PROF^R PANAS

Traité des Maladies des Yeux

G. MASSON, Editeur

LIBRAIRIE MÉDICALE & SCIENTIFIQUE
Em. LE FRANÇOIS
9 et 10, Rue Casimir-Delavigne
Place de l'Odéon. — PARIS
Près le Luxembourg et la Faculté de Médecine
La Maison vend à Paris et expédie franco en province et à l'étranger tous les livres neufs de médecine, chirurgie, pharmacie, chimie, sciences naturelles, etc., avec une **TRÈS FORTE REMISE SUR LES PRIX MARQUÉS** des Éditeurs.
Livres d'occasion à très bon marché. — Achat, Echange. — Commission pour tous les livres. — Reliures à prix réduits. — Catalogues gratis.

Set
1 —

S. Martel
Paris
Xbre. 94

YALE
MEDICAL LIBRARY

HISTORICAL
LIBRARY
The Harvey Cushing Fund

S. Martel

Paris

Xbre 94

Digitized by the Internet Archive
in 2012 with funding from
Open Knowledge Commons and Yale University, Cushing/Whitney Medical Library

http://www.archive.org/details/traitdesmaladies01pana

TRAITÉ

DES

MALADIES DES YEUX

Tous droits réservés.

26 543. — Imprimerie Lahure, 9, rue de Fleurus, à Paris.

TRAITÉ

DES

MALADIES DES YEUX

PAR

PH. PANAS

Professeur de clinique ophtalmologique à la Faculté de médecine
Chirurgien de l'Hôtel-Dieu, Membre de l'Académie de médecine
Membre honoraire et ancien président de la Société de chirurgie

---

TOME PREMIER

Avec 158 figures et 7 planches coloriées

PARIS
G. MASSON, ÉDITEUR
LIBRAIRE DE L'ACADÉMIE DE MÉDECINE DE PARIS
120, BOULEVARD SAINT-GERMAIN, 120

1894

A.L.Y.

RE46
894P
1

PRÉFACE

Le traité d'ophtalmologie que nous publions est le fruit d'une longue étude, poursuivie dans les salles d'hôpital, dans l'enseignement clinique et au laboratoire. Nous avons mis largement à contribution la riche littérature ophtalmologique des principaux centres scientifiques, pensant que le temps où l'on voulait assigner des frontières à la science est à jamais passé.

Les conditions que doit remplir un ouvrage didactique sont, avant tout, la concision et la clarté, la recherche, sans parti pris, de la vérité scientifique, et la maturité du jugement, fondée sur une vaste expérience qui seule permet à l'auteur de discerner le vrai du faux et de juger chaque chose à sa valeur. De là découle l'*unité* de l'œuvre, à laquelle les meilleures collaborations ne sauraient suppléer.

Un pareil programme est on ne peut plus difficile à remplir, et nous ne nous flattons pas d'y avoir réussi. Si nous avons entrepris cette tâche, c'est pour satisfaire au désir maintes fois exprimé par les élèves, de graver nos idées personnelles sur les divers points de la science ophtalmologique.

Nous nous sommes surtout attaché à approfondir la clinique et le côté opératoire. Il ne pouvait en être autrement, l'anatomie et la chirurgie générale ayant été pendant plusieurs années le terrain favori de notre enseignement, aux hôpitaux et à l'École. Nommé professeur complémentaire et depuis quinze ans titulaire de la chaire de clinique ophtalmologique de la Faculté à l'Hôtel-Dieu, nous n'avons jamais perdu de vue les principes de la pathologie générale.

Pénétré de l'importance de la spécialisation en médecine.

nous n'avons ménagé ni temps, ni peine. Un volume de leçons cliniques, la publication commencée sur divers points de l'anatomie pathologique de l'œil et que nous nous proposons de continuer; plusieurs travaux de laboratoire inspirés ou faits par nous; la part prise à la fondation des *Archives d'ophtalmologie*, parvenues à leur quatorzième année d'existence, et le présent ouvrage, témoignent de notre désir de contribuer au développement de cette branche.

Nous espérons que, sous peu, l'ophtalmologie aura parmi nous des représentants nombreux et attitrés, aussi bien à l'École que dans les hôpitaux. De la sorte la France redeviendra le foyer qui a jeté tant d'éclat sur le XVIIIe et la première moitié du XIXe siècle. Pour y parvenir, un labeur incessant et, d'après la belle devise de notre Société de chirurgie : « la vérité dans la science et la moralité dans l'art », sont indispensables.

Qu'il nous soit permis de remercier publiquement l'éditeur, M. G. Masson, d'avoir bien voulu ne rien négliger pour l'impression de ce livre. S'il est destiné à réussir, une part réelle lui reviendra.

Paris, le 1er mars 1894.

PANAS.

TRAITÉ

DES

MALADIES DES YEUX

CHAPITRE I

ANATOMIE DU GLOBE DE L'OEIL

L'appareil oculaire comprend le globe de l'œil ainsi que les parties qui l'entourent et le protègent : paupières, voies lacrymales, orbite et son contenu. Nous étudierons exclusivement ici l'anatomie du globe, nous réservant de parler des annexes dans des chapitres spéciaux.

Le globe de l'œil ou *bulbe*, ainsi désigné à cause de sa forme sphéroïdale, se compose de plusieurs enveloppes qui sont, de dehors en dedans : la *cornée* avec la *sclérotique*, puis la *choroïde* et la *rétine* ; et d'un contenu comprenant le *vitré*, le *cristallin* et l'*humeur aqueuse*. Un diaphragme, l'*iris*, sépare la chambre aqueuse en deux compartiments. De son côté, le vitré ou *corps hyaloïde* est entouré d'une membrane propre. Enfin un *plan ligamenteux* annulaire maintient la lentille en place.

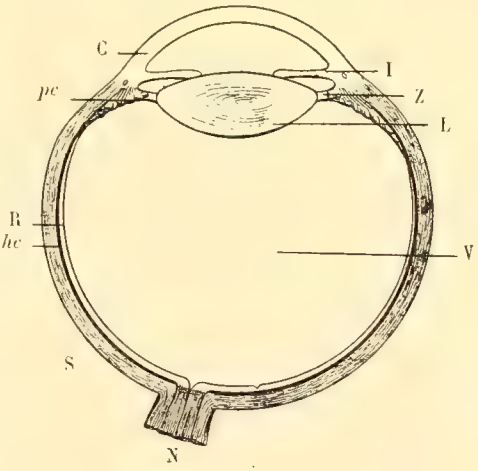

Fig. 1. — Coupe horizontale de l'œil droit.
C, cornée. — S, sclérotique. — *ch*, choroïde. — R, rétine. — *pc*, parois ciliaires. — I, iris. — L, cristallin. — Z, zonule. — N, nerf optique. — V, vitré.

On distingue au globe deux extrémités ou *pôles*, l'un *antérieur*

qui correspond approximativement au sommet de la cornée ; l'autre *postérieur* par où pénètrent le nerf optique ainsi que les vaisseaux et nerfs ciliaires correspondants. L'*équateur* est la région placée à égale distance des deux pôles; elle livre passage aux quatre gros troncs des veines vorticineuses. On appelle *cardinaux* les deux méridiens *vertical* et *horizontal* qui se coupent perpendiculairement. La ligne droite reliant les deux pôles constitue l'axe *antéro-postérieur*. Les deux lignes contenues dans les plans *vertical* et *horizontal* et qui passent par le centre de rotation forment les axes *vertical* et *horizontal*.

A propos de la réfraction nous donnerons les mesures exactes des divers diamètres. Établissons quant à présent que, grâce au développement du globe à peu près achevé pendant la vie intra-utérine, la différence entre celui du nouveau-né et celui de l'adulte est peu importante, surtout si on la compare à l'accroissement des parties voisines, orbite, crâne et face. Cette particularité nous explique les variations peu considérables de la réfraction statique avec l'âge.

Le poids du globe chez l'adulte est en moyenne de 7 grammes.

Dans cette étude anatomique, nous procéderons de dehors en dedans en commençant par la cornée.

I

LA CORNÉE

La cornée se distingue de la sclérotique par sa *transparence* parfaite. Seul le point où les deux membranes se réunissent, appelé *limbe sclérocornéen*, tranche sur le reste par son aspect opalescent. Comme le limbe empiète sur la partie transparente plus en haut et en bas qu'en dehors et en dedans, il en résulte que la face antérieure présente une forme elliptique, tandis que la postérieure est à peu près circulaire.

Le rayon de courbure mesure seulement $7^{mm},1$ dans le méridien vertical, alors qu'il atteint le chiffre de $7^{mm},8$ dans l'horizontal. Cela n'est toutefois exact que pour la face antérieure, la postérieure pouvant être considérée comme appartenant à une sphère.

L'épaisseur est de $0^{mm},9$ au centre et de $1^{mm},1$ à la périphérie.

Avec l'âge, cette membrane tend à s'opacifier sur ses bords surtout en haut et en bas, où l'on observe une opalescence blanchâtre semilunaire, désignée sous le nom d'*arc sénile*. Cet arc en prenant de l'extension finit par former un véritable encadrement circulaire qui empiète plus ou moins sur le tissu transparent; il est plus commun chez l'homme que chez la femme et se lie souvent à la sclérose du système vasculaire général.

Sur une coupe méridienne de la cornée on rencontre *cinq* couches qui sont d'avant en arrière :

1° L'épithélium;

2° La membrane basale antérieure ou couche de Reichert et Bowman;

3° Le tissu propre;

4° La membrane basale postérieure ou couche de Demours et Descemet;

5° L'endothélium.

Couche épithéliale. — Chez l'homme l'épaisseur de cette couche ne dépasse pas, d'après Henle, $0^{mm},05$. Elle est peu adhérente au tissu sous-jacent; aussi l'enlève-t-on facilement par le grattage, l'action de la vapeur et par des solutions de cocaïne ou autres substances chimiques. En revanche elle se reproduit avec une grande rapidité.

On peut lui distinguer trois parties, à savoir :

Une *superficielle a*, formée de cellules plates analogues aux cellules cornées du derme;

Une *moyenne b-c*, composée de cellules crénelées à la base avec des dentelures marginales;

Une dernière *profonde d*, comprenant des cellules cylindroïdes juxtaposées, qui reposent par leur base sur la membrane de Bowman. Celles-ci servent à la régénération de l'épithélium, aussi est-il fréquent d'y rencontrer des noyaux en voie de division kariokynétique.

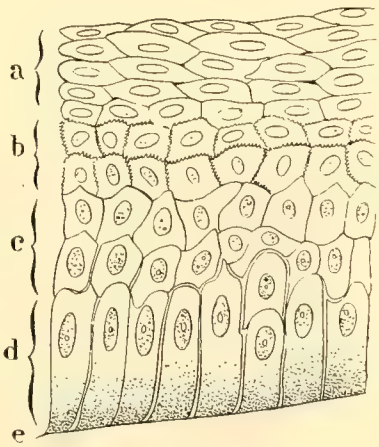

Fig. 2.

Membrane de Bowman. — Cette membrane *e* est homogène et se colore en rose par le picro-carmin. Son épaisseur varie de $0^{mm},004$ à $0^{mm},01$. On peut la décomposer en fibrilles extrêmement fines se confondant avec celles du tissu propre. D'après His, cette couche une fois détruite ne se régénère plus.

Tissu propre de la cornée. — Sur une coupe microscopique faite après dessiccation, puis traitée par le picro-carmin et montée dans la glycérine additionnée d'acide formique, on trouve le stroma cornéen composé d'un grand nombre de lames. Celles-ci, parallèles dans les couches profondes, s'entre-croisent à mesure que l'on se rapproche de la surface. Elles sont incolores et séparées les unes des autres par des bandes minces teintées en rouge. Ces bandes renferment de petits corps de même couleur, désignés sous les noms de corpuscules de Toynbee, de cellules plasmatiques ou encore de *cellules fixes* de la cornée. On en voit partir de la membrane de Bowman. Aussi doit-on les considérer comme des cellules connectives servant d'enveloppe

aux faisceaux conjonctifs qui forment les lamelles. Ces dernières sont constituées par des fibres extrêmement minces et disposées en angles presque droits. C'est à ce fait qu'est due l'apparition d'images lumineuses alternant avec des images sombres lorsqu'on examine une coupe méridienne à la lumière polarisée.

En poussant dans la cornée du bœuf ou du cheval une injection d'air ou d'essence de térébenthine colorée en bleu, on y aperçoit des espaces canaliculaires qu'on désigne sous le nom de *tubes de Bowman*. Mais ce n'est là qu'un artifice de préparation.

Les cellules *fixes* sont comprises dans l'intervalle des lames cornéennes, jamais dans leur épaisseur. Colorées par le nitrate d'argent, elles apparaissent plates, étoilées et anastomosées. Suivant qu'on fait macérer la pièce ou non dans de l'eau distillée, on obtient des images

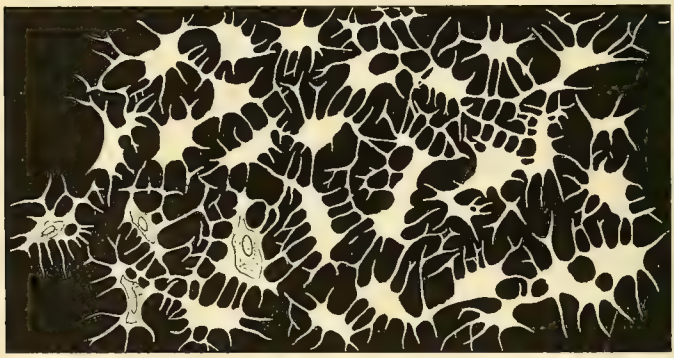

Fig. 3

négatives ou *positives*. Les premières se transforment rapidement en positives en plongeant la préparation dans une solution diluée de chlorure de sodium ou d'acide chlorhydrique. On arrive au même résultat en cautérisant la cornée vivante avec le crayon de nitrate d'argent; l'imprégnation se fait alors au bout de deux à trois jours.

D'après Ranvier, les meilleures préparations sont celles obtenues à l'aide du chlorure d'or. Pour cela, on détache la cornée, on la plonge pendant cinq minutes dans le jus de citron, puis, pendant un quart d'heure, dans une solution à 1 pour 100 de chlorure double d'or et de potassium et, finalement, dans un vase contenant de l'eau acétifiée qu'on laisse exposé au jour. Ce réactif, qui produit des imprégnations positives, colore les cellules et leurs prolongements en violet et respecte la transparence de la substance fibrillaire.

Chez l'homme, le chien, le lapin et le rat, les cellules fixes appartiennent au type membraniforme, et ont la configuration de lames à

prolongements larges aplatis. Leur noyau, plus ou moins incolore, tranche au milieu du protoplasma teint en violet. En traitant la pièce imprégnée de nitrate d'argent par le picro-carmin au 100e, puis par une solution d'acide oxalique au 10e, les noyaux apparaissent en rouge.

La cornée fraîche, plongée pendant vingt-quatre à quarante-huit heures dans une solution de purpurine, montre nettement dans chaque cellule un ou deux nucléoles.

En faisant séjourner une cornée fraîche de grenouille dans la chambre humide des micrographes, on aperçoit au bout d'une heure ou deux, à un fort grossissement, les corps cellulaires, puis leurs prolongements anastomotiques, mais non des noyaux. Ce n'est qu'en prolongeant l'expérience ou en faisant passer dans le tissu une décharge électrique que ces derniers deviennent visibles.

Pour certains anatomistes, les cellules cornéennes vivantes auraient la propriété de se contracter et de changer de forme sous l'influence d'excitations électriques et mécaniques.

Outre les cellules fixes, la cornée contient des cellules migratrices qui possèdent à l'état frais des mouvements amiboïdes. Cela leur permet de changer de configuration et de cheminer entre les lames de la cornée ainsi que dans leurs interstices et non, comme on l'a dit, dans des canaux lymphatiques préformés. L'or les colore en violet plus foncé que les cellules fixes. De forme aplatie et irrégulière dans les espaces inter-lamellaires, elles revêtent l'aspect fusiforme lorsqu'elles occupent les interstices intra-lamellaires.

Le seul point encore controversé est de savoir s'il existe dans le stroma une substance unissante molle jouant le rôle de ciment organique.

Membrane de Descemet. — A l'état frais, cette membrane se présente comme une mince couche transparente anhyste ayant une épaisseur de $0^{mm},006$ au centre et $0^{mm},01$ à la périphérie.

Chez les sujets âgés, on y rencontre fréquemment de petites excroissances verruqueuses analogues à celles de la membrane limitante de la choroïde. Lorsqu'on la détache du reste de la cornée, elle s'enroule sur elle-même comme le ferait du tissu élastique. Des lambeaux arrachés sur la cornée du cheval ou du bœuf et soumis à l'ébullition pendant vingt-quatre à quarante-huit heures, se décomposent en lamelles superposées extrêmement fines. Nous verrons par la suite que, parvenue à la périphérie de la chambre antérieure, la membrane de Descemet se résout normalement en un système de fibrilles décrit par les auteurs sous le nom impropre de *ligament pectiné de l'iris*. Ajoutons que le stratum hyalin se colore en rouge orange par le picro-carmin et en bleu par l'hématoxyline.

Endothélium. — Immédiatement derrière la couche anhyste et lui

adhérant, on rencontre un simple plan de grandes cellules polygonales contenant au centre un noyau elliptique, pourvu d'un nucléole arrondi. Toutes ces particularités deviennent très nettes après l'action du nitrate d'argent qui colore en noir le contour des cellules, en brun leur protoplasma, laissant le noyau incolore. D'après Nuel, cette disposition pavimenteuse serait le résultat des réactifs, alors qu'en réalité il s'agirait d'une couche continue parsemée de noyaux.

Nerfs et vaisseaux. — Pour bien étudier les nerfs de la cornée, on se servira de jus de citron et de chlorure d'or potassique. Si l'on veut prévenir la décoloration ultérieure de la préparation par la lumière, on fera bien de la plonger pendant plusieurs jours dans l'alcool, avant de l'enfermer dans la glycérine.

En procédant de la sorte sur la cornée du lapin, Ranvier a décrit un

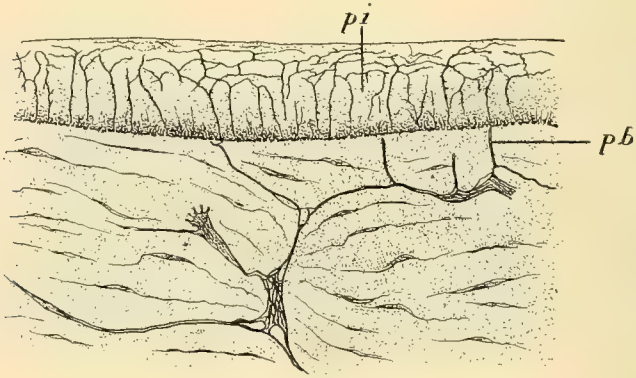

Fig. 4.

premier plexus nerveux situé à la superficie du stroma, auquel il donne le nom de *plexus fondamental*. Dans ses principales branches, on rencontre des noyaux arrondis ou ovalaires qui résistent à l'action de l'or, tandis qu'ils se laissent fortement colorer par le carmin, la purpurine et l'hématoxyline. His et Landowski les envisagent comme l'analogue des cellules des fibres de Remak.

Du plexus fondamental, on voit partir des filaments nerveux extrêmement déliés qui, en s'anastomosant à leur tour, vont former un second plexus à mailles larges et arrondies sous la membrane de Bowman. Hoyer l'a décrit sous la dénomination de *plexus sous-basal pb*.

Un troisième plexus plus superficiel encore dérive de fibres plus grosses qu'on pourrait appeler perforantes. Celles-ci, parties du plexus fondamental, traversent d'arrière en avant la membrane limitante antérieure de la cornée, deviennent brusquement horizontales et se

terminent en un pinceau de fibrilles qui s'anastomosent entre elles pour former un très riche *plexus sous-épithélial ps*, découvert par Conheim. Le même auteur a vu partir de là des fibrilles nerveuses qui, s'insinuant entre les rangées profonde et moyenne des cellules épidermiques, constituent près de la surface un dernier plexus appelé par lui *intra-épithélial* (*pi*, fig. 4).

Finalement, de ce dernier plexus naissent des fibres qui cheminent entre les cellules plates, se contournent quelquefois en spirales et se terminent en bouton, mais sans devenir toutefois libres au point de flotter dans les larmes ainsi que le voulait Conheim. D'après Kölliker,

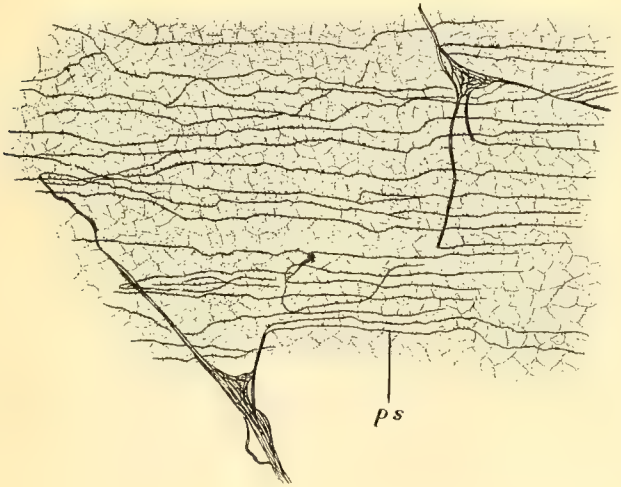

Fig. 5.

il s'agirait là de la chute de la mince cuticule épithéliale qui les recouvre.

Il résulte de cette description que la cornée est richement innervée, principalement à sa surface. Nous verrons que ce fait est en rapport avec la photophobie vive et les douleurs ciliaires qui accompagnent toute érosion de cette membrane.

D'après Ranvier, chaque territoire cornéen possède une innervation jusqu'à un certain point indépendante de celle des secteurs voisins. Pour le prouver il pratique à la périphérie une section courbe intéressant la base d'un seul cadran et de façon à n'entamer que la moitié de l'épaisseur de la cornée. Cela fait, il constate l'anesthésie de la partie correspondante, alors que tout le reste de la surface conserve sa sensibilité.

Un autre détail histologique sur lequel il insiste, c'est que tous ces

nerfs cheminent dans les espaces inter et intra-lamellaires et non dans des canaux préformés.

Pendant la vie intra-utérine la cornée possède un fin réseau capillaire situé sous la couche épithéliale antérieure. Plus tard, comme vestiges de cette disposition fœtale, on trouve au pourtour de cette membrane un système de vaisseaux anastomosés en arcades qui proviennent des artères et des veines ciliaires antérieures.

A l'aide de fines injections, on arrive à y distinguer de petites branches artérielles placées les unes dans le tissu sous-conjonctival, les autres plus profondes dans l'épisclère. De là partent des capillaires anastomosés en arcades successives qui se transforment bientôt en un réseau veineux d'une grande richesse. Tous les points nodaux de ce plexus présentent de larges lacunes destinées à faciliter le retour du courant sanguin périphérique. Les vaisseaux artériels et les capillaires qui leur succèdent sont plus superficiels que les veines. Celles-ci s'abouchent à plein canal dans les veines musculaires qui traversent les tendons des muscles droits et sont pourvues de valvules. Voilà pourquoi les injections poussées dans le tronc de l'ophtalmique arrivent difficilement jusqu'aux veines *épisclérales*. La partie de la conjonctive qui encadre la cornée, sous forme d'un anneau saillant connu sous le nom de *limbe conjonctival*, reçoit ses vaisseaux des artères *épisclérales* et *palpébrales*. Ces artères s'anastomosent entre elles, ce qui leur permet de se suppléer. Même disposition pour les veines.

Lorsqu'on irrite la cornée, les vaisseaux de nouvelle formation proviennent des vaisseaux épiscléraux et sont disposés en anses de plus en plus fines à mesure que l'on se rapproche du centre. Tous occupent les couches superficielles, ainsi que l'on peut s'en convaincre en examinant un pannus.

Quant aux lymphatiques, nous en parlerons après avoir décrit la sclérotique et la conjonctive.

Par l'ébullition, la cornée se transforme en une substance gélatineuse qui se rapproche beaucoup de la chondrine. Elle semble contenir en outre de la myosine, de la caséine et des albuminates alcalins.

II

SCLÉROTIQUE

Ainsi appelée à cause de la densité de son tissu et de son aspect tendineux, la sclérotique s'étend depuis l'entrée du nerf optique en arrière jusqu'au sillon scléro-cornéen en avant. Son épaisseur, d'un millimètre environ à la partie postérieure, décroît à mesure qu'on se rapproche de la cornée. Toutefois, à l'endroit où s'insèrent les muscles,

elle atteint 1,5 millimètre; son point le plus mince, qui ne dépasse pas 0,4 millimètre, se trouve un peu en arrière de la ligne des attaches tendineuses.

Une couche de tissu cellulaire lâche entoure la face externe et y envoie de fins prolongements. Cette couche, revêtue de cellules endothéliales que l'on met en évidence par le nitrate d'argent, constitue la paroi inférieure de l'espace de Tenon.

A la face profonde on remarque, surtout chez les sujets bruns, des faisceaux pigmentés dont il sera question à propos de la choroïde.

Sur une coupe méridienne, on observe au voisinage du limbe scléral

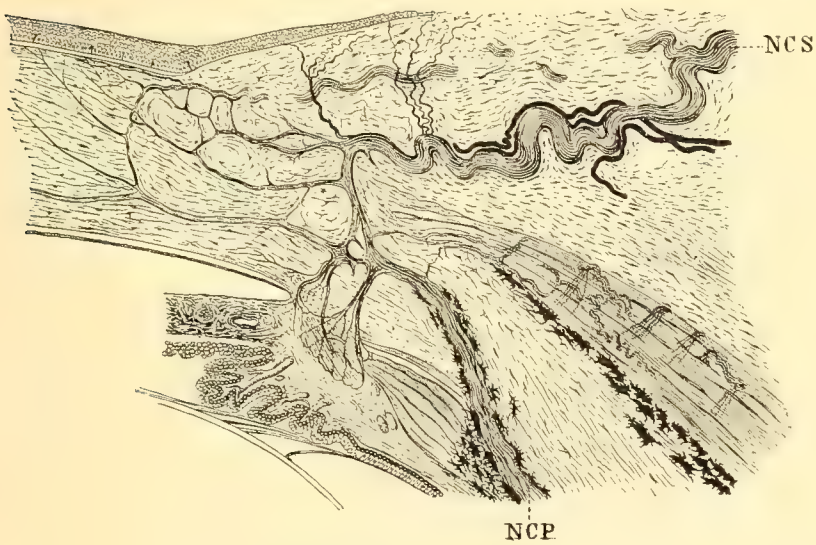

Fig. 6.

NCS, nerf ciliaire superficiel. — NCP, nerf ciliaire profond.

et près de la face interne une large ouverture sous forme de fente, qui n'est autre que la section d'un espace circulaire connu sous le nom de Canal de Schlemm. Il n'est pas rare de rencontrer une ou deux fentes surnuméraires plus petites, et autour, la lumière de veinules remplies de globules sanguins.

Au point de vue de sa structure, la sclérotique se compose de faisceaux de tissu fibreux entrelacés, surtout transversaux et antéro-postérieurs. Non seulement ils s'entre-croisent entre eux, mais aussi d'une couche à l'autre. Il existe également quelques fibres élastiques.

Comme dans la cornée on trouve des cellules fixes et plates pourvues de noyaux. Chez l'homme presque toutes ces cellules, à l'exception de celles du voisinage du nerf optique et du pourtour scléro-cornéen, ne

présentent pas de pigment. Il n'en est plus ainsi chez certains animaux tels que le bœuf, le chat, etc. On rencontre aussi des cellules migratrices, mais en bien plus petit nombre que dans le stroma cornéen.

Les tendons s'insèrent sur la sclérotique et s'enfoncent en forme d'éventail dans son tissu. Ceux des muscles droits se continuent en dernier lieu avec les faisceaux méridiens, ceux des obliques avec les fibres équatoriales.

Au niveau de la pénétration du nerf optique, il n'existe pas d'ouverture circulaire, ainsi qu'on peut s'en convaincre en faisant disparaître les parties nerveuses à l'aide d'une macération prolongée dans l'eau. On voit alors la sclérotique offrir en ce point de nombreux trous destinés au passage des fibres nerveuses; de là le nom de *lame criblée de la sclérotique.*

Les nerfs de cette membrane sont aujourd'hui connus. Les seuls filets que Waldeyer a pu déceler chez l'homme se trouvent au voisinage de la cornée. C'est dans ce point aussi que Boucheron[1] décrit des troncs ciliaires épiscléraux qui, par des filets pénétrants, s'anastomosent avec les nerfs ciliaires postérieurs. La figure 6 indique cette disposition.

III

TRACTUS UVÉAL

Immédiatement au-dessous de la face profonde de la sclérotique se trouve une membrane molle, de couleur plus ou moins foncée, qui s'étend depuis l'entrée du nerf optique en arrière jusqu'au limbe scléro-cornéen en avant. Là, elle abandonne le plan méridien pour former un diaphragme perpendiculaire à l'axe antéro-postérieur de l'œil, et pourvu au centre d'un orifice circulaire. L'ensemble de ce système membraneux constitue le *tractus uvéal*, ou membrane *rhagoïde* des anciens, ainsi nommée à cause de sa coloration noire, rappelant celle du raisin. Pour la commodité de la description on subdivise le tractus uvéal en deux parties : l'une désignée depuis Rufus sous le nom de *choroïde*, par suite de sa ressemblance avec le chorion de l'œuf fœtal; l'autre libre, disposée en diaphragme et appelée *iris*, à cause des variétés très grandes de sa coloration.

1. Boucheron, *Arch. d'opht.*, XI, 1891, p. 300.

IV

CHOROÏDE

Pour bien étudier cette membrane, il faut l'examiner par sa face *externe*, en sectionnant circulairement la sclérotique que l'on enlève; puis par sa face *interne*, à l'aide d'une coupe antéro-postérieure qui permet de la débarrasser au moyen d'un pinceau humide de la rétine et du stratum pigmentaire.

Vue par l'extérieur, la choroïde offre une coloration variant du noir au brun rougeâtre, suivant que les vaisseaux propres sont plus ou moins gorgés de sang. Plongée dans l'eau, on y voit flotter une grande quantité de franges brunes qui vont se fixer à la face interne de la sclérotique. Elles ont été envisagées par certains auteurs comme une membrane distincte appelée *supra-choroïde*.

Sous cette couche, on aperçoit des tourbillons formés de lignes grises sur fond sombre, et qui, tous par groupes de 10 à 12, aboutissent à un centre. Généralement il existe quatre groupes principaux; exceptionnellement cinq, six ou davantage.

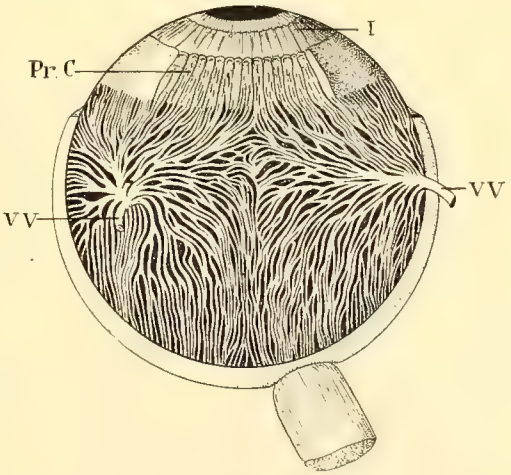

Fig. 7.
VV, veines vorticineuses. — PrC, procès ciliaires. — I, iris.

Sur des choroïdes injectées, on ne tarde pas à se convaincre qu'il s'agit là de vaisseaux veineux allant s'ouvrir dans quatre troncs principaux, auxquels on a donné, à cause de leur disposition tourbillonnée, le nom de *veines vorticineuses*. Ces quatre veines sont à peu près équidistantes et perforent la sclérotique, par un trajet *très oblique*, à la jonction du tiers postérieur avec le tiers moyen du globe.

Par sa face interne débarrassée, ainsi qu'il a été dit, de la couche pigmentaire, la choroïde présente une coloration moins foncée. On y distingue, comme sur la face externe, des tourbillons vasculaires de plus en plus fins, enfouis dans une masse amorphe dépourvue de pigment. Cette couche vasculaire, recouverte par une *limitante*

anhyste, porte le nom de membrane de Ruysch ou de *chorio-capillaire*.

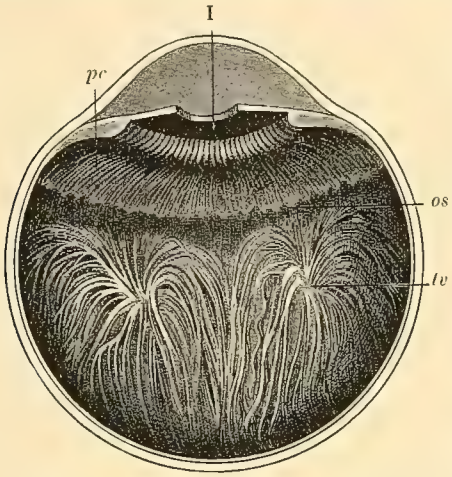

Fig. 8. — Coupe antéro-postérieure du globe.
pc, procès ciliaires. — *os*, ora-serrata. — *tv*, tourbillons veineux. — I, iris.

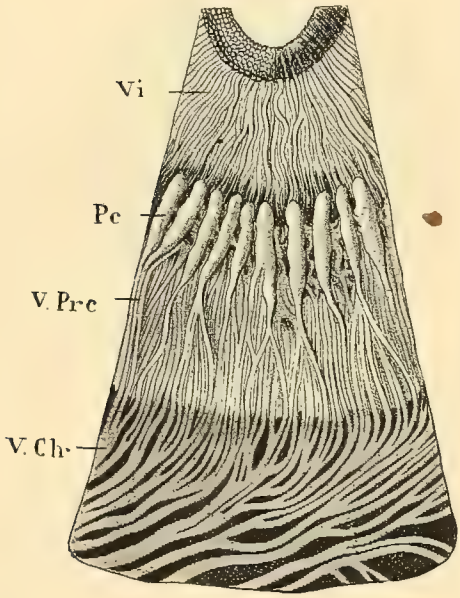

Fig. 9.
Vi, veines iriennes. — *Pc*, procès ciliaires. — VP*rc*, Veines des procès ciliaires. — VC*h*, veines de la choroïde.

L'épaisseur de la choroïde mesure de $0^{mm},08$ à $0^{mm},16$, suivant le degré de réplétion des vaisseaux. Plus épaisse en arrière où elle acquiert un millimètre et demi, cette membrane s'amincit progressivement vers la partie antérieure. A 5 ou 6 millimètres de sa terminaison, elle subit un changement de configuration et de structure. Outre qu'elle se surcharge de pigment, on la voit se plisser de façon à représenter une série de festons appelés *procès ciliaires*, dont l'ensemble constitue la couronne des anciens anatomistes, στεφάνη, et que l'on désigne aujourd'hui sous le nom de *zone ciliaire*.

Chaque pli forme une saillie peu accentuée en arrière, mais qui ne tarde pas à se prononcer de plus en plus vers l'iris, dont elle est séparée par un intervalle circulaire appelé *espace rétro-iridien*. Le nombre des procès ciliaires principaux varie de 70 à 80; d'autres, plus petits, sont contenus dans la profondeur des vallonnements.

A la loupe, le bord libre des procès ciliaires se montre hérissé de dentelures et de franges, principalement en avant. Une ligne sinueuse dentée sert de limite à la zone ciliaire en arrière. C'est l'*ora serrata* des auteurs.

La face externe de la zone ciliaire est lisse et de couleur grise, caractères qui l'ont fait envisager jadis comme un ligament annulaire destiné à relier la cornée et la sclérotique à la grande circonférence de l'iris. Nous verrons que ce prétendu ligament n'est autre que le muscle ciliaire, composé de fibres lisses.

L'examen histologique montre dans la choroïde quatre couches superposées, mais non séparables.

En dedans, une membrane vitreuse anhyste ou légèrement fibrillaire de 6 à 8 μ d'épaisseur, décrite par Bruch dont elle porte le nom. Le pigment rétinien lui adhère intimement et l'on ne parvient à le séparer qu'avec peine à l'aide du pinceau. Lorsqu'on arrache cette membrane, elle s'enroule sur elle-même, preuve qu'elle jouit d'élasticité; de là, le nom de *membrane élastique* ou membrane *limitante* de

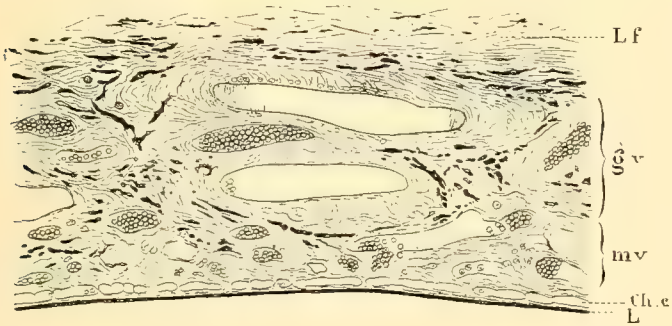

Fig. 10.
L, limitante élastique. — *Ch.c*, chorio-capillaire. — *mv*, moyens vaisseaux. — *gv*, gros vaisseaux
L*f*, lamina fusca.

la choroïde. Dans la région de l'ora serrata, cette couche vitrée s'épaissit, perd son aspect lisse et devient aréolaire pour embrasser dans ses fines mailles les cellules de pigment qui recouvrent la surface des procès ciliaires. Cette disposition devient évidente en faisant macérer cette partie dans des solutions acides ou alcalines et en enlevant les cellules avec le pinceau.

La seconde couche, appelée membrane de Ruysch*c* ou *horio-capillaire*, est constituée principalement par des vaisseaux capillaires qu'entoure un stroma de très fines fibrilles. On y rencontre un grand nombre de cellules rondes incolores pourvues d'un noyau nucléolé et jouissant de mouvements amiboïdes. On doit les considérer comme des cellules lymphatiques dites encore *migratrices*.

La troisième et la quatrième couche se confondent presque entre elles et méritent dès lors une description commune.

Immédiatement sous la sclérotique, on aperçoit un tissu filamenteux

aréolaire à larges mailles de couleur foncée, dont les trabécules se dirigent pour la plupart d'avant en arrière dans le sens méridien. Leur insertion à la sclérotique est plus forte dans l'hémisphère postérieur que dans l'antérieur; d'où la plus grande difficulté de séparer la choroïde de la sclérotique, à mesure que l'on se rapproche du nerf optique. Nous verrons par la suite les déductions qu'il faut en tirer pour la physiologie du muscle ciliaire et la pathogénie de la myopie.

Vu sa couleur foncée, on désigne cette couche aréolaire sous le nom de *lamina fusca*, tandis que d'autres lui réservent celui de membrane *supra-choroïdienne*. Arrachée et placée dans l'eau, elle offre un chevelu flottant rappelant celui du chorion fœtal.

Au microscope, la couche externe de la choroïde est constituée d'un *stroma de fibrilles élastiques* entre-croisées, formant des mailles à grand axe antéro-postérieur. On admet généralement qu'une substance unissante amorphe relie toutes ces fibres, mais ce fait mérite confirmation.

Dans le stroma, on rencontre deux ordres de cellules, les unes *pigmentées*, les autres *sans pigment*. Le caractère principal des premières consiste dans leur polymorphie. C'est ainsi qu'au voisinage de la sclérotique, on en trouve d'absolument plates, étoilées, munies de prolongements gros et courts et possédant un noyau incolore. Plus profondément, elles cessent d'être aplaties et sont pourvues de prolongements longs et fins. A côté de celles-ci, il en est de tout à fait rondes à protoplasma tellement pigmenté qu'il est difficile d'en apercevoir le noyau.

Fig. 11.

Les cellules incolores sont rondes ou ovalaires et possèdent un ou deux noyaux; c'est dire qu'elles appartiennent à la catégorie des éléments migrateurs.

La couche principale de la choroïde, dite encore des *gros vaisseaux*, se trouve constituée de la même façon que la lamina fusca. Autour des vaisseaux principaux il existe de nombreuses cellules pigmentaires, du tissu conjonctif et quelques fibres musculaires lisses. Ces dernières acquièrent tout à coup un grand développement au niveau de la région ciliaire pour former le *muscle accommodateur* appelé encore tenseur de la choroïde, dont nous allons donner la description.

Sur une coupe méridienne, celui-ci affecte la forme d'un triangle dont l'épaisseur mesure $0^{mm},8$. Son diamètre antéro-postérieur ne dépasse pas 3 à 5 millimètres. Par sa face externe qui est la plus longue, le muscle est en rapport avec la sclérotique dont il est séparé par une mince couche de la membrane supra-choroïdienne. En dedans, il s'étale en éventail à rayons d'autant plus courts qu'ils sont plus antérieurs. Tous ces faisceaux musculaires, sauf les plus externes, s'entre-croisent, formant des mailles d'autant plus serrées qu'on se rapproche de l'extrémité antérieure des procès ciliaires. Un stroma conjonctif et des vaisseaux s'interposent aux fibres. Ce stroma se

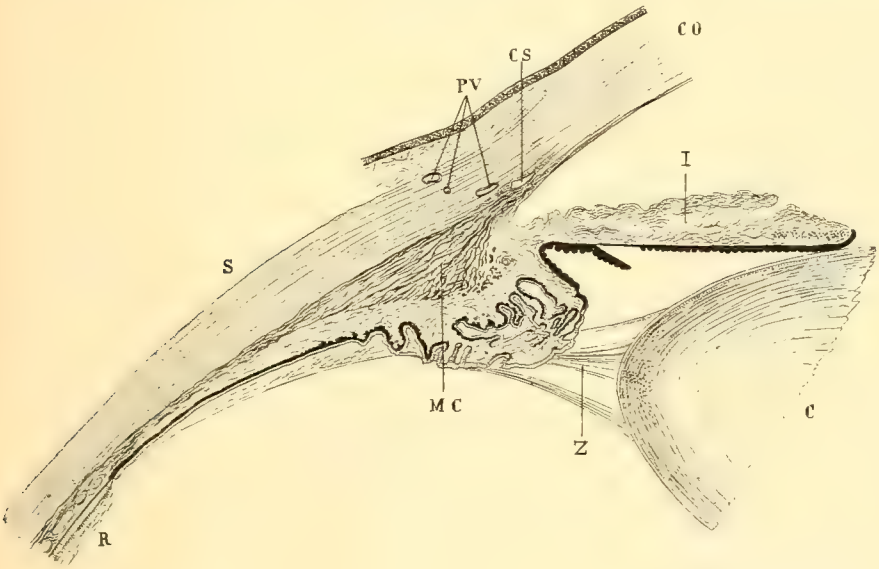

Fig. 12.
MC, muscle ciliaire. — R, rétine. — S, sclérotique. — CS, canal de Schlemm. — PV, plexus veineux. CO, cornée. — I, iris. — Z, zonule. — C, cristallin.

confond sans ligne de démarcation avec celui des procès ciliaires qui constituent la partie la plus interne de la zone du même nom. En avant, chaque faisceau musculaire se termine par un tendon qui s'insère, comme il sera décrit plus loin, au niveau de l'angle sclérocornéen.

Au point de vue de leur direction, les fibres du muscle ciliaire peuvent être distinguées en trois groupes.

Les plus *externes* suivent un trajet méridien et restent plus ou moins parallèles entre elles. Les *moyennes* s'étalent en éventail et s'entre-croisent. Enfin les plus *antérieures*, les moins nombreuses, affectent une forme circulaire représentant une sorte de sphincter

vaguement ébauché. Pour nous, comme pour Hocquard, il s'agit là de mailles serrées. Ce petit groupe est considéré à tort, croyons-nous, comme un sphincter indépendant appelé muscle de *H. Müller* ou de *Rouget*, par opposition au reste dit *muscle de Brücke*.

Nous savons que la majeure partie des faisceaux musculaires se perd en arrière dans le stroma de la choroïde. Seuls les plus externes se fixent à la face interne de la sclérotique comme pour représenter chez l'homme les vestiges du muscle de Crampton, surtout développé chez les oiseaux.

Il existe des variétés individuelles au point de vue du développement et de la forme du muscle ciliaire. D'après Iwanoff, chez les myopes, il y aurait prédominance des fibres radiaires sur celles en anneau, tandis que le contraire s'observerait chez les hypermétropes forts. Les préparations les plus démonstratives à cet égard sont celles faites avec le chlorure de palladium (Schultze).

La choroïde est parcourue par de nombreux nerfs qui, chemin faisant, lui fournissent des ramuscules multiples. Il en est de moteurs, de sensitifs et de sympathiques. Tous émanent du ganglion lenticulaire ou *ophtalmique* pourvu de trois racines, une *motrice* venant de l'oculomoteur, une *sensitive* appartenant au nerf nasal, autrement dit au trijumeau et une dernière *sympathique* qui provient du plexus carotidien. Seuls les nerfs ciliaires longs ou iriens fournis par le nasal sont directs.

Une fois les rameaux ciliaires postérieurs pénétrés dans l'œil au pourtour du nerf optique, ils cheminent entre la sclérotique et la choroïde pour aboutir à un large plexus qui occupe la face externe du muscle accommodateur. Les filaments terminaux innervent ce muscle ainsi que l'iris, sans compter ceux qui avec les filets ciliaires antérieurs se rendent à la cornée.

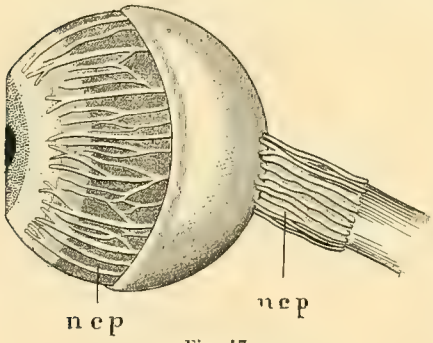

Fig. 15.
ncp, nerfs ciliaires postérieurs.

Les ramuscules destinés à la choroïde proprement dite forment un premier plexus dans la lamina fusca. Il est pourvu de nombreuses cellules ganglionnaires multipolaires, isolées ou disposées par groupe, principalement au niveau de l'entre-croisement des mailles nerveuses.

De ce plexus partent des filaments qui accompagnent les gaines des vaisseaux; ils sont eux-mêmes pourvus de cellules multipolaires et s'avancent jusqu'à la chorio-capillaire où on les perd.

Le plexus signalé au niveau du muscle ciliaire, dont il occupe toute l'épaisseur, est composé de fibres nerveuses à double contour, contrairement au précédent formé presque en totalité de fibres amyéliniques. Les cellules ganglionnaires que l'on y rencontre sont petites, bipolaires et en moins grand nombre.

Pour terminer l'anatomie de la choroïde il nous resterait à parler de la structure des procès ciliaires. Mais comme la rétine y prend une large part, nous y reviendrons à propos de la description de cette membrane et des vaisseaux de l'œil.

V

IRIS

Dépendance directe de la choroïde, l'iris est situé entre le cristallin et la cornée où il flotte librement dans l'humeur aqueuse. On lui distingue deux faces, l'une antérieure, l'autre postérieure, et deux circonférences, l'externe ou grande, point de jonction de l'iris à la zone ciliaire, l'interne ou petite, qui constitue le bord pupillaire. Dans l'intervalle il existe une ligne circulaire légèrement sinueuse appelée *petit cercle de l'iris*, qui sert de séparation entre la zone interne ou *pupillaire* et celle externe ou *ciliaire*.

La face postérieure de cette membrane d'un noir charbonneux uniforme représente l'*uvée* des anciens anatomistes. Par contre, la couleur de la face antérieure varie à l'infini suivant les races, les individus, l'âge, non seulement d'une façon générale, mais d'un point à un autre ; de là l'aspect tigré bien connu. Exceptionnellement, on rencontre des différences tranchées dans les deux moitiés de l'iris ou dans sa totalité, état qui constitue l'hétérochromie.

L'espace compris entre l'iris et la cornée forme la *chambre antérieure*. Celui qui existe entre l'iris en avant, le cristallin, la zone de Zinn et les procès ciliaires en arrière, est appelé *chambre postérieure* ou mieux encore *espace rétro-iridien*. Ces deux compartiments remplis d'un liquide séreux clair, l'*humeur aqueuse*, communiquent librement entre eux par l'orifice pupillaire.

Cet orifice plus ou moins circulaire n'est pas exactement au centre, mais quelque peu en dedans et en bas. Ses dimensions, variables sur le vivant, sont de 3 à 4 millimètres environ.

Le bord pupillaire est toujours bordé d'un liséré pigmentaire provenant de l'uvée. Vu à la loupe, ce liséré est pourvu de petites saillies et de franges flottantes.

La zone interne *a* mesure en moyenne 1 millimètre de largeur. On

y voit des plicatures rayonnées qui s'anastomosent et convergent vers le bord pupillaire, constituant ainsi des losanges de plus en plus resserrés. Les culs-de-sac ainsi circonscrits sont particulièrement larges au voisinage du petit cercle *pc*, où ils forment des *cryptes* dans la profondeur du tissu.

La zone ciliaire comprend la majeure partie de l'iris. Fuchs qui en a donné une description détaillée distingue trois portions concentriques dont la plus interne est appelée par lui *plate*, *b*, la seconde *plissée*, *c*, et la dernière, la moins étendue, *marginale*, *d*.

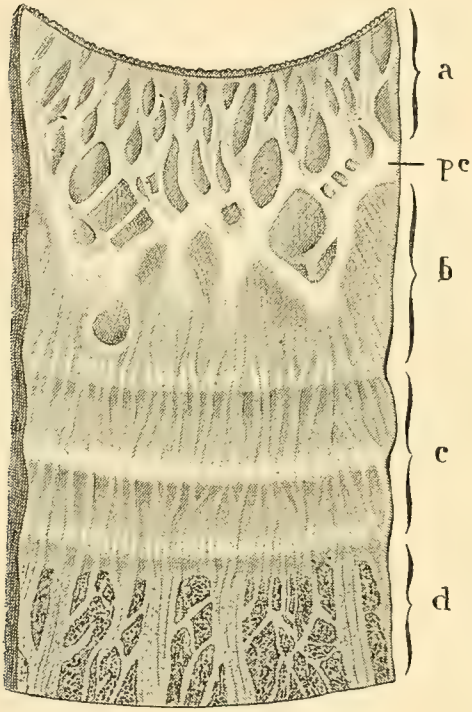

Fig. 14. — (D'après Fuchs.)

Vues à la loupe, les deux premières offrent des saillies radiaires qui correspondent aux vaisseaux et aux nerfs. En outre, la seconde portion présente des plis circulaires en rapport avec les mouvements alternatifs de resserrement et de dilatation et dont on trouve l'analogue dans la paume de la main. Plus la pupille est dilatée, plus ces plis s'accentuent; l'inverse a lieu lorsqu'elle se resserre. Jamais on n'en observe sur la partie *plate*, preuve qu'elle ne participe pas aux mouvements de l'iris.

La portion *marginale* cachée par le limbe scléro-cornéen se caractérise nettement par son aspect cribriforme et sa couleur plus foncée. Elle mesure entre $0^{mm},2$ et 1 millimètre. Les saillies qui délimitent les enfoncements correspondent aux gros vaisseaux de l'iris. Quant au fond des alvéoles, il est constitué par le stroma pigmentaire et l'uvée, d'où sa coloration brune.

La configuration de la face postérieure n'est pas moins intéressante. Sur toute l'étendue de la zone ciliaire on voit des sillons et des côtes radiaires au nombre de 70 à 80. Ce sont autant de plicatures comprenant toute la couche uvéale et la partie profonde du stroma. Comme il existe des sillons moins profonds perpendiculaires aux

précédents, mais ne dépassant pas le stratum uvéal, il en résulte que chaque côte a la forme d'un câblé.

Au niveau de la zone pupillaire, les plis deviennent plus nombreux, rectilignes et se juxtaposent de façon à donner à cette partie un aspect tuyauté. Ils se prolongent quelque peu sur la face antérieure où ils se terminent par autant de saillies rappelant des perles noires placées côte à côte.

Histologiquement, l'iris se compose d'une couche antérieure *endothéliale* qui pour Fuchs serait partout continue, sauf à l'endroit des cryptes et des enfoncements de la portion marginale cribriforme.

Une seconde couche est celle dite des *noyaux*, CN. Ceux-ci sont d'autant plus chargés de pigment que l'iris est plus foncé. Un fin réticulum conjonctif les entoure. Cette couche varie d'un point à un

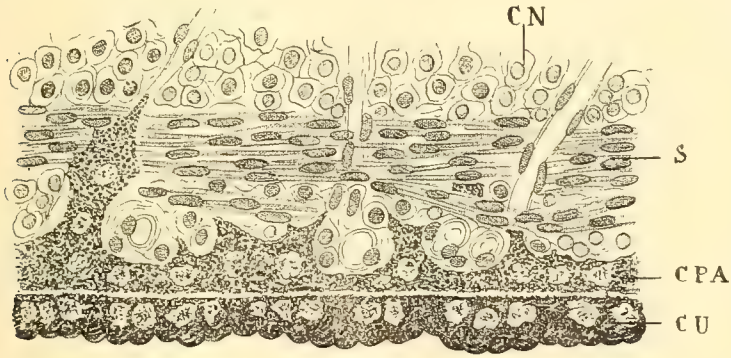

Fig. 15.
CN, couche des noyaux. — S, sphincter de l'iris. — CPA, couche pigmentaire antérieure. CU, couche uvéenne.

autre et fait constamment défaut dans l'intérieur des cryptes et des enfoncements de la partie marginale. Par contre, elle s'accentue çà et là, d'où l'aspect habituellement granité de l'iris. Dans les yeux bleus les noyaux sont incolores et c'est à l'uvée qu'il faut rapporter cette teinte. Toutes les autres modalités de ton dépendent de la diversité de coloration des noyaux.

La troisième couche est essentiellement vasculaire. Les troncs principaux pourvus d'une forte membrane adventice en occupent le milieu, tandis qu'en avant et en arrière se trouve le stroma composé d'un double réseau capillaire, de tissu conjonctif et de cellules à noyau anastomosées entre elles. De cette disposition il résulte que le centre du stroma est très lâche et comme parcouru de fentes se continuant avec les cryptes du petit cercle et les trous de la région marginale. Dans ces dépressions, il n'est pas rare de rencontrer des cellules

migratrices arrondies. Autour de l'orifice pupillaire et faisant toujours partie de la troisième couche, on aperçoit des fibres lisses dont l'ensemble constitue le *muscle sphincter de l'iris* S. C'est ce muscle qui par sa contraction provoque le resserrement de la pupille. Il est situé plus près de la face postérieure que de l'antérieure et se compose de faisceaux emprisonnés dans le stroma. Dans les cloisons interfasciculaires, on trouve des cellules pigmentaires CPA et des vaisseaux. Le sphincter ainsi formé a un millimètre de large. Son épaisseur est de $0^{mm},1$ au niveau du bord pupillaire, et de $0^{mm},25$ à sa circonférence externe.

La quatrième couche comprend un stratum de fibres incolores radiées étendu de la circonférence de l'iris au sphincter où l'on cesse de les suivre. Du côté de la grande circonférence, ces fibres s'entrecroisent pour former des nattes circulaires. D'après Henle, chaque fibre posséderait un noyau en bâtonnet; aussi pense-t-il qu'il s'agit là de fibres musculaires représentant le muscle dilatateur de l'iris. Fuchs se fondant sur la pigmentation des noyaux, soutient au contraire, qu'il s'agit là d'éléments élastiques analogues à ceux de la choroïde et de la cornée. De tout cela on doit conclure que la preuve anatomique d'un muscle dilatateur de l'iris n'est pas encore établie.

La cinquième et dernière couche CU, appelée *uvée* à cause de sa coloration noire, se compose de deux étages de cellules pigmentaires à noyau. Son épaisseur augmente à mesure qu'on se rapproche de la grande circonférence de l'iris où les cellules se continuent sans ligne de démarcation avec celles des procès ciliaires.

Les nerfs iriens ne sont qu'imparfaitement connus. Ce que nous savons, c'est qu'ils émanent du plexus ciliaire et que dès lors ils sont constitués par trois ordres de fibres, motrices, sensitives et sympathiques. Dans l'intérieur de l'iris, elles s'anastomosent par échange de fibres. Les unes, myéliniques, forment un réseau superficiel; les autres, dépourvues de myéline, se rendent au muscle ciliaire.

Nous nous occuperons de la vascularité de cette membrane à propos de celle du globe en général. Qu'il nous suffise de rappeler le grand développement des gaines adventives des vaisseaux prises à tort pour des fibres lisses appartenant au prétendu muscle dilatateur.

Il nous reste à parler d'une disposition anatomique importante qui intéresse la physiologie et la pathologie de l'œil au plus haut point, à savoir de l'*angle iridien* dit encore *espace de filtration*.

VI

ANGLE IRIDIEN OU DE FILTRATION

Pour l'étude de l'angle iridien, nous mettrons à contribution les longues recherches faites depuis un an par notre chef de laboratoire.

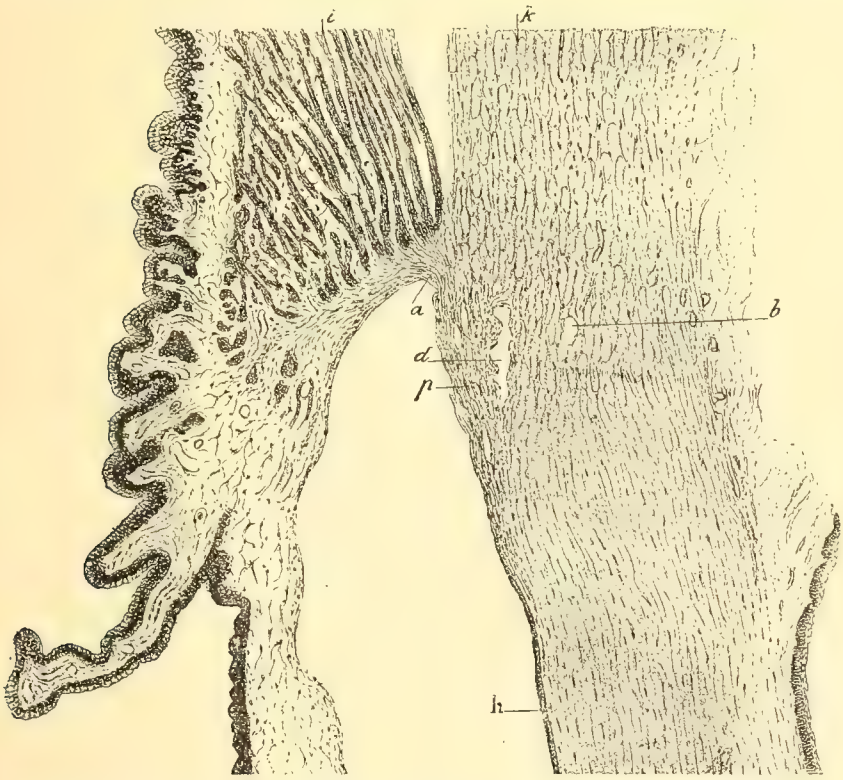

Fig. 16. — Angle iridien chez un sujet de 40 ans emmétrope : grossissement 70 diamètres. *a*, tendon du muscle ciliaire. — *b*, veinule intra-sclérale. — *d*, canal de Schlemm. — *i*, travées du muscle ciliaire. — *h*, membrane de Descemet. — *k*, faisceaux circulaires de la sclérotique. — *p*, système trabéculaire scléro-cornéen.

Duvignaud[1]. Les figures ont été dessinées par Karmanski avec la plus scrupuleuse exactitude, d'après des préparations anatomiques des mieux réussies.

Sur des coupes méridiennes pratiquées sur un œil sain durci au

1. Duvignaud, Thèse de Paris, 1892.

mélange chromo-osmique qui n'en altère en rien la forme, la rigole que nous aurons à décrire mesure 2 millimètres $\frac{1}{4}$ en haut, 2 millimètres en bas, 1 millimètre $\frac{1}{4}$ du côté nasal et autant du côté temporal. Ces différences tiennent à ce que le limbe scléro-cornéen opaque est moins prononcé dans le sens du méridien horizontal que du vertical.

Chez l'homme, l'angle de filtration est constitué *en avant* par un tissu fenêtré *p*, qui le sépare du canal de Schlemm *d*. *Sur les côtés* et *en arrière* on trouve la portion tendineuse *a* du muscle accommodateur, la terminaison du corps des procès ciliaires et la racine de l'iris.

Contrairement à ce qu'on a dit, l'angle de filtration représente à son sommet non une fente étroite, mais une arcade qui ne s'efface pas, alors même qu'on évacue la totalité de l'humeur aqueuse. Cette arcade comprend le tendon du muscle ciliaire et une mince couche du stroma irien.

Chez le chat et le porc, la disposition est tout autre. De la racine de l'iris partent de fines trabécules pigmentées qui se ramifient et s'anastomosent pour aboutir en avant et en dedans jusqu'à la terminaison de la membrane de Descemet. Plus en dehors, on aperçoit à la loupe un fouillis de fibrilles d'aspect vitreux. C'est à tout ce système qu'il faut rapporter la description de Hueck sur le prétendu ligament pectiné qui n'existe chez l'homme que pendant la vie fœtale. Après la naissance, ce système disparaît progressivement et c'est à peine si l'on en rencontre plus tard des vestiges. Même disposition négative s'observe, d'une façon plus prononcée peut-être, chez le macaque.

A la face antérieure scléro-cornéenne de l'angle iridien, nous trouvons un système trabéculaire ou lacunaire spécial, appelé tissu de filtration.

Vu son importance au point de vue de l'excrétion des liquides intra-oculaires et du rôle capital qu'il joue, comme nous le verrons dans la production du glaucome, il mérite une description détaillée. La figure histologique 17 dessinée d'après nature, à un très fort grossissement, facilitera cette étude.

Ainsi qu'on peut le voir, les trabécules entre-croisées en tous sens qui constituent ce système proviennent les plus *profondes* des cordelettes tendineuses et des cloisons conjonctives du muscle ciliaire *a*, qu'on peut suivre en avant jusqu'à la limite terminée en pointe de la membrane de Descemet.

Les antérieures sont les plus nombreuses et appartiennent à la *scléro-cornée*. Très abondantes du côté de la sclérotique, elles diminuent et s'effilent à mesure qu'on se rapproche de la cornée. Il en résulte que le système lacunaire offre sur la coupe la forme d'un coin à base externe et à sommet interne.

Chaque trabécule envisagée en elle-même semble constituée d'un tissu dense hyalin. Toutes celles coupées suivant l'axe présentent une série de points ronds *e*, qui paraissent correspondre à autant de fibrilles sectionnées en travers. De chaque côté, on voit une limite nette pourvue de gros noyaux endothéliaux *f*, les uns ronds, les autres légèrement

Fig. 17. — Système trabéculaire scléro-cornéen de l'homme.

a, tendon du muscle ciliaire. — *b*, veinule intra-sclérale. — *c*, endothélium du canal de Schlemm. — *d*, cavité du canal de Schlemm. — *e*, coupe transversale d'une trabécule. — *f*, noyau appliqué à la surface d'une trabécule. — *g*, trabécule vue suivant sa longueur. — *i*, travées du muscle ciliaire. — *k*, faisceaux circulaires de la sclérotique.

ellipsoïdes. Tous font saillie dans les lacunes et se laissent fortement colorer par les réactifs.

Examiné à plat et par la face qui regarde la chambre antérieure, le tissu trabéculaire offre plusieurs plans superposés, dont les mailles sont d'autant plus étroites qu'elles sont profondes et voisines de la cornée. En ce point les travées de plus en plus larges se fusionnent

pour se continuer avec la membrane de Descemet. Il en résulte une zone striée intermédiaire connue depuis Schwalbe sous le nom d'*anneau limitant antérieur*. L'endothélium desceméien se poursuit, mais en s'égrenant et en s'aplatissant le long des trabécules. Du côté du tendon du muscle ciliaire, la jonction de ces dernières s'opère d'une façon analogue.

Immédiatement en avant du système lacunaire, on aperçoit une grande fente *d* à contours irréguliers décrite depuis longtemps sous le nom de canal de Schlemm. Sa face profonde est délimitée par le tissu trabéculaire précédent et parsemée de nombreux noyaux *c*. La face antérieure également recouverte d'un endothélium est formée par plusieurs plans de fibres sclérales nattées et présente çà et là de petites fentes parmi lesquelles celles en rapport avec la circonférence externe du canal sont les plus spacieuses. Nous pensons qu'il s'agit là d'un tissu de transition qui se confond graduellement avec celui de la sclérotique. Plus en avant, et en plein tissu scléral, on aperçoit la coupe de trois ou quatre vaisseaux appartenant au plexus veineux de la sclérotique. Ce plexus a été bien décrit par Rouget puis par Leber sous le nom de *plexus veineux sclérotical*. Les vaisseaux qui le composent contiennent souvent des globules sanguins, ce qui n'est jamais le cas pour le canal de Schlemm, sauf chez le fœtus et dans certaines affections, en particulier le glaucome.

Pour expliquer comment l'humeur aqueuse et les liquides injectés dans la chambre antérieure passent du canal de Schlemm dans le plexus en question, alors qu'une injection colorée poussée par les veines ciliaires antérieures n'y aboutit pas, on a admis l'existence de valvules qui n'ont pas encore été démontrées.

Désirant tirer au clair la structure et le rôle du canal de Schlemm, Rochon-Duvignaud s'est adressé à l'œil de divers animaux et particulièrement à celui de la poule. Ce dernier possède un canal spacieux qu'il est facile d'injecter directement ou par la carotide avec la gélatine colorée au bleu de Prusse soluble qui, comme on sait, a l'avantage de ne pas diffuser dans les tissus. L'injection ainsi faite remplit très régulièrement la totalité du canal et passe dans les veines ciliaires antérieures, mais non dans le système trabéculaire et la chambre antérieure.

Procédant alors à des coupes microscopiques de l'œil préalablement congelé par les vapeurs de chlorure d'éthyle, Duvignaud vit nettement que les parois du canal de Schlemm sont tapissées par une couche endothéliale à noyaux, partout continue, sauf dans les points où les veines ciliaires antérieures s'y abouchent. De plus, chez la poule, ce canal contient souvent du sang.

Partant de ces faits, l'auteur envisage le canal de Schlemm, non

comme un espace lymphatique en communication directe avec le tissu de filtration et la chambre antérieure, ainsi que le veut Schwalbe, mais comme un sinus veineux cloisonné, analogue au sinus caverneux de la dure-mère, servant de point de départ au système des veines ciliaires antérieures.

Pour expliquer la grande facilité avec laquelle des liquides colorés injectés dans la chambre antérieure passent dans le canal de Schlemm, il admet la production de ruptures de son enveloppe endothéliale fort mince. C'est ce qui nous rend compte de l'irrégularité qu'offre en pareils cas l'injection.

Un détail à noter, dont nous avons pu vérifier plusieurs fois l'exactitude, c'est que du liquide coloré injecté dans la chambre antérieure passe dans le muscle ciliaire et l'espace supra-choroïdien, alors qu'une injection faite en sens inverse ne parvient pas dans l'humeur aqueuse.

VII

RÉTINE

Ainsi appelée par les anciens qui l'avaient comparée à un filet ἀμφίβληστρον (Hérophyle), la rétine constitue la membrane la plus interne de l'œil. Formée, comme nous le verrons au chapitre de l'embryogénie, par une expansion du cerveau primitif, elle représente la partie fondamentale de l'organe visuel.

On lui distingue une face *externe* qui s'applique exactement sur la face concave de la limitante interne de la choroïde; une face *interne* qui se moule sur la convexité du corps hyaloïde; une extrémité *postérieure* circonscrivant le point de pénétration des fibres optiques dans l'œil; enfin une extrémité *antérieure* qui peut être poursuivie jusqu'à l'orifice pupillaire.

Sur le vivant ou de suite après la mort, la rétine est transparente et laisse voir nettement la choroïde surtout dans les yeux peu pigmentés. Seul le centre correspondant à la ligne visuelle offre une coloration *brunâtre*. Cette portion foncée, qui mesure 2 millimètres de diamètre environ, porte le nom de *macula* ou de *tache jaune*. A son centre, se trouve un enfoncement appelé *trou borgne* ou *fovea centralis*.

A côté et *en dedans* de la tache jaune, on observe un disque de $1^{mm},6$ de diamètre qui n'est autre que la terminaison du nerf optique. Par suite de sa couleur d'un blanc rosé, il semble faire saillie sur la rétine, alors qu'en réalité il se trouve, surtout au centre, légèrement déprimé. Le nom de *papille optique* ne correspond donc qu'à une apparence due au contraste de la couleur blanche avec le fond rouge sombre de la choroïde.

Quelque temps après la mort, la rétine perd sa transparence, devient grisâtre et de plus en plus opaque. En même temps elle se plisse, principalement dans le sens du méridien maculaire.

Chez l'homme, les fibres optiques qui se rendent à la rétine se dépouillent au niveau de la lame criblée de leur gaine myélinique; de là, la transparence parfaite de cette couche. Il arrive cependant qu'un ou deux faisceaux conservent cette gaine. L'on voit alors partir de la papille des traînées blanches en forme de *gerbe*.

La surface de la rétine est parcourue par des vaisseaux artériels et veineux qui viennent du centre du nerf ou qui s'y rendent. De là le nom de *vaisseaux centraux* sous lequel on les désigne. Leurs bifurcations occupent principalement le plan vertical.

Envisagée au point de vue de ses éléments et de son fonctionnement en tant qu'organe visuel, la rétine se termine à l'ora serrata. Là, elle s'amincit brusquement et adhère aux parties sous-jacentes aussi bien à la zone ciliaire qu'à la face postérieure de l'iris. D'après les mensurations de H. Müller, elle offre :

Au niveau de la partie la plus épaissie de la macula.		$0^{mm},50$ d'épaisseur.
A $0^{mm},5$ de la papille.	. . . . .	$0^{mm},4$ —
A 1^{mm}. —	. . . . .	$0^{mm},33$ —
A 2^{mm}. —	. . . . .	$0^{mm},27$ —
A 8^{mm}. —	. . . . .	$0^{mm},21$ —
A 12^{mm}. —	. . . . .	$0^{mm},19$ —
A 14^{mm}. —	. . . . .	$0^{mm},16$ —
A 18^{mm}. —	. . . . .	$0^{mm},14$ —

On voit d'après cela que la moyenne de l'épaisseur est de $0^{mm},26$ ou de $\frac{1}{5}$ de millimètre environ.

Histologiquement, nous devons étudier la rétine proprement dite et sa portion ciliaire. Tandis que la première se compose de dix couches, la seconde n'en a guère que deux; encore sont-elles modifiées dans leur constitution.

Les couches de la rétine proprement dite sont de dehors en dedans ou d'arrière en avant :

1° L'épithélium pigmenté avec ses fins prolongements protoplasmiques;

2° La couche des cônes et des bâtonnets;

3° La limitante externe;

4° La couche externe des grains;

5° Une couche grenue externe;

6° La couche interne des grains;

7° Une couche grenue interne;

8° La couche des cellules ganglionnaires:

9° La couche des fibres du nerf optique;

10° La limitante interne.

Cette classification, généralement admise depuis les travaux de H. Müller, a été modifiée par Ranvier dans son traité technique d'histologie, et cela avec d'autant plus de raison que chez l'embryon, la rétine, émanation directe du névraxe, se compose de deux feuillets invaginés, l'un *proximal*, l'autre *distal*.

Le premier forme le pigment rétinien, alors que le second sert à constituer tous les autres éléments de la rétine dont les plus caractéristiques sont les cônes et les bâtonnets.

Lorsqu'on fait macérer dans une solution chromique ou alcoolique au tiers des rétines de poissons, de batraciens et de certains mammifères, on les voit se séparer en deux couches : l'une *externe*, comprenant les cônes et les bâtonnets, ainsi que le stratum attenant des grains, désignée jadis sous le nom de membrane de Jacob et que Schwalbe appelle le *névro-épithélium* rétinien, il est toujours dépourvu de vaisseaux; l'autre *interne*, plus ou moins vasculaire suivant les espèces animales, doit être envisagée comme la portion *cérébrale* ou *nerveuse* proprement dite.

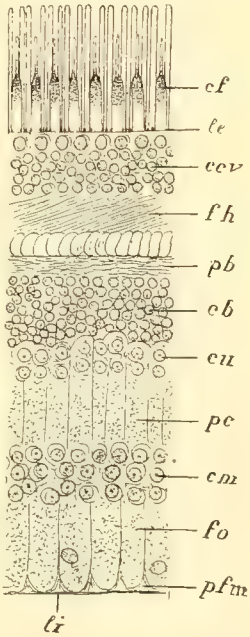

Fig. 18. — Rétine du singe.

li, limitante interne.
pfm, pieds des fibres de Müller.
fo, fibres optiques coupées.
cm, cellules multipolaires.
pc, plexus cérébral.
cu, cellules unipolaires.
cb, cellules bipolaires.
pb, plexus basal.
fh, fibres de Henle.
ccv, corps des cellules visuelles.
le, limitante externe.
cf, corps filamenteux des cônes.

Le névro-épithélium est considéré par Ranvier comme constitué dans son ensemble par la réunion côte à côte d'un même élément anatomique, la *cellule visuelle* formée de deux parties : l'une *externe*, *cônes* ou *bâtonnets*; l'autre *interne*, représentant le corps de la cellule pourvu d'un noyau ovoïde nucléolé. Une mince couche cuticulaire percée de nombreux trous sépare nettement ces deux parties. Elle est connue sous le nom de membrane limitante externe.

Entre la couche névro-épithéliale et la cérébrale il existe la couche grenue externe, appelée par Ranvier *plexus basal*. Chez le singe et dans la région de la macula chez l'homme, il s'interpose entre ce plexus et le névro-épithélium de fines fibrilles disposées en palissade et que l'on décrit sous le nom de couche de Henle. Il s'agit de filaments qui partent chacun de l'extrémité interne d'une cellule visuelle pour aller se perdre dans le plexus basal.

Sur la rétine des batraciens on y rencontre également des éléments particuliers en tête de massue signalés par Landolt. Ceux-ci semblent naître du plexus basal par un fin pédicule.

Avant d'aller plus loin, nous allons étudier la composition histologique de la portion des cellules visuelles.

Le segment externe des cônes ou des bâtonnets, qui à l'état frais est transparent et réfracte fortement la lumière, se colore en brun ou en gris par l'acide osmique, alors que le segment interne grenu est à peine influencé. Le contraire a lieu avec le picro-carmin.

D'après Schultze, chez l'homme et le singe, à la séparation de ces deux segments, il existe une partie composée de filaments parallèles à la surface et entre-croisés dans la profondeur; Ranvier la désigne sous le nom de *corps intercalaire filamenteux*.

Les bâtonnets ont une épaisseur de 2 μ et une longueur de 60 μ qui tombe à 40 μ vers l'ora serrata. On n'en rencontre pas dans la région maculaire. Pour les cônes, l'épaisseur est de 5 à 6 μ et leur longueur de 32 à 36 μ.

Le *plexus basal* ou couche *granulée externe* est constitué par un enchevêtrement de fibrilles transparentes, avec adjonction, chez certains animaux tels que le cheval, de cellules multipolaires à noyau nucléolé et à protoplasma granuleux. Pour Ranvier, il s'agirait là d'un véritable plexus nerveux. Schwalbe y voit au contraire l'intrication de fibres de soutènement. Ce qui est certain, c'est que des fibrilles provenant du prolongement externe des cellules de la couche sous-jacente y pénètrent.

La couche des grains internes consiste en deux ordres d'éléments :

Les cellules *bipolaires* qui sont les plus nombreuses offrent tous les caractères des cellules ganglionnaires. Leur corps est ovoïde ou fusiforme et présente un gros noyau rond ou oval entouré par du protoplasma granuleux. A chacune de leur extrémité naît un fin prolongement, l'externe et l'interne. Ce dernier est le plus délié et porte souvent des renflements variqueux. Parvenu au niveau du plexus cérébral, il s'y enfonce. Le prolongement externe généralement plus court et plus gros, arrivé dans le plexus basal, se bifurque et se résout en filaments déliés.

Les cellules *unipolaires* reléguées à la partie la plus interne sont pourvues d'un noyau volumineux qui se colore vivement par le picro-carmin. Leur protoplasma est granuleux et donne naissance à un prolongement qui se perd dans le plexus cérébral. Ranvier les envisage comme des cellules ganglionnaires unipolaires.

Outre ces deux ordres d'éléments, la couche interne des grains

contient la portion nucléaire des fibres de soutènement et une substance unissante amorphe.

Plexus cérébral ou *couche granulée interne.* — Malgré les nombreux travaux qui ont été faits sur cette couche, on est encore loin d'être complètement fixé sur sa structure. Ce qui est certain, c'est que les prolongements des cellules bipolaires et de celles que nous étudierons dans la couche sous-jacente, s'y rendent et concourent à former un plexus nerveux qui n'est visible qu'après l'action des réactifs et à l'aide de forts grossissements. De plus, il paraît exister une substance interfibrillaire se colorant en brun foncé par l'acide osmique et aussi par le chlorure d'or. Elle rappelle par ses réactions la myéline qui entoure les cylindres-axes.

Une particularité à signaler est la présence de stratifications nombreuses alternativement *claires et sombres* que l'on rencontre surtout chez les oiseaux et les reptiles. Cette disposition, qui chez l'homme n'a pas son analogue, reste inexpliquée.

Cellules multipolaires. — Ces cellules, appelées aussi *ganglionnaires*, forment une couche continue entre le plexus cérébral en dehors et les fibres du nerf optique en dedans. Dans presque toute la rétine elles sont disposées sur un seul plan. Au voisinage de la macula on en trouve deux, puis trois rangées et dans l'intérieur de la tache jaune, leur nombre se multiplie jusqu'à constituer huit et même dix couches superposées. Par contre, près du disque optique, elles sont irrégulièrement disséminées dans une étendue de 8 millimètres environ. Leur volume est variable ainsi que leur forme. Les plus petites, qui occupent la région maculaire, ne dépassent pas 10 μ. Elles sont régulièrement *fusiformes* et offrent un seul prolongement à chaque extrémité. Les autres atteignent en moyenne 30 μ et présentent plusieurs ramifications périphériques et une centrale.

Le prolongement *interne* de toutes ces cellules se distingue par sa transparence parfaite. Quelquefois il se montre variqueux, mais reste toujours indivis. Il se continue avec le cylindre-axe de la fibre optique correspondante. Par contre, les prolongements *externes* sont souvent granuleux et se divisent en un grand nombre de filaments qui pénètrent jusque dans le plexus cérébral.

A l'état frais, le corps cellulaire est transparent et dépourvu de grains pigmentaires. Il contient un noyau arrondi avec un nucléole très réfringent. Par l'action des réactifs, le protoplasma devient finement granuleux ; souvent aussi on y remarque des fibrilles qui se disposent concentriquement autour du noyau.

Cette couche ganglionnaire est traversée par les fibres radiées de Müller.

Fibres du nerf optique. — Ces fibres sont de dimensions variables.

Une fois parvenues dans la lame criblée, elles se dépouillent de leur gaine de myéline pour ne plus conserver en pénétrant dans la rétine que leur cylindre-axe. Arrivées dans le disque optique, elles s'infléchissent brusquement pour s'irradier sur toute la face interne de la membrane nerveuse, principalement en haut et en bas, ainsi qu'en dedans et pas du tout en dehors. La macula n'en possède point dans son intérieur, mais tout autour elle se trouve comme encadrée par des faisceaux convergents qui forment une sorte de raphé, vestige probable de la fente fœtale primitive de la rétine. Chez le triton, Nicati a signalé leur entre-croisement. On n'observe rien de pareil chez l'homme, mais on constate au niveau de la cupule de la papille un *amas de cellules* névrogliques dont il sera question plus loin.

Les fibres nerveuses diminuent progressivement de nombre jusqu'à

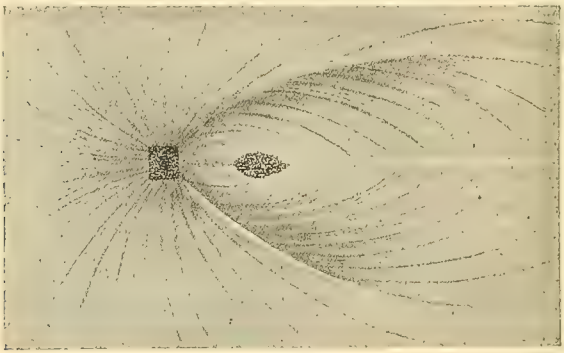

Fig. 19.

l'ora serrata où elles disparaissent. Examinées à l'état frais, elles sont lisses et transparentes. Par suite de l'altération cadavérique et sous l'action des réactifs, elles offrent souvent des renflements granuleux, variqueux ou moniliformes qui pourraient en imposer pour des cellules ganglionnaires. Les faisceaux qu'elles constituent sont séparés par des cloisons formées par les fibres de Müller. On rencontre en outre, sur les deux faces de cette couche, surtout chez les sujets jeunes, des cellules plates disséminées çà et là, analogues à celles que l'on trouve dans le nerf optique et qui appartiennent à la névroglie.

Cellules de soutènement ou fibres de Müller. — Toutes les couches précédemment décrites sont reliées entre elles par des éléments spéciaux qui les traversent perpendiculairement de dedans en dehors. Aux deux faces interne et externe de la rétine, ils forment les deux limitantes. H. Müller, qui a décrit le premier ce système, le considère comme constitué de fibres de soutènement, tandis que Ranvier y voit

des cellules. Toujours est-il que l'origine est ectodermique, au même titre que celle des éléments nerveux sensoriels et pigmentaires de la rétine.

Les fibres de Müller prennent naissance à la face interne de la membrane nerveuse par un renflement conoïde ou pied. Ces renflements placés côte à côte recouvrent les fibres optiques et constituent la *limitante interne*. Parties de là, elles s'amincissent, se dirigent du côté externe et séparent les faisceaux nerveux et les cellules multipolaires. Parvenues dans le plexus cérébral, elles le traversent après lui avoir

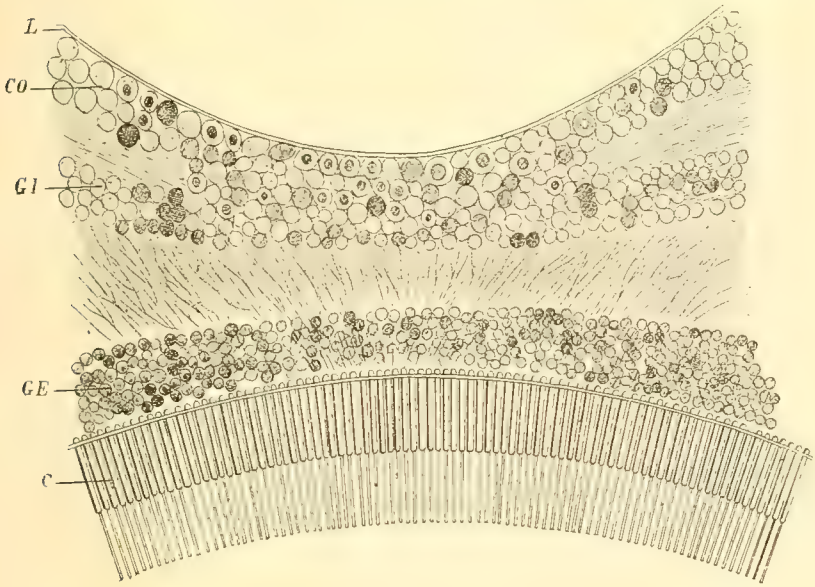

Fig. 20. — Macula.

L, limitante interne. — CO, cellules optiques. — GI, grains internes. — GE, grains externes. C, cônes modifiés.

fourni de fins filaments. Dans la couche interne des grains, les fibres de soutènement présentent un noyau d'un aspect granuleux et forment des loges pour les cellules bipolaires et unipolaires. Au niveau du plexus basal, elles s'amincissent, pour fournir des gaines aux cellules visuelles. A la jonction des corps cellulaires avec leurs prolongements, ces gaines se terminent par un bord réfringent et constituent la membrane limitante externe. De la face postérieure de celle-ci, partent des cils très fins qui entourent les cônes et les bâtonnets et servent à les soutenir.

Au niveau de la macula, la structure de la rétine est considérablement modifiée. Les bâtonnets font défaut et sont remplacés par des

cônes d'autant plus minces et allongés qu'on se rapproche de la fovea. En ce point ils représentent un ménisque à convexité dirigée en dedans. Les fibres de Henle deviennent plus longues et plus obliques. Le plexus basal très réduit d'épaisseur est à peine marqué dans le fond de la fovea. Il en est de même de la couche des cellules bipolaires et du plexus cérébral. Par contre, les cellules multipolaires acquièrent dans la portion périphérique de la macula leur maximum de développement au point de former huit couches superposées. Les fibres optiques et celles de Müller sont également peu abondantes et disparaissent au pourtour de la fovea. Il s'ensuit donc, qu'au centre de la région maculaire, la rétine se trouve réduite à deux couches : 1° les cellules visuelles; 2° le plexus cérébral qui, quoique diminué d'épaisseur, existe manifestement et n'est séparé du corps des cellules visuelles que par les fibres de Henle.

Pour compléter l'étude de la rétine, il nous reste à parler de son feuillet *pigmentaire* et de la portion non visuelle de cette membrane étendue depuis l'ora serrata jusqu'à l'iris.

La couche pigmentaire qui est la plus externe a été longtemps rattachée à la choroïde. L'embryogénie a démontré depuis, qu'elle revient en entier au feuillet proximal de la vésicule oculaire secondaire d'où dérive la rétine. Nous savons d'ailleurs qu'une membrane anhyste la sépare de la choroïde.

Le stratum pigmentaire se compose d'une seule couche de cellules disposées côte à côte sous forme de mosaïque. Leur grandeur est de 12 à 18 μ et leur épaisseur de 9 μ. Examinée de profil, chaque cellule se montre pourvue de prolongements protoplasmatiques ciliés qui, comme autant de radicules, pénètrent entre les cônes et les bâtonnets et entourent de toutes parts leur segment externe. La base de la cellule est incolore, contient un, plus rarement deux noyaux arrondis et adhère intimement à la limitante élastique de la choroïde. Toute sa partie interne ainsi que les prolongements ciliés sont au contraire fortement chargés de grains pigmentaires, sauf chez les albinos et au devant du tapis de certains animaux. Ces grains, examinés à un fort grossissement, sont allongés en bâtonnets, à extrémités anguleuses, ce qui leur donne l'aspect de cristaux.

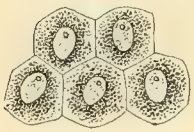

Fig. 21.

Au niveau de la macula, les cellules pigmentaires ne mesurent plus que 9 μ de longueur, alors que leur épaisseur atteint 16 μ. De plus, les prolongements ciliés avancent jusque près de la limitante externe, d'où adhérence plus solide des deux feuillets primitifs entre eux.

Parvenue à l'ora serrata, la rétine diminue brusquement d'épaisseur et n'est plus constituée que par deux couches : une *externe*

pigmentaire, continuation directe de la précédente; l'autre *interne* formée de cellules cylindroïdes incolores disposées côte à côte sur un seul plan.

Ces dernières mesurent 40 à 50 μ de hauteur sur 5 à 8 μ de largeur au niveau de l'ora serrata; mais leur diamètre décroît vers la partie antérieure des procès ciliaires. Chaque cellule possède à sa base un noyau hyalin entouré de protoplasma finement granuleux, et se colorant en rose par le picro-carmin. Du sommet de la cellule, on voit partir de fines fibrilles hyalines qui ont été envisagées comme l'une des origines de la zonule de Zinn.

Sur des préparations histologiques bien réussies, nous avons pu suivre un autre ordre de fibrilles qui, après s'être interposées aux cellules incolores et à celles pigmentaires, vont se perdre dans une sorte de membrane cuticulaire située plus en dehors, de même nature que la limitante de la choroïde.

Les cellules pigmentaires sont aplaties et comme imbriquées. Cette couche et la précédente constituent le revêtement rétinien des procès ciliaires formés de tissu connectif, de fibres cellules appartenant au muscle ciliaire et de fibres élastiques, à quoi s'ajoutent, chez les animaux, des cellules pigmentaires anastomosées rappelant celles du stroma de la choroïde.

Après avoir tapissé les procès ciliaires, la rétine modifiée se poursuit en avant jusqu'à la face postérieure et au bord pupillaire de l'iris, avec cette différence qu'ici les deux feuillets interne et externe se chargent de pigment à la fin de la vie fœtale, pour former l'uvée.

Chez les individus âgés et même chez l'adulte, il n'est pas rare de rencontrer des vacuoles en forme d'arcades dans la région de l'ora serrata. Ces vacuoles siègent principalement dans la couche pigmentaire, sont remplies d'un liquide séreux et ont été décrites par Schultze et Iwanoff sous le nom d'*altération kystique* de la rétine.

Les artères et les veines rétiniennes sont la terminaison des vaisseaux centraux du nerf optique; elles forment des arcades anastomotiques de plus en plus nombreuses et fines, que l'on peut suivre jusqu'à l'ora serrata. On doit les envisager comme un système clos, ne communiquant que par des voies exiguës avec le reste de la vascularité de l'œil. Aussi suffit-il que l'artère centrale soit bouchée par un embolus pour que la rétine cesse de fonctionner.

Au sortir du disque optique, l'artère et la veine se divisent en deux branches verticales, supérieure et inférieure, qui ne tardent pas à se subdiviser toujours d'une façon dichotomique. Seule la macula est dépourvue de vaisseaux d'un certain calibre.

Du plexus artériel et veineux destiné exclusivement à la couche des fibres nerveuses, naissent de fines ramifications que l'on suit jusqu'à

la partie externe de la couche des cellules bipolaires. Dans ce trajet, elles forment deux fins réseaux superposés, situés l'un à la limite du plexus cérébral, l'autre à celle du plexus basal. Dans ce dernier, pas plus que dans les cellules visuelles et l'épithélium pigmenté, on ne rencontre de vaisseaux. Chez les animaux, tels que lapin, lièvre, cheval, la vascularité est encore moins prononcée que chez l'homme, outre que chez les oiseaux, les amphibies et les poissons, elle fait entièrement défaut. Par contre, il existe chez ces derniers de nombreux vaisseaux hyaloïdiens dans l'organe connu sous le nom de *peigne*.

La papille possède de fines ramifications qui proviennent des vaisseaux centraux, et vont s'anastomoser à la périphérie avec d'autres appartenant à la choroïde, ainsi que nous le verrons à propos du nerf optique. Des branches artérielles et veineuses qui encadrent la macula, on voit partir des vaisseaux fins qui, sous forme d'arcades anastomotiques, s'avancent jusqu'au pourtour de la fovea, sans y pénétrer.

Les capillaires rétiniens possèdent, comme ceux du cerveau, une gaine lymphatique qu'on peut injecter en poussant une solution colorée dans les vaisseaux principaux, ou dans la gaine piale du nerf optique. Le liquide pénètre en même temps dans les espaces inter-fasciculaires des fibres nerveuses, entre la membrane hyaloïde et la limitante interne, ainsi que dans l'espace virtuel situé entre l'épithélium pigmentaire en arrière, les cônes et les bâtonnets en avant.

Pour compléter ce qui a trait à la rétine, nous étudierons le nerf optique, dérivant comme elle d'une expansion du cerveau primitif.

VIII

NERF OPTIQUE

Parti de l'œil, le nerf optique remonte vers le cerveau et, après avoir constitué le chiasma, atteint le pulvinar, et les tubercules quadrijumeaux par l'intermédiaire des bandelettes optiques qui contournent les pédoncules. Au niveau du pulvinar on rencontre deux saillies, l'une externe, arrondie et plus volumineuse, l'autre interne, plus petite mais proéminente. Ce sont les *corps genouillés* coiffés des racines de la bandelette optique, et d'où naissent deux tractus se dirigeant l'un directement, l'autre après s'être entre-croisé vers les tubercules quadrijumeaux antérieur et postérieur du même côté.

De cette disposition, il résulte que l'on peut distinguer au tractus optique deux parties principales : une *antérieure* comprenant la portion orbitaire du nerf et le chiasma, une *postérieure* formée de la bandelette optique étendue de ce dernier aux tubercules quadrijumeaux

et au pulvinar. A cela s'ajoute une *troisième* terminale, qui constitue la papille.

Histologiquement, les bandelettes optiques sont formées par la réunion de fins tubes nerveux myéliniques, dépourvus de gaine de Schwann; une substance grenue de 30 μ d'épaisseur les entoure. Bien qu'adhérentes aux pédoncules cérébraux par la pie-mère, elles ne reçoivent de ceux-ci aucune fibre. Dans l'intérieur des corps genouillés, d'après Wagner, les tubes nerveux se réduisent aux simples cylindres-axes.

Le chiasma correspond à la gouttière du sphénoïde. Il offre une forme quadrilatère à grand diamètre transversal et à bords concaves. A ses deux angles postérieurs aboutissent les bandelettes, qui deviennent en ce point ellipsoïdes, de triangulaires qu'elles étaient. Des deux angles antérieurs partent les nerfs optiques, cordons arrondis qui, après un trajet divergent de 10 millimètres dans l'intérieur du crâne, traversent les trous optiques et pénètrent dans l'orbite.

Lorsqu'on renverse le chiasma, et que l'on examine sa face supérieure ou cérébrale, on aperçoit une lame grise faisant partie de l'espace perforé antérieur. C'est la *racine grise* des nerfs optiques, constituée de petites cellules fusiformes que Meynert considère comme étant de nature ganglionnaire. Aussi leur donne-t-il le nom de *ganglion optique basal*. Huguenin décrit, en outre, des fibres provenant du tuber cinereum, et J. Stilling en fait venir d'autres de la substance perforée antérieure.

De même que les bandelettes, le chiasma est entouré par la pie-mère, dont l'adhérence ne devient intime qu'à l'émergence des nerfs optiques.

Le trajet des fibres dans les bandelettes et le chiasma a été depuis Galien jusqu'à nos jours sujet à contestation. Cela tient à ce que chez l'homme la décussation chiasmatique se fait de fibre à fibre, d'une façon inextricable. Il n'en est plus ainsi chez les poissons où il existe un entre-croisement total, par simple superposition d'un côté à l'autre.

L'opinion qui a prévalu, grâce aux recherches anatomiques de Gudden, Manz, Woinow, Purtscher, Baumgarten, Adamük, Hosch, Schmit-Rimpler, Treitel, Burdach et autres, c'est que l'entre-croisement des fibres n'est que partiel. Disons toutefois que Michel et Mandelstamm soutiennent encore l'entre-croisement total.

D'après la doctrine aujourd'hui classique, on admet que les fibres venues de l'hémisphère interne des deux rétines, en prenant pour centre la fovea, s'entre-croisent dans le chiasma d'un côté à l'autre, pour de là se rendre à l'hémisphère opposé. Par contre, celles provenant de l'hémisphère temporal forment un faisceau direct.

La topographie exacte des fibres optiques dans le long trajet qu'elles

parcourent n'est pas encore définitivement établie. Suivant Samelsohn, Nettleship et Vossius, celles destinées à la macula occupent près du chiasma le centre du nerf, se rapprochent de son côté externe le long de l'orbite pour devenir tout à fait superficielles et temporales au voisinage du globe *a*. Là, elles affectent la forme d'un prisme triangulaire à arête tournée du côté du centre du nerf et à base périphérique.

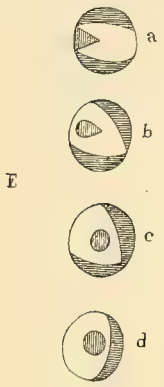

Fig. 22.

Les bandelettes formées du faisceau direct et croisé, se rendent au corps genouillé externe, au tubercule quadrijumeau antérieur et au pulvinar. Des fibres *commissurales postérieures* allant d'un hémisphère à l'autre, sans passer par l'œil, concourent également à leur constitution. Par un examen attentif, on arrive à distinguer deux commissures, l'une *postérieure*, dite de Meynert, l'autre *antérieure* ou de Gudden.

La première, composée de fibres volumineuses, s'étend du noyau gris situé entre le pédoncule cérébral et la couche optique, et que Stilling appelle le *corps de Luys*, au même noyau du côté opposé. La seconde, placée à l'angle postérieur du chiasma, constitue la racine interne de la bandelette, se rendant au corps genouillé interne et au tubercule quadrijumeau postérieur. Ces deux commissures, ainsi que les fibres qui du ganglion basal de Meynert vont au chiasma, ne semblent pas appartenir à l'appareil visuel. Aussi restent-elles intactes, lors d'atrophie envahissant les deux faisceaux direct et croisé du chiasma et des bandelettes.

Hannover avait décrit une troisième commissure située à l'angle antérieur du chiasma et allant d'un nerf à l'autre, mais son existence n'a pas été confirmée.

La portion *intra-orbitaire* du nerf, étendue depuis le trou optique jusqu'au globe, forme un cordon arrondi et résistant de 4 millimètres de diamètre et de 28 à 29 de long. Dans son parcours, il décrit une légère courbe à convexité temporale et, au moment de pénétrer dans l'œil, il s'infléchit de 4 millimètres en dedans de l'axe antéro-postérieur. La gaine pie-mérienne qui lui est intimement unie, envoie dans son intérieur des cloisons nombreuses le divisant en faisceaux juxtaposés. Au niveau du trou optique, la dure-mère fortement adhérente au squelette, se sépare en deux feuillets; l'un *externe* se confond avec le périoste orbitaire, l'autre *interne* forme la gaine fibreuse du nerf et se continue avec la partie postérieure de la sclérotique. Son épaisseur est en moyenne de 0,5 de millimètre.

Entre la gaine *externe* dure-mérienne et l'*interne* appartenant à la pie-mère, il existe un espace occupé par des trabécules et de fins

vaisseaux. Cet espace, désigné sous le nom de *sous-vaginal*, se rétrécit à mesure que l'on se rapproche du trou optique et s'oblitère en haut par l'union intime des deux gaines avec le périoste ; en bas et sur les côtés, il reste perméable, d'où la possibilité de faire passer de la cavité sous-arachnoïdienne dans l'espace sous-vaginal et inversement une injection liquide.

Chez l'homme, lors d'hydropisie sous-vaginale, et normalement chez certains animaux, tels que le mouton et le bœuf, on distingue nettement sous la gaine dure-mérienne un mince feuillet séreux qui n'est autre que la gaine *arachnoïdienne* du nerf. Le mince intervalle qui sépare ces deux membranes est appelé *espace sous-dural*.

Au niveau du globe, la gaine dure-mérienne tapissée du stratum de l'arachnoïde s'infléchit en dehors pour aller rejoindre une couche fibreuse détachée de la sclérotique et qui mesure les deux tiers de l'épaisseur de cette membrane. Comme la gaine pie-mérienne se dirige directement en avant, pour se confondre avec l'orifice scléral et la choroïde, il en résulte une fente angulaire qui prolonge l'espace sous-arachnoïdien jusque dans la sclérotique. Lorsque cette disposition anatomique s'accentue du côté temporal, on y a vu une cause prédisposant au staphylôme postérieur myopique.

La gaine sclérale du nerf contient des fibres connectives entrecroisées suivant la longueur, sauf au voisinage de la sclérotique où il s'ajoute une couche profonde de fibres circulaires. Entre les faisceaux, on trouve des cellules fusiformes à noyau, ainsi que des cellules plates endothéliales. Ces dernières possèdent un ou deux noyaux granuleux et forment une couche à peu près continue sur la face interne de la gaine. D'après Sappey, il existerait en outre de nombreux vaisseaux capillaires et un riche plexus de fibres myéliniques provenant des nerfs ciliaires.

La gaine arachnoïdienne, très rapprochée chez l'homme de la précédente à laquelle elle adhère par des prolongements, est constituée par un réseau de fines fibrilles connectives dont les mailles sont remplies de cellules endothéliales à noyau. L'endothélium manque dans certains points, d'où communication directe entre les deux cavités sous-arachnoïdienne et sous-durale.

De la face profonde de cette gaine naissent des prolongements nombreux et résistants qui, après s'être entre-croisés, traversent l'espace arachnoïdien et vont se confondre avec la gaine piale. Tous ces prolongements sont recouverts de nombreux noyaux de nature endothéliale qui se colorent fortement par le picro-carmin.

La troisième gaine ou *piale* enveloppe directement le nerf. Comme la pie-mère rachidienne, elle comprend deux couches : une *externe* dense et fibreuse, principalement formée de fibres circulaires ; une

interne constituée par du tissu connectif fin dont les fibrilles affectent une direction longitudinale et qu'il est impossible de détacher sans provoquer des ruptures.

Les vaisseaux propres lui viennent de la gaine durale, après avoir traversé l'espace arachnoïdien. Il y a aussi des rameaux récurrents fournis par les artères ciliaires courtes, avant leur pénétration dans la sclérotique. De ce large réseau partent des ramuscules qui pénètrent dans la substance du nerf où ils s'anastomosent avec les capillaires.

Sur une coupe transversale, le tissu propre du nerf est composé de faisceaux dont le nombre atteint envivon huit cents pour une surface de 3 millimètres de diamètre. Ces faisceaux sont dépourvus d'enveloppe ou *périnèvre* et en contact immédiat avec le stroma connectif qui les sépare.

Suivant que la coupe porte en avant ou en arrière du point de pénétration de l'artère et de la veine propres, on constate ou non la présence d'un canal contenant les vaisseaux centraux entourés d'une gaine conjonctive.

Les cloisons situées entre les faisceaux nerveux sont formées par un tissu qui dérive en majeure partie de la gaine piale et accessoirement des enveloppes vasculaires. Les fibrilles que l'on y aperçoit affectent, pour la plupart, une direction transversale et sont pourvues de noyaux allongés qui se colorent nettement par le picro-carmin, l'hématoxyline et le bleu de gentiane. Elles rappellent, par leur consistance et leurs propriétés physico-chimiques, les éléments du ligament pectiné.

Sur une coupe longitudinale, le stroma conjonctif représente des cloisons antéro-postérieures reliées entre elles par des tractus transversaux à mailles allongées. On y rencontre des capillaires dont les plus gros sont situés à l'entre-croisement des cloisons. Il n'en existe pas dans l'intérieur des faisceaux nerveux séparés du tissu connectif engainant par un petit espace qui les circonscrit.

Les fibres optiques ont une direction longitudinale, mais s'entrecroisent souvent, ce qui les rend difficiles à isoler. Elles ne possèdent pas de gaine de Schwann. Il en est d'infiniment minces, ne mesurant que 2 μ. Les plus fortes atteignent 5 à 10 μ. Toutes sont disposées pêle-mêle, aussi bien à la surface que dans la profondeur du nerf.

Chaque faisceau nerveux présente à sa superficie et dans son intérieur une substance unissante à réaction albumineuse qui, par l'alcool et l'acide chromique, se transforme en un fin réticulum. En colorant la préparation, on voit apparaître de petits noyaux ovoïdes entourés d'un mince corps cellulaire à bords festonnés. On considère ce tissu comme de la *névroglie*, identique à celle des centres. Une injection

interstitielle de bleu de Prusse colore à la fois les espaces circumfasciculaires et la substance interposée entre les fibres.

Nous devons mentionner ici un fait signalé par Fuchs, concernant la disparition des fibres nerveuses à la périphérie du nerf. Il en résulte un espace vide situé immédiatement en dedans de la gaine pie-mérienne

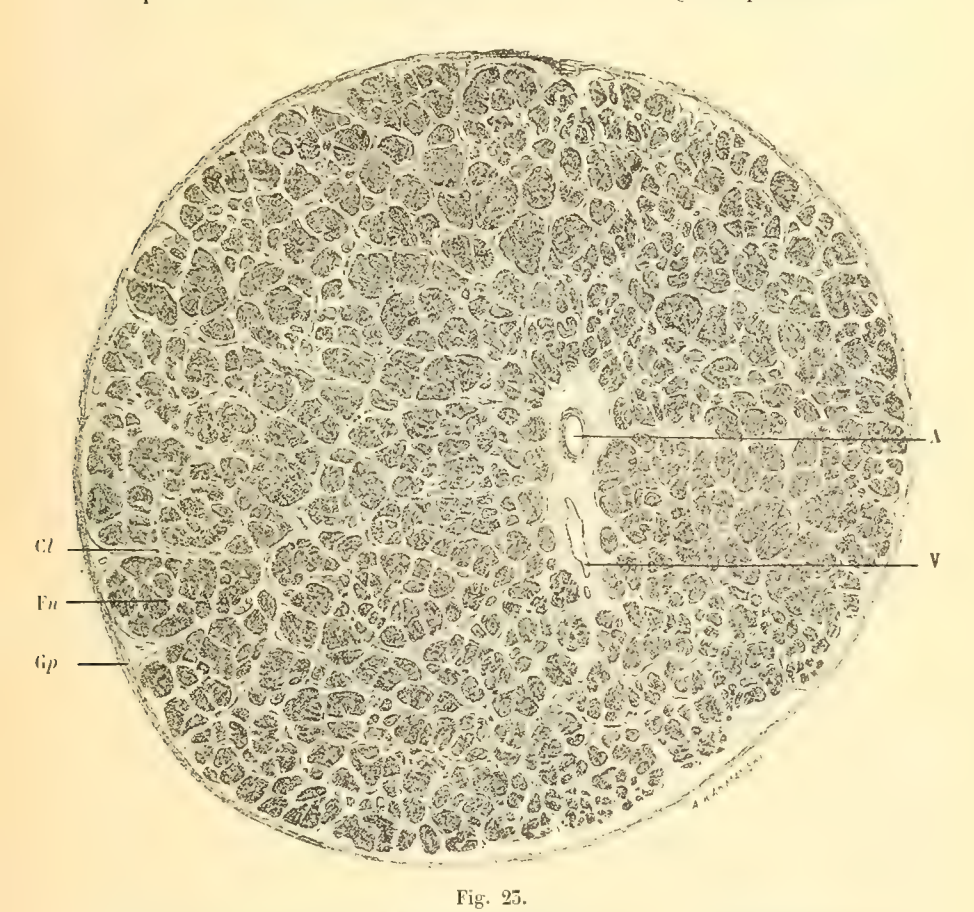

Fig. 23.

A, artère centrale. - V, veine centrale. *Gp*, gaine pie-mérienne. – *Cl*, cloisons interfasciculaires. *Fn*, faisceaux nerveux.

où l'on ne rencontre plus que le réticulum névroglique isolé et des cloisons conjonctives contenant des vaisseaux.

Dans ce travail d'atrophie qui est constant, la myéline disparaît d'abord et le cylindre-axe ensuite.

Comme les fibres périphériques se distribuent à la partie de la rétine qui entoure la papille, leur disparition a pour effet d'élargir la tache aveugle de Mariotte et passe dès lors inaperçue.

Quant à la cause, Fuchs est tenté de l'attribuer à une stase dans la circulation de la lymphe autour de chaque faisceau nerveux.

Ce même processus atrophique se retrouve, bien qu'à un degré moindre, près des vaisseaux centraux. Vu que ce groupe de fibres gagne la périphérie de la rétine, on comprend que le rétrécissement du champ visuel excentrique n'attire en rien l'attention.

Exceptionnellement chez l'homme, et d'une façon constante chez le chien et le chat, on aperçoit disséminées dans l'intérieur des faisceaux nerveux, particulièrement dans le chiasma, des concrétions rondes de 15 à 20 μ de diamètre. Elles se colorent en rouge par le carmin, en jaune foncé par l'iode et, sous l'action de l'acide chlorhydrique, laissent dégager des bulles gazeuses; on doit les considérer comme des agrégats organiques mêlés de carbonate de chaux.

Autour des vaisseaux, on rencontre parfois un autre ordre de concrétions plus irrégulières et plus volumineuses que les précédentes. Elles résistent à l'action du carmin et ne donnent pas d'effervescence par l'acide chlorhydrique. Tous ces caractères les rapprochent des productions verruqueuses ou hyalines de la membrane limitante de la choroïde

Sur une coupe transversale portant sur la partie du nerf qui contient les vaisseaux, on aperçoit au centre l'artère caractérisée par sa forme arrondie et la présence de fibres musculaires lisses dans ses parois. Elle mesure à son origine $\frac{1}{4}$ de millimètre environ et se rétrécit en se rapprochant de l'œil. A côté d'elle se montrent la veine aplatie et, autour des deux vaisseaux, le faisceau de tissu conjonctif qui les accompagne. Ce faisceau, que l'on peut considérer comme un doigt de gant dépendant de la gaine pie-mérienne, est constitué de fibrilles munies de cellules endothéliales.

Il n'est pas rare de trouver en outre la coupe d'un ou deux vaisseaux plus petits. Ce sont en général des artérioles qui marchent parallèlement au tronc principal et se résolvent en capillaires vers la partie antérieure du nerf derrière la lame criblée.

La veine centrale de $0^{mm},13$ à $0^{mm},14$ garde partout le même calibre. Le long de son trajet, elle reçoit de nombreuses veinules anastomotiques qui lui viennent des cloisons interfasciculaires.

A son passage à travers la sclérotique et la choroïde, le nerf optique subit des modifications importantes. C'est ainsi qu'il se rétrécit brusquement au point de ne plus mesurer au niveau de l'anneau choroïdien que $1^{mm},5$ au lieu de 3. De blanc, il devient *grisâtre*, ce dont on se rend compte par l'examen microscopique. Ses fibres sont réduites à des cylindres-axes dépourvus de myéline. Par contre, le stroma névroglique ne décroît en rien et paraît même plus riche en noyaux.

Comme la gaine pie-mérienne se confond presque entièrement avec la sclérotique, il en résulte qu'à ce niveau les cloisons interfasciculaires du nerf sont formées d'un fin treillis de fibres résistantes scléroticales. C'est à cette disposition que l'on donne le nom de *lame criblée*.

Chez l'homme, contrairement à certains animaux, la choroïde ne prend part à la formation de la lame criblée que par de faibles tractus pigmentés. Par contre le tissu connectif accompagnant les vaisseaux

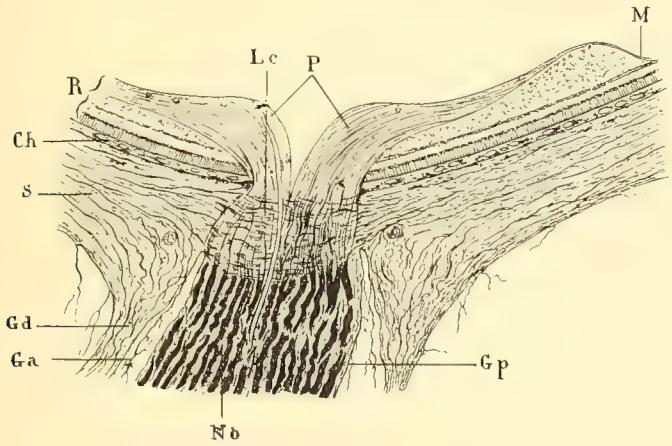

Fig. 24.

Gp, gaine pie-mérienne. — No, nerf optique. — Ga, gaine arachnoïdienne. — Gd, gaine dure-mérienne. S, sclérotique. — Ch, choroïde. — R, rétine. — Lc, lame criblée. — P, papille. — M, macula.

centraux envoie de nombreuses fibres qui vont à la rencontre de celles fournies par la sclérotique et complètent ainsi le système.

Les fibres postérieures de la lame criblée sont nettement concaves en avant, les antérieures moins.

Dans sa partie terminale, le nerf optique, outre les capillaires qui lui viennent des vaisseaux pie-mériens et centraux, reçoit des branches des artères ciliaires courtes au moment de leur passage à travers la sclérotique. En ce point, il existe un cercle artériel dit de Haller, connu encore sous le nom de couronne de Zinn. De ce cercle partent de nombreux ramuscules dont les uns pénètrent dans la lame criblée et les autres se portent en arrière vers la gaine piale où ils s'anastomosent avec le réseau propre de cette membrane.

IX

HUMEUR AQUEUSE

Ainsi qu'il a été dit à propos de l'iris, l'humeur aqueuse remplit tout l'espace compris entre la cornée en avant, le cristallin, la zonule et les têtes des procès ciliaires en arrière. Nous savons en outre que cet espace est divisé en deux parties qui communiquent entre elles : une *antérieure* désignée sous le nom de *chambre antérieure*; une postérieure très étroite appelée naguère *chambre postérieure*, mais qui en réalité ne forme qu'une simple rigole plus justement connue sous le nom d'espace *rétro-iridien*.

L'humeur aqueuse rappelle, par sa transparence et sa fluidité parfaite, l'eau distillée. A part du chlorure de sodium et des traces d'albumine, on ne trouve aucun autre élément dans sa constitution chimique. Évacuée par une ponction de la cornée, elle jaillit avec une certaine force, preuve qu'elle est sous tension. Quelques minutes suffisent pour sa reproduction complète.

X

CRISTALLIN ET ZONE DE ZINN

Le *cristallin* a la forme d'une lentille absolument transparente au moins dans le jeune âge. On peut lui considérer deux faces : l'*antérieure* appartient à une ellipse de 16 millimètres de diamètre; la *postérieure*, à une hyperbole dont le rayon ne dépasse pas 6 millimètres. Le diamètre antéro-postérieur mesure 4 millimètres environ, l'équatorial 9 à 10. La consistance partout molle et comme gélatineuse dans le bas âge croît plus tard au centre, au point de constituer un *noyau* jaune ambré. La partie périphérique est désignée sous le nom d'*écorce*. Une membrane anhyste, transparente et élastique, entoure la substance propre en lui formant un sac. On l'appelle *cristalloïde antérieure* ou *postérieure* suivant qu'il s'agit du feuillet qui tapisse l'une ou l'autre face de la lentille.

Ainsi constitué, le cristallin jouit d'une élasticité très grande qui lui permet de changer de forme, sous l'action du muscle accommodateur. Avec l'âge cette élasticité diminue, et tandis que le diamètre antéro-postérieur reste le même, le transversal s'accroît, d'où il résulte un aplatissement.

Chez le nouveau-né ou après macération dans l'eau, on aperçoit sur chaque face une figure étoilée à trois branches. En arrière, elle repré-

sente un Y et en avant la même lettre renversée. D'après Sappey et Werneck, il arrive parfois qu'à la face postérieure la figure revêt la forme d'un X.

Lorsqu'on prolonge la macération, les branches se multiplient en se subdivisant en rameaux secondaires. Le même phénomène se produit spontanément dans certaines cataractes molles qui, à cause de cela, sont appelées *déhiscentes*.

Si l'on continue l'expérience, on ne tarde pas à voir la substance propre se séparer en lamelles imbriquées. Par la dissociation chacune d'elles se résout en fibrilles qui s'étendent d'une branche de l'étoile antérieure à la branche alterne de l'étoile postérieure. Voilà pourquoi l'on a considéré ces branches comme autant de lignes *suturales* des fibres cristalliniennes.

La grande circonférence ou *équateur* est arrondie et correspond aux têtes des procès ciliaires dont elle reste toujours séparée, même lorsque le muscle accommodateur se contracte. Dans l'intervalle se place la zone de Zinn.

En avant, le cristallin est en contact au centre avec l'iris qu'il supporte. En arrière, il est enchâssé dans une cupule appelée *fossette patellaire* que lui fournit le vitré.

Histologiquement, le sac capsulaire est constitué par une membrane vitreuse homogène bien qu'offrant sur la coupe un aspect finement lamellaire. Son épaisseur n'est pas partout la même. Au niveau du pôle antérieur elle mesure de 11 à 18 μ, tandis qu'au pôle postérieur elle se réduit à 8 μ. Avec l'âge, la cristalloïde augmente d'épaisseur et de résistance au détriment de son élasticité.

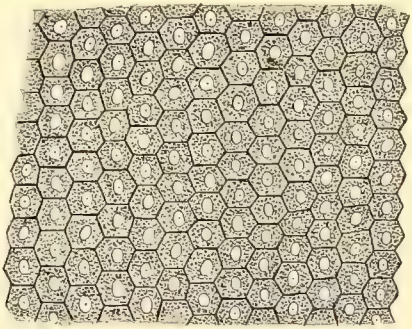

Fig. 25.

Lorsqu'on vient à en arracher des lambeaux, on les voit s'enrouler du côté de la surface. Une macération dans l'eau la gonfle ; elle oppose une grande résistance aux divers réactifs chimiques et ne se gélatinifie pas par la coction.

Toute la face profonde de la cristalloïde antérieure est tapissée d'une couche de cellules hexagonales de 19 à 21 μ de diamètre. Chaque cellule contient un noyau rond, nucléolé, exceptionnellement deux, et mesure de 9 à 11 μ. Le protoplasma en est légèrement granuleux. On rend les contours des cellules parfaitement nets en faisant agir une solution de nitrate d'argent.

Vers l'équateur du cristallin ces cellules sont moins bien délimitées et leur protoplasma devient plus granuleux. De plus elles s'allongent sous la forme de fibres naissantes.

A l'état normal, la cristalloïde postérieure est entièrement dépourvue de cellules. Ce que l'on a envisagé comme telles n'est que l'empreinte des fibres cristalliniennes qui s'y insèrent.

Sur des coupes fraîches congelées, les fibres représentent des prismes hexagonaux juxtaposés, aplatis d'avant en arrière, et cela d'autant plus qu'on se rapproche du centre de la lentille. De consistance molle et presque gélatineuse dans la région de l'écorce où elles mesurent 10 à 12 μ de largeur et 7 à 8 μ d'épaisseur, ces fibres deviennent plus denses et plus petites dans le noyau. Là leur diamètre est de 7 à 8 μ dans un sens et de 2 à 3 dans l'autre. Les superficielles

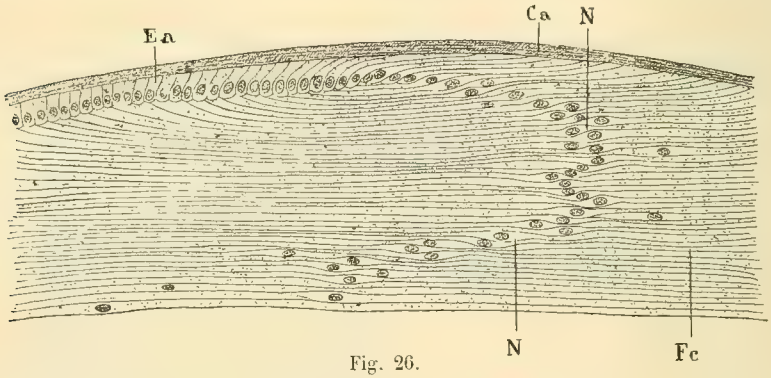

Fig. 26.

E*a*, epithélium antérieur. — C*a*, cristalloïde antérieure. — N, noyaux. — F*c*, fibres cristalliniennes.

et les moyennes possèdent vers le tiers antérieur de leur longueur un noyau granuleux nucléolé. Sur une coupe méridienne du cristallin, l'ensemble de ces noyaux décrit une courbe à convexité antéro-externe qui part de l'épithélium équatorial sous-capsulaire pour se diriger plus ou moins en arrière. Avec l'âge, ces noyaux se raréfient; les fibres qui occupent le centre du cristallin s'aplatissent de plus en plus et deviennent fortement dentées sur les bords.

Sous l'action du nitrate d'argent, on arrive à démontrer la présence d'une substance cimentaire amorphe qui relie les éléments entre eux. Comme elle est surtout abondante dans les interstices des couches, on s'explique la tendance du cristallin à se séparer en autant de feuillets concentriques.

A cela font exception les fibres équatoriales qui, tout en restant parallèles, décrivent des courbes dont la concavité regarde les bords de la lentille.

L'analyse chimique décèle dans la substance cristallinienne : 60 pour 100 d'eau ; 33 pour 100 de matières albuminoïdes solubles, principalement de la globuline ; 2,5 pour 100 d'albuminoïdes insolubles ; 2 pour 100 de corps gras y compris des traces de cholestérine et 0,5 pour 100 de résidus minéraux.

La cristalloïde soumise à une coction prolongée finit par se transformer en une matière qui précipite par le tanin seul.

Zone de Zinn. — La zone de Zinn, ou ligament suspenseur du cristallin, commence au niveau de l'ora serrata sous forme de fibrilles que l'on peut suivre le long des procès ciliaires, principalement contre leur face latérale et dans les sillons qui les séparent. Elles adhèrent au revêtement rétinien des procès en dehors et au corps vitré en dedans. C'est ce qui fait que lorsqu'on cherche à détacher le vitré en ce point, chaque fibre entraîne avec elle la couche pigmentaire sous-jacente.

Parvenues à l'extrémité antérieure des procès, les fibres constituent de fins faisceaux en gerbe se croisant en tout sens et allant se perdre d'une façon insensible sur les deux cristalloïdes, principalement l'antérieure. De la tête des procès ciliaires, partent des fibrilles qui suivent un trajet rétrograde, croisent les précédentes et vont s'insérer pour la plupart sur la cristalloïde postérieure.

On voit d'après cela que la zonule n'est point formée par une membrane continue, mais par un feutrage donnant naissance non pas à un canal en chapelet entourant le cristallin connu sous le nom de *canal godronné de Petit*, mais à des mailles irrégulières remplies d'un liquide qui n'est autre que l'humeur aqueuse.

Les fibres de la zonule sont transparentes en même temps que solides et élastiques. Les acides et les alcalis ne les attaquent pas. Ajoutons que vers l'ora serrata et dans les vallons des procès ciliaires on trouve des cellules disséminées, finement granuleuses et pourvues d'un petit noyau.

Étant donnée l'analogie de structure de la cristalloïde et de la zonule, on est tenté d'admettre que toutes deux ont la même origine mésodermique. Telle n'est pourtant pas l'opinion de Kölliker qui envisage la capsule cristallinienne comme une *production cuticulaire*, par conséquent ectodermique. Si l'on accepte au contraire, avec Iwanoff et Arnold, que la capsule et la zone de Zinn proviennent d'une différentiation du feuillet moyen du blastoderme qui s'invagine dans l'œil pour former le vitré, on conclura à leur communauté d'origine.

XI

CORPS VITRÉ

Le vitré, appelé aussi *corps hyaloïde*, consiste en une masse sphérique de consistance gélatineuse, entièrement transparente, qui remplit tout l'espace compris entre la concavité de la rétine en arrière, le cristallin et la zonule en avant. S'il est assez facile de le détacher de la coque oculaire en arrière et sur les côtés, il n'en est plus ainsi à partir de l'ora serrata et dans la fossette patellaire, où il existe une adhérence marquée. Même adhérence au niveau de la cupule du disque optique comme le prouve la présence d'un bouchon dans le fond de la papille après arrachement du vitré.

Deux parties le composent : une membrane enveloppante, l'*hyaloïde*, et une *substance propre*.

Certains auteurs ont nié l'hyaloïde, en se fondant sur ce qu'elle adhère intimement à la rétine. Cet argument est sans valeur si l'on se rappelle que la même chose a lieu entre le feuillet pigmentaire rétinien et la limitante de la choroïde. Il suffit du reste de pousser dans la gaine du nerf optique une injection colorée pour détacher l'hyaloïde de la limitante antérieure de la rétine. On sait que cette dernière se trouve constituée par l'accolement des pieds des fibres de Müller.

Sur une coupe, la membrane enveloppante se présente comme une mince pellicule finement plissée. Entre elle et la rétine, il n'est pas rare de rencontrer des soulèvements remplis de lymphe coagulée; preuve qu'il existe dans cet espace appelé *sous-hyaloïdien* un courant nutritif.

Par sa face interne, l'hyaloïde se confond chez l'homme et les mammifères avec la substance vitréenne, tandis que chez les oiseaux et les amphibies, elle en reste isolée. Ce n'est qu'à partir de l'équateur et de l'ora serrata qu'elle se plisse dans le sens méridien et gagne en épaisseur pour prendre une certaine part à la constitution de la zonule. Contre sa face antérieure et dans les couches superficielles du vitré, on rencontre des cellules aplaties pourvues d'un ou de deux noyaux et formées d'une masse protoplasmique grenue. Ces cellules diminuent avec l'âge; surtout abondantes au niveau de l'ora serrata et de la papille, elles deviennent rares vers l'équateur. En tenant compte de la variabilité de leur nombre et de leur forme, de leurs mouvements amiboïdes et de leurs réactions chimiques, Schwalbe les envisage comme des leucocytes immigrés provenant des vaisseaux de la rétine. A l'appui de sa manière de voir, il invoque leur siège principal dans

les points de pénétration des vaisseaux d'apport, papille et zone ciliaire.

La structure du vitré n'est pas encore bien définie.

Chez l'homme, les parties périphériques offrent habituellement une consistance plus grande que le centre. Le contraire est vrai chez le bœuf et le chien.

Sur une coupe équatoriale traitée par la solution faible d'acide chromique, on aperçoit des couches stratifiées d'où partent des alvéoles à direction rayonnée.

Après congélation, le corps vitré se transforme en une coque contenant des glaçons globulaires. Lorsqu'on le dessèche lentement dans une capsule, il se réduit en une mince couche, sauf à reprendre sa forme et son volume par l'addition d'eau.

Tous ces faits conduisent à penser qu'il est pourvu d'un système lacunaire, mais sans cloisons véritables, attendu que le microscope n'en a pas encore démontré l'existence.

La composition chimique consiste en 98,5 pour 100 d'eau contre 1,5 de parties solides. Ces dernières sont représentées par de la mucine, des traces d'albumine et d'urée, des chlorures de sodium et de potassium, des sulfates et des phosphates de potasse et de magnésie, ainsi que du carbonate de chaux. La cholestérine n'existe que dans les cas pathologiques.

Lorsque l'on injecte du bleu de Prusse sous la gaine piale, on remarque que la solution suit dans le vitré un trajet central. Ce trajet, connu sous le nom de canal de Cloquet, est à l'état de vestiges chez l'adulte, mais existe constamment chez le fœtus. Tapissé par une fine membrane, il contient l'artère hyaloïdienne et offre çà et là les mêmes cellules que celles décrites à propos de l'hyaloïde. A son extrémité postérieure, on rencontre chez le bœuf une saillie conique qui, partie de la papille, s'avance par un prolongement filiforme jusque près de la lentille. Klebs a vu cette disposition chez l'homme, et nous l'avons également constatée.

Dans le vitré de l'embryon on trouve des cellules rondes à noyau et d'autres fusiformes d'origine embryoplastique disséminées au milieu d'un réticulum vasculaire. Chez l'adulte, lorsqu'il existe des troubles de nutrition, on aperçoit les mêmes cellules, mais avec cette différence qu'ici, elles revêtent les configurations les plus irrégulières. Il n'est pas rare d'observer aussi de petits globes protoplasmiques à prolongements amiboïdes. Ces deux espèces de cellules *fusiformes* et *multipolaires* occupent les couches superficielles. La couche profonde en contient une troisième variété caractérisée par des vacuoles remplies d'un liquide aqueux, d'où le nom de cellules *physaliformes* sous lequel on les désigne. Ces dernières sont surtout nombreuses dans les cas de

liquéfaction du vitré, tandis que les autres abondent lorsqu'il y a ratatinement avec augmentation de consistance de ce corps.

Pour déterminer la nature et l'origine de ces cellules, Schwalbe a eu l'ingénieuse idée d'introduire des vitrés de mouton et de porc dans le sac lymphatique dorsal de grenouilles, auxquelles il pratiquait en même temps une injection de poudres colorées dans les gros vaisseaux. Douze à dix-huit heures après, les vitrés étaient remplis de leucocytes revêtant les trois formes principales signalées précédemment. De ces expériences il conclut que les éléments décrits par Iwanoff dans le corps hyaloïde ne lui appartiennent pas en propre, mais doivent être considérés comme des globules blancs immigrés.

Au point de vue embryonnaire, le vitré est manifestement d'origine mésodermique et vasculaire. Aussi mérite-t-il d'être envisagé comme un dérivé du tissu connectif, du genre colloïde ou mucoïde pourvu d'une membrane élastique enveloppante.

D'après les recherches de Hænsel, les cellules fœtales anastomosées entre elles constituent un système canaliculaire parcouru par la lymphe. A l'état adulte, ce système subsiste et toute irritation du vitré aurait pour effet de le faire revenir à l'état primitif. Ses réactions propres sont celles de la kératine. Dans certaines affections telles que le glaucome, sa consistance augmente et une plus grande quantité de lymphe s'accumule dans les canaux préformés. Ce sont là autant de points qui n'ont pas encore acquis une sanction définitive.

XII

VAISSEAUX DE L'ŒIL

Comme tous les organes, le globe oculaire possède des vaisseaux artériels et veineux.

Les artères viennent de l'*ophtalmique*, branche de la carotide interne.

D'un diamètre de 2 millimètres à son origine, l'*ophtalmique* pénètre dans l'orbite par le trou optique en se plaçant au-dessous et légèrement en dehors du nerf qu'elle contourne en spirale. Elle se termine par trois branches : la *lacrymale*, la *sus-orbitaire* et la *naso-frontale*. Chemin faisant, elle fournit l'*ethmoïdale postérieure*, des branches *musculaires* et *nerveuses* ainsi que des *ramuscules* au tissu graisseux. En bas, elle donne la *sous-orbitaire*. Les rameaux destinés au globe, à part l'artère centrale de la rétine, se nomment *artères ciliaires*. On les distingue en *antérieures* et *postérieures*. Ces dernières se subdivisent à leur tour en *longues* et *courtes*.

Les artères *ciliaires courtes* au nombre de deux, l'une droite et

l'autre gauche, fournissent, au moment de leur pénétration dans la sclérotique, 18 ou 20 petites branches qui entourent le nerf optique. Arrivées dans la choroïde, ces branches se divisent dichotomiquement jusqu'au corps ciliaire, où elles s'anastomosent avec les *ciliaires antérieures* et les *ciliaires longues*.

Ces dernières, également au nombre de deux, abordent le globe, l'une à droite et l'autre à gauche à l'union du tiers postérieur avec les deux tiers antérieurs de la sclérotique. Là, elles perforent cette membrane et se dirigent dans le plan du méridien horizontal. Parvenues au voisinage du corps ciliaire, elles donnent deux branches : l'une *ascendante* et l'autre *descendante*, qui se réunissent en formant une arcade. De cette anastomose il résulte un plexus artériel complété en haut et en bas par les *ciliaires antérieures* et qui, à cause de ses rapports avec la base de l'iris, a été désigné sous le nom de *grand cercle artériel irien*.

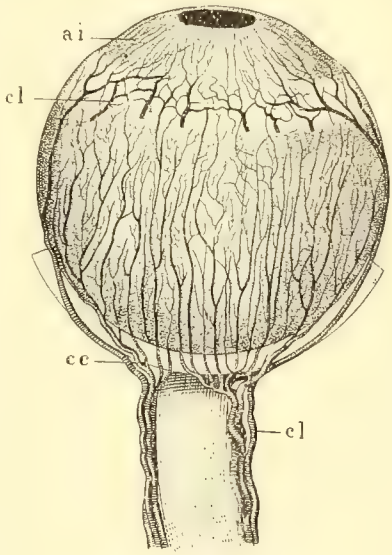

Fig. 27.
cl, ciliaires longues. — *cc*, ciliaires courtes. *ai*, artères iriennes.

De ce cercle partent *en avant* des branches radiées qui se terminent par une série d'arcades vers la petite circonférence et constituent le *petit cercle artériel*. Au niveau du bord pupillaire, toutes ces artérioles s'épuisent en s'anastomosant une dernière fois.

En arrière, le grand cercle fournit de fines branches qui se réunissent, comme il a été dit, aux ciliaires courtes postérieures; de plus, il envoie des rameaux profonds au muscle et aux procès ciliaires.

Les artères *ciliaires antérieures* tirent leur origine des branches de l'ophtalmique destinées aux quatre muscles droits. On en compte le plus souvent deux pour chaque muscle qu'elles traversent de la profondeur à la surface au voisinage des tendons. Devenues superficielles, elles abandonnent plusieurs ramifications à la conjonctive et à l'épisclère, puis se divisent chacune en deux ou trois branches qui perforent la sclérotique pour aller concourir à la formation du grand cercle de l'iris.

Toutes ces artères offrent deux caractères propres : une *flexuosité*

remarquable en rapport avec la mobilité du globe, et une *grande minceur* de leurs parois.

Les *veines de l'œil* se rendent dans la veine ophtalmique dont le tronc, après avoir traversé d'avant en arrière la partie la plus interne et la plus large de la fente sphénoïdale, se jette dans le sinus caverneux.

Nous ne reviendrons pas sur le mode d'origine et la disposition contournée des veines vorticineuses de la choroïde. Toutes aboutissent à quatre troncs principaux, deux supérieurs et deux inférieurs, qui perforent la sclérotique au niveau de l'équateur, pour de là se rendre dans la veine ophtalmique.

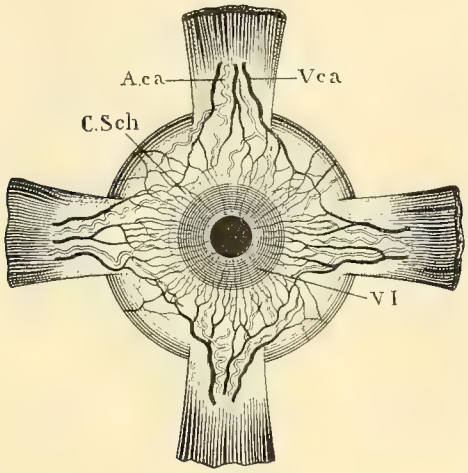

Fig. 28.

A.*ca*, artère ciliaire antérieure.
V*ca*, veine ciliaire antérieure. — C.S*ch*, canal de Schlemm.
VI, veines iriennes.

Les veines des procès ciliaires sont nombreuses. Elles affectent une direction méridienne et s'anastomosent en arcades pour se continuer à plein canal avec celles tourbillonnées de la choroïde.

Tandis que dans cette dernière membrane, le plan des veines est extérieur par rapport à celui des artères, le contraire a lieu pour les procès ciliaires.

Les veines *ciliaires antérieures*, en même nombre que les artères, suivent un trajet identique. Elles naissent d'un réseau qui entoure le limbe scléro-cornéen, rampant dans l'épaisseur de l'épisclère, et, parvenues à la jonction du tendon avec le corps charnu des muscles, s'y enfoncent pour se jeter dans les veines musculaires et avec elles dans l'ophtalmique.

La plupart des veines de l'iris communiquent en arrière avec celles des procès ciliaires, pour de là se rendre dans les veines vorticineuses. Quelques-unes, antérieures, traversent la sclérotique en dehors du canal de Schlemm et s'abouchent dans le cercle veineux intra-scléral de Leber qui, comme on sait, est l'origine des veines ciliaires antérieures.

Nous avons insisté longuement sur les artères et les veines de la rétine et du nerf optique, pour nous dispenser d'y revenir. Qu'il nous suffise de rappeler qu'en dehors des anastomoses dérivatives entre les

vaisseaux de la papille et les ramuscules provenant du cercle artériel de Haller, il n'en existe nulle part ailleurs. De là la difficulté et l'impossibilité même du rétablissement de la circulation de la rétine après l'obstruction de son artère propre par un embolus.

On ne connaît aucun vaisseau lymphatique émanant du globe de l'œil. Seul l'angle de filtration de la chambre antérieure joue le rôle principal de voie d'excrétion pour le courant nutritif.

A propos des différents tissus qui constituent le globe, nous avons étudié la disposition des nerfs. Rappelons que Sappey décrit des filets nerveux qui, émanés du ganglion ophtalmique, accompagnent l'artère centrale de la rétine. Sans doute les artères ciliaires doivent aussi en recevoir du plexus carotidien.

CHAPITRE II

PHYSIOLOGIE DE L'ŒIL

Nous aurons à étudier successivement dans ce chapitre la *nutrition* de l'œil, sa *sensibilité* tant générale que spéciale et sa *motricité intrinsèque*. Pour cela, nous mettrons à contribution ce que l'observation directe et les expérimentations physiologiques sur les animaux nous ont appris, tout en reconnaissant que bien des progrès restent encore à réaliser.

I

NUTRITION DU GLOBE DE L'ŒIL

Vu la grande richesse de l'œil en vaisseaux et en nerfs, on est conduit à admettre que la nutrition doit y être très active. De tous les produits sécrétés, l'humeur aqueuse est la mieux connue dans sa composition et son origine. Comme elle est pauvre en éléments organiques, on doit l'envisager plutôt comme un liquide excrémentitiel analogue à l'urine. Aussi n'est-ce qu'avec une grande réserve qu'il faut lui attribuer des propriétés nutritives, ainsi que le pensait Saint-Yves[1] au siècle dernier. Lorsqu'on l'évacue par une ponction de la cornée, elle se reproduit en 8 ou 10 minutes. Le temps nécessaire à cette reproduction est d'autant plus court que l'évacuation est plus souvent répétée.

Naguère on admettait que la fonction sécrétoire était dévolue à une membrane séreuse tapissant la face profonde de la cornée et l'iris, membrane que l'on désignait sous le nom de *capsule* de l'humeur aqueuse. Cette opinion a été abandonnée depuis que l'on s'est assuré que chez le fœtus il n'existe pour ainsi dire pas de liquide dans la chambre antérieure. Il en est de même lorsque la pupille est obstruée par des adhérences, auquel cas l'iris bombe en avant par suite d'une accumulation d'humeur aqueuse dans l'espace rétro-iridien.

1. Saint-Yves, *Traité des maladies des yeux*, p. 23.

L'idée qui a prévalu est celle de la sécrétion par les procès ciliaires. Zinn l'avait soutenue et les travaux modernes d'Erlich[1], de Schœler, d'Uhthoff[2], de Boucheron[3] et les nôtres[4] l'ont confirmée.

On conçoit qu'une forte accumulation derrière l'iris s'accompagne de l'élévation du tonus de l'œil. Le contraire peut cependant s'observer, mais sur des yeux réduits et devenus phtisiques, ce qui s'explique par la diminution ou la cessation de fonctionnement des procès ciliaires atrophiés.

Les expériences avec la fluorescéine ou la cyanine injectée dans les veines auriculaires du lapin sont particulièrement instructives. Au bout de quelques minutes, la matière colorante verte, éminemment diffusible, apparaît dans l'humeur aqueuse. D'abord limitée sous la forme d'une colonne verticale qui occupe le milieu de la pupille et semble provenir de l'espace rétro-iridien, la coloration gagne la totalité de la chambre antérieure au point de cacher l'iris. Le même phénomène se produit sur la grenouille dont on injecte le tissu cellulaire sous-cutané, avec cette différence qu'il est un peu plus lent.

Une iridectomie préalable ne change rien à l'expérience. L'injection de fluorescéine dans le vitré finit également par envahir la chambre antérieure, mais dans un laps de temps plus long. La conclusion à tirer, c'est que l'humeur aqueuse est réellement sécrétée en arrière de l'iris.

Il reste maintenant à déterminer le lieu de cette sécrétion.

Sans aller aussi loin que Nicati[5], qui envisage les procès ciliaires comme une glande, c'est bien à la surface rétinienne ectodermique de ces replis que revient la fonction sécrétoire. Il se pourrait qu'il faille y ajouter le stratum uvéal de l'iris composé des mêmes cellules ectodermiques. Rien non plus ne s'oppose à ce qu'une partie de l'humeur aqueuse provienne, comme le voulait Saint-Yves, du vitré et du cristallin en tant que produit excrémentitiel. Ce qui semblerait donner raison à cette manière de voir, c'est que, suivant Deutschmann[6], l'humeur aqueuse des cataractes serait plus riche en albumine qu'à l'état normal.

Nos propres expériences concernant les cataractes naphtaliniques, dont il sera longuement question à la pathologie du cristallin, nous ont démontré que la nutrition de la lentille et du corps hyaloïde sont sous la dépendance de la rétine. Il semble donc rationnel d'admettre un

1. Erlich, *Deutsche med. Wochenschrift*, 1882.
2. Schœler et Uhthoff, *Klinikbericht Berlin*, 1882.
3. Boucheron, *Soc. fr. d'ophtalmologie*, 1885, p. 81.
4. Panas, *Arch. d'opht.*, 1887, p. 97.
5. Nicati, *Arch. d'opht.*, 1890, p. 481-508.
6. Deutschmann, *Arch. f. Opht.*, XXV, 1.

courant nutritif qui, parti de cette membrane, se dirige en avant à travers le vitré. Ulrich[1], à l'aide d'injections de ferro-cyanure de potassium, semble avoir prouvé l'existence de ce courant. Le liquide, après avoir franchi la zonule de Zinn, serait dépourvu de toute fonction nutritive.

Une autre propriété, qui témoigne du pouvoir sécrétant de la rétine, est celle découverte par Boll et qui consiste dans la reproduction incessante du pourpre rétinien.

Enfin la pathologie oculaire nous enseigne que les inflammations de la face externe de la membrane nerveuse s'accompagnent souvent de *cataractes symptomatiques*, ce qui nous confirme dans les idées que nous défendons.

Pour l'œil, aussi bien que pour les autres organes de l'économie, le plasma nutritif provient nécessairement des vaisseaux sanguins. Chez l'homme, la rétine, riche en vaisseaux, peut être considérée comme la source de ce plasma. Mais comme chez les animaux cette vascularité est insuffisante ou nulle, que même dans l'espèce humaine toutes les couches placées en dehors du plexus cérébral sont invasculaires, force nous est d'admettre que la choroïde sous-jacente doit intervenir. Il en est de même des procès ciliaires et de l'iris par rapport à la rétine qui les tapisse. Cette dernière membrane, en tant qu'organe d'élaboration, agit comme les séreuses qui puisent leur activité fonctionnelle dans les tissus vasculaires sous-jacents.

Excrétion. — On tend à admettre aujourd'hui, pour l'excrétion des liquides intra-oculaires, deux voies : une *en avant*, qui ne serait autre que la périphérie de la chambre antérieure, ou angle iridien; une autre *en arrière*, représentée par les gaines du nerf optique. Certains auteurs en ajoutent une *troisième*, formée par les enveloppes des veines vorticineuses qui communiquent avec l'*espace sous-ténonien*.

D'après Schwalbe[2], Waldeyer[3], Leber[4], Knies[5], Ulrich[6] et d'autres, la majeure partie de l'humeur aqueuse s'échappe de l'angle iridien pour de là passer dans les veines ciliaires antérieures. Des expériences nombreuses, consistant en injections colorées dans la chambre antérieure, ont prouvé en effet que le liquide, après avoir franchi le ligament pectiné et le canal de Schlemm, se déverse dans les veines sclérales et ciliaires antérieures. Nous avons répété ces expériences sur le chien et avons pu nous convaincre de l'exactitude de ces faits.

1. Ulrich, *Arch. f. Opht.*, XXVI, 3.
2. Schwalbe, *Arch. f. Opht.*, t. VI.
3. Waldeyer, *Traité de v. Græfe* et *Sæmisch*, t. I, p. 230.
4. Leber, *Arch. f. Opht.*, 1873.
5. Knies, *Virchow's Arch.*, Bd. 45.
6. Ulrich, *Arch. f. Opht.*, 1880.

Nous avons même toujours constaté que les injections de bleu de Prusse, poussées avec une faible pression pour éviter les déchirures, traversaient les mailles du muscle ciliaire et pénétraient jusque dans la supra-choroïde. En revanche, la cornée, sauf dans ses lamelles les plus postérieures, et le tissu de l'iris, à part quelques leucocytes migrateurs disséminés dans les couches les plus superficielles du stroma, sont restés exempts de coloration.

Il est généralement admis que l'humeur aqueuse rétro-iridienne franchit l'orifice pupillaire pour arriver dans la chambre antérieure. Seul Ulrich, se fondant sur des expériences faites avec des injections sous-cutanées de ferrocyanure de potassium, prétend que le courant, au lieu de passer par la pupille dont les bords sont en contact avec le cristallin, filtre en majeure partie à travers la zone externe cribriforme de la base de l'iris. C'est là, croyons-nous, un fait qui mérite d'être à nouveau confirmé.

Nous ne citerons que pour mémoire l'opinion de Sténon (1664), qui admettait dans la cornée l'existence de pores laissant passer l'humeur aqueuse. Leuwenhoeck crut en donner la preuve en faisant sourdre par la pression des gouttelettes sur des yeux d'animaux énucléés, phénomène qui est entièrement d'ordre cadavérique. Cette hypothèse prit corps lorsque Janin, recouvrant l'œil vivant avec un verre de montre, affirma qu'il avait vu s'échapper du liquide à travers la cornée.

Leber[1], en variant les expériences, a démontré d'une façon certaine que sur l'œil à l'état de vie nulle transsudation n'a lieu. L'obstacle à ce passage est dû à l'endothélium de la membrane de Descemet. Si l'on vient à l'enlever par places à l'aide d'un crochet courbe introduit dans la chambre antérieure, la filtration s'opère en provoquant un trouble partiel qui, par sa forme, reproduit exactement la lésion de l'épithélium.

La conclusion à tirer de tous ces faits, c'est que la principale voie d'excrétion antérieure est bien l'angle iridien.

La voie de *filtration postérieure*, admise par Stilling[2], Markwort[3], Laqueur, Russi[4], Leplat[5] et d'autres, n'est pas à l'abri de contestation. S'il est vrai qu'une injection colorée poussée dans le crâne remplit facilement l'espace sous-vaginal du nerf et de là pénètre dans la rétine et le vitré, rien ne prouve qu'un courant inverse centripète existe en réalité. La chose paraît d'autant moins probable qu'à l'état normal la tension intra-crânienne est supérieure à celle de la cavité oculaire.

1. Leber, *Arch. f. Opht.*, t. XIX, p. 87.
2. Stilling, *Arch. f. Opht.*, XIV, 3, p. 259.
3. Markwort, *Arch. f. Augenh.*, X.
4. Russi, *Inaug. Diss. Bern.*, 1880.
5. Leplat, *Ann. d'ocul.*, 1887, t. XCVII-XCVIII.

Que des microbes ou des cellules puissent suivre ce chemin rétrograde, cela s'explique par la mobilité propre à ces corps et dès lors ce fait, non définitivement prouvé, ne saurait servir d'argument en faveur d'une voie d'excrétion postérieure.

Schwalbe, en poussant une injection colorée dans l'espace supra-choroïdien, a pu suivre le liquide jusque dans la cavité ténonienne, où il pénètre par les canaux de la sclérotique qui livrent passage aux veines vorticineuses; de là à admettre une troisième voie de filtration, il n'y avait qu'un pas. Mais, au point de vue physiologique, cela reste encore à l'état d'hypothèse.

On conçoit que dans l'œil, comme dans tous les autres organes, la nutrition puisse être influencée par des vaisseaux et des nerfs régulateurs.

Une disposition vasculaire particulièrement favorable consiste dans l'existence de deux systèmes : l'un *postérieur*, appartenant au territoire de l'artère carotide interne et de la veine jugulaire de même nom ; l'autre *antérieur*, constitué par l'artère carotide et la veine jugulaire externes. Non seulement ces deux systèmes communiquent entre eux, mais aussi du côté droit au côté gauche, condition qui en assure le fonctionnement.

Nous savons que les nerfs vaso-moteurs sont de deux ordres, les uns *constricteurs* venant du grand sympathique, les autres *dilatateurs* appartenant à la cinquième paire.

Lorsqu'on vient à sectionner le sympathique cervical ou mieux encore à arracher son ganglion supérieur, on constate du côté de l'œil les modifications suivantes :

Hyperhémie vive de la conjonctive et de la moitié correspondante de la tête;

Resserrement de l'orifice pupillaire;

Diminution de l'ouverture de la fente palpébrale due à un léger retrait du globe dans l'orbite et à un faible ptosis de la paupière supérieure.

Les conséquences de cette vaso-dilatation sont :

L'élévation de la température locale et de la pression artérielle;

L'exagération de la sensibilité et une survie plus longue des réflexes musculaires.

Au bout de quelques semaines, tous ces phénomènes disparaissent, sauf le myosis qui subsiste, aussi bien chez les animaux que chez l'homme. Nous avons publié une observation de ce genre dans les Mémoires de la Société de chirurgie en 1868.

L'excitation du sympathique cervical produit des phénomènes inverses, tandis que celle du trijumeau provoque une action *vaso-dilatatrice* qu'on envisage comme un acte inhibitoire de la fonction du

sympathique. Pour certains nerfs, tels que la corde du tympan, à la vaso-dilatation s'ajoutent l'hypersécrétion de la glande sub-linguale et la rutilance du sang veineux qui en part. Mais comme cette action hyperkrinique peut être dissociée sous l'influence de l'atropine en injection (Heidenhein), nous ne saurions dire si la même chose se passe du côté de l'œil.

Cet organe étant constitué par une coque fibreuse peu extensible, il nous est possible de surprendre les moindres changements survenus dans son intérieur en interrogeant les variations de la tonicité chaque fois que l'on agit sur les nerfs. C'est ce qui a été fait par Adamuk[1], von Hippel et Grünhagen[2].

Ces expérimentateurs, après avoir fixé dans la chambre antérieure une canule fine en communication avec un manomètre spécial, sur des animaux préalablement curarisés et soumis à la respiration artificielle, ont consigné les résultats suivants :

L'excitation de la moelle au niveau des deux dernières vertèbres cervicales et celle du cordon sympathique au cou provoquent chez le chat une augmentation de la tension intra-oculaire, le rétrécissement des artères rétiniennes et la dilatation des veines. Il n'en est plus de même chez le lapin, où l'irritation sympathique reste sans effet, outre que l'excitation du ganglion cervical supérieur produit la diminution de la pression intra-oculaire.

Ces auteurs, en se fondant sur ce que la ligature des veines vorticineuses fait monter le tonus, invoquent, pour expliquer l'action des nerfs, la dilatation du système veineux de l'œil.

Lorsqu'on excite le trijumeau dans le crâne, le globe se congestionne et devient dur comme du marbre. Contrairement à ce qui a lieu pour le grand sympathique, cette modification se produit sur les deux yeux à la fois; de plus, la section de ce dernier, pas plus que l'atropine, n'en modifient les effets. Il en est de même d'une iridectomie préalable, à moins qu'elle n'intéresse le quart de l'iris, et encore l'hypertonie obtenue n'est que passagère.

La section intra-crânienne du trijumeau n'a pas grande action sur le tonus de l'œil correspondant, sauf peut-être dans les premiers moments où nous l'avons vu s'élever quelque peu, mais pour se réduire vite à son taux physiologique.

Nous ne parlons pas, bien entendu, ici des altérations trophiques consécutives qui varient suivant l'état de santé de l'animal et le lieu de la section en arrière, au niveau, ou en avant du ganglion de Gasser, comme aussi d'après la protection ou non de l'œil correspondant. Nous reviendrons là-dessus en étudiant la kératite neuro-paralytique.

1. Adamuk, *Ann. d'ocul.*, 1867-1872.
2. Von Hippel et Grünhagen, *ibid.*, t. LXI et LXIV.

En dehors de l'action directe des nerfs, nous devons mentionner, comme lui étant jusqu'à un certain point corrélative, celle des agents mydriatiques et myotiques, tels que l'atropine et l'ésérine. Nous nous réservons d'en parler en détail dans le chapitre consacré à la réfraction. Ce qu'il est bon de signaler ici, c'est que la cornée, grâce à son endothélium desceméien, s'oppose à la filtration des liquides intra-oculaires, et peut-être aussi à la pénétration des collyres. Dans ce cas, la seule voie ouverte serait celle des vaisseaux périkératiques, comme cela semble résulter des injections sous-conjonctivales de fluorescéine faites par Pflüger.

II

SENSIBILITÉ GÉNÉRALE DE L'ŒIL

Les différents tissus qui entrent dans la constitution du globe ne jouissent pas du même degré de sensibilité. Très développée pour les uns, elle est obtuse, sinon nulle pour d'autres. C'est ce qui nous oblige à l'étudier isolément dans chaque territoire.

On sait que le moindre attouchement de la surface antérieure de la cornée est vivement ressenti. Cela s'explique par la grande richesse, et le siège sous et intra-épithélial des filets nerveux. De plus, étant donné que les nerfs de cette membrane proviennent, pour la plupart, du ganglion ophtalmique, il n'est pas étonnant que la sensibilité qui lui est propre jouisse d'une certaine indépendance. Claude Bernard a noté qu'à la suite de l'empoisonnement par la strychnine la cornée perdait toute sensibilité, alors que la conjonctive la conservait. Dans l'intoxication par le sulfure de carbone, Bergeron et Levy ont vu la sensibilité cornéenne disparaître tout d'abord, et ne revenir que quatre à cinq minutes après le rétablissement de celle générale.

Dans la mort par section du bulbe, cette membrane reste irritable alors que la conjonctive ne provoque aucun réflexe. De même sous l'influence de l'anesthésie chloroformique, la cornée doit être envisagée comme l'*ultimum moriens*.

La cocaïne et l'érythrophléine, instillées en collyre, jouissent de la propriété d'abolir la sensibilité de l'œil. On sait le parti que l'on tire journellement de la cocaïne en ophtalmologie, depuis qu'elle a été introduite dans la pratique par Koller de Vienne. Il n'en est pas ainsi de l'érythrophléine, à cause de son action irritante.

Si la cornée possède une sensibilité tactile exquise, elle est loin d'être aussi sensible à la douleur et à la température. C'est ainsi que sa section dans l'opération de la cataracte est peu douloureuse et que les variations thermiques sont relativement bien supportées.

Chose digne de remarque, la cocaïne, qui supprime la sensibilité

tactile et la douleur, respecte en grande partie le sens calorifique.

Dans divers états morbides, la cornée devient d'une sensibilité excessive, ainsi qu'en témoignent les douleurs oculaires et circumorbitaires vives dont se plaignent les sujets atteints de kératite. Le simple contact de l'air suffit à provoquer chez eux de la *photophobie*. Il ne faudrait pas croire que ce soit l'action de la lumière sur l'œil qui détermine ce phénomène. La photophobie liée à une inflammation cornéenne persiste dans l'obscurité, et se montre chez des individus complètement amaurotiques. Nous avons noté dans la paralysie de la cinquième paire une absence totale de photophobie, bien que la cornée fût enflammée, et qu'il existât du pus dans la chambre antérieure. Ajoutons que dans les lésions de la rétine et du nerf optique, elle n'apparaît qu'exceptionnellement, preuve qu'elle a pour point de départ les nerfs sensitifs de la cornée et non la rétine. Plus les lésions sont superficielles, plus la photophobie est intense, ce qui s'explique par le siège intra-épithélial du plexus nerveux. La contraction réflexe spastique de l'orbiculaire, et par suite l'occlusion forcée des paupières, en sont la conséquence inévitable.

La sclérotique, en sa qualité de membrane fibreuse, offre une sensibilité fort obtuse. Aussi les blessures et les opérations qui l'intéressent provoquent très peu de souffrances. Le travail phlegmasique ne l'hyperesthésie qu'à un degré faible, ainsi que nous le verrons à propos de la scléro-choroïdite antérieure et postérieure.

L'iris et les procès ciliaires, grâce à leur richesse nerveuse, jouissent d'une sensibilité exquise, bien supérieure à celle de la cornée, surtout au point de vue de la douleur. C'est ainsi que l'excision d'un lambeau irien ou l'arrachement de la capsule cristallinienne avec une partie de la zonule sont toujours très vivement ressentis. Ce qui est vrai pour l'état normal, l'est également pour les cas pathologiques. A cet égard, l'iritis et la cyclite aiguës rentrent dans les affections oculaires les plus douloureuses.

La choroïde est bien moins sensible que l'iris et les procès ciliaires, ainsi qu'en témoignent les ruptures traumatiques et les sections opératoires. De même, à l'état pathologique, il n'est pas rare de voir des inflammations choroïdiennes subaiguës parcourir tous leurs stades sans provoquer de douleurs. Tout autre, il est vrai, est le cas de la choroïdite aiguë plastique ou suppurative. Mais il y a lieu de se demander si les sensations térébrantes accusées par les malades ne sont pas dues plutôt à la compression des nerfs ciliaires, par suite de l'exagération du tonus. Ce qui semble le prouver, c'est que l'excision partielle du globe et l'ophtalmotomie procurent habituellement un soulagement immédiat, quoique temporaire.

La rétine et le nerf optique sont à peu près dépourvus de sensibilité

générale. Les piqûres, les tiraillements provoquent seulement des phénomènes subjectifs que nous étudierons ailleurs sous le nom de *photopsie* et de *phosphènes*. De même, les rétinites et les névrites optiques sont très rarement accompagnées d'hyperesthésie.

Disons enfin que le *cristallin* et le *vitré* entièrement privés de nerfs sont absolument insensibles.

III

MOTRICITÉ INTRINSÈQUE DU GLOBE DE L'ŒIL

De toutes les parties constituantes du globe, seuls l'iris et le muscle ciliaire, grâce à la présence de fibres lisses, possèdent la propriété de se contracter sous l'influence des nerfs moteurs qu'ils reçoivent. Nous savons que ces nerfs proviennent de deux sources : de l'*oculo-moteur* ou troisième paire crânienne et du *grand sympathique cervical*. Nous verrons que la *branche ophtalmique* de la cinquième paire ne reste pas non plus étrangère à la contractilité de l'iris.

Mouvements de l'iris. Le voile irien est animé de mouvements alternatifs de *resserrement* et de *dilatation* indépendants de la volonté. A chaque excitation de la rétine par la lumière correspond un resserrement de la pupille, tandis que celle-ci se dilate à mesure que l'éclairage diminue. De même, la contraction du muscle ciliaire et celle des droits internes produisent une diminution de cet orifice. De là dérive cette notion que les mouvements de l'iris sont de nature réflexe. On les a divisés en *sensitivo-moteurs* et en *moto-moteurs*. Les premiers ont leur point de départ dans la rétine; les seconds sont provoqués par le muscle ciliaire et les muscles de la convergence.

Ces deux réflexes normalement distincts peuvent se dissocier dans certains états pathologiques, en particulier dans l'ataxie.

Un fait important, c'est que la mise en jeu d'un seul œil occasionne dans les deux iris les mêmes phénomènes, d'où il découle que les centres encéphaliques réflecteurs *droit* et *gauche* doivent communiquer par un tractus commissural.

Lorsqu'on étudie expérimentalement les mouvements de l'iris, on constate que les vaisseaux nombreux qui pénètrent dans son tissu ne jouent aucun rôle important. Donders et après lui Franck ont démontré que chez un animal décapité ou tué par hémorrhagie, l'excitation des nerfs continue à donner des changements dans le diamètre de la pupille.

Toute paralysie, aussi bien que la section expérimentale de l'*oculo-moteur*, ont pour effet de dilater la pupille, autrement dit de paralyser le sphincter irien. Par contre, l'excitation de ce nerf produit la contraction. De là on a conclu que le sphincter de l'iris est sous la dépen-

dance directe de l'*oculo-moteur*, par le filet fourni au ganglion ophtalmique.

L'action du *sympathique cervical* est tout opposée : sa section ou l'arrachement du ganglion cervical supérieur resserre la pupille, alors que l'excitation galvanique du nerf la dilate, même quand on a eu soin de diviser au préalable la cinquième paire dans le crâne.

Tous ces faits portent à penser que l'iris doit posséder un système dilatateur innervé par le sympathique, et cela d'autant plus que l'instillation de l'atropine dans les cas de mydriase par paralysie de l'oculo-moteur a pour effet d'exagérer la dilatation, soit qu'elle agisse directement sur la tonicité du sphincter, soit qu'on lui suppose une propriété excitatrice sur le dilatateur.

Malheureusement jusqu'ici toutes les recherches histologiques ne sont pas parvenues à démontrer la présence dans l'iris humain de fibres musculaires rayonnées. Devant une pareille constatation, F. Franck admet une action inhibitoire du sympathique sur l'oculo-moteur, analogue à celle qu'exercent les nerfs vaso-dilatateurs sur la musculature des vaisseaux, bien qu'en sens inverse.

D'après cet expérimentateur, les filets sympathiques destinés à l'iris suivent un trajet indépendant de celui des filets vaso-moteurs du même nerf. Au lieu de se rendre, comme on le dit, dans le plexus carotidien et de là à l'œil, après avoir traversé le ganglion ophtalmique, ils se détachent du ganglion cervical supérieur, et vont directement dans celui de Gasser. Il donne comme preuve de cette anastomose sympathico-gassérienne le resserrement de la pupille, lorsqu'on sectionne le susdit filet de communication, et la dilatation lorsqu'on l'excite.

Une fois ce filet anastomotique coupé, l'électrisation du sympathique cervical cesse d'influencer la pupille. Ajoutons que l'excitation directe de ce filet n'a aucun effet sur la circulation. D'après l'auteur, il s'agirait donc là d'un nerf irido-dilatateur dissocié des nerfs vaso-moteurs.

Déjà Œhl, de Pavie[1], avait noté que l'excitation électrique de la cinquième paire dans le crâne dilatait la pupille, alors que sa section la resserrait. Cette dilatation par excitation se produit, suivant Franck, alors même qu'on arrache au préalable le ganglion cervical supérieur. Cela le conduit à conclure que le ganglion de Gasser est le centre de convergence de deux systèmes de fibres sympathiques, les unes spinales et les autres bulbaires.

Jessop[2], de Londres, envisage les nerfs ciliaires courts, comme préposés à la contraction du sphincter pupillaire et du muscle accommodateur, alors que les ciliaires longs agiraient comme dilatateurs.

1. Œhl, *Ann. d'ocul.*, 1864.
2. Jessop, Congrès intern. d'opht. de Heidelberg, 1888.

Donders avance, de son côté, que le pincement de la branche ophtalmique de Willis, même après section de l'oculo-moteur, de la sixième paire, de la quatrième et du nerf optique chez le lapin, s'accompagne d'un resserrement très prononcé de la pupille. D'après Cl. Bernard, rien de pareil n'arrive, lorsqu'on pince la cinquième paire derrière le ganglion de Gasser.

Ce qui complique encore la question, c'est que nous ignorons si la racine sympathique venue du plexus carotidien, et aboutissant au ganglion ophtalmique, agit à la façon des vaso-moteurs, plutôt que comme agent moteur de l'iris et du muscle accommodateur.

Piqué, ayant institué des expériences sur les mouvements de l'iris, s'élève contre la théorie de l'action inhibitoire du sympathique. Les arguments sur lesquels il se fonde sont :

La coïncidence exacte de la dilatation et du resserrement pupillaires, par les excitations nerveuses faibles, moyennes ou fortes ;

La persistance de la dilatation, tant que dure l'excitation du sympathique cervical et sa cessation aussitôt après;

Enfin l'absence de tout changement du diamètre de la pupille, lorsqu'on électrise simultanément l'oculo-moteur et le sympathique.

Chauveau est d'un avis opposé. Après de nombreuses expériences, il arrive à conclure que les deux mouvements de resserrement et de dilatation de la pupille par la lumière se produisent exactement au même moment par rapport à celui des excitations rétiniennes qui les provoquent, c'est-à-dire environ une demi-seconde après chaque excitation.

La seule différence qui existe entre les deux cas, c'est que le resserrement pupillaire s'opère avec rapidité, tandis que la dilatation marche au moins quatre fois plus lentement.

Cette constatation lui a fait abandonner la théorie de la dualité nerveuse, introduite dans la science par Ruete, Budge, Waller et dont Cl. Bernard n'était pas partisan.

Pour Chauveau, l'iris se comporte comme si ses fibres radiées étaient purement élastiques, et en tout cas antagonistes des fibres circulaires d'une façon permanente.

Cette théorie, qui est également celle de Schiff, mérite d'être restreinte aux seuls mouvements provoqués par les excitations lumineuses. Il est, en effet, possible que ceux liés à l'accommodation et à la convergence ou provoqués par la peur, les irritations douloureuses de la cornée et les excitations des nerfs sensitifs lointains échappent à ce mécanisme.

Le muscle ciliaire appelé encore tenseur de la choroïde serait, d'après les expériences de Haensen et Völckers, sous la dépendance de l'oculo-moteur seul par des rameaux qui auraient une origine distincte de

ceux de l'iris. Ce qui le prouve, c'est que le voile irien et le muscle accommodateur peuvent être paralysés isolément.

Les mouvements de ces deux appareils musculaires sont indépendants de la volonté et constituent autant d'actes réflexes qui prennent leur point de départ dans la rétine ou du côté des muscles adducteurs en action, ainsi que nous le verrons au chapitre de la réfraction et de l'accommodation.

IV

SENSIBILITÉ SPÉCIALE DE LA RÉTINE ET DU NERF OPTIQUE

Nous ne nous occuperons ici que des faits généraux concernant cette fonction, renvoyant pour le reste à ce qui sera dit dans la partie optique.

L'ébranlement vibratoire de la lumière sur la rétine possède une certaine durée qu'on a évaluée à $\frac{1}{5}$ de seconde. De là résulte qu'un objet lumineux qui a impressionné la rétine continue à être vu après sa disparition. De même, d'après Planteau, un disque rotatif à secteurs alternativement blancs et noirs, pour donner la sensation du gris uniforme, doit posséder une vitesse telle qu'il s'écoule en moyenne $\frac{1}{10}$ de seconde pendant la substitution d'un secteur à l'autre. Cela varie d'ailleurs suivant l'intensité de l'éclairage et la pureté des couleurs de contraste.

La transmission de l'impression lumineuse au centre de perception doit être envisagée comme extrêmement courte. C'est ainsi qu'un disque rotatif placé dans l'obscurité devient distinctement visible par l'éclairement instantané d'une étincelle électrique.

Toute excitation lumineuse, électrique ou mécanique des éléments rétiniens provoque en nous la sensation de lumière. Le fait que chez certains individus devenus totalement aveugles par atrophie de la rétine et du nerf optique, il se produit des phénomènes lumineux spontanés dits *entoptiques*, nous conduit à penser que l'excitation des centres est susceptible de leur donner naissance, sans aucun ébranlement périphérique.

Depuis Kepler, on sait que les objets extérieurs se peignent *renversés* sur la rétine, ce qui n'empêche pas de les voir *droits*. On doit dès lors admettre le croisement fonctionnel en ce qui concerne l'acte final de la perception. D'après cela, ce qui impressionne le cadran inférieur de la rétine nous apparaît supérieur; ce qui influence le cadran nasal, temporal et inversement.

De plus les deux rétines fonctionnent comme si elles étaient superposées. C'est ainsi que l'ébranlement simultané de deux hémisphères

correspondants nous fait nettement connaître que l'objet éclairant se trouve placé du côté opposé.

Ce qui est vrai pour la lumière, l'est également pour les excitations électriques et mécaniques. En pressant le côté nasal d'une rétine, on a la sensation d'une image lumineuse située du côté de la tempe et qui reproduit exactement la forme du corps comprimant. Par contre, les deux moitiés de nom contraire des rétines viennent-elles à être paralysées, que seule la moitié opposée des objets sera vue, ce qui constitue l'affection désignée sous le nom de *visus dimidiatus* ou hémiopie.

Pour expliquer la vision droite correspondant à des images renversées, diverses théories ont été émises, aussi bien par les philosophes que par les physiologistes.

Les uns, partisans des idées de Descartes, attribuent à la rétine la propriété de discerner moins l'emplacement de l'image qui se peint sur elle, que la direction des rayons lumineux qui émanent des corps extérieurs. D'autres, avec Lecat, admettent que c'est le résultat de l'éducation, grâce au concours des autres sens et particulièrement du toucher. Berkeley ajoute que rien ne saurait, en somme, être envisagé comme renversé, puisque pour la rétine rien n'est droit.

Dans un travail récent, P. Oskierko[1] suppose qu'entre l'appareil visuel périphérique et les centres corticaux, il existe un entre-croisement dans le système des fibres de projection des centres optiques infra-corticaux, tel qu'il aurait été constaté chez le chat par Monakow[2]. Voici, du reste, les conclusions de ce travail.

Chez les mollusques céphalopodes (calmar), l'entre-croisement se produit en partie entre l'œil et le ganglion optique, qui paraît être l'analogue de la couche ganglionnaire de la rétine de l'homme.

Chez les batraciens, les poissons et les oiseaux, cet entre-croisement se fait au niveau de la papille.

Chez les mammifères (chat), les filets optiques s'entre-croisent entre les centres infra-corticaux et l'écorce. Si nous admettons, ajoute l'auteur, que cette disposition explique les conditions de la vision droite, ce qui nous paraît être probable, nous pourrions conclure que l'entre-croisement se fait d'autant plus près du centre percepteur que l'animal occupe un rang plus élevé dans l'échelle zoologique.

Pour être complet, il nous resterait à parler de la vision binoculaire, mais son étude sera faite après celle de la réfraction. Disons seulement que, pour expliquer la fusion des deux images en une seule, on a admis dans la rétine des points appelés *identiques*, tels que : les deux

1. P. Oskierko, *Quelques considérations sur la vision droite*. Th. de Paris, 1891.
2. Monakow, *Arch. f. Psychiatr.*, XIV, 3.

fovea ou deux points quelconques symétriquement placés. Nous verrons plus tard que le sens musculaire n'est pas étranger à cette fonction. Toujours est-il qu'en dehors de ces deux conditions l'individu cesse de voir un objet simple, d'où il résulte de la *diplopie*.

Lorsque l'ébranlement de la rétine se prolonge ou est intense, il se poursuit pendant des secondes et même plusieurs minutes sous forme d'images *entoptiques* dites *consécutives*, qui, dans les premiers instants, sont identiques à celles perçues. Ultérieurement, elles alternent avec des images colorées qui vont en s'atténuant jusqu'à ce que la rétine rentre au repos. Toujours la couleur consécutive correspond à la complémentaire.

Étant donnée la lumière du soleil, les images consécutives parcourent sans ordre toute la gamme des couleurs du spectre. Il en est de même après une excitation électrique ou mécanique. Ce sont là les *phosphènes* dont l'intensité augmente avec le repos préalable de l'œil, bien qu'on puisse les provoquer, alors même que la rétine est impressionnée par la lumière ambiante.

L'ébranlement rétinien ne limite pas son action sur les points directement impressionnés ; de là le phénomène de l'*irradiation*. En vertu de ce fait, un disque blanc sur fond noir nous apparaît plus grand qu'un disque de même diamètre sur fond clair. Même chose arrive avec des disques colorés autour desquels on voit un encadrement de couleur complémentaire. On ne saurait trop tenir compte dans les arts décoratifs de cette particularité qui fait que deux couleurs complémentaires placées côte à côte gagnent en éclat, alors que l'inverse s'observe pour des nuances d'un même ton.

Nous avons vu précédemment que le nerf optique était dépourvu de sensibilité générale. D'après certains expérimentateurs, il possède, comme la rétine, la propriété d'éveiller des sensations lumineuses chaque fois qu'on excite après section son bout central. Mais rien ne prouve qu'on ait affaire alors à un ébranlement transmis jusqu'aux cellules de l'écorce qui réagiraient de la sorte.

Ce qui nous intéresse davantage, c'est de connaître les voies suivies par les sensations rétiniennes jusqu'au centre percepteur. Comme ce point n'est pas encore définitivement résolu, nous nous bornerons à exposer l'état actuel de nos connaissances.

Pour Sappey, Meynert et la plupart des anatomistes, les tubercules quadrijumeaux postérieurs ou *testes* seraient l'aboutissant de la racine interne des bandelettes optiques, après qu'elle a traversé le corps genouillé interne. Au contraire, d'après Huguenin, ces tubercules ne recevraient aucune fibre radiculaire. La racine interne de la bandelette s'épuiserait dans le corps genouillé du même nom, à l'exception d'un petit faisceau se rendant aux tubercules quadrijumeaux antérieurs ou

nates. De son côté, la racine externe n'irait pas plus loin que la couche optique et le corps genouillé externe.

La marche des fibres optiques directes et croisées derrière le chiasma n'est pas encore nettement établie malgré les travaux de Wernike[1], Siemerling[2] et Uhthoff[3]. Ce qui importe le plus à connaître, c'est la terminaison du tractus dans les ganglions infra-corticaux. D'après Wernike, il y aurait trois parties : une principale aboutit au corps genouillé externe, au pulvinar et au tubercule quadrijumeau antérieur; une autre, appartenant à la commissure de Gudden, s'épuise

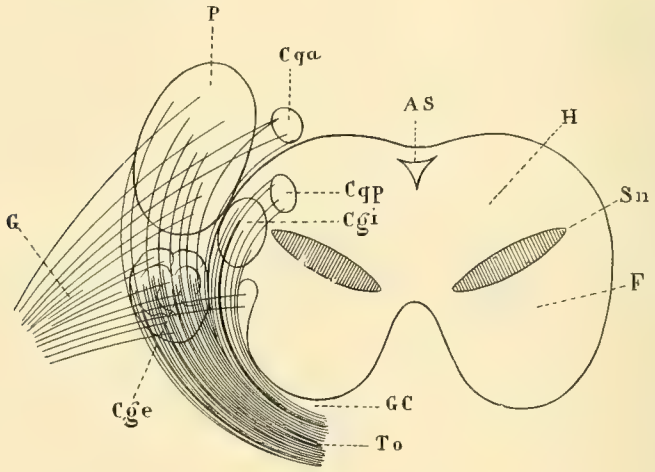

Fig. 29.

To, tractus optique. — Cge, corps genouillé externe. — G, fibres de Gratiolet. — P, pulvinar. — CG, commissure Gudden. — Cgi, corps genouillé interne. — Cqp, tubercule quadrijumeau postérieur. — Cqa, tubercule quadrijumeau antérieur. — AS, aqueduc de Sylvius. — H, protubérance. — Sn, substance noire. — F, racine du pédoncule cérébral.

dans le corps genouillé interne et le tubercule quadrijumeau postérieur. Cette commissure relie les deux corps genouillés internes droit et gauche et paraît établir une communication entre le sens de la vue et celui de l'ouïe. Ce qui est certain, c'est qu'elle subsiste après la perte des deux yeux et que les cellules ganglionnaires du corps genouillé interne ne s'altèrent pas après extirpation de l'écorce cérébrale.

La dernière partie n'est autre que la petite commissure de Meynert qui, formée de grosses fibres myéliniques éparses, plonge dans le pédoncule cérébral pour aboutir au noyau amygdalien de l'ouïe.

Du corps genouillé externe et du pulvinar on voit partir des fibres

1. Wernike, *Lehrb. der gehirnkrankh.* I, p. 75.
2. Siemerling, *Arch. f. Psychiatr. u. Nervenheilk*, XIX.
3. Uhthoff, *Arch. f. Opht.*, XXXII, 4.

ascendantes qui se rendent dans la capsule interne entre le noyau lenticulaire et la couche optique et de là à l'écorce cérébrale dans la région du cunéus. Ces fibres appartiennent au système de Gratiolet faisant communiquer les noyaux infra-corticaux avec l'écorce cérébrale.

Le tubercule quadrijumeau antérieur envoie un faible tractus à la commissure cérébrale postérieure, un autre plus épais à la voûte de l'aqueduc de Sylvius où il s'entre-croise avec celui du côté opposé, enfin, d'après Meynert, des fibres anastomotiques dans les noyaux moteurs du globe.

De ces ganglions infra-corticaux partent des fibres disposées en éventail qui, après s'être entremêlées avec celles de la couronne rayonnante de Reil, vont à l'écorce du lobe occipito-temporal près du sillon de l'hippocampe. Ce point constitue toute une région optico-sensitive comprenant le *cuneus*, le lobule *lingual* et celui dit *fusiforme*, dont la structure histologique présente des particularités importantes, en ce sens que les grosses cellules ou *ammoniques* propres à la troisième couche sont remplacées par deux stratum de grains rappelant ceux *internes* et *externes* de la rétine.

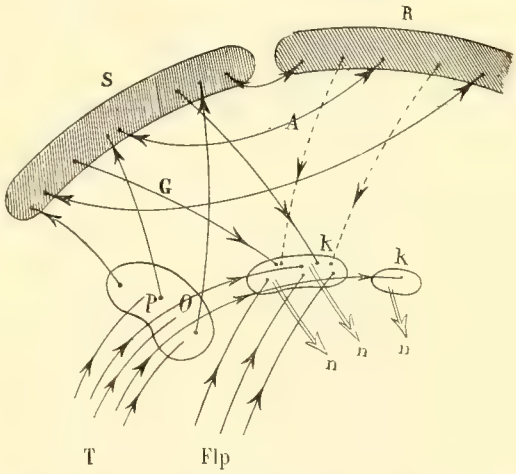

Fig. 30.

T, tractus optique. — *Flp*, faisceau longitudinal postérieur. — PO, centres optiques primaires. — KK, noyaux des muscles des yeux. — *nnn*, nerfs moteurs des yeux. — G, fibres de Gratiolet. — S, sphère optique. — R, reste de l'écorce cérébrale. — A, fibres anastomotiques.

Partant de là, Ch. Richet[1] a cherché à établir une analogie entre les deux extrémités opposées du système optique.

J. Stilling[2] a démontré à son tour, sur des pièces macérées dans du vinaigre de bois et dissociées sous l'eau, la présence d'un faisceau de fibres optiques radiculaires qui, parti des corps genouillés, se porte en bas et en dehors vers le pédoncule cérébral, où il se subdivise en deux faisceaux d'inégal volume. Le plus gros, dit *olivaire*, après avoir cheminé horizontalement entre le corps genouillé interne et le pédoncule cérébral, s'infléchit verticalement en bas, pour se perdre dans la

1. Ch. Richet, *Thèse d'agrégation*, 1878.
2. Stilling, *Untersuchungen über der Bau der optischen Centralb. Organ.* 1882.

substance grise de l'olive supérieure; quelques-unes de ses fibres se prolongent jusque dans l'entre-croisement des pyramides.

Le faisceau le plus grêle, dit encore *racine protubérantielle*, suit le même trajet jusqu'à l'olive, puis il dévie et plonge dans la substance grise du pont de Varole, où on le perd.

Sur des coupes en séries du pédoncule, Stilling, outre ces deux racines descendantes, en a vu d'autres se rendant dans le *noyau amygdalien*, ainsi appelé à cause de sa forme en amande et situé en dehors de l'olive. Le même auteur parle d'un autre groupe de fibres optiques radiculaires destinées au noyau de l'oculo-moteur. Certaines d'entre elles, après avoir contourné ce noyau en dehors et en haut, semblent se diriger vers le pédoncule cérébelleux supérieur et de là vers le cervelet.

Un fait anatomique important est que nulle part dans les ganglions sous-corticaux, corps genouillés, couche optique, tubercules quadrijumeaux, racine descendante de Stilling, on n'a pu démontrer un entre-croisement quelconque des fibres optiques d'un côté à l'autre et encore moins dans le système radiaire étendu entre ces noyaux et l'écorce.

Les expériences de Ferrier[1] sur le singe qui, comme l'homme, possède la vision binoculaire, ont prouvé que la destruction du lobe occipital et du gyrus angulaire d'un côté provoque tout d'abord une amblyopie temporaire croisée, puis une hémianopsie permanente opposée.

En supposant qu'il en soit toujours ainsi, on aurait la preuve physiologique qu'en arrière du chiasma nul entre-croisement n'a lieu. Disons toutefois que chez l'homme, les lésions d'un seul lobe, surtout si elles sont superficielles, ont pu parfois donner lieu à une amaurose totale de l'œil opposé. Mais comme, en somme, ces cas sont très rares, on doit admettre avec Nothnagel qu'en pareille occurrence l'hémianopsie constitue la règle.

On ne sait encore rien de précis sur le rôle physiologique de la racine grise du nerf optique. Féré l'envisage comme l'aboutissant du faisceau maculaire de la rétine. Bechterew pense au contraire que cette racine contient des fibres sensitives destinées à la transmission du réflexe pupillaire. Ce ne sont toutefois là que des suppositions d'autant plus contestables que nous ignorons le rôle physiologique d'autres amas ganglionnaires de la base du cerveau situés au niveau du tuber cinereum et de la substance perforée antérieure.

Chez l'homme et le singe, les faisceaux directs et croisés du nerf optique sont à peu près égaux, si l'on s'en rapporte au partage fonc-

1. Brain, avril 1884.

tionnel des rétines en deux moitiés symétriques presque égales. Une légère prédominance existe toutefois pour les deux moitiés croisées ou nasales, comme en témoigne l'étendue plus grande du champ visuel du côté externe ou temporal. Ainsi que nous le verrons, l'hémianopsie



Fig. 31.

LTF, demi-champ temporal gauche. — RNF, demi-champ nasal droit. — OS. œil gauche. — OD. œil droit. — TN, moitiés temporale et nasale des rétines. — NOD, nerf optique droit. — FCS, faisceau croisé gauche. — CC. chiasma. — FLD, faisceau latéral droit. — TOD. gaudelette optique droite. — LO, tubercules quadrijumeaux. — POC, ensemble des noyaux infra-corticaux. — FO, faisceau de Gratiolet. — CP, corne postérieure. — GA, gyrus angulaire. — *Cu*, cunéus. — LOD, lobe occipital droit. — LOS, lobe occipital gauche.

horizontale classique plaide dans le même sens. Le schéma ci-contre, emprunté au travail de Séguin[1] et reproduit dans la thèse de Jaboulay, donnera une idée de la disposition de l'appareil optique dans son trajet intra-crânien. Nous excepterons l'entre-croisement chiasmatique posté

1. Séguin, *Arch. de Neurologie*, Paris, 1886, p. 176.

rieur, qui reste jusqu'ici hypothétique, et l'absence sur la figure de la racine descendante de Stilling.

Comme on le voit, le tractus optique étendu de l'œil à l'écorce cérébrale offre un long parcours et l'on s'explique que toute excitation partie de la rétine demande un laps de temps de 0,47 de seconde pour se produire. Le courant excitateur, après avoir suivi le nerf, traverse les ganglions optiques infra-corticaux et y détermine des mouvements réflexes sur les deux yeux, la tête et les membres y compris le diaphragme, ainsi que le prouve l'éternuement provoqué par une lumière vive, surtout en cas de photophobie.

L'association de la rétine avec l'appareil musculaire intra et extra-oculaire est de tous les instants et s'explique par la relation des racines optiques avec les noyaux bulbaires et protubérantiels. Il en est de même pour les réflexes et les lésions parties de la moelle ou du grand splanchnique se traduisant par des phénomènes qui ont pour siège l'iris ou le nerf optique. Ici c'est la racine descendante de Stilling qu'il faut invoquer.

CHAPITRE III

EMBRYOLOGIE DE L'OEIL

L'évolution embryonnaire du globe se rattache à celle du névraxe. Son étude nous intéresse en ce sens que sans elle des malformations et des lésions congénitales ne sauraient être comprises.

Au moment où l'œil apparaît, l'encéphale se compose de trois *vésicules* dites *cérébrales*, qu'on distingue en *antérieure*, *moyenne* et *postérieure*. L'*antérieure* se divise bientôt en trois parties qui sont : en avant, l'ébauche des deux hémisphères cérébraux ou *cerveau antérieur* de Mihalkovics; en arrière, le *thalamocéphale*, représentant le ventricule moyen et les noyaux qui l'entourent; entre les deux et latéralement, les deux *vésicules optiques primitives* dirigées en bas, en arrière et en dehors. Celles-ci communiquent par un pédicule creux avec la cavité du thalamocéphale et le pont médian qui les relie, appelé *plaque optique*, constitue l'emplacement du futur chiasma.

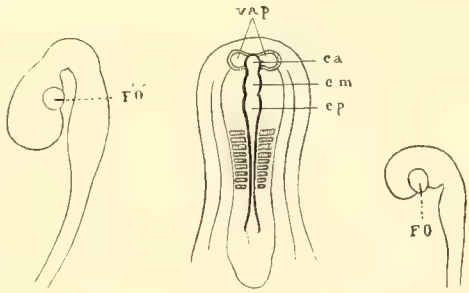

Fig. 32.

vop, vésicules optiques primitives. — *ca*, cerveau antérieur. — *cm*, cerveau moyen. — *cp*, cerveau postérieur. — FO, fente oculaire primaire. — F'O', fente oculaire secondaire.

La vésicule cérébrale *moyenne*, ou *mésencéphale*, est destinée à former l'aqueduc de Sylvius et les tubercules quadrijumeaux.

La vésicule *postérieure* se segmente en deux parties : une *antérieure* qui sera le cervelet, une autre *postérieure* qui deviendra le bulbe.

On conçoit, grâce à cette communauté d'origine, comment il se fait que le système optico-rétinien se trouve plus tard puiser des racines dans toutes les parties de l'encéphale.

Le cerveau *antérieur* et le *thalamocéphale* ne tardent pas à prendre du développement et à s'infléchir en formant avec le cerveau moyen un angle de plus en plus aigu. Par suite de cette inflexion, d'inférieures qu'elles étaient, les vésicules optiques primitives subissent un mouvement de rotation qui fait que leur face inférieure regarde directement en arrière. Les phases successives de l'évolution de ces vésicules ont été très bien étudiées sur l'embryon du lapin par notre ancien chef de laboratoire, G. Vasseaux[1], qui en a fait le sujet de sa thèse inaugurale.

Du neuvième au dixième jour de la vie embryonnaire, la vésicule oculaire s'accroît rapidement en tout sens, excepté au niveau de son pédicule, qui apparaît à cause de cela de plus en plus rétréci.

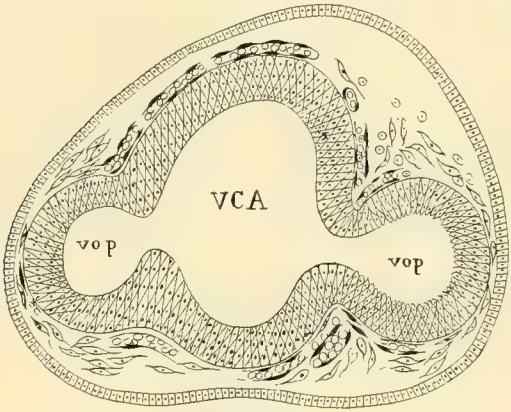

Fig. 33.
VCA, vésicule cérébrale antérieure. — *vop*, vésicules optiques primitives.

Au commencement du neuvième jour, elle offre partout une égale épaisseur. Ses parois sont constituées par cinq ou six couches de cellules superposées présentant des figures karyokinétiques très nombreuses. La face externe est entourée d'un stratum mésodermique à cellules ovoïdes ou arrondies, unies entre elles par de la matière amorphe. Le mésoderme est recouvert par un feuillet ectodermique et contient dans sa profondeur des capillaires sanguins.

A la fin du neuvième jour, l'ectoderme se compose de deux couches de cellules, les plus superficielles aplaties, les plus profondes arrondies. Les cellules de la vésicule se disposent également en deux étages, sauf au niveau du pédicule qui garde ses cinq couches. Vers le dixième jour, le stratum mésodermique s'amincit et ne mesure plus que 5 μ au lieu de 22.

A partir de ce moment, la vésicule oculaire subit des transformations importantes. De sphéroïdale ou piriforme qu'elle était, elle revêt l'aspect d'une coupe à deux feuillets invaginés de bas en haut. Elle prend alors le nom de *vésicule oculaire secondaire*. La fissure inférieure qui en résulte, appelée *fente oculaire fœtale*, livre passage à un repli du mésoderme et de l'ectoderme destiné à remplir le creux qui se prolonge jusqu'à l'insertion du pédicule au cerveau (fig. 34).

1. G. Vasseaux, Thèse de Paris, 1888.

Cette invagination a reçu des interprétations diverses. D'après Schöler[1], qui l'a étudiée chez les gallinacées, elle proviendrait du refoulement produit par le bourgeon méso-ectodermique, opinion qui fut admise par His, Kesler et Gœthe.

Real y Ribero[2], d'accord en cela avec son maître Mathias Duval, combat cette théorie mécanique en s'appuyant sur ce que, dans l'œil de la myxine privé de cristallin, l'invagination de la vésicule n'a pas moins lieu. Pour lui, ainsi que pour Vasseaux, le mode particulier d'évolution des éléments constitutifs en est seul la cause.

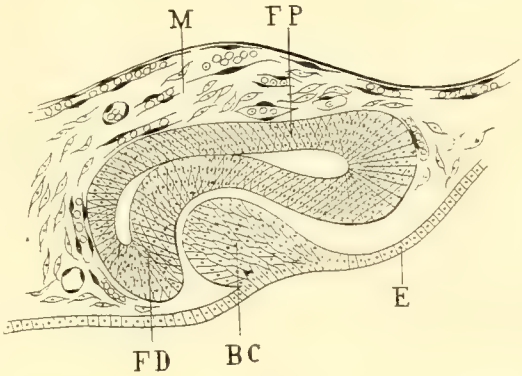

Fig. 34.

M, mésoderme. — FP, feuillet rétinien proximal. — FD, feuillet rétinien distal. — BC, bourgeon cristallinien. — E, plaque ectodermique.

Vasseaux a constaté, en effet, que l'accroissement en surface de la vésicule, très prononcé au début en haut, reste en retard en bas ; de là l'encapuchonnement de son feuillet distal ou interne par le supérieur ou proximal. De ces deux feuillets, le premier se transformera ultérieurement en une couche unique de cellules pigmentaires, alors que le second représentera le reste de la rétine, y compris l'expansion intra-oculaire des fibres optiques. C'est à ce moment, c'est-à-dire bien après le début de l'invagination, qu'apparaît en regard de la concavité de la vésicule un épaississement par prolifération cellulaire du feuillet ectodermique qui constitue les rudiments du cristallin. Cet épaississement prend naissance dans la couche profonde de l'épiblaste et représente une saillie dont la convexité regarde la vésicule oculaire. Vers la fin du onzième jour, il revêt l'aspect d'une bourse qui se rétrécit de plus en plus, au point qu'au début du douzième le cristallin est formé par une vésicule close. Celle-ci offre à sa paroi antérieure une ou deux couches de cellules épithéliales rondes, et à sa face postérieure des cellules allongées et disposées radiairement, origine des futures fibres cristalliniennes. Tout autour, chez l'homme, se trouve un mince feuillet mésodermique contenant des vaisseaux (fig. 35).

Pendant que le cristallin se développe, les faces latérales de la vési-

1. Scholer, *Diss. Dorpat*, 1848.
2. Real y Ribero, Thèse de Paris, 1885

cule oculaire s'accroissent et se rapprochent pour former la fente embryonnaire dans laquelle s'interpose du mésoderme. Ce dernier, qui est vasculaire, fournira le corps vitré et les vaisseaux centraux du nerf optique. Lorsque les deux bords de la fente arrivent au contact, la soudure s'effectue d'abord à la jonction du pédicule avec la vésicule, puis gagne en avant vers le cristallin et en arrière vers le pédicule optique.

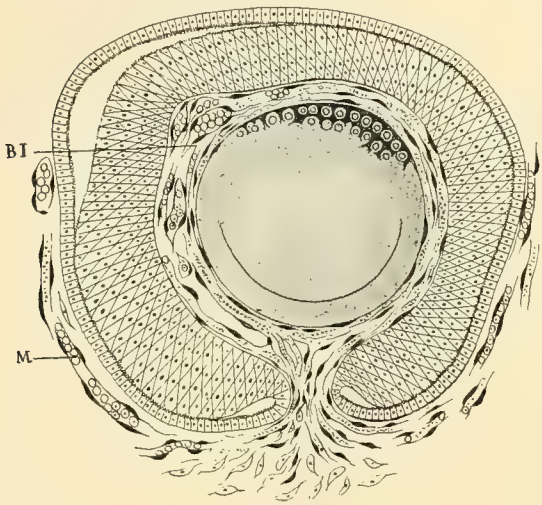

Fig. 35.

M, mésoderme. — BI, bourgeon mésodermique invaginé.

Vasseaux (fig. 36) a signalé dans le développement du feuillet distal une particularité consistant en une sorte de raphé médian étendu du cristallin au pédicule optique et opposé à la fente oculaire. Ce raphé, qu'il ne faut pas confondre avec des plis sans ordre observés par Kölliker, Wurtzburg et Lieberkuhn, a cela de spécial qu'il est constant. Il se montre le onzième jour chez le lapin, le douzième il a acquis son complet développement, il décroît le treizième, et le quatorzième jour il disparaît. L'examen histologique démontre qu'il s'agit d'un épaississement du feuillet distal, formant cloison entre deux centres de prolifération cellulaire de la partie supérieure de ce feuillet.

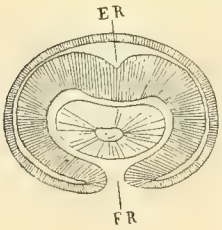

Fig. 36.

ER, éperon rétinien.
FR, fente rétinienne.

J. Renaut[1], dans diverses publications, considère la névroglie non comme un dérivé de tissu conjonctif mésoblastique, mais comme une modalité du neuro-épithélium d'origine ectodermique. Sa constitution intime serait celle d'un réseau à mailles fines dans lesquelles circulent les sucs nutritifs exhalés par les vaisseaux qui s'y développent secondairement.

Au point de vue de la rétine, Renaut pense que les cellules visuelles naissent des cellules épendymères du feuillet distal. Les couches des

1. J. Renaut, *Archives de physiologie*, 1882; *Compte rendu de l'Acad. des sciences*, 1882; *Gaz. méd. de Paris*, 1884.

grains et celles moléculaires se développeraient aux dépens des chaînes arquées de prolifération des mêmes cellules épendymères devenues névrogliques. Enfin, les cellules ganglionnaires et les fibres optiques se différencieraient dans la masse neuro-épithéliale de la membrane limitante interne formée, comme on sait, par la réunion des pieds des fibres de Müller, d'origine manifestement névroglique.

D'après sa structure et son développement, la rétine représenterait donc un ganglion nerveux que relie plus tard le nerf optique à ceux du cerveau et de la moelle, à l'instar de ce qui existe pour les racines postérieures des nerfs rachidiens.

Lorsque les éléments embryonnaires de la rétine commencent à se différencier et à s'orienter, on y découvre de dedans en dehors six couches, à savoir : la limitante interne ; l'assise des fibres optiques ; une mince couche de cellules nerveuses ; un stratum moléculaire ; un autre composé de cellules indifférentes ; enfin, la limitante externe.

Les choses restent assez longtemps ainsi, sauf que les fibres optiques et les cellules nerveuses prennent le devant. Puis survient une seconde période, pendant laquelle les cellules embryonnaires externes donnent naissance en arrière aux cônes et aux bâtonnets, en avant aux grains externes et internes et au plexus basal intermédiaire. Chez le poulet, l'homme et les ruminants, les bâtonnets bien développés apparaissent avant la fin de la vie fœtale. Par contre, chez les animaux dont les petits naissent aveugles, lapins, peut-être aussi le chat, ceux-ci ne se montrent qu'après la naissance.

Nous avons dit que tout le feuillet proximal de la vésicule se transformait en épithélium pigmentaire hexagonal enveloppant de toutes parts le feuillet distal. C'est toujours à l'extrémité antérieure des cellules que commence la pigmentation, pour de là gagner leur corps dirigé en arrière.

Malgré les nombreuses recherches embryologiques de His, Kölliker[1], W. Müller et Lieberkuhn, nous ne possédons pas encore de données bien exactes sur le mode de développement du nerf optique.

Du noyau gris appartenant au thalamocéphale, on voit partir de fines fibrilles cylindraxiales qui s'entre-croisent *en entier* pour former le chiasma. De là elles pénètrent dans le pédicule de la vésicule optique, transformées en un échafaudage de mailles allongées dans le sens de la longueur. Ces mailles sont constituées par des cellules anastomosées de nature névroglique qui dérivent d'une transformation sur place des éléments embryonnaires. Ainsi naît le nerf optique.

D'après Mihalkovics, ces fibres axiles se prolongent dans la rétine, où elles s'épanouissent immédiatement derrière la limitante interne.

1 Kölliker, *Traité d'embryologie*, édit. franç., 1882, p. 715.

Le bourgeon mésodermique qui occupe toute la face inférieure concave du nerf constitue les vaisseaux centraux et leur gaine conjonctive, tandis que le feuillet mésodermique qui entoure le nerf forme ses trois gaines : dure-mérienne, arachnoïdienne et piale.

Le cristallin apparaît vers le douzième jour de la vie intra-utérine chez le lapin, et son développement est très avancé vers le dix-huitième.

Au début, les cellules du pôle postérieur du sac cristallinien s'allongent pour former des fibres pourvues d'un noyau. Ce processus s'étend à toute la paroi postérieure jusqu'au voisinage de l'équateur.

De ces fibres, les moyennes sont longues et rectilignes, tandis que les

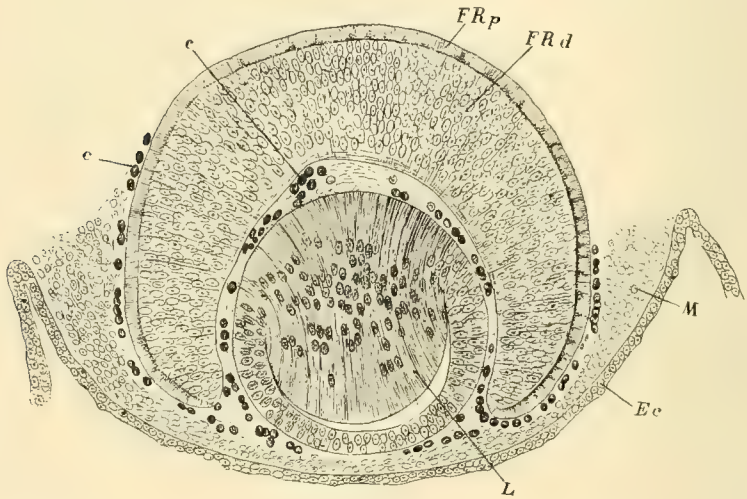

Fig. 37

cc, capillaires sanguins. — FR*p*, feuillet rétinien proximal. — FR*d*, feuillet rétinien distal. L, cristallin. — Ec, ectoderme. — M, mésoderme.

autres, de plus en plus courtes, sont concaves du côté de l'équateur. Plus tard, elles finissent par remplir toute la cavité de la vésicule cristalline, mais sans jamais se confondre avec les cellules de sa face antérieure qui n'y prennent aucune part.

Ces dernières, formées d'abord de deux à trois couches superposées, se réduisent ultérieurement en une seule, sauf sur les confins de l'équateur où elles sont multiples et continuent pendant toute la vie à se transformer en fibres, pour combler le vide qui résulte du tassement de celles anciennement formées.

Le sac capsulaire du cristallin apparaît secondairement sous l'aspect d'une membrane anhyste transparente. Pour Lieberkuhn, Arnold et autres, la cristalloïde proviendrait du mésoderme, tandis que pour

Kölliker et Kessler elle doit être envisagée comme une production cuticulaire dérivant des cellules formatrices du cristallin.

Ce qui semble donner raison à ces deux derniers auteurs, c'est que, chez les oiseaux, la paroi antérieure du cristallin manque de recouvrement mésodermique. Mais comme, d'autre part, les membranes dites *basales*, celle de Descemet, par exemple, proviennent manifestement des cellules endothéliales du mésoderme, l'opinion de Lieberkuhn et Arnold peut être soutenue.

Nous avons vu précédemment que, chez les mammifères, la vésicule cristalline, au moment de son évolution, s'entoure d'une mince couche de mésoderme et que, de son côté, celui-ci, ayant franchi la fente rétinienne, remplit la cavité de la vésicule, ainsi que la gouttière du nerf optique. Un moment arrive où la fente fœtale se rétrécit et s'oblitère, d'où il résulte la séparation complète de la partie invaginée du mésoderme avec celle périphérique. Dans la première il ne tarde pas à se développer de nombreux vaisseaux et une substance gélatineuse, pendant que des cellules anastomosées persistent et qu'il s'ajoute d'autres lymphoïdes immigrées. Tous ces éléments réunis constituent le corps vitré embryonnaire des mammifères et de l'homme.

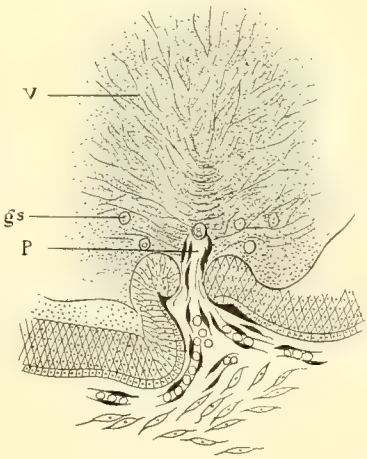

Fig. 58.
V, vitré. — *gs*. globules sanguins. — P. origine du peigne.

Dans celui des oiseaux, Kessler a démontré qu'aucun feuillet mésodermique propre ne recouvre la vésicule cristalline. De même, le corps vitré exclusivement constitué d'une gelée amorphe coagulable par l'alcool ne contient d'autres vaisseaux que ceux qui se rendent à un organe spécial, *le peigne*.

La disposition des vaisseaux autour du cristallin et dans le vitré fœtal mérite de nous arrêter.

De l'artère centrale du nerf optique naît une branche axiale qui parcourt le corps hyaloïde d'arrière en avant jusqu'au pôle postérieur du cristallin. Là, elle se divise en un lacis vasculaire, enveloppe toute la face postérieure de la lentille et gagne la face antérieure où elle se relie à un septum transversal mésodermique riche en vaisseaux qui s'anastomosent avec ceux du futur bourgeon irien. Le diaphragme dont il s'agit, appelé *membrane pupillaire*, est pourvu d'anses anastomotiques successives qui se rapprochent de plus en plus du centre, mais sans l'atteindre complètement. Ces ar-

cades sont relativement volumineuses et rappellent des veines destinées à ramener le sang de l'artère hyaloïdienne vers la choroïde (fig. 39).

A l'exception de la membrane pupillaire, il n'existe nulle part ailleurs un véritable substratum conjonctif à côté des vaisseaux. Les tubes vasculaires sont uniquement supportés par les parties les plus antérieures du vitré dans lequel ils plongent et qui les accompagne jusqu'à leur jonction avec ceux de la membrane irido-capsulaire.

Le sac vasculaire du cristallin se montre à partir du deuxième mois

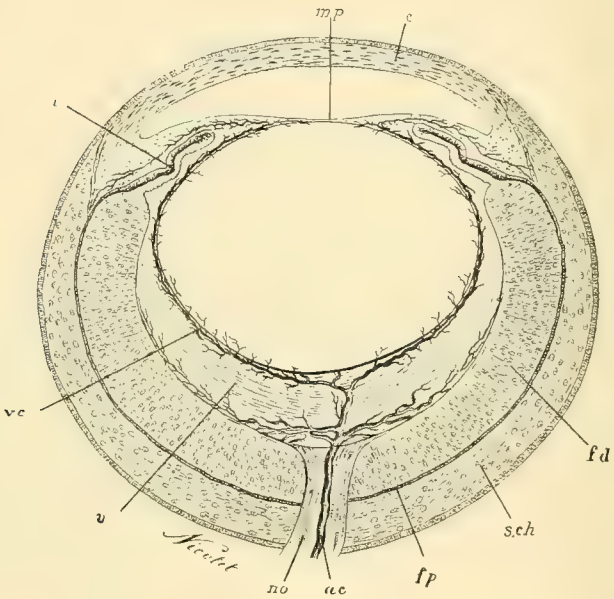

Fig. 39.

no, nerf optique. — *ac*, artère centrale. — *v*, vitré. — *vc*, vaisseaux cristalliniens. — *i*, iris. — *mp*, membrane pupillaire. — *c*, cornée. — *fd*, feuillet distal. — *fp*, feuillet proximal. — *sch*, sclérochoroïde.

de la grossesse et persiste jusqu'au sixième ou septième. A ce moment il commence à disparaître, en même temps que le centre de la membrane pupillaire, dépourvu de vaisseaux, se résorbe et constitue la pupille. Si ce travail s'arrête, on se trouvera en présence de restes pupillaires, ou d'une persistance de l'artère hyaloïdienne. Outre les vaisseaux précédemment décrits, le corps vitré en possède d'autres, disposés en réseau à sa surface et qui s'anastomosent au niveau de l'équateur avec ceux du sac vasculaire du cristallin. Ultérieurement, cette anastomose s'accentuant forme le cercle *artériel de Mascagni*.

Pour H. Müller et quelques autres, le réseau périphérique du vitré,

au lieu de disparaître comme celui du cristallin, subsiste et constitue les vaisseaux de la rétine. Il paraît plus probable que ceux-ci naissent directement de l'artère centrale, vu leur siège derrière la limitante interne, et leurs ramifications qui pénètrent jusque dans la couche des grains.

A partir du quatrième mois de la vie intra-utérine chez l'homme, il se forme, autour du vitré, une membrane limitante anhyste (membrane hyaloïde) qui, d'après Lieberkuhn, se prolonge dans le canal de Cloquet, pour engainer l'artère hyaloïdo-capsulaire. Celle-ci serait accompagnée, dans une certaine étendue, par des fibres optiques concourant à constituer l'appendice que H. Müller, Manz et autres ont signalé au point de pénétration du vaisseau. Après la disparition de cet appendice, il subsiste l'excavation dite physiologique de la papille.

A la même époque se montre au pourtour du cristallin, un treillis de fibres d'apparence vitreuse qui vont de là à la partie ciliaire de la rétine. Ce sont les premières assises de la zonule.

D'après Haensell[1], les éléments embryonnaires du vitré consistent en cellules ramifiées et anastomosées, pourvues d'un noyau également rameux qui se colore, ainsi que le protoplasma, en bleu intense par l'hématoxyline.

Ultérieurement, certaines de ces cellules se comportent comme des angioblastes et forment les vaisseaux propres du vitré, qui s'abouchent dans l'artère du canal de Cloquet. Les autres se métamorphosent en un réseau de fibres transparentes qui ne se colorent plus par l'hématoxyline. Comme ces fibres possèdent le même indice de réfraction que le liquide albumino-gélatineux contenu dans leurs mailles, on ne les distingue plus au microscope, à moins que, par une irritation pathologique ou expérimentale, elles ne reviennent à leur état embryonnaire primitif, auquel cas elles se laissent de nouveau colorer.

La zonule de Zinn et la membrane hyaloïde se forment par suite de la même métamorphose des cellules mésoblastiques primitives du vitré, à cette différence près qu'elles affectent une disposition épithélioïde avant de perdre leur réaction chromatique et de se transformer en tissu hyalin.

A l'exception de la rétine, du nerf optique, du cristallin et de l'épithélium antérieur de la cornée, toutes les autres parties constituantes de l'œil dérivent du mésoderme.

Nous avons vu précédemment que chez les mammifères, une mince couche de mésoderme, pourvue de vaisseaux, sépare la face antérieure du cristallin du feuillet ectodermique. Cette couche, formée de cellules

1. Haensell, Thèse de Paris, 1888. *Sur l'histogenèse du corps vitré.*

et d'une substance unissante intermédiaire, augmente d'épaisseur de la périphérie au centre et se divise bientôt en deux parties inégales : l'une postérieure, mince et vasculaire, qui n'est autre que la membrane pupillaire déjà décrite ; l'autre antérieure, sous-jacente au feuillet ectodermique, qui représente le premier stratum de la cornée. L'espace lacunaire de séparation des deux couches, en même temps qu'il se prononce, se recouvre d'un stratum de cellules endothéliales. Ainsi se forme la chambre antérieure, véritable fissure séreuse de l'œil embryonnaire.

A cette époque se montre aussi la première ébauche de l'iris.

Les éléments embryonnaires de la cornée, d'abord ronds, s'aplatissent et tendent à se stratifier. Plus tard, à l'approche de la naissance, on voit apparaître la membrane de Bowman, celle de Descemet et la couche unique de cellules pavimenteuses qui constituent l'endothélium cornéen.

Chez l'embryon humain, du deuxième au troisième mois de la vie intra-utérine, la cornée ne se différencie pas de la sclérotique, sauf qu'elle est plus épaisse et plus bombée. Ce n'est qu'au commencement du quatrième mois qu'elle devient transparente et que les vaisseaux propres disparaissent. Chez certains mammifères, ces vaisseaux persistent jusqu'après la naissance et même à l'âge adulte.

L'enveloppe vasculaire de l'œil, future chorio-capillaire, apparaît en même temps que les vaisseaux du corps vitré et le sac vasculaire du cristallin ; elle se continue en avant avec la membrane pupillaire. A leur point de jonction, le réseau vitréen vient également s'anastomoser et contribue à former un véritable carrefour sanguin qui, en s'accentuant de plus en plus, constitue autour de la chambre antérieure naissante, un bourrelet annulaire. Ce bourrelet est le premier rudiment du stroma de l'iris. Il prend la forme d'un appendice, auquel s'accole en arrière le bord de la vésicule optique secondaire, avec ses deux feuillets superposés. Ces deux feuillets rétiniens, distal et proximal, s'amincissent et se saturent de pigment pour constituer la couche profonde pigmentaire ou uvéenne de l'iris. Celui-ci reste en continuité de tissu avec la membrane pupillaire pendant toute la vie intra-utérine. Il ne devient libre et flottant dans l'humeur aqueuse que vers la fin de cette période, ou même après la naissance, par suite de la résorption de la membrane pupillaire et du sac vasculaire du cristallin. Cette résorption peut n'être que partielle, et il persiste les brides irido-cristalliniennes déjà mentionnées.

Les procès ciliaires et le muscle accommodateur apparaissent chez l'homme à la fin du second et au commencement du troisième mois. Comme l'iris, ils sont recouverts par les deux feuillets de la vésicule optique, avec cette particularité, que l'externe ou proximal se charge

seul de pigment, tandis que l'interne représentera plus tard des éléments cylindroïdes non pigmentés.

Chez les jeunes embryons de tous les vertébrés, on observe à la face inféro-interne de la choroïde une raie blanchâtre qui va du bord de la pupille à l'entrée du nerf optique. Elle disparaît chez l'homme de la sixième à la septième semaine et, chez le poulet, vers le neuvième jour. Il s'agit d'une lacune pigmentaire correspondant à la suture de la fente rétinienne. Plus tard, lorsque cette région, dirigée horizontalement en arrière, représentera la macula, le pigment y deviendra au contraire prédominant.

La sclérotique et la choroïde se développent aux dépens du mésoderme qui entoure l'œil primitif.

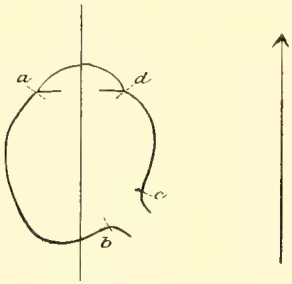

Fig. 40. — (Grandeur naturelle. Fœtus de 4 mois.)

ab, demi-circonférence temporale de la sclérotique avec protubérance en arrière.

cd, demi-circonférence nasale.

La flèche indique la ligne médiane.

A la fin de la vie fœtale, la sclérotique est très mince à ses deux extrémités *antérieure* et *postérieure*, principalement sur un point compris entre l'insertion du nerf optique et celle des tendons des muscles obliques, où elle constitue une sorte de staphylome que Ammon a décrit le premier sous le nom de *protubérance sclérale*. La figure ci-jointe, dessinée d'après une pièce de notre laboratoire, rend compte de cette disposition qui, lorsqu'elle persiste, doit constituer, croyons-nous, une prédisposition à la myopie.

A la même époque, des lames céphaliques naissent tous les muscles extrinsèques de l'œil, et le globe se trouve définitivement constitué.

CHAPITRE IV

OPTIQUE PHYSIOLOGIQUE[1]

I

NOTIONS PRÉLIMINAIRES

On admet en physique que la lumière consiste en une succession de vibrations sous forme d'ondes concentriques qui se propagent en ligne droite dans l'espace.

Tant que l'onde lumineuse chemine dans un même milieu, elle ne subit aucune déviation, mais si elle rencontre une surface qui s'oppose à sa propagation, elle s'infléchit en faisant avec la *normale* un *angle de réflexion*, toujours égal à celui d'*incidence*. Toutes les lois de la *catoptrique*, autrement dit des miroirs, découlent de ce principe fondamental.

Quand la lumière traverse un milieu transparent, elle se dévie de sa direction première, pour se *rapprocher* ou s'*éloigner* de la normale suivant que le nouveau milieu est plus dense ou moins dense que le précédent. C'est là le principe des lois de la *réfraction* dont l'ensemble constitue la *dioptrique*.

Comme la lumière, pour arriver à la rétine, passe par la pupille, orifice de 3 à 4 millimètres de diamètre, nous n'aurons à nous occuper que du seul faisceau lumineux central.

On sait que les rayons venus de l'infini sont parallèles. Pour les besoins de la pratique, nous considérerons comme approximativement tels, ceux qui émanent de 5 à 6 mètres de distance. On conçoit que si la source lumineuse pouvait être placée au delà de l'infini, les rayons convergeraient en arrivant à l'œil, mais un pareil cas n'existe pas dans

1. Nous suivrons ici l'ordre adopté par Landolt dans le traité qui lui est commun avec de Wecker. Plusieurs des figures d'optique que nous donnons ont été également prises dans cet ouvrage.

la nature et ne saurait être réalisé que par un artifice, l'interposition d'une lentille convergente ou l'emploi d'un miroir concave.

Comme l'œil, au point de vue physique, représente un véritable appareil réfringent situé au-devant de la rétine, il serait impossible d'aborder avec fruit son fonctionnement optique sans rappeler au préalable ce qui se passe lorsque la lumière traverse des corps transparents, tels que l'air, l'eau et le verre. Nous ne ferons du reste qu'énoncer les principes, les supposant connus du lecteur.

Une première loi générale est la suivante :

En passant d'un milieu moins dense dans un milieu plus dense, le faisceau lumineux se rapproche de la normale, tandis que dans les conditions inverses il s'en éloigne, le tout proportionnellement à la densité de chaque milieu.

Si l'on envisage comme unité le degré de déviation des rayons lumineux par l'air que l'on désigne par $n' = 1$, on trouve que pour

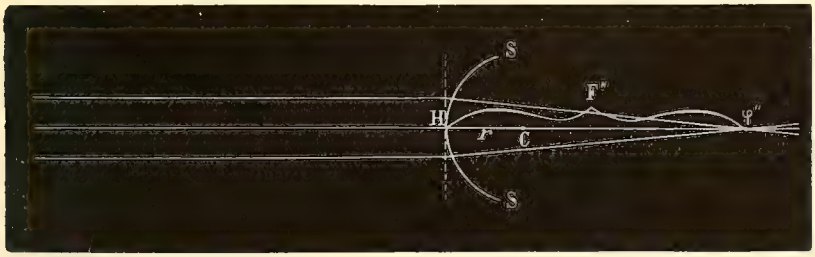

Fig. 41.

l'eau, le rapport, appelé indice de réfraction, est de 1,33, celui du crown 1,50 et celui du flint 1,57.

Lorsqu'un faisceau lumineux traverse une plaque de verre à faces parallèles, il se rapproche de la normale, mais pour s'en écarter d'une quantité égale à sa sortie; d'où *parallélisme* entre le rayon *incident* et le rayon *émergent*.

Tout autre est le cas des surfaces courbes. Soit SS une surface de 5 millimètres de rayon supposée infiniment mince et séparant l'air d'un milieu dont la densité est de 1,33, par conséquent dans le rapport de 4 : 3.

Menons une ligne horizontale passant par le sommet H et le centre de courbure C, nous aurons ainsi l'*axe principal*.

Faisons maintenant tomber sur la face antérieure convexe un faisceau lumineux formé de rayons parallèles. Ces rayons, après avoir traversé la surface courbe, se réunissent en un point de l'*axe principal* φ'' distant de H d'une longueur que nous désignerons par F''.

Si l'on retranche le rayon de courbure r supposé de 5 millimètres, on détermine l'espace compris entre φ'' et le centre de courbure C, soit $F'' - r$.

Renversons l'expérience et supposons les rayons parallèles dirigés *d'arrière en avant* du milieu le plus dense vers l'air. Leur point de

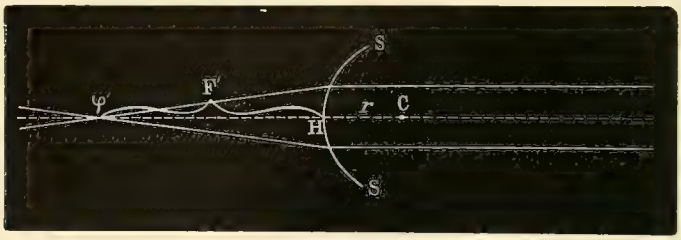

Fig. 42.

réunion φ' sera en avant de la surface H à la distance F' ou, si l'on prend le centre de courbure, à $F' + r$.

Un simple coup d'œil jeté sur les figures 41 et 42 nous fait voir que $F'' : F' :: 4 : 3$ ou encore $:: n'' : n'$, indices de réfraction des milieux. La différence équivaut au rayon de courbure de la sphère r ou 5 millimètres. En multipliant respectivement les chiffres 4 et 3 par 5, nous

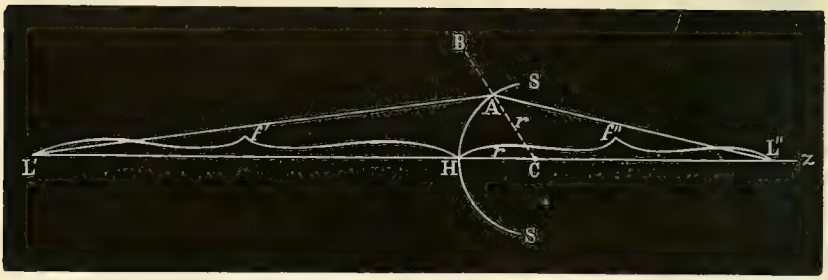

Fig. 43.

obtiendrons 20 millimètres pour φ'' dit *second foyer principal* ou *postérieur* et 15 pour φ' appelé *premier foyer principal ou antérieur*. Aux distances F'' et F' on réserve le nom de distances focales *antérieure* et *postérieure*.

Le lieu de rencontre H de l'axe principal avec la surface réfringente se nomme *point principal*, et le plan perpendiculaire à l'axe passant par ce point, *plan principal*. C le centre de courbure est désigné par K et constitue le *point nodal*.

Les points et les plans dont nous venons de parler sont dits *cardinaux*; ils possèdent des propriétés optiques importantes.

En plaçant une source lumineuse à l'un ou à l'autre des deux foyers principaux φ' et φ'', les rayons émergents sortiront parallèles. De même des rayons venus de l'infini ou au delà de 5 mètres, se réuniront respectivement aux deux foyers φ' et φ''.

Si la source lumineuse occupe sur l'axe principal un point L′ (fig. 43) compris entre l'un des foyers et l'infini tel que nous l'envisageons dans la pratique, c'est-à-dire à moins de 5 mètres, les rayons qui sont divergents en passant par la surface réfringente iront converger en L″ du côté opposé à une distance *inversement proportionnelle*. Ce sont là les foyers *conjugués* que l'on distingue en antérieur f' et en postérieur f''.

Enfin, lorsque la source lumineuse est située entre l'un ou l'autre des foyers principaux φ et la surface réfringente en L″, les rayons

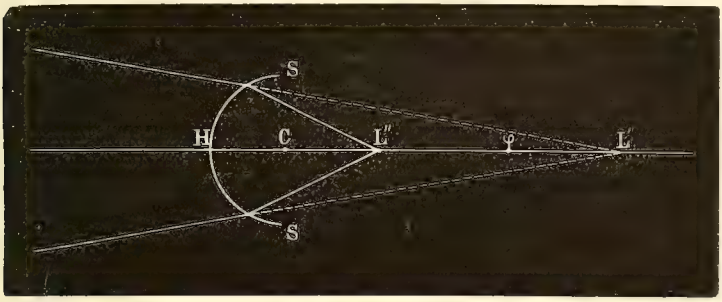

Fig. 44.

sortent en divergeant et il n'y a pas à proprement parler de foyer réel. Mais si, par la pensée, on prolonge les rayons émergents en avant de la surface réfringente, ceux-ci couperont l'axe principal en un point L′ situé du même côté que L″. Le *premier foyer conjugué* f' est réel et prend le signe +; tandis que le second f'', seulement important à connaître pour les besoins de nos calculs, étant *virtuel*, on lui donne le signe (—) (fig. 44).

Plus la source lumineuse L″ s'écarte de φ pour se rapprocher du point principal H, plus les rayons émergents divergent et le foyer virtuel f'' devient court.

Un dernier cas serait celui de rayons incidents que l'on ferait converger à l'aide d'une lentille collective ou d'un miroir concave. En traversant la surface H, ceux-ci se réuniraient en un point de l'axe plus rapproché de H que f'' et f', mais pour le reste, il n'y aurait rien de changé.

Ce qui vient d'être dit à propos d'un simple point lumineux s'applique

à un objet, pourvu qu'il soit assez petit pour que les rayons qui en émanent s'écartent peu de l'axe principal. Dans ces conditions réalisées par l'œil, il est permis de relier le centre de courbure c à tous les points de l'objet lumineux A'B' situé en dehors de l'axe principal par autant de lignes droites appelées *axes secondaires*. En se reportant à la figure 45, on voit que l'image B''A'' qui en résulte se trouve renversée.

On s'est fondé sur ces données pour construire un œil dit *réduit*. Il offre une surface réfringente de 5 millimètres de rayon de courbure. Sa longueur focale antérieure F' = 15 millimètres; la postérieure F'' = 20 millimètres. Grâce à ce dispositif, il est facile de résoudre certains problèmes concernant la *grandeur* des images et leur *éloignement* de la surface réfringente.

Pour la grandeur, elle dépend de la distance f' de l'objet et de ses

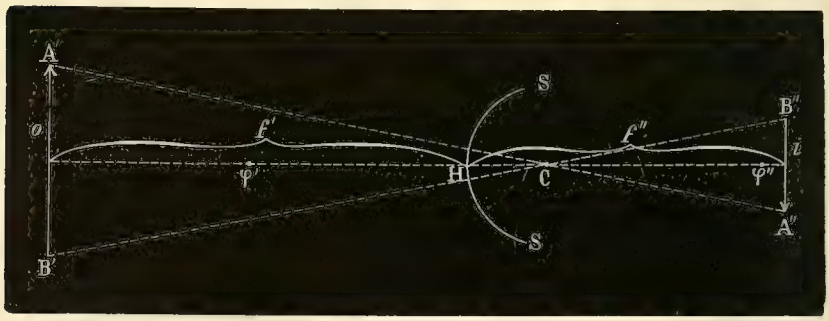

Fig. 45.

dimensions. Ces deux éléments connus, il suffit de multiplier les dimensions de l'objet évaluées en millimètres par les 15 millimètres de la première longueur focale principale et de diviser le produit par la distance qui sépare l'objet de l'œil f' moins 15 millimètres. En procédant ainsi, on reconnaît aisément qu'un objet lumineux de 12 millimètres placé sur l'axe à 1 mètre de distance de la cornée fournit sur la rétine une image ayant $0^{mm},18$. La formule algébrique relative à la grandeur de l'image i par rapport à l'objet O et à la distance de ce dernier à l'œil peut être exprimée ainsi :

$$i = \frac{OF'}{f' - F'}.$$

Une question non moins intéressante est celle de la détermination de la longueur focale conjuguée de l'image, suivant le plus ou moins d'éloignement de l'objet.

Supposons toujours celui-ci à 1 mètre de la cornée ou f''. Le foyer

conjugué f'', autrement dit l'emplacement de l'image, s'obtiendra en multipliant F'' par f' qu'on divise par $f'F'$. On posera donc :

$$f'' = \frac{F''f'}{f' - F'}$$

et en chiffres

$$\frac{1000 \times 20}{1000 - 15} = 20^{mm},5.$$

L'expérimentation et le calcul prouvent que plus l'objet se rapproche de l'un des foyers principaux, plus son image s'en éloigne et devient grande. S'il occupe un des foyers, les rayons émergents sortent parallèles et lorsqu'ils viennent frapper notre œil, nous apercevons une image infiniment grande. Enfin, l'objet étant placé entre l'un des

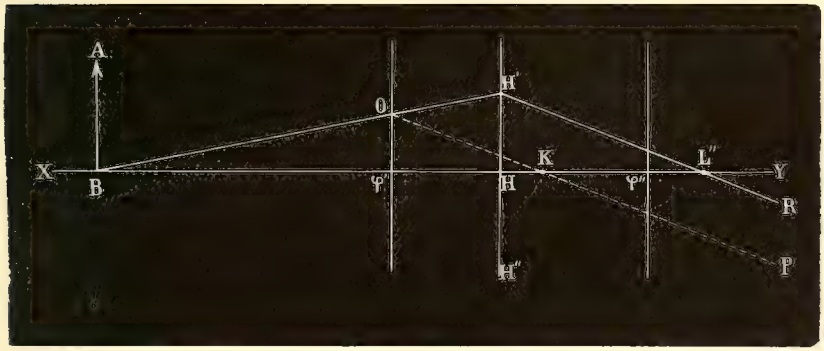

Fig. 46.

foyers principaux et la surface réfringente, l'œil aperçoit une image *virtuelle* droite et agrandie.

Tout plan perpendiculaire à l'axe passant par l'un des foyers φ' ou φ'' est appelé *plan focal*. C'est dire qu'il en existe deux, l'*antérieur* et le *postérieur*, dont chaque point possède les mêmes propriétés que φ' et φ''.

Une fois les points et les plans cardinaux déterminés, la construction des images devient facile.

Soit en effet (fig. 46) l'axe optique XY, le plan principal H'H'', les deux plans focaux passant par φ' et φ'' et le point nodal K. Étant donné un objet AB, pour déterminer l'emplacement de l'image du point B sur l'axe principal, il suffit de tirer le rayon BH' coupant en O le plan focal antérieur et de tracer l'axe secondaire OP. Si nous envisageons le point focal O comme le lieu de l'émanation du rayon incident, ce dernier devra nécessairement, après réflexion en H', sortir parallèlement à OP et couper dès lors l'axe principal en L''.

Une construction analogue permet de trouver l'emplacement de l'image de A. Pour cela on tire l'axe secondaire AP, le rayon AH′ parallèle à l'axe principal et AS passant par φ'.

Le rayon qui émerge de H′ traverse φ'' dans la direction de R. Celui sorti de S deviendra parallèle à l'axe principal pour aboutir au point A′, où il se coupe avec le précédent.

Tous les points intermédiaires entre A et B se reproduisant nécessairement entre les deux limites A′ et B′, nous avons ainsi obtenu la *grandeur*, la *direction* et la *position* exacte de l'image cherchée.

En variant l'emplacement de AB par rapport au plan focal antérieur,

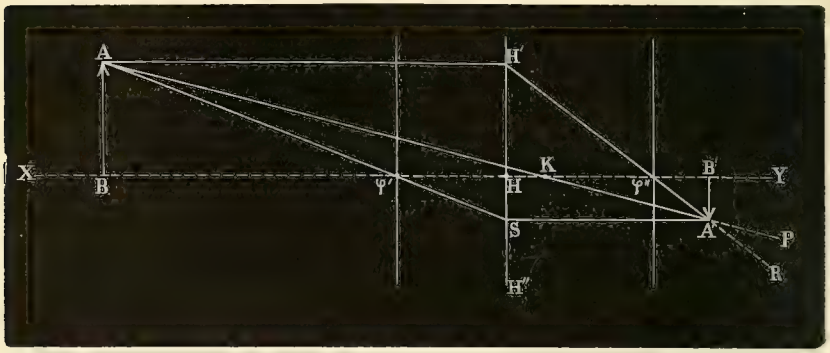

Fig. 47.

on arrive à se convaincre graphiquement que la *distance* et la *grandeur* de l'image renversée A′B′ augmentent ou diminuent dans une proportion inverse à la distance de l'objet. Un seul cas fait exception; c'est lorsque AB est placé au double de la distance focale principale ou 2F. Dans ces conditions, l'image est de même grandeur que l'objet et située à la même distance de la surface réfringente.

Lorsque la lumière, au lieu de traverser une seule surface réfringente, passe à travers un système composé de deux ou plusieurs surfaces cintrées, le problème varie suivant l'épaisseur du système. C'est ce que nous allons étudier à propos des lentilles.

II

LENTILLES

On nomme *lentilles* des milieux transparents qui, vu la courbure de leur surface, font diverger ou converger les rayons lumineux émergents. Elles sont *biconvexes* ou *biconcaves*. En combinant des sur-

faces sphériques entre elles ou avec des surfaces planes, on obtient d'autres appelées *ménisques*. Il en existe enfin de *cylindriques* et de *toriques*.

LENTILLES SPHÉRIQUES

On en possède de relativement *minces* dont le type se retrouve dans les verres de lunettes, et d'*épaisses* auxquelles appartient le système réfringent de l'œil.

Nous commencerons par les premières.

Lentilles biconvexes simples. — Les considérations exposées à

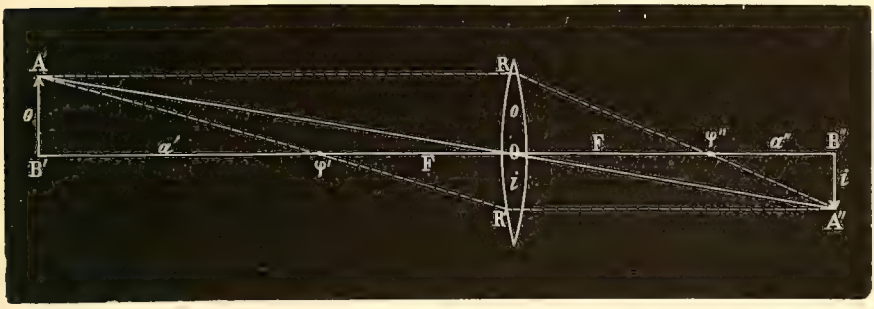

Fig. 48.

propos d'une seule surface réfringente s'appliquent ici. Sur les deux figures 48 et 49, on voit que l'image est *positive* et *renversée* tant que

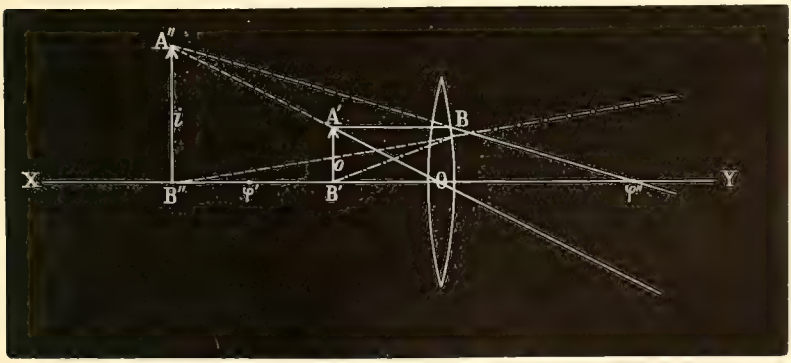

Fig. 49.

l'objet est placé entre l'infini et φ' : *virtuelle* et *droite* lorsque l'objet est situé entre φ' et la lentille.

Lentilles biconcaves simples. — Soit une lentille biconcave et AB l'objet placé devant elle. Le rayon AX mené par le centre optique O

n'est pas dévié. AD, parallèle à l'axe, se dévie au contraire comme s'il provenait du deuxième foyer principal φ''. Dès lors le point d'intersection sur l'axe secondaire A′ sera l'image de A. Une perpendiculaire abaissée de ce point sur l'axe principal donne l'emplacement de l'image, qui est virtuelle, droite et plus petite que l'objet.

La force réfringente d'une lentille se mesure par la longueur de sa

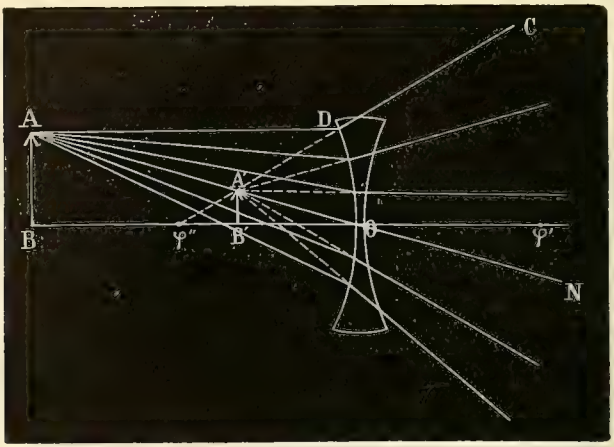

Fig. 50.

distance focale principale. Elle est l'*inverse de cette longueur*. En désignant la force réfringente par R et sa distance focale principale par F, nous arrivons à l'équation

$$R = \frac{1}{F} \text{ et } F = \frac{1}{R}.$$

Si l'on superpose deux ou plusieurs lentilles de *même signe* ou de *signe contraire*, on augmente ou on diminue d'autant la force réfringente du système.

La formule pour deux lentilles de même signe est :

$$\frac{1}{F'} + \frac{1}{F''} = \frac{1}{x},$$

et pour deux lentilles de signe contraire :

$$\frac{1}{F'} - \frac{1}{F''} = \frac{1}{x}.$$

Lorsque les verres, au lieu d'être directement superposés, sont séparés par un intervalle, il faut tenir compte de l'écartement et le

déduire de la distance focale de la première lentille. En désignant par e cet écartement, les formules précédentes deviennent :

$$\frac{1}{F' - e} + \frac{1}{F''} = \frac{1}{x} \text{ et } \frac{1}{F' - e} - \frac{1}{F''} = \frac{1}{x}.$$

Grâce à cette propriété importante, on peut faire varier à volonté la force de réfringence. C'est sur ce principe que sont fondés certains optomètres et la lunette de Galilée.

Il va sans dire que pour des lentilles de signe contraire le résultat sera opposé suivant que les rayons incidents frapperont d'abord la lentille concave ou convexe.

Lentilles épaisses. Ici le problème est plus complexe.

Le physicien Gauss[1], qui s'est occupé de cette étude, et après lui

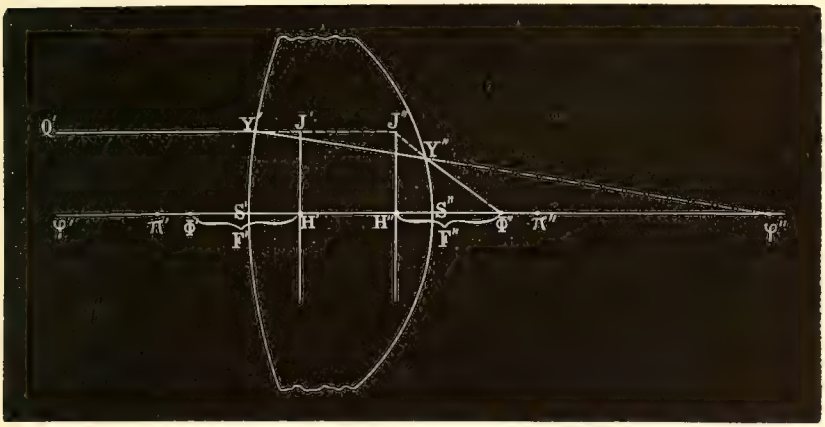

Fig. 51.

Möbius, sont arrivés à établir qu'il existe *deux* points et plans principaux H'H'', et *deux* points nodaux K'K''. Un intervalle égal et assez restreint sépare H'H'' et K'K'', aussi peut-on le négliger sans inconvénient dans les lentilles à long foyer. On doit en tenir compte dans les lentilles épaisses à court foyer, et dans les calculs très exacts concernant l'œil.

Les plans principaux du système composé H'J' et H''J'' jouissent de la propriété d'imprimer au rayon incident une direction telle que celui-ci, après réfraction, semble provenir de J''. On peut donc dire que le point *d'incidence* sur l'un de ces plans, et celui d'émergence sur l'autre, sont situés du même côté et à la même distance de l'axe

1. Gauss, *Dioptr. Untersuch.* Gottingue, 1840.

optique. De là il résulte que le rayon Q′Y′, qui couperait l'axe en φ'', s'il n'existait que la seule surface S′, se trouve réfracté par le second plan J″H″ suivant Φ″.

Aux deux plans principaux on peut substituer un plan unique intermédiaire, qui dans les lentilles à deux faces de même courbure est situé au centre. Pour celles de courbure différente, il se rapproche de la surface la plus courbe dans le rapport du rayon de la première à celui de la seconde.

On voit d'après cela que le système réfringent peut être réduit à une lentille infiniment mince, située au niveau de la fusion des deux

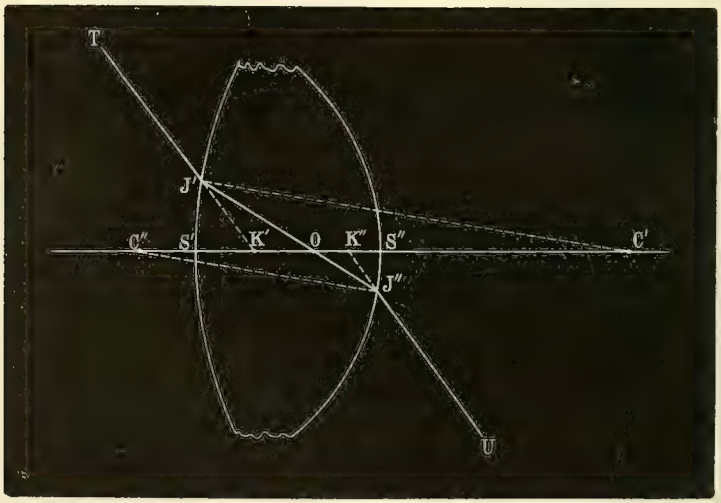

Fig. 52.

plans principaux. Dès lors, toutes les longueurs focales antérieures et postérieures doivent être mesurées à partir de ce plan.

Les deux points nodaux K′ et K″ sont placés sur l'axe principal, et peuvent être ainsi définis : « Tout rayon qui, avant réfraction, est dirigé vers le *premier* d'entre eux, semble provenir après réfraction du *second*, et sort parallèlement à sa direction primitive. » Il s'ensuit que les deux rayons parallèles TK′ et K″U ont la même signification que les axes secondaires d'une seule surface réfringente. Réunissons les points d'incidence et d'émergence J′J″ par une ligne droite qui coupe l'axe en O. A mesure que les surfaces S′S″ s'en rapprocheront, la distance K′K″ s'annulera, et dans ces conditions tout rayon passant par O ne sera pas dévié. On donne au point O le nom de centre optique. En jetant un coup d'œil sur les deux figures 51 et 52, on peut se convaincre qu'il est contenu dans le plan principal unique.

NUMÉROTAGE DES VERRES DE LUNETTES

Les verres de lunettes dont l'emploi est si répandu consistent en lentilles, les unes convexes, les autres concaves, de peu d'épaisseur relative, ou encore en cylindres et en prismes.

Le numérotage des verres sphériques convexes et concaves a pour base leur pouvoir de réfraction que l'on exprime par $R = \frac{1}{F}$, autrement dit l'inverse de leurs longueurs focales respectives. Dans l'ancien système, aujourd'hui à peu près abandonné, on avait pris pour unité la lentille d'un pouce français de foyer ou de $27^{mm}.5$.

Les boîtes d'essai contenaient des numéros depuis 2 jusqu'à 72, avec les intermédiaires $2\frac{1}{4}$, $2\frac{1}{2}$, $2\frac{3}{4}$, $3\frac{1}{4}$, $3\frac{1}{2}$, $4\frac{1}{2}$, $5\frac{1}{2}$, et $6\frac{1}{2}$. De 7 à 16 on procédait par unité. Du 16 on passait au 18, au 20, au 24, au 30, au 36, au 42, au 48, au 60 et finalement au 72, qui constituait le verre le plus faible de la série.

Dans le nouveau système, fondé sur la force réfringente elle-même, on a pris pour unité la *dioptrie* exprimée par D, qui correspond à un verre d'un mètre de longueur focale, et qui par conséquent a pour base le système métrique.

Pour le numérotage, il suffit de diviser le mètre ou 100 centimètres par la longueur focale de chaque verre donné. En supposant que le foyer soit de 20 centimètres, la force réfringente sera de 5 D.

Pour les lentilles faibles de plus d'un mètre de foyer, on procède de même. C'est ainsi qu'en divisant 100 centimètres par 150 ou 200 centimètres de longueur focale, on obtient 0,75 ou 0,50 D.

La force de réfraction connue, il suffit de diviser 100 centimètres par le nombre de dioptries pour déterminer la longueur focale du verre.

Le numérotage métrique, presque universellement adopté aujourd'hui, a le grand avantage de simplifier les calculs et d'être applicable aussi bien aux foyers principaux qu'à ceux conjugués des lentilles et de l'œil.

Pour transformer approximativement le système nouveau en l'ancien, on n'aura qu'à diviser le chiffre 36, qui équivaut à peu près à un mètre de longueur focale, par un numéro quelconque des verres en pouces. C'est ainsi que 36, divisé par 18, 12 ou 9, donnera 2, 3 et 4 dioptries.

Cette façon de procéder, juste pour les verres faibles, ne saurait l'être pour les numéros forts. Le tableau suivant donne les chiffres comparatifs exacts des deux systèmes.

NUMÉROS EN DIOPTRIES		NUMÉROS EN POUCES	NUMÉROS EN DIOPTRIES		NUMÉROS EN POUCES
0,5	=	72	4,5	=	9
0,75	=	48	5	=	8
1	=	40	6	=	7
1,25	=	30	7	=	6
1,5	=	26	8	=	5
1,75	=	24	9	=	$4\frac{1}{2}$
2	=	20	10	=	4
2,25	=	18	11	=	$3\frac{1}{2}$
2,5	=	16	12	=	$3\frac{1}{4}$
2,75	=	14	13	=	3
3	=	13	14	=	$2\frac{3}{4}$
3,25	=	12	16	=	$2\frac{1}{2}$
3,5	=	11	18	=	$2\frac{1}{4}$
4	=	10	20	=	2

Réciproquement, pour transformer les dioptries en pouces, il suffira de diviser 36 par le nombre des dioptries.

Un problème que l'on aura souvent à résoudre est celui de la mesure en dioptries des longueurs focales conjuguées.

Supposons une lentille convexe de 4 D et devant elle un objet distant de 40 centimètres. Pour trouver l'emplacement de l'image derrière la lentille, on se fonde sur ce principe que la somme des forces de réfraction de deux foyers conjugués est égale à la force de réfraction du foyer principal, ce qui est exprimé par la formule $\frac{1}{f'} + \frac{1}{f''} = \frac{1}{F}$. Les deux termes $\frac{1}{F} = 4\,D$ et $\frac{1}{f'} = 0{,}40^c$ ou 2,5 D étant connus, il suffit de retrancher 2,5 D de 4 D pour obtenir le foyer conjugué postérieur $\frac{1}{f''}$ ou 1,5 D, ce qui équivaut à 66 centimètres. C'est donc à cette distance que se peindra l'image derrière la lentille.

Pour ce qui est de l'emploi pratique des lunettes, nous y reviendrons après l'étude optique du globe oculaire.

III

SYSTÈME DIOPTRIQUE DE L'ŒIL DIT SCHÉMATIQUE

Grâce aux notions préliminaires qui précèdent, il nous est facile d'aborder l'étude physique de l'œil.

La *cornée*, surface courbe de $7^{mm},7$ de rayon, est placée entre l'air et l'humeur aqueuse. Son indice de réfraction mesure 1,33.

Le *cristallin* présente deux faces : l'une *antérieure* de 10 millimètres de rayon, l'autre postérieure de 6 millimètres. Il est situé entre deux milieux de densité égale 1,33, l'humeur aqueuse en *avant*, le vitré en *arrière*. L'épaisseur de la lentille a près de 4 millimètres. La

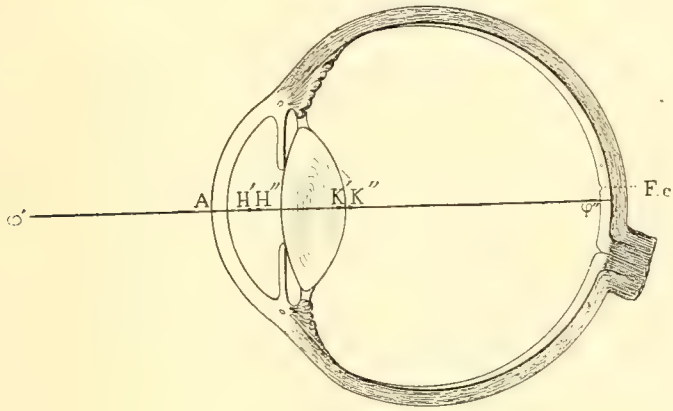

Fig. 53.

distance de la cornée, autrement dit la profondeur de la chambre antérieure, mesure autant. L'indice de réfraction du cristallin est en moyenne de 1,43 à 1,44.

En tenant compte des points et plans cardinaux des diverses surfaces réfringentes, ainsi que de leur indice de réfraction, on est arrivé à établir les points et les plans cardinaux de l'œil schématique pris comme type.

Les deux plans principaux H'H'' passent par la chambre antérieure, le premier à $1^{mm},75$ de la cornée, le second à $2^{mm},11$. La longueur focale principale *postérieure* de l'œil F'', mesurée de H'' à φ'', est de $20^{mm},72$. En ajoutant $2^{mm},11$, distance de H'' à la cornée, on obtient 22,83, d'après Parent $23^{mm},7$, qui représente la longueur intérieure de l'œil schématique.

La longueur focale antérieure F′ comprise entre H′φ′ est de $15^{mm},49$. Comme H′ se trouve à $1^{mm},75$ derrière la cornée, on voit en définitive que φ′ occupe dans l'air un point à $13^{mm},74$ au-devant de l'œil.

Les deux longueurs focales F″ et F′ étant approximativement dans le rapport de 20 à 15, ce qui équivaut à l'indice de réfraction du vitré comparativement à celui de l'air, on peut poser en principe que les deux *distances focales principales sont entre elles dans le même rapport que l'indice de réfraction du dernier milieu n′ (vitré) à l'indice de réfraction du premier milieu (air) n* ou à $\frac{4}{3}$.

Les deux points nodaux K′K″ sont situés :

Le *premier* à $6^{mm},96$ de la surface cornéenne et à $0^{mm},24$ au-devant de la face postérieure du cristallin.

Le second est à $0^{mm},35$ du premier, par conséquent à $7^{mm},31$ de la cornée et à $0^{mm},11$ derrière la face postérieure du cristallin.

Il résulte de là que les deux points nodaux sont distants l'un de l'autre de un tiers de millimètre. Cet intervalle, comme on le voit, est très petit, ce qui permet de confondre dans la pratique K′ et K″ en un seul, le *centre optique de l'œil*, placé à $0^{mm},065$ en avant de la face postérieure du cristallin.

Pour les foyers conjugués f' et f'', les formules des surfaces réfringentes simples leur sont applicables à la condition de les faire partir respectivement de H′ et H″.

Soit un objet de 3 millimètres placé en f' à 10 centimètres de H′; son image sera située en un point f'' derrière H″. Comme les longueurs focales principales de l'œil emmétrope sont de $15^{mm},5$ pour F′ et de 20,7 pour F″, grâce à la formule générale des foyers conjugués

$$f'' = \frac{f' \times F''}{f' - F'}$$

nous arrivons à

$$f'' = \frac{100 \times 20,7}{100 - 15,5} = 24^{mm},49.$$

Ajoutant 2,11 pour l'intervalle qui sépare H″ de la cornée, nous avons $26^{mm},6$ comme emplacement de l'image. Or, comme l'axe antéro-postérieur de l'œil emmétrope n'est que de $22^{mm},8$, c'est donc à $3^{mm},8$ derrière le plan de la rétine que se trouve le foyer f''. Seul un œil myope de 26,6 de longueur axile pourrait nettement percevoir l'objet, l'œil emmétrope ne saurait y parvenir qu'à l'aide d'une réfraction dynamique de 10 dioptries.

Nous voyons par cet exemple que tout œil myope capable de réunir en foyer sur sa rétine l'image d'un objet placé à 10 centimètres au-devant de lui est de $3^{mm},8$ plus allongé que l'œil emmétrope. Pour

chaque dioptrie, l'allongement est dès lors de $0^{mm},38$. C'est là un résultat des plus importants, étant donnée la possibilité de transformer par le calcul les dioptries en degrés d'allongement ou de raccourcissement de l'axe antéro-postérieur de l'œil et réciproquement.

Pour déterminer la grandeur de l'image rétinienne d'un objet visé O de dimensions et d'emplacement déterminés d'avance, il suffit d'employer la formule

$$i = \frac{OF'}{f' - F'}.$$

Dans l'exemple pris plus haut d'un œil myope de 10D, O égalant 3 millimètres $f' - F' = 84^{mm},5$ et F′ 15,5, nous aurons :

$$i = \frac{3 \times 15,5}{84,5} = 0^{mm},55.$$

L'image sera donc en chiffre rond d'un demi-millimètre, c'est-à-dire six fois plus petite que l'objet.

Un œil ainsi constitué ne peut réunir sur la rétine que des rayons préalablement rendus convergents. Supposons que ceux-ci soient parallèles et que, pour obtenir une image nette, on ait dû se servir d'une lentille collective de 10 centimètres de foyer, autrement dit de 10 D. Comme cette lentille réunit les rayons à 100 millimètres derrière H′ ou à 101,75 derrière la cornée, c'est là la longueur de f' virtuel. La formule générale étant

$$f'' = \frac{f' F''}{f' + F'},$$

en remplaçant par les chiffres, on obtient

$$f'' = \frac{100 \times 20,7}{100 + 15,5} = 17,92.$$

Autrement dit, l'image se forme à $17^{mm},92$ en arrière du second point principal ou à $1,75 + 0,365$ (intervalle de H′H″) $+ 17,92 = 20,035$ en arrière de la cornée. Or, comme l'œil emmétrope mesure 22,83, l'œil muni de 10D est de 2,79 trop court et par conséquent hypermétrope. Il résulte de là qu'à chaque dioptrie d'hypermétropie correspond un raccourcissement de $0^{mm},28$.

IV

L'ŒIL RÉDUIT

Pour simplifier les calculs, Listing et Donders ont imaginé un œil réduit constitué par une seule surface réfringente et un seul milieu homogène de 1,33 de réfraction.

Dans ce système combiné l'intervalle des plans principaux et des points nodaux est petit, et l'on peut sans inconvénient les remplacer par H et par K situés, le premier à 2,34 de la face postérieure de la cornée, le second à 0,47 en avant de la face postérieure du cristallin. Donnant à la sphère un rayon de 5 millimètres, les distances focales principales F′ et F″ deviennent en chiffre rond 15 pour F′ et 20 pour F″. La longueur totale de l'œil est ainsi de 20 millimètres.

Pour étudier l'amétropie de courbure, il suffit de juxtaposer à la surface de l'œil réduit un verre convexe, concave ou cylindrique et de calculer les changements optiques qui s'y passent.

Des yeux artificiels construits sur ces données par Landolt et Parent se prêtent à l'étude de la réfraction et sont souvent employés dans les démonstrations cliniques.

V

RÉFRACTION STATIQUE DE L'ŒIL

Pour appliquer à l'œil les notions d'optique qui précèdent, il faut étudier la configuration et les autres détails de structure de cet organe.

La cornée qui en constitue la surface réfringente principale a la forme d'un segment d'ellipsoïde à trois axes, l'antéro-postérieur, le transverse et le vertical. Ces axes sont *inégaux*, sans compter que la courbure est loin d'être uniforme dans toutes les parties d'un même méridien.

Le cristallin présente des couches concentriques dont la densité décroît du centre à la périphérie. Il résulte de cette disposition que l'aberration de *sphéricité* et de *réfrangibilité* inhérente aux lentilles homogènes se trouve en partie atténuée.

Bien que suffisamment symétriques, les différentes surfaces réfringentes de l'œil ne sont pas *absolument centrées*. C'est ainsi que les points principaux et nodaux, de même que le centre de rotation du globe, se trouvent étagés d'avant en arrière sur l'axe optique.

La ligne visuelle OF n'est confondue avec ce dernier que dans l'espace des deux points nodaux K′K″ (fig. 54).

La ligne OM ou *ligne de regard* qui relie l'objet au centre de rotation ne s'identifie pas en arrière avec la précédente, vu que le *centre de mouvement* se trouve placé à $5^{mm},41$ en arrière de K″ et à 2 millimètres derrière le milieu de l'axe optique.

Enfin le *sommet* E de l'ellipsoïde cornéen ne coïncide pas toujours avec le milieu de la cornée.

L'angle OK′E formé par l'entre-croisement de la ligne visuelle avec l'axe EL de l'ellipsoïde cornéen constitue l'angle α de Donders ; il mesure parfois jusqu'à 10 et 12 degrés.

Lorsque la ligne visuelle passe par le côté nasal de la cornée, l'angle α est dit positif. Il est négatif et prend le signe (—) lorsque la ligne visuelle croise l'axe cornéen du côté de la tempe.

On appelle angle γ OMA celui formé par l'entre-croisement de la ligne du regard avec l'axe optique AA′. Il a pour sommet le centre de rotation de l'œil. Suivant que la ligne OM est en dedans ou en dehors de l'axe géométrique, il devient *positif* ou *négatif*. Il ne dépasse jamais 10 degrés.

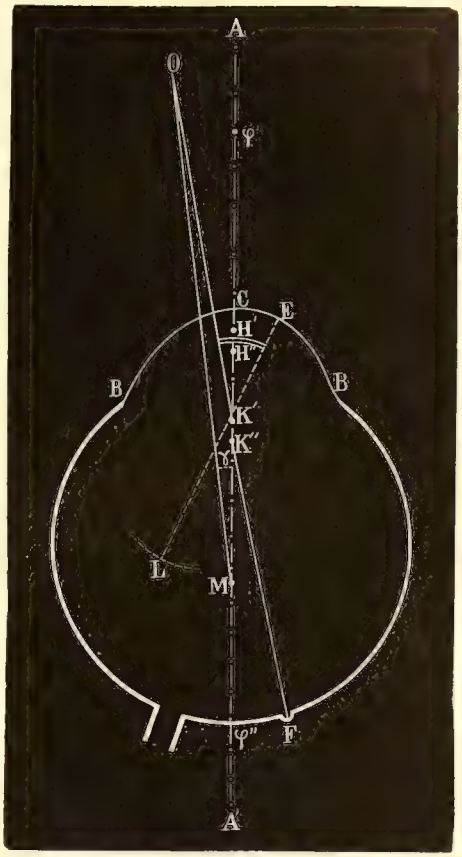

Fig. 54.

Helmholtz et Knapp ont démontré que parfois le sommet du cristallin correspond à 2 degrés en dehors de celui de la cornée. Fréquemment aussi l'*orifice pupillaire* n'est pas exactement centré.

Malgré ces imperfections et la diaphanéité relative des milieux, l'œil n'en constitue pas moins un appareil optique des plus merveilleux.

VI

DE L'ŒIL EMMÉTROPE

Tout œil dont l'écran rétinien se trouve juste au niveau du plan focal postérieur de l'appareil réfringent et qui, par cela même, peut à l'état de repos, percevoir nettement les objets à l'infini, est appelé *emmétrope*. Etant admis que toute source lumineuse, située à 5 ou 6 mètres, émet des rayons sensiblement parallèles, c'est à cette distance qu'il faut placer les objets visés, toutes les fois qu'on se propose de déterminer la réfraction statique. Les erreurs qui en découlent sont peu importantes et peuvent être évitées de la façon dont il sera parlé plus loin.

A une distance moindre de 5 mètres, l'œil emmétrope au repos est incapable de former sur la rétine une image parfaite des objets extérieurs. Il s'ensuit des cercles de diffusion, d'autant plus prononcés que l'objet se rapproche. Pour que, dans ces conditions, la vision nette devienne possible, il faut nécessairement l'intervention d'un élément dynamique, l'accommodation.

L'œil emmétrope parfait ne se rencontre qu'exceptionnellement. Presque toujours, chez l'homme, le plan focal postérieur se trouve en avant ou en arrière de la rétine. Dans le premier cas, de beaucoup le plus commun, l'œil est dit *hypermétrope*. La seconde disposition constitue la *myopie*, qui le plus ordinairement est acquise et résulte d'un processus pathologique.

VII

DE L'ŒIL MYOPE

Le propre de l'œil myope est d'avoir son *foyer principal postérieur* φ'' situé en avant du plan de la rétine. Cela dépend, soit d'une *trop forte courbure* de la cornée ou du cristallin, soit d'une *longueur exagérée* de l'axe antéro-postérieur.

D'après les nombreuses mensurations faites sur la courbure de la cornée, on est arrivé à prouver, contrairement à ce qui avait été admis auparavant, que la myopie tient presque toujours à l'allongement de l'œil, autrement dit qu'elle est *axile*. Celle de *courbure* existe, mais elle est rare et a pour siège principal la cornée, rarement le cristallin.

Par définition, un œil myope ne saurait utiliser que des rayons divergents, tels que ceux provenant d'une source lumineuse située en deçà de l'infini. Il en résulte que, plus l'axe optique s'allonge, plus

l'objet vu doit être proche. Chez le myope, c'est le foyer conjugué postérieur f'' qui seul coïncide avec le plan rétinien.

Pour les rayons parallèles, l'interposition d'une lentille dispersive leur permettra de se réunir en foyer sur la rétine, pourvu que la longueur focale du verre soit égale à celle du foyer conjugué antérieur de l'œil ou f'.

Partant de là, il devient possible de mesurer le degré de la myopie par le nombre de dioptries de la lentille qui rend nette la vision des objets éloignés.

Mais, pour qu'il en soit ainsi, on doit, dans la myopie élevée, tenir compte de la distance du verre au premier plan principal H'. Si l'on a soin de placer invariablement la monture à 13 millimètres de la cornée, par conséquent à 15 de H', il suffira d'ajouter ce chiffre à la longueur focale du verre. D'après cela, une lentille concave de 110 millimètres de foyer ou de 9 dioptries équivaut en somme à une autre de 125, ou de 8 dioptries, placée dans l'œil en H'. D'une façon générale, le degré de la myopie est toujours inférieur à la force réfringente du verre correcteur et cela d'autant plus que la myopie est forte.

VIII

DE L'ŒIL HYPERMÉTROPE

Dans l'œil hypermétrope, autrement dit *trop court*, le foyer principal postérieur φ'' est virtuel et situé derrière le plan de la rétine. Dans ces conditions, une lentille collective en faisant converger les rayons parallèles incidents avant leur pénétration, aura pour effet de substituer au foyer principal virtuel un autre conjugué réel qui satisfait au besoin de la vision. Si le verre correcteur est de 1 D, nous en concluerons que $H = -1$ D. On voit, d'après cela, que les distances focales métriques de l'hypermétropie sont d'autant plus courtes que le verre collectif employé est plus fort.

L'œil hypermétrope non corrigé émet nécessairement des rayons d'autant plus divergents que son foyer virtuel postérieur est plus court. C'est ce que représente la figure 55.

L'observateur, placé à 1 mètre de distance, aperçoit une clarté pupillaire d'autant plus pâle que le degré d'hypermétropie est élevé. C'est ce qui explique, ainsi que nous le verrons à propos de la skioposcopie, le flou des ombres pupillaires, lorsque ce vice de réfraction est très accentué. Par contre, à mesure que l'observateur se rapproche, il voit, sur la rétine éclairée, un disque d'autant plus étendu que l'hypermétropie est forte.

Contrairement à ce qui se fait pour la myopie, dans l'hypermétropie

élevée, il faut retrancher du verre correcteur les 15 millimètres qui le séparent de H'. Ainsi, avec un verre de 8 D ou de 125 millimètres de foyer, placé à 15 millimètres au-devant de la cornée, on a une hypermétropie de 9 D, vu que 125 — 15 correspond à un foyer de 110 millimètres ou 9 D.

L'œil hypermétrope ne saurait, à l'état de repos, s'adapter à aucune distance sans le secours d'un verre correcteur. Si le contraire arrive c'est que l'accommodation intervient.

L'hypermétropie *axile* est de beaucoup la plus commune ; celle de *courbure*, tout à fait exceptionnelle, reconnaît presque toujours pour causes des états pathologiques, tels que : ulcères perforants de la cor-

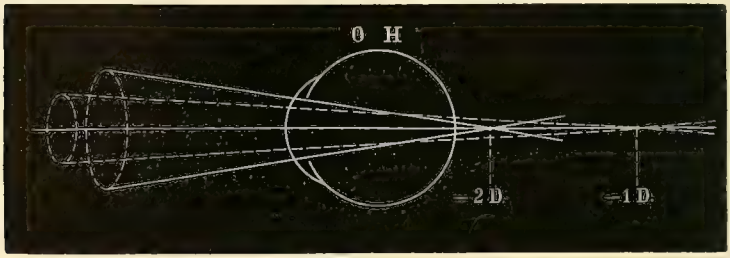

Fig. 55.

née, absence ou ratatinement du cristallin, diminution de l'indice de réfraction de la lentille ou augmentation de la densité du vitré.

Remarque générale. — Une fois la mesure de l'amétropie connue, grâce à l'emploi des verres concaves ou convexes, suivant qu'il s'agit de myopie ou d'hypermétropie, rien n'est facile comme de déterminer de combien l'œil amétrope est plus long ou plus court que l'emmétrope. Il suffit pour cela d'utiliser les données de l'œil réduit de Donders. En tenant compte des foyers F'F'' qui sont respectivement de 15 et de 20 millimètres, ainsi que de f'', longueur focale de la lentille correctrice, on n'a qu'à multiplier F' par F'' et diviser par f'' pour connaître la quantité dont l'axe s'est allongé ou raccourci par rapport à l'œil emmétrope.

Soit un verre correcteur de $\pm$ 5 dioptries ou de 200 millimètres de foyer. Multiplions 15 par 20 = 300 et divisons par 200, nous obtenons $1^{mm},5$, différence entre l'œil amétrope et l'œil emmétrope. Il résulte donc qu'à chaque dioptrie correspond $0^{mm},30$ d'allongement ou de raccourcissement de l'axe, soit $\frac{1}{3}$ de millimètre. On voit que dans l'œil schématique, le chiffre 0,38 représente une quantité très voisine de la précédente.

RÉFRACTION DYNAMIQUE DE L'ŒIL OU ACCOMMODATION

Contrairement aux lentilles, l'œil emmétrope est capable de fournir des *images nettes* des objets, depuis l'infini jusqu'à une distance de quelques centimètres. C'est dire que cet organe possède un appareil d'adaptation ou *accommodatif*.

En désignant par R le point le plus éloigné de la vision distincte ou *punctum remotum*, par P le point le plus rapproché ou *punctum proximum*, on voit que l'*étendue*, autrement dit le *parcours de l'accommodation*, peut être exprimée par R — P. Cette mesure est nécessairement variable, suivant qu'il s'agit d'yeux emmétropes, myopes ou hypermétropes. Étant donné un œil myope de 2 dioptries, dont R est à $0^m,50$ et P à $0^m,09$ de la cornée, nous avons, pour le parcours $50 - 9 = 41$ centimètres.

Tout autre est la force ou *amplitude* de l'accommodation. Ce terme indique la quantité de réfraction additionnelle développée par l'œil à partir de R jusqu'à P, quantité que l'on exprime en dioptries par la formule $a = p - r$. Soit le même œil myope de 2 D avec $p = 9$ centimètres, ce qui équivaut à 11 D. L'amplitude de l'accommodation a sera d'après cela de $11 - 2 = 9$ D.

Comme pour l'œil emmétrope R est à l'infini, a est exprimé par p seul, d'où $a = p$. Chez l'adulte emmétrope le point le plus rapproché de la vision distincte étant à 12 ou 13 centimètres, l'amplitude accommodative égale 8 D.

L'œil hypermétrope devant accommoder depuis l'infini jusqu'à p, a devient égal à $p + r$. C'est ainsi qu'un hypermétrope, dont p serait à $12^c,5$, ce qui équivaut à 8 D, et r représenté par un verre $+3$ D aurait pour $a = 8 + 3$ ou 11 D.

Toute chose égale, plus p s'éloigne, plus a décroît, d'où insuffisance de l'accommodation. Cela peut tenir, soit à la diminution du jeu de l'appareil accommodateur, soit à un degré élevé d'hypermétropie. Lorsque ces deux causes se combinent, l'hypermétrope a besoin de verres correcteurs pour toutes les distances, faute de quoi il rapproche l'objet visé pour agrandir les images rétiniennes diffuses. Comme malgré cela la vision reste défectueuse, le sujet risque de passer au premier abord pour un myope atteint d'amblyopie.

Bien des théories ont été émises pour expliquer la propriété dont jouit l'œil de s'adapter successivement aux diverses distances.

On a invoqué tour à tour :

La possibilité pour le globe de s'allonger sous l'action des muscles extrinsèques, particulièrement des obliques, lors du regard de près.

Le rétrécissement de l'orifice pupillaire lorsqu'on fixe les objets

rapprochés, ce qui aurait pour effet d'éliminer les cercles de diffusion sur la rétine.

Enfin, le changement survenu dans les courbures du cristallin qui, devenant plus bombé, raccourcit d'autant le foyer postérieur de l'œil, à mesure que l'objet se rapproche.

La première de ces théories a contre elle la disposition anatomique des tendons des muscles extrinsèques, qui tous se réfléchissent sur des poulies aponévrotiques. Grâce à cette disposition, la sphère oculaire roule autour de son centre sans éprouver aucune compression sensible de la part des muscles qui la meuvent.

On ne saurait d'ailleurs concevoir l'aplatissement de l'équateur et l'allongement corrélatif de l'axe antéro-postérieur sans que la courbure de la cornée soit nécessairement modifiée. Or il a été ophtalmométriquement démontré qu'au moment où l'œil accommode, l'image cornéenne ne subit aucun changement appréciable de forme et de grandeur.

S'il est vrai que la pupille se resserre dans la vision de près, il n'en est pas moins constant que l'accommodation s'opère tout aussi bien avec un orifice pupillaire élargi et alors que le sphincter de l'iris se trouve paralysé. Là où le resserrement de la pupille intervient, c'est pour atténuer les effets de l'aberration de sphéricité et de réfrangibilité de la lentille, alors surtout que l'œil est amétrope. De même, c'est à l'iris que revient le rôle de modérateur en cas d'éclairage intense capable de provoquer l'éblouissement. Mais là s'arrête son action, et la netteté des images rétiniennes, lors de la vision rapprochée, dépend de l'accommodation dont le siège presque exclusif est le cristallin mis en jeu par le muscle ciliaire.

C'est au célèbre physicien anglais Thomas Young que revient l'honneur d'avoir le premier soutenu que de toutes les parties de l'œil, le cristallin seul était susceptible de changer de forme dans la vision de près. Seulement, comme de son temps le muscle ciliaire n'était pas connu, il admit hypothétiquement que les fibres cristalliniennes étaient contractiles.

Helmholtz a démontré expérimentalement les changements de courbure de la lentille. Pour cela, il fait tomber sur l'œil, sous un angle de 30°, l'image de deux carrés lumineux découpés dans un écran opaque. Ces carrés sont recouverts d'un verre dépoli et fortement éclairés à l'aide de la lumière Drummond ou d'un foyer électrique. L'individu en expérience regardant au loin, pour relâcher son accommodation, l'observateur, avec un ophtalmomètre, reçoit sous un angle de 30° et du côté opposé les images lumineuses réfléchies par la cornée et les deux surfaces opposées du cristallin. De ces trois images, dites de Sanson ou de Purkinje, *deux*, *a* et *b*, sont *droites* et appar-

tiennent à la cornée et à la cristalloïde antérieure, alors que la troisième plus petite, *renversée* et vivement éclairée, provient de la face concave de la cristalloïde postérieure (fig. 56).

Une fois ces images prises à l'état de repos, figure A, on invite l'individu à fixer un point de mire placé à 20 centimètres de son œil, ce qui correspond à une accommodation de 5 dioptries, figure B.

Dans ces nouvelles conditions, l'image cornéenne *a* reste *invariable*, preuve que la cornée n'éprouve aucune modification. La seconde *b*, fournie par la face antérieure du cristallin, *se rapproche de l'image cornéenne*, en même temps qu'elle se *rapetisse* et *gagne légèrement en intensité lumineuse*. La troisième *c* recule tant soit peu et devient plus petite.

Grâce à des mensurations ophtalmométriques nombreuses, Helmholtz



Fig. 56.

est parvenu à établir que, pour une accommodation de 5^d, la face antérieure du cristallin bombe au point d'offrir un rayon de courbure de 6 millimètres au lieu de 10 à l'état de repos; son rapprochement du centre de la cornée est de 0,4 de millimètre. Par contre, la courbure de la face postérieure n'augmente que de $\frac{1}{2}$ millimètre, $5^{mm}\frac{1}{2}$ au lieu de 6.

En définitive, dans l'acte accommodatif, le cristallin tend à devenir sphérique, et si petits que paraissent au premier abord ces changements, ils suffisent à expliquer tous les degrés d'accommodation dont l'œil est susceptible, ainsi que Knapp en a donné la preuve mathématique.

Le rôle du cristallin étant bien établi, il nous reste à comprendre comment agit le muscle ciliaire.

Au point de vue de sa constitution physique, on peut comparer le cristallin à une masse gélatineuse molle qu'entoure un sac hyalin élastique. Ce sac est lui-même encadré et comme suspendu à la zonule de Zinn.

En exerçant une traction sur cette dernière, on voit le cristallin s'aplatir, alors qu'il bombe si on la relâche ou si on la détache de ses insertions fixes.

Partant de ce fait, Helmholtz chercha à expliquer l'accommodation en admettant que la contraction du muscle ciliaire avait pour effet de relâcher la zonule et de permettre ainsi à la face antérieure du cristallin de bomber en avant de quelques dixièmes de millimètre.

Hensen et Vœlkers[1], en excitant les nerfs ciliaires à leur sortie du ganglion ophtalmique virent le muscle ciliaire se contracter et attirer la choroïde en avant. En même temps, l'iris se trouvait refoulé vers la cornée et l'orifice pupillaire rétréci.

Coccius, sur un œil largement iridectomisé, fit à l'aide d'un instrument grossissant l'examen de la zonule. Elle lui apparut sous la forme de stries rayonnées alternativement claires et obscures. Pendant l'accommodation, l'espace péri-cristallinien occupé par ces stries s'agrandissait, en même temps que les rayons obscurs correspondant à l'intervalle des fibres zonulaires s'élargissaient. D'après tous ces caractères, il conclut au relâchement de la zonule et au rapetissement de l'équateur cristallinien pendant l'accommodation.

Suivant Hjort de Christiania, l'*avancement* des procès ciliaires au moment de l'acte accommodatif est proportionnel au retrait de l'équateur. Il résulte de là que la largeur de l'espace zonulaire reste la même, que l'œil accommode ou non.

Composé de fibres lisses disposées en faisceaux anastomosés comme celles du cœur, le muscle ciliaire, d'après Vierord et Aeby, se contracte plus lentement qu'il ne se relâche. La différence est en moyenne d'une demi-seconde.

L'âge qui ne produit que peu de changements sur la *réfraction statique* de l'œil emmétrope, la réduisant d'un tiers à 2,5 dioptries et cela seulement entre 60 et 80 ans, exerce au contraire une action des plus marquées sur *l'accommodation*.

Donders, qui s'est occupé particulièrement de cette question, est arrivé à tracer le schéma ci-contre (fig. 57).

Les chiffres placés horizontalement en haut correspondent aux *ordonnées* indiquant l'âge du sujet. Ceux verticaux en regard des abscisses se rapportent à l'amplitude de l'accommodation mesurée en dioptries. Un simple coup d'œil suffit pour constater qu'à l'âge de 10 ans, la réfraction dynamique mesure 14 dioptries. A 15 ans, elle n'est plus que de 12 ; à 20, de 10 ; à 25, de 8 ; à 30, de 7 et ainsi de suite, jusqu'à 60 où 65 où elle devient presque nulle. A cet âge, non seulement tout individu emmétrope, hypermétrope ou faiblement

1. Hensen et Vœlkers, *Arch. f. Opht.*, XIX, 1, 1873.

myope a besoin de verres convexes pour voir de près, ce qui constitue la *presbytie*, mais, par suite de la déchéance de la réfraction statique d'un $\frac{1}{5}$ jusqu'à 2,5 dioptries, le port de verres convexes légers est en outre indiqué pour la vision à grande distance. Seuls les myopes de 2,5 dioptries et au-dessus échappent à cette double nécessité.

La ligne zéro exprime la réfraction statique de l'œil emmétrope. Toute la partie du schéma qui est au-dessus appartient à la *myopie*, celle placée au-dessous à l'hypermétropie.

Toute ligne courbe *rr* correspondant à la réfraction statique de l'œil devra partir de 0 pour l'emmétropie et du chiffre désignant le degré propre à chaque sujet pour l'amétropie.

La courbe *pp* indique les différentes étapes du punctum proximum, autrement dit de l'accommodation, d'après l'âge. Sa décroissance est *la même*, quelle que soit la réfraction statique de l'œil suivant le tracé *rr*. Voilà pourquoi ces deux lignes sont représentées sur le tableau d'une façon indépendante.

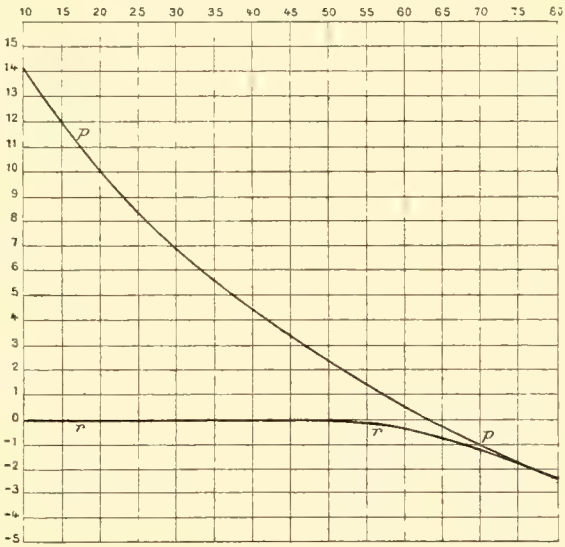

Fig. 57.

Si l'on réfléchit que l'amplitude de l'accommodation décroît à partir de 10 ans, qu'elle se réduit de moitié à 30, on ne saurait admettre l'affaiblissement sénile du muscle ciliaire. Nous savons par contre que le cristallin, entièrement mou et gélatineux dans le bas âge, tend à se scléroser par la suite et cela du centre à la périphérie. Tout porte donc à penser que la courbure de la face antérieure de la lentille ne se produisant plus au même degré sous l'influence du muscle ciliaire, l'accommodation se fait dans des limites de plus en plus restreintes. Ce n'est pas à dire qu'à un âge avancé, par suite de l'affaiblissement de l'organisme, et à toute époque de la vie après paralysie du muscle ciliaire, on ne puisse assister à la déchéance de l'accommodation; mais ce sont là des cas qui sont du ressort de la pathologie.

Pour la faible diminution sénile de la réfraction statique, elle ne

saurait s'expliquer que par la sclérose avec aplatissement du cristallin.

Nous savons en outre que la chambre antérieure des vieillards devient moins profonde à cause, sans doute, d'une moindre sécrétion de l'humeur aqueuse.

IX

PRESBYOPIE

D'après Donders, on doit envisager comme presbyte tout œil qui, par suite de l'affaiblissement physiologique de l'accommodation, ne voit pas distinctement à la distance de 8 pouces ou 22 centimètres. Ce recul du punctum proximum indique qu'en mettant en jeu toute sa puissance, le muscle ciliaire n'arrive pas à développer une force réfringente positive de 4 dioptries. Les petits caractères d'imprimerie sont alors difficilement vus et le sujet recherche un éclairage intense qui, en rétrécissant la pupille, diminue la diffusion des images rétiniennes.

Malgré cet artifice, la tension prolongée et forcée du muscle ciliaire ne tarde pas à s'accompagner d'une sensation de gêne, de tiraillements et parfois de douleur dans les yeux. Souvent il s'y ajoute de l'hyperhémie de la conjonctive et des paupières, avec sécrétion muqueuse anormale.

A degré égal de presbyopie, la gêne visuelle n'est pas la même chez tous les individus. Ces différences tiennent à diverses causes qui sont : les dimensions des objets visés, la durée du travail auquel on est astreint, le degré d'éclairage et enfin le plus ou moins d'aptitude de chacun à utiliser des images rétiniennes diffuses.

Chez l'emmétrope, la presbyopie commence entre 40 et 50 ans pour augmenter d'une dioptrie tous les 5 ans environ et se réduire à 0 vers 80 ans. Seul un myope de 7 dioptries et au-dessus échappe à la presbytie à un âge avancé. Quant à l'hypermétrope, le déficit de son accommodation se fait sentir avant 40 ans.

Pour le choix de verres correcteurs, il faut au préalable déterminer la réfraction statique soit au moyen des échelles typographiques, soit directement par l'un des procédés objectifs dont il sera ultérieurement question.

Lorsqu'il s'agit d'un emmétrope, il suffit de placer devant lui les optotypes les plus fins qu'il doit déchiffrer couramment à la distance de 50 centimètres. S'il n'y parvient qu'avec peine, c'est qu'il ne possède plus que 2 D d'accommodation, et pour travailler sans fatigue à cette distance, une demi-dioptrie de réserve lui est nécessaire.

Pour la lecture et l'écriture, qui se font habituellement entre 33 et 25 centimètres, la correction comporte respectivement 1 et 2 diop-

tries de plus, c'est-à-dire + 1,50 D à 33^{cm} et + 2,50 à 25^{cm} d'éloignement.

Étant donné un myope devenu presbyte, nous déterminons ce qu'il possède encore d'accommodation, en commençant par mesurer sa réfraction statique, après quoi on choisit le verre correcteur comme précédemment.

Le presbyope est-il au contraire hypermétrope, il faut d'abord déterminer son hypermétropie, puis trouver le verre que comporte son accommodation en y ajoutant une demi-dioptrie de réserve en plus.

Sans doute, dans la pratique, on agit plus simplement en plaçant le livre à la distance habituelle et en faisant passer tour à tour devant l'œil du malade la série des numéros. Cette méthode n'est qu'approximative et expose à un choix défectueux. Presque toujours le presbyope se déclare satisfait d'un verre soit trop fort, soit trop faible et dès qu'il se livre à un travail prolongé, il ressent de la fatigue.

X

DE LA CONVERGENCE

Tout ce qui précède s'applique à un seul œil, tandis que dans l'espèce humaine les deux yeux concourent à la fixation des objets. La vision binoculaire se trouve nécessairement liée à une nouvelle fonction, la *convergence*, dont les rapports avec l'accommodation méritent de nous arrêter.

Pour que la vision binoculaire soit nette, il faut que les *deux lignes visuelles* qui passent par la fovea et le centre optique soient dirigées simultanément sur le même point de mire. Cette convergence symétrique des globes oculaires est due à l'action des muscles droits internes et en tant que modérateurs à leurs antagonistes, les droits externes.

Tous les yeux ne sont pas également distants. La ligne fictive horizontale EE, qui relie leur centre de rotation, est appelée *ligne de base* ; elle mesure en moyenne 64 millimètres (fig. 58).

Que les lignes visuelles soient *parallèles*, *convergentes*, ou *divergentes*, la ligne de base ne varie guère, ce qui dépend de la fixité des centres de rotation des globes.

Plus l'objet visé se rapproche, plus l'inclinaison de la ligne visuelle en dedans s'accentue. Nous pouvons dire d'après cela que *l'angle de convergence* est inversement proportionnel à la distance de l'objet.

Pour mesurer le degré de convergence de chaque globe, en peut envisager indifféremment l'un des deux angles alternes AEM′ ou EM′H.

Comme l'a proposé Nagel, on a adopté pour *unité de mesure* le mètre. C'est ainsi que tout effort de convergence binoculaire nous permettant de distinguer nettement un objet placé sur la ligne médiane à un mètre, correspond à un angle métrique que l'on exprime par *am*. S'agit-il de la distance de 0,50, on a 2 *am* et ainsi de suite comme pour les dioptries. Inversement, si l'individu ne voit binoculairement qu'au delà d'un mètre, *am* sera exprimé par des fractions telles que 0,50 pour deux mètres, 0,33 pour trois, 0,25 pour quatre; le 0 correspond à 5 ou 6 mètres, distance où les lignes visuelles sont supposées parallèles. Ajoutons que toutes ces valeurs d'angle comprises entre l'infini *r* et *p* sont positives et prennent le signe +.

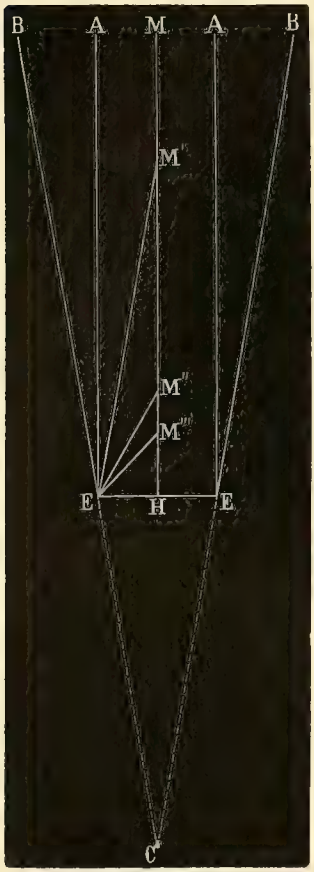

Fig. 58.

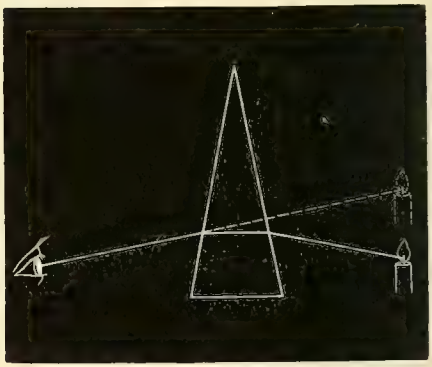

Fig. 59.

Lorsque les yeux, à partir de 0, divergent, il faut reporter le point d'intersection de la ligne visuelle au plan médian, du côté de l'orbite et l'on obtient les mêmes valeurs que précédemment, avec cette différence que l'angle *am* étant externe ou temporal, prend le signe (—).

La force de convergence, qu'elle soit positive ou négative, peut être déterminée de deux façons : par les longueurs métriques, et au moyen de prismes de verre.

On sait que tout prisme offre deux faces planes se coupant suivant une ligne droite *appelée arête ou sommet*. Une troisième face opposée à l'arête prend le nom de *base* (fig. 59).

Tout rayon lumineux incident qui traverse le prisme subit une déviation vers la base. En supposant notre œil placé en H, l'objet O

nous apparaîtra en O′, autrement dit déplacé vers le sommet du prisme. L'expérience démontre que la déviation est proportionnelle à l'angle du prisme et que pour ceux dont nous nous servons en ophtalmologie, elle est égale environ à la moitié de cet angle. C'est ainsi qu'avec des prismes de 4, 6 et 12 degrés, nous obtenons une déviation de la ligne visuelle correspondant à 2, 3 et 6°.

Suivant que l'on dirige l'arête du côté du nez ou de la tempe, le prisme exerce une action *adductrice* ou *abductrice*. De même l'image se trouve reportée en *haut* ou *en bas*, d'après la situation du sommet du prisme dans l'une ou l'autre de ces positions.

Nagel et Landolt sont parvenus par le calcul à transformer les angles métriques en degrés de déviation et réciproquement. C'est ce qui ressort sur le tableau que nous reproduisons ici et dont la première colonne indique la distance de l'objet.

MÈTRE	AM	DÉVIATION PRISMATIQUE
1	1	1°,50′
0,50	2	3°,40′
0,33	3	5°,30′
0,25	4	7°,21′
0,20	5	9°,10′
0,166,6	6	11°
0,142,8	7	12°,50′
0,125	8	14°,40′
0,111	9	16°,30′
0,100	10	18°,20′
0,091	11	20°,20′
0,083	12	22°
0,077	13	23°,50′
0,071	14	25°,40′
0,066	15	27°,30′
0,062	16	29°,20′
0.059	17	31°,10′
0,055	18	33°
0,052	19	34°,50′
0,050	20	36°,40′

D'après ce tableau, une déviation de 1°,50′ suppose l'emploi d'un prisme de 3°,4′ et équivaut à un angle métrique. Dès lors, étant donné le numéro d'un prisme, il suffit d'en prendre la moitié et de diviser par 1°,50′, pour obtenir les angles métriques.

Soit un prisme de 11° ayant pour angle de déviation 5°,30′. En divisant par 1°,50′ on a 3 *am*.

A l'état physiologique, la limite éloignée de la convergence R^c étant à l'infini, $a^c = P^c$.

Lorsque R^c est en divergence, ce qui arrive fréquemment, il faut l'ajouter à P^c, tandis qu'on le retranche si les yeux convergent à l'état de repos.

Grâce aux angles métriques, on a pour *l'amplitude de la convergence* des formules analogues à celles de l'accommodation. Ainsi, dans le premier cas mentionné plus haut,

$$a^c = p^c;$$

dans le second,

$$a^c = p^c + r^c,$$

et dans le troisième,

$$a^c = p^c - r^c.$$

Lorsque R^c est en convergence, l'individu, à partir d'une certaine distance métrique, cesse de fusionner binoculairement, d'où il résulte une *diplopie homonyme*. Le point où se fait sentir l'insuffisance de l'abduction sert à déterminer R^c.

Bien plus communément les lignes de regard divergent. Comme il s'agit alors d'une valeur négative, les lignes visuelles ne s'entrecroisant que derrière l'œil, seul l'emploi de prismes peut fournir la valeur de $-r^c$. A cet effet, pendant que l'individu fixe binoculairement une bougie éloignée, on recouvre l'un des yeux avec le verre rouge, et on place devant l'autre un prisme à base interne d'un numéro progressivement croissant jusqu'au moment où il apparait de la *diplopie homonyme*. Cela prouve qu'on a atteint la limite à partir de laquelle le muscle abducteur, le droit externe, devient impuissant à lutter contre l'action déviatrice du prisme. Supposons, comme c'est le cas habituel, que le prisme limite soit celui de 8°, l'action déviatrice sera de 4°. Cette quantité répartie aux deux yeux donne pour chaque œil une divergence maxima de 2°. En divisant ce dernier chiffre par l'unité de convergence 1°,50, on trouve que $-r^c = 1{,}09\ am$. D'autre part, si l'on divise le mètre ou 100 centimètres par 109, on obtient $0^{cm}{,}91$. Cela revient à dire que les lignes visuelles ont subi une divergence telle que leurs prolongements se croisent en arrière de la tête, en un point éloigné de la ligne de base de 91 millimètres.

Comme la force musculaire peut être inégalement répartie entre les deux yeux, le mieux sera d'essayer le prisme déviateur sur chacun d'eux isolément, pour leur donner ensuite les deux demi-prismes qui leur conviennent.

Dans la détermination du punctum proximum de convergence p^c, on recouvre un œil avec un verre rouge, et l'on invite l'individu en expérience à fixer la flamme d'une bougie, ou ce qui vaut mieux, la fente

lumineuse de l'ophtalmo-dynamomètre de Landolt. Sitôt que la fente éclairée est vue *double*, on cesse de rapprocher l'appareil, et la distance mesurée à l'aide d'un mètre donne p^c ou le *maximum de convergence*.

Une seule difficulté pratique se présente, c'est lorsque p^c se trouve très près de l'œil. Une erreur de quelques millimètres dans la mensuration peut alors entraîner une différence de plusieurs angles métriques. Pour y obvier, on éloigne p^c par l'interposition d'un prisme à base interne, de façon à transporter le punctum proximum de la convergence à plusieurs centimètres du globe.

Soit après interposition d'un prisme de 12° $p^c = 25$ centimètres ou 4 angles métriques. Comme la déviation angulaire d'un pareil prisme est de 6°, si nous divisons ce chiffre par l'angle métrique unité 1°,50, nous obtenons 4 *am*. Nous trouvons ainsi que l'individu examiné possède 8 *am* de maximum de convergence correspondant à 12^{cm},50 de distance.

Le double prisme tournant de Herschell remplace avantageusement l'emploi d'une série de prismes simples; aussi l'a-t-on adopté dans la pratique.

Tout ce qui précède ne s'applique exactement qu'à la vision avec un seul œil.

Pour la vision *binoculaire*, nous devons ajouter certaines particularités importantes. C'est ainsi que la formule générale de l'amplitude de convergence en angles métriques devient $a^c_2 = p^c_2 - r^c_2$; de même l'amplitude d'accommodation binoculaire est exprimée par $a_2 = p_2 - r_2$.

Dans l'une et l'autre, le punctum proximum monoculaire ou *absolu* est généralement plus rapproché que le punctum proximum *binoculaire* correspondant.

En comparant l'amplitude de convergence à celle d'accommodation, on trouve que dans les *deux limites extrêmes* de leur parcours R et P, la première dépasse quelque peu la seconde. C'est ainsi que fréquemment les lignes du regard dirigées vers l'infini divergent entre elles de 2°. De même, en couvrant un œil avec un verre dépoli, pendant que l'on fait fixer à l'autre un objet très rapproché, on observe souvent que l'œil caché par le verre tourne légèrement en dedans. Si l'on vient alors à le découvrir, le malade accuse une diplopie homonyme passagère, qu'il fait disparaître aussitôt en reculant la tête. Cette expérience prouve qu'il y a prédominance manifeste du maximum de convergence par rapport au maximum d'accommodation.

Autre différence. Nous savons qu'avec l'âge p_2 s'éloigne de plus en plus, d'où l'apparition de la presbyopie; p^c_2 au contraire reste à peu près invariable.

Nous verrons que dans les états amétropiques, myopie et hypermé-

tropie, l'écart entre ces deux fonctions peut aller jusqu'à provoquer du strabisme.

Connaissant l'*accommodation* et la *convergence*, il nous reste à rechercher la relation qui existe entre elles.

On avait admis d'après Porterfield et J. Müller qu'à *un degré donné* de convergence correspondait un même degré d'accommodation et inversement.

Formulée d'une façon aussi absolue, la proposition est erronée. C'est ainsi qu'un emmétrope qui lit un texte à 5 mètres, peut continuer à le faire après apposition de verres concaves légers, grâce au relâchement de son accommodation, sans qu'il change en quoi que ce soit le parallélisme de ses lignes visuelles.

De même à une courte distance, l'œil parvient à surmonter l'action d'un verre léger concave ou convexe, sans modifier en rien l'angle de convergence. Ce sont là autant de preuves que le muscle accommodateur peut, dans une certaine mesure, se relâcher ou se contracter d'une façon indépendante.

Pour démontrer que l'inverse est vrai, il suffit d'appliquer devant l'œil un prisme adducteur ou abducteur pendant que l'individu fixe binoculairement un objet. Pour échapper à la diplopie, on voit l'œil placé sous le prisme se dévier d'une certaine quantité du côté de l'arête, sans que l'accommodation soit aucunement modifiée, ainsi que le prouve la persistance de la vision nette.

Grâce aux nombreuses expériences de Donders, Volkmann, Moleschott, Nagel, etc., on est arrivé à établir qu'à chaque angle de convergence correspond une quantité accommodative donnée *en plus ou en moins*, qui peut être mise en jeu; on l'appelle *accommodation relative*, et son amplitude, désignée par a_1, a pour mesure en dioptries $p_1 - r_1$. Le premier de ces termes $+p_1$, qui représente la contraction en surplus du muscle ciliaire, s'obtient par l'interposition du verre concave le plus fort que tolère l'individu sous un angle de convergence donné, alors que $-r_1$ indique le relâchement de l'accommodation provoqué par le verre convexe correspondant.

Donders a constaté que, dans le regard au loin, un emmétrope jeune parvenait à surmonter le verre de 3,35 dioptries *concaves*, et qu'à 33 centimètres de convergence ou 3 *am*, il neutralisait un verre *convexe* de 2,50. D'où il résulte que son amplitude a_1 mesurait 5,85, ou près de 6 dioptries.

Pour l'œil normal et emmétrope, l'accommodation et la convergence marchent de pair, sauf qu'à l'infini où la première se réduit à 0 la convergence devient souvent négative, alors que pour le point rapproché, p^c dépasse p. En effet, à mesure que l'objet se rapproche, la réserve accommodative décroît, si bien que, dans la vision binoculaire

à 11 centimètres, elle se réduit à zéro. Par contre, la convergence continuant à agir, il se fait une dissociation entre les deux fonctions, et l'un des yeux se place ordinairement en strabisme interne, comme pour renforcer par action réflexe la puissance accommodative défaillante.

La convergence relative ne nous intéresse pas moins que l'accommodation relative. Des études faites dans ce sens démontrent, qu'en conservant le même degré d'accommodation, les yeux surmontent des prismes à sommet interne de 3 *am*, et ceux à arête externe de 3,5 *am*, d'où $a^c_1 = 6,5$ *am*.

On conçoit qu'une pareille réserve, tant accommodative que de la convergence, soit indispensable pour tout travail soutenu.

Il nous reste à parler des rapports de l'accommodation et de la convergence dans l'amétropie.

Chez le myope, l'amplitude accommodative est toujours *inférieure* à celle de la convergence, et cela de la quantité de réfraction statique en excès. C'est ainsi qu'un myope de 5 dioptries peut lire et travailler à une distance de 5 *am* (20 centimètres), sans faire intervenir en rien son accommodation. Pour un rapprochement double, il ne lui faudra que 5 dioptries d'accommodation au lieu de 10.

Chez l'*hypermétrope* le contraire a lieu. Déjà avec le parallélisme des lignes du regard, autrement dit avec une convergence nulle, il sera obligé de mettre en jeu une quantité de réfraction dynamique équivalente au déficit de sa réfraction statique. Comme pour chaque nouvel angle de convergence positive ou négative le même déficit existe, on voit que dans l'hypermétropie l'accommodation est toujours *plus élevée* que la convergence.

Le myope possédant toujours un excès de réserve accommodative, il relâche, lors de la vision à courte distance, son muscle ciliaire avec un seul œil pendant qu'il diverge de l'autre : d'où production d'un strabisme intermittent qui alterne si l'individu possède une vision égale à droite et à gauche.

L'hypermétrope, par suite du déficit de la partie positive de son accommodation, louche en dedans dans la vision de près.

Par le port de verres convexes ou concaves, on parvient à modifier les rapports qui existent entre l'accommodation et la convergence, principalement en ce qui regarde leurs composantes *négatives*. A cet égard il existe de grandes variations individuelles.

XI

DÉTERMINATION FONCTIONNELLE DE LA RÉFRACTION STATIQUE DE L'ŒIL

Comme pour les lentilles, la réfraction statique de l'œil est nécessairement l'inverse des longueurs focales.

Par suite de la loi de réciprocité des foyers conjugués, toutes les fois qu'un objet extérieur est vu nettement, on a la preuve que son image se trouve sur la rétine. Dès lors, la distance de l'objet au plan principal antérieur mesure exactement la longeur focale antérieure de l'œil. Cette distance constitue le punctum remotum et est désignée par r.

Parmi les individus qu'on explore, il en est qui utilisent les rayons parallèles : ce sont les emmétropes. D'autres ne commencent à voir nettement qu'en deçà de 5 ou 6 mètres, c'est-à-dire exclusivement avec des rayons devenus de plus en plus divergents : ce sont les myopes. Enfin, il en est qui ne sauraient voir qu'avec des rayons préalablement rendus convergents : il s'agit d'hypermétropes.

Pour différencier ces divers états, on procède comme il suit :

A 5 ou 6 mètres de l'individu, on place une pancarte contenant des lettres ou des points de grandeur voulue, bien éclairés et équidistants, qu'un œil emmétrope distingue sans le moindre effort. Si, pour arriver à voir nettement à cette distance, l'œil, dont l'accommodation est supposée au repos, réclame l'emploi de verres concaves ou convexes, on en conclut qu'il est myope ou hypermétrope.

Le *numéro* du verre qui procure une visibilité *parfaite* donne en dioptries la mesure du vice de réfraction.

Les erreurs résultant de cet examen tiennent à la difficulté qu'éprouve l'individu exploré à relâcher complètement son accommodation. S'il en est ainsi, on la paralysera au préalable par les mydriatiques.

Comme ceux-ci offrent l'inconvénient de troubler la vision, on donnera la préférence à l'homatropine, dont l'action est de courte durée. On peut également neutraliser l'accommodation, en prescrivant aux hypermétropes le numéro convexe le plus fort, qui corrige leur amétropie, et aux myopes le verre concave le plus faible, qui leur permet de voir nettement au loin.

Une dernière précaution à prendre lorsqu'il s'agit de la mesure d'une *amétropie axile*, de beaucoup la plus commune, consiste à placer, comme nous l'avons dit, le verre correcteur à une distance fixe de

15 millimètres, correspondant au foyer antérieur de l'œil. Pour que la détermination de la réfraction soit valable, il faut s'assurer si l'individu jouit de son acuité visuelle normale.

XII

MESURE DE L'ACUITÉ VISUELLE V OU S

Dans l'évaluation de l'acuité visuelle, que Donders exprime par S et Snellen par V, il s'agit de déterminer *le plus petit angle* sous lequel les objets sont reconnus par un œil emmétrope ou rendu tel au moyen de verres correcteurs.

La valeur de cet *angle minimum*, dont l'*acuité visuelle* est nécessairement l'*inverse*, varie suivant un certain nombre de conditions, à savoir :

Le degré de transparence des milieux.

L'état de réfraction statique de l'œil.

Le plus ou moins de perceptibilité rétinienne, qui est à son maximum dans l'enfance, et va en décroissant avec l'âge.

Les variations de l'éclairage, dont l'action est des plus manifestes ; d'où le précepte de se servir d'une même source lumineuse, si l'on veut arriver à des résultats comparables.

Il va sans dire que tout obscurcissement pathologique des milieux réfringents exclut l'intégrité de l'acuité visuelle.

Pour ce qui est des divers états de la réfraction statique, nous savons que les emmétropes et les hypermétropes aperçoivent les objets sous un angle visuel plus grand que les myopes munis de verres concaves.

Une fois les conditions qui précèdent établies, on s'adresse à des objets de dimensions voulues, en même temps qu'assez compliqués pour ne pas être devinés trop facilement. C'est ce qu'ont réalisé Smée, puis Snellen et d'autres avec leurs échelles typographiques désignées sous le nom d'*optotypes*.

Celle de Snellen est la plus généralement employée. Les lettres d'imprimerie qui la composent offrent une épaisseur représentant le $\frac{1}{5}$ de leur hauteur. Elles sont disposées suivant une progression croissante d'après la distance métrique à laquelle elles doivent être vues. Toutes sous-tendent invariablement un angle de 5′ que Snellen envisage comme l'*angle limite* de la perceptibilité rétinienne. Les tableaux ainsi dressés portent les numéros 6, 9, 12, 18, 24, 36 et 60, destinés à être vus aux distances métriques correspondantes par un œil normal.

Dans la pratique, on commence par faire déchiffrer le numéro 6 de

l'échelle graduée, à 6 mètres de distance. Si l'individu supposé emmétrope ou rendu tel par des verres correcteurs lit couramment, il possède une acuité visuelle entière, qu'on exprime par la fraction $\frac{6}{6} = 1$.

Inversement, si le sujet parvient à déchiffrer le numéro 6, à 7 ou 8 mètres, son acuité est en excès et a pour mesure $v = \frac{7}{6}$ et $\frac{8}{6}$.

Au lieu de faire varier la position du sujet, il est plus simple de lui présenter, toujours à la même distance de 6 mètres, des lettres de plus en plus grosses, telles que celles des numéros 9, 12, 18, etc., jusqu'à ce qu'il arrive à lire couramment. Dans ce cas, l'acuité visuelle est exprimée par $\frac{6}{9}$, $\frac{6}{12}$, $\frac{6}{18}$, etc., ce qui correspond aux $\frac{2}{3}$, $\frac{1}{2}$, $\frac{1}{3}$ de l'acuité normale. En désignant par D le numéro des optotypes, par d la distance à laquelle l'individu parvient à lire, on établit la formule générale $v = \frac{d}{D}$.

Pour les illettrés et les enfants, on substitue aux lettres des lignes disposées en carré, et ouvertes d'un côté. On demande simplement d'indiquer le sens de l'ouverture de chaque carré, qu'un intervalle blanc des trois cinquièmes de la hauteur sépare de ceux adjacents.

Une fois l'acuité visuelle pour les grandes distances déterminée, il reste à savoir si la lecture de près, alors que l'accommodation entre en jeu, se fait facilement. Des livres à optotypes, fondés sur le même principe que les pancartes murales, sont nécessaires.

L'édition de Jæger comprend vingt numéros pouvant être déchiffrés par un œil normal à 40 centimètres pour les plus petits caractères, et à 12 mètres pour les plus grands. Les premiers mesurent $\frac{7}{10}$ de millimètre, les derniers 17 millimètres. Tous sous-tendent un angle de 5′.

Parinaud adopte l'angle unité de 4′, et dispose 12 séries qui doivent être lues entre $0^m,25$ et 7 mètres. Chacune d'elles est surmontée d'un chiffre exprimant l'acuité visuelle d'un œil donné pour la distance invariable de $0^m,25$. Lorsque l'œil exploré ne commence à déchiffrer qu'à partir du numéro 10, on saura que l'acuité visuelle V se trouve réduite à $\frac{1}{10}$.

Pour déterminer l'aptitude des conscrits au tir à la cible, Snellen, Longmore et Burchard ont confectionné des échelles composées de points dont le diamètre égale la distance qui les sépare. Ces points doivent être vus sous un angle inférieur à 6′.

En cas d'amblyopie forte, on se contente de faire compter au malade les doigts à des distances variables. Il est préférable de disposer d'un cercle brisé noir ouvert tenu à une distance invariable, et dont on rapproche ou l'on éloigne les deux extrémités.

La méthode subjective en général est passible d'un grave reproche, celui de s'adresser à la fois à la réfraction statique et à l'accommodation.

S'il s'agit d'yeux amétropes, on commence par les corriger au moyen des verres, ou en usant du trou sténopéique, qui a toutefois l'inconvénient d'assombrir les images. L'acuité visuelle demande à être déterminée successivement sur chaque œil, attendu qu'elle peut varier de l'un à l'autre.

XIII

OPTOMÉTRIE ET OPTOMÈTRES

Partant du principe que l'œil emmétrope réunit en foyer sur sa rétine les rayons parallèles, que l'œil myope utilise ceux divergents et l'hypermétrope les convergents, on comprend qu'il suffise du jeu d'une seule lentille convexe pour déterminer la réfraction statique.

Suivant que l'objet visé occupe le plan focal principal du verre, qu'il est en deçà ou au delà, on disposera de rayons parallèles, divergents ou convergents, correspondant aux trois modalités de la réfraction.

C'est sur ce principe qu'est fondé l'optomètre de Badal, constitué par un tube en laiton de 30 centimètres de longueur et une lentille collective de 65 millimètres de foyer fixée à une égale distance de l'œilleton. Derrière la lentille se meut, à l'aide d'un pignon et d'une crémaillère, une plaque de verre dépoli portant à gauche une réduction photographique d'optotypes de Snellen, à droite à l'usage des illettrés, des figures de cartes à jouer, et au milieu un système de lignes parallèles pouvant servir à la mesure de l'astigmatisme. Une graduation extérieure du tube fait reconnaître l'emplacement qu'on imprime successivement à la plaque mobile de verre. Le zéro de la graduation qui est au milieu correspond au foyer principal de la lentille, par conséquent à l'emmétropie. En deçà, il s'agit de divisions correspondant aux rayons divergents, tels qu'ils conviennent à l'œil myope; au delà, de degrés en rapport avec des rayons convergents, et qui ne sauraient être utilisés que par l'œil hypermétrope.

A chaque déplacement du porte-objet de 4 millimètres, on a une dioptrie en plus ou en moins. L'échelle commence en arrière par + 15 pour aboutir en avant à — 20, passant par 0. Ajoutons que sur la circonférence postérieure du tube se trouve la graduation de l'astigmatisme.

Pour déterminer l'acuité visuelle à l'aide de l'optomètre, Badal et Burchard font coïncider le foyer de la lentille avec le centre optique de l'œil. Il serait préférable, d'après Landolt, de le confondre avec le foyer antérieur de l'œil ♀′ placé à 13 millimètres en avant de la cornée. De la sorte, l'angle visuel, et partant la grandeur des images rétiniennes, seraient les mêmes pour tout œil exploré, quel que fût sa réfraction statique.

L'optomètre d'Hirschberg diffère de tous les autres, en ce sens qu'il est fondé sur le principe de la lunette astronomique et par cela même composé de deux lentilles convergentes, l'une *objective* de $40^{mm},5$ de foyer, l'autre oculaire de 27 milimètres. En faisant varier la distance des deux lentilles entre 60,5 et 82 millimètres, on obtient une *myopie* ou une *hypermétropie* comprise entre 0 et $\pm$ 12,33 dioptries. L'espace entre les points extrêmes du parcours, qui est de $21^{mm},5$ se trouve divisé en demi-millimètres correspondant à une demi-dioptrie. Pour s'en servir, on regarde avec l'instrument des échelles typographiques de Snellen à une distance de 5 à 6 mètres. Au point 0, les foyers des deux lentilles coïncident et les rayons émis sortent parallèles. Ils deviennent au contraire *convergents* ou *divergents*, suivant que l'on écarte ou que l'on rapproche l'objectif de l'oculaire. Cet optomètre essentiellement portatif et qui n'exige aucun dispositif spécial au point de vue des optotypes, offre la difficulté de la mise au point à cause de la graduation par $\frac{1}{2}$ millimètres.

Partant de l'expérience bien connue de Scheiner, Thompson pratique sur un diaphragme opaque deux trous d'épingle séparés entre eux par un intervalle moindre que le diamètre de la pupille. En recouvrant l'un d'eux d'un verre rouge, l'individu qui regarde par les deux trous fixe une bougie placée à 5 mètres de distance. S'il est emmétrope, il la verra simple, tandis qu'elle sera dédoublée en cas d'amétropie; *homonyme* chez l'hypermétrope, elle sera *croisée* chez le myope. Comme l'espace de séparation croît nécessairement avec l'amétropie, on peut en déterminer de la sorte le degré.

Le défaut principal de ce procédé est la nécessité où l'on se trouve de tenir compte de la distance variable du plan de projection des images dédoublées.

Pour y obvier, Landolt a proposé de se servir d'un ophtalmoscope à réfraction dont on remplace le miroir par le diaphragme de Thompson, percé de deux petits trous de 0,5 de millimètre de diamètre et séparés entre eux par une distance de 4 millimètres. L'individu à examiner regarde, à travers, la flamme d'une bougie placée à 5 mètres. S'il est emmétrope, il la voit simple, et, en cas d'amétropie, elle apparaît dédoublée. On fait alors passer devant l'œil une série de verres jusqu'à ce que les deux images se fusionnent.

Signalons en terminant l'optomètre chromatique de Helmholtz.

Lorsqu'on interpose entre l'œil et la lumière du jour un verre violet foncé, celui-ci laisse passer les deux rayons extrêmes du spectre, le *rouge* et le *violet*. De même en recouvrant d'un verre *bleu foncé*, soit un trou, soit une fente sténopéique, éclairés par une flamme, seuls les rayons bleus et rouges traversent l'appareil. Pour que le phénomène apparaisse avec plus de netteté, on a soin d'interposer un verre blanc

dépoli entre la flamme et le verre coloré. Les choses ainsi disposées, on place l'individu à 5 mètres, et on l'invite à bien se rendre compte de ce qu'il aperçoit. S'il est emmétrope, il voit un disque ou une fente *uniformément* colorée en bleu. S'agit-il d'un hypermétrope, la fente lui apparaît *bleue* au milieu et *rouge* sur les bords. L'inverse se produit chez le myope. Dans l'un et l'autre cas, le verre convexe ou concave qui permet le fusionnement des deux couleurs donne la mesure de l'amétropie.

Cette expérience ingénieuse est tout entière fondée sur l'aberration de réfrangibilité de l'œil. Peu prononcée chez l'emmétrope, cette aberration s'accentue lorsque le plan de la rétine est situé en avant ou en arrière du foyer principal postérieur φ''.

Somme toute, ce mode de détermination ne saurait convenir que pour les degrés peu élevés d'amétropie, et seulement comme moyen de contrôle, en vue de découvrir la simulation.

XIV

DÉTERMINATION OBJECTIVE DE LA RÉFRACTION STATIQUE DE L'ŒIL

La détermination objective de la réfraction statique jouit d'une supériorité incontestable sur celle fonctionnelle précédemment décrite. Grâce à elle, on s'affranchit des réponses souvent ambiguës du sujet. Que l'individu soit illettré, peu intelligent ou ne pouvant s'exprimer dans la langue nationale, qu'il s'agisse d'enfants, d'amblyopes ou d'amaurotiques, on sera toujours sûr de se renseigner. Pour tout examinateur exercé, les erreurs qui en découlent sont comprises dans des limites fort restreintes.

Une supériorité non moins grande consiste dans la possibilité de mesurer la totalité de l'amétropie, et non la seule portion rendue apparente, comme cela arrive avec la détermination fonctionnelle. Ajoutons que l'explorateur réalise une grande économie de temps.

Contrairement aux procédés subjectifs où par l'interposition d'un verre on agit sur les rayons incidents, ici on n'a à s'occuper que de ceux qui émergent de l'œil.

Malgré la variété des moyens mis en usage, tous ont pour base l'ophtalmoscope utilisé comme optomètre.

Suivant qu'on se sert du seul miroir ou qu'on le combine avec la lentille ophtalmoscopique, on a à sa disposition deux méthodes : celle de l'*image droite* et celle de l'*image renversée*.

XV

OPHTALMOSCOPE

L'ophtalmoscope a été découvert par Helmholtz[1]. Le point de départ fut l'étude de la marche des rayons lumineux qui émergent de l'œil. Ceux-ci, après avoir traversé d'arrière en avant l'appareil lenticulaire de cet organe, se dirigent vers la source éclairante et ne peuvent être utilisés que grâce à un artifice leur permettant de pénétrer dans l'œil de l'observateur.

Pour résoudre ce problème, le célèbre physicien se servit de 4 plaques de verre superposées et inclinées de 56°. Cette sorte de miroir plan permettait d'éclairer le fond de l'œil observé et de transmettre à l'observateur placé derrière une partie de la lumière qui en émerge. Pour adapter l'instrument aux différentes vues, l'auteur ajoutait un petit tube oculaire muni d'une lentille concave ou convexe.

Le principe une fois posé, Ruete[2], puis d'autres, ont fait varier la forme et la composition du miroir. C'est ainsi qu'on en a fabriqué en métal et en verre étamé pourvus d'un trou central. Il en est de *plans simples* ou avec adjonction d'une *lentille collective*, comme celui de Coccius; de *concaves* et même de *convexes* combinés à une lentille collective, dont celui de Zehender est le type.

Recoss, fabricant à Königsberg, eut le premier l'idée de substituer à l'oculaire de Helmholtz un disque tournant porte-verres placé à la face postérieure du miroir. Ces verres sont les uns convexes, les autres concaves, de différentes forces. Il existe en plus un trou à vide.

L'ophtalmoscope le plus répandu aujourd'hui dérive des modèles de Ruete et Liebreich, tous deux composés d'un miroir réflecteur concave et d'une lentille objective convexe indépendante destinée à être placée à volonté entre ce dernier et l'œil observé.

V. Jœger fit construire un miroir plan à face double, l'une plane, l'autre concave. De même on a établi des ophtalmoscopes pouvant servir à deux observateurs au moyen d'un prisme à réfraction totale qui recouvre par derrière le trou central du miroir.

Voulant obtenir la vue stéréoscopique du fond de l'œil, Giraud-Teulon, et d'autres après lui, ont créé un ophtalmoscope *binoculaire* en faisant intervenir l'action de deux prismes adducteurs, l'un droit, l'autre gauche.

Les derniers perfectionnements consistent dans la modification du

1. H. Helmholtz, brochure, Berlin, 1851, et Vierord's, *Arch. Physiolog.*, 1852, p. 23.
2. Th. Ruete, *Der Augenspiegel und das Optometer*, Göttingen, 1852.

disque primitif de Recoss, ce qui permet d'utiliser l'ophtalmoscope comme optomètre.

Pour bien comprendre le jeu du miroir ophtalmoscopique, il est bon de connaître les lois de la catoptrique. Nous n'y insisterons que brièvement.

Étant donné un *miroir plan* percé au centre d'un trou de 2 à 3 millimètres de diamètre, on a à envisager trois cas :

1° Une source lumineuse placée au delà de 5 mètres émet des rayons sensiblement parallèles qui restent tels après réflexion par le miroir.

2° En deçà de 5 mètres, ce qui a lieu dans l'examen ophtalmoscopique, les rayons incidents et réfléchis sont de plus en plus divergents et se comportent comme s'ils provenaient d'un foyer virtuel situé derrière le miroir à une distance égale de celle de la source éclairante. La largeur du cône réfléchi dépend de l'éloignement du miroir à l'œil exploré. Quant à son intensité lumineuse, elle décroît d'après la loi bien connue du carré des distances.

3° Enfin si, à l'exemple de Coccius, on fait traverser aux rayons émanés de la source éclairante une lentille collective d'un court foyer, ceux-ci, venant à tomber sur un miroir plan, forment un cône convergent d'autant plus court et lumineux qu'on écarte la lentille du miroir.

Voyons maintenant ce qui se passe avec les miroirs concaves.

Des rayons parallèles venus de l'infini forment après réflexion un foyer réel dit *principal* situé en avant du miroir à une distance à peu près égale à la moitié du rayon de courbure. Inversement, si la source de lumière est placée au foyer principal, les rayons réfléchis sortent parallèles.

Lorsque les rayons émanent d'un point lumineux placé sur l'axe principal en deçà de l'infini et en avant du centre de courbure, ils se réunissent en foyer en avant du miroir, d'autant plus loin du centre de courbure que la source lumineuse s'en rapproche. Dans ce cas, le foyer est dit *conjugué*.

Enfin, si la flamme est située entre le centre et la surface du miroir, les rayons réfléchis divergent d'autant plus qu'elle se rapproche de ce dernier. Il n'y aura donc pas de foyer, à moins d'envisager comme tel le prolongement des rayons en arrière de la surface réfléchissante, constituant un foyer *virtuel*.

Qu'on choisisse des miroirs plans ou concaves, le diamètre ne doit pas dépasser 3 à 4 centimètres. Plus grands, ils auraient l'inconvénient d'élargir la surface d'éclairement sur la face, aux dépens de la netteté de l'image ophtalmoscopique. Plus petits, ils seraient d'un maniement difficile, au moins pour les commençants.

Le miroir courbe aura de 15 à 20 centimètres de longueur focale principale. De la sorte, pendant l'examen ophtalmoscopique, le som-

met du cône lumineux réfléchi correspondra sensiblement au plan de l'orifice pupillaire, condition particulièrement favorable pour un éclairement étendu du fond de l'œil.

Lorsqu'on doit se placer tout près de l'œil observé, comme on le fait dans l'examen par l'image droite, ainsi que nous le verrons, Wardsworth, puis Parent, recommandent l'emploi d'un petit miroir concave de 2 centimètres de diamètre et à foyer très court. Pour que l'œil de l'observateur utilise le plus de rayons émergents possible, le miroir, qui est incliné de 25°, présente un trou central dont l'axe correspond à cette inclinaison.

Dans la recherche des moindres défauts de transparence des milieux de l'œil, et la détermination de la skioposcopie, dont il sera bientôt question, le miroir plan est de beaucoup préférable à celui concave. Ajoutons que, pour l'examen du fond de l'œil, il offre encore de réels avantages. Grâce à l'éclairement atténué qu'il procure, la pupille restant plus large nous permet d'embrasser une plus grande étendue de la rétine, outre qu'on se rend mieux compte des contrastes de coloration du fond de l'œil.

Dans les nouveaux modèles d'ophtalmoscope, le disque de Recoss est pourvu de deux séries de verres convexes et concaves depuis 0,25 jusqu'à 14 et 18 D pour les premiers et de 0,5 à 20 D pour les seconds.

Celui de Parent porte un disque mobile surajouté muni de 5 cylindres concaves. Tous ces ophtalmoscopes, dits *à réfraction*, répondent aux besoins de la pratique, en restant, il est vrai, compliqués et notablement plus lourds que les modèles primitifs. Vu leur grand nombre, on nous dispensera de les décrire. La figure ci-contre représente celui simplifié, dont nous nous servons. Il est pourvu d'un seul disque muni de 16 verres sphériques faciles à nettoyer, dont 9 concaves et 7 convexes, plus un trou à vide; point de demi-dioptries ni de cylindres. En supposant qu'un numéro de verre soit insuffisant et que celui qui lui succède corrige trop, on en déduira la demi-dioptrie intermédiaire.

Pour les myopies de 10 D et plus, il sera préférable de placer devant l'œil du malade, sur la monture d'essai, un verre — 10, et, avec l'adjonction des 9 lentilles concaves de l'ophtalmoscope, on aura à sa disposition jusqu'à 19 D concaves.

Comme l'hypermétropie dépasse rarement 7 D, il devenait inutile de surcharger l'ophtalmoscope d'un plus grand nombre de verres convexes. Seuls les individus privés de cristallin font exception, et l'on recourra au même artifice que chez les myopes prononcés, en plaçant devant l'œil du malade le verre + 10.

Pour l'astigmatisme, nous négligeons volontiers la détermination par l'image droite, qui expose à de fréquentes erreurs, donnant la préférence à la skioposcopie et à l'ophtalmomètre de Javal. Si l'on y

tenait pourtant, on ajouterait à l'ophtalmoscope le disque à cylindres concaves de Parent, pourvu d'un demi-cercle fixe, gradué de 15 en 15°

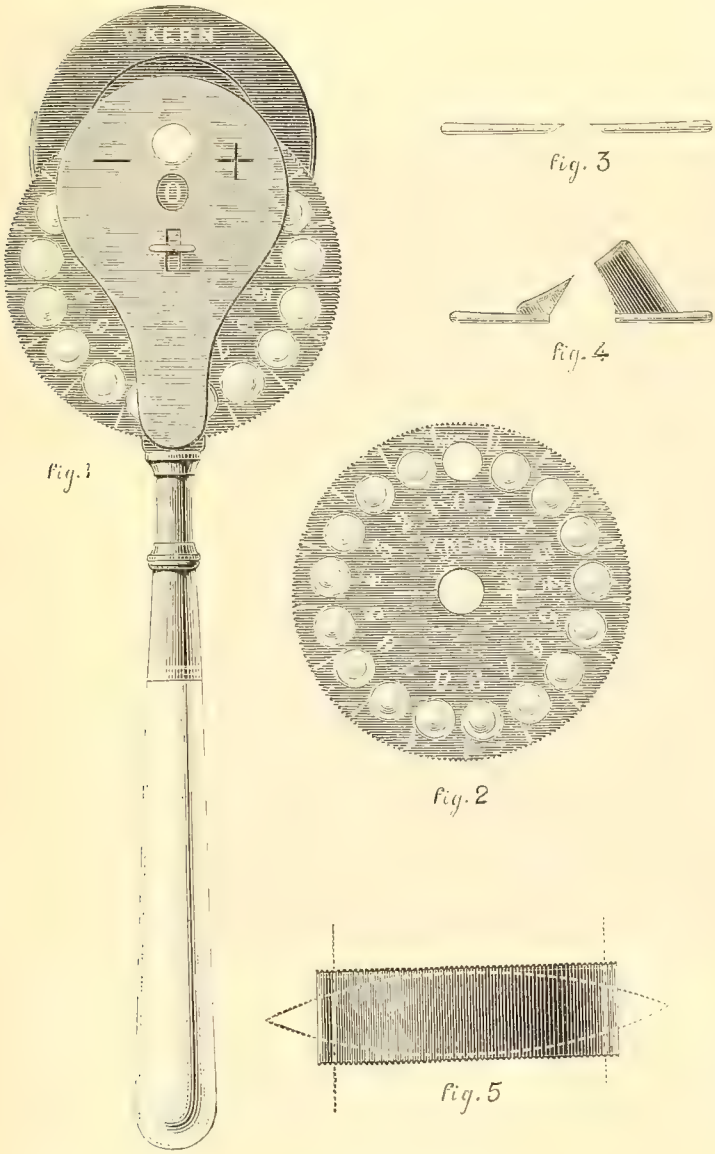

Fig. 60.

depuis 0 placé à gauche jusqu'à 180° inscrit à droite. Celui-ci sert à indiquer l'inclinaison de l'axe pour chaque verre.

Toujours est-il qu'on doit avoir à sa disposition trois miroirs mobiles, l'un plan (fig. 3), l'autre concave, plus celui de Parent (fig. 4). On les change à volonté, grâce à un cadre en demi-lune qui existe sur la face antérieure de l'ophtalmoscope. Tous, ainsi que la lentille, trouvent leur place dans une petite boîte portative de 12 centimètres de long, 6 de large et 2 d'épaisseur.

La grande lentille ophtalmoscopique destinée à être placée à volonté sur le trajet des rayons émergents offre un diamètre de 3 à 4 centimètres et possède une force réfringente de 14 à 15 D positive. Elle est munie d'un large cadre noir en corne ou en métal qui préserve le verre de toute rayure. Comme on n'utilise guère que les parties centrales de la lentille, il vaut mieux n'en garder que les 3 centimètres du milieu en supprimant les bords (fig. 5). De la sorte, on évite autant que possible l'aberration chromatique et de sphéricité.

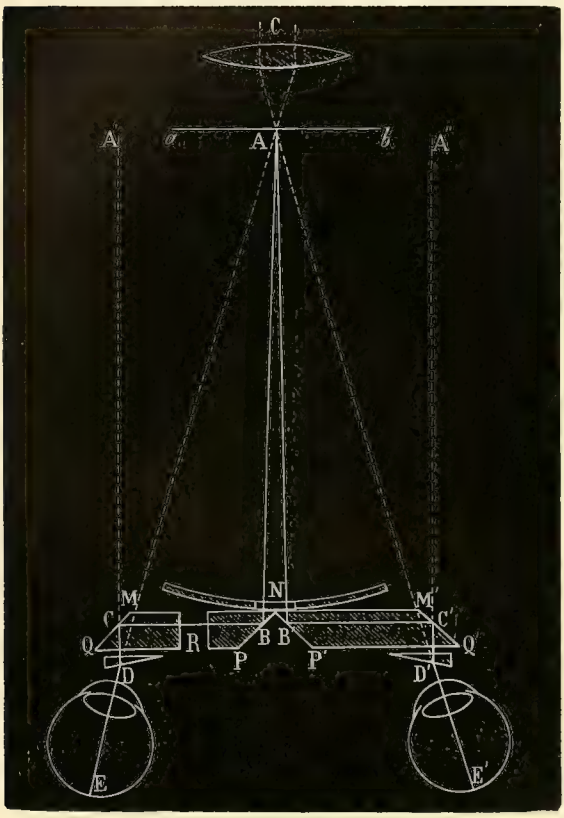

Fig. 61.

Il nous reste à dire quelques mots de l'ophtalmoscope *binoculaire* de Giraud-Teulon, quelque peu modifié par Coccius.

Cet instrument est pourvu derrière le miroir de deux prismes rhomboïdaux PQ, P'Q', qui se touchent par leur arête correspondante (fig. 61).

Les rayons émergents de l'œil observé y subissent une double réflexion totale en AC et B'C' qui les dirige dans chaque œil de l'observateur suivant les parallèles A'A''.

Comme dans la vision des objets rapprochés la convergence des lignes visuelles est nécessaire, on y supplée en plaçant derrière les prismes collecteurs deux autres prismes triangulaires faibles DD' dont

le sommet est tourné en dedans. Ces prismes dévient les rayons parallèles de telle sorte qu'ils semblent provenir du point A.

Pour que les prismes collecteurs s'adaptent à tout écartement des yeux, l'auteur a divisé chacun en son milieu perpendiculairement à QQ′, et la moitié externe RQ seule mobile peut être rapprochée de l'interne à l'aide d'une vis sans fin latérale, ce qui n'influence en rien la marche des rayons lumineux. Grâce à ce dispositif, l'explorateur place toujours ses yeux dans la direction des rayons émergents.

La modification de Coccius consiste à placer immédiatement derrière le miroir N de 16 centimètres de distance focale et au-devant des prismes, une lentille convexe de 3 dioptries qui donne à l'image une intensité lumineuse plus grande. Pour avoir un grossissement supérieur, il ajoute à l'ophtalmoscope une lunette de Galilée.

L'image renversée du fond de l'œil s'obtient à l'aide de la lentille convexe mobile de 15 D, tenue à la façon ordinaire.

Comme l'éclairage du miroir doit être direct, la lampe sera placée, non de côté, mais en arrière et quelque peu au-dessus de la tête du malade.

XVI

DÉTERMINATION DE LA RÉFRACTION STATIQUE PAR L'IMAGE DROITE

Étant donné un œil emmétrope, nous savons qu'il réunit en foyer sur la rétine les rayons parallèles venus de l'infini. Par suite des lois de réciprocité, les rayons qui en émergent seront parallèles, et un observateur emmétrope placé tout près et ne mettant pas en jeu son accommodation pourra apercevoir nettement tous les détails du fond de l'œil. L'image ainsi obtenue sera *réelle*, droite, et agrandie.

Pour un œil myope, les rayons émergents sortis en convergence iront former au niveau du foyer conjugué antérieur une image aérienne *réelle* et renversée. L'observateur, sauf s'il est hypermétrope d'une quantité équivalente à la myopie du sujet observé, ne pourra voir nettement le fond de l'œil qu'en interposant le verre concave correspondant du disque ophtalmoscopique. Le nombre de dioptries employées indiquera le degré de la myopie.

Lorsqu'il s'agit d'un œil hypermétrope, les rayons émergents divergent, et, en supposant l'observateur emmétrope, il ne saurait en tirer parti qu'en les rendant parallèles, au moyen d'un verre convexe équivalent au degré de l'hypermétropie.

Pour que l'examen par cette méthode soit exact, diverses conditions sont indispensables.

L'observateur doit être emmétrope ou rendu tel par les verres, à

moins que, s'il est amétrope, il ne préfère tenir compte dans les calculs de son degré de myopie ou d'hypermétropie. De plus, il faut qu'il s'habitue à ne pas accommoder pendant l'exploration. S'il n'y parvenait pas tout d'abord, il lui faut connaître la quantité de réfraction dynamique mise en jeu et la neutraliser par un verre concave approprié dont il diminuera progressivement le numéro à mesure qu'il apprendra à relâcher son muscle accommodateur.

Il est tout aussi important que le sujet exploré n'accommode pas. L'éblouissement ophtalmoscopique suffit souvent à lui seul pour réaliser cette condition. Dans le même but on invitera le malade à regarder au loin, et, en cas d'insuccès, on instillera de l'atropine pour paralyser momentanément l'accommodation.

Dans les degrés élevés d'amétropie, la distance du verre correcteur n'étant pas indifférente, l'observateur se rapprochera le plus possible du foyer antérieur φ', c'est-à-dire à 15 millimètres environ de la cornée.

Pour éviter une trop forte inclinaison du miroir, qui réduirait d'autant le champ exploré, et pour éclairer suffisamment le fond de l'œil, Parent a donné à son miroir concave à court foyer une inclinaison fixe. Le trou central percé directement fait un angle avec l'axe du miroir. De la sorte, tous les rayons incidents pénètrent en cône à travers la pupille, et ceux émergents franchissent pour la plupart l'orifice du miroir. Cet orifice doit avoir 2 à 3 millimètres de diamètre. Plus petit, il agirait dans le sens d'un trou sténopéique, et permettrait l'exploration du fond de l'œil, quel que fût le genre d'amétropie. Pour supprimer les cercles de diffusion, les lentilles du disque rotatif ne doivent pas présenter moins de 4 millimètres de diamètre.

La gêne qui dérive du reflet lumineux de la cornée est évitée en regardant quelque peu obliquement. Si la pupille par trop resserrée rend l'examen difficile, on y obvie en faisant usage d'un éclairage de faible intensité ou en instillant au préalable quelques gouttes de cocaïne à 4 pour 100 ou d'homatropine à 0,50 pour 100. Cette dernière est préférable, en ce sens qu'elle ne ternit pas la cornée en détruisant l'épithélium.

Ces précautions prises, rien ne devient plus facile et plus rapide avec quelque habitude que d'explorer le fond de l'œil dans ses moindres détails et de déterminer le degré d'amétropie. On prendra de préférence pour point de mire les fins vaisseaux de la rétine ou encore le tigré physiologique de la choroïde, en ayant soin de ne pas trop s'écarter du pourtour de la papille, dont le centre est souvent fortement excavé.

Lorsque la myopie est supérieure à 10 dioptries, la détermination par l'image droite n'est plus possible. Cela tient à la réduction très

grande de l'image ophtalmoscopique, à sa diffusion et à son peu de clarté. C'est sur quoi ont insisté Parent[1], puis Éperon[2]. Pour y obvier, il suffit, se servant du petit miroir à court foyer, de placer à 15 millimètres au devant de la cornée de l'œil observé un verre concave correcteur. Comme ce dernier devient extrêmement gênant à cause des reflets que donne sa surface concave sur laquelle se peint le miroir tout entier, Éperon lui substitue un ménisque divergent à face convexe tournée en avant. Pour peu qu'on regarde obliquement, on arrive à se débarrasser de la petite image réfléchie. La force réfringente du ménisque est de 15 D, ce qui satisfait pleinement pour tous les degrés de myopie compris entre 8 et 20 D. De la sorte, on transforme la myopie forte en hypermétropie, en emmétropie ou en myopie faible. Pour la myopie de + 20 D et au-dessus, Éperon se sert d'un ménisque de 18 D.

XVII

DÉTERMINATION DE LA RÉFRACTION STATIQUE PAR L'IMAGE RENVERSÉE

Si devant un œil emmétrope on place à 15 millimètres de la cornée une forte lentille convexe que nous supposerons être de 10 D, on obtient une image aérienne de la rétine. Cette image réelle, agrandie et renversée, est située entre la lentille et l'observateur. S'agit-il d'un œil emmétrope, elle occupe le foyer même de la lentille, tandis que pour un œil myope elle se trouve entre ce foyer et la lentille et pour un œil hypermétrope entre le foyer de la lentille et l'infini. Au point de vue de la grandeur, elle reste invariable dans l'emmétropie, quelle que soit la distance de la lentille. Cela résulte du parallélisme même des rayons émergents.

Lorsque le foyer de la lentille coïncide avec le foyer antérieur de l'œil, que celui-ci soit emmétrope, myope ou hypermétrope, la grandeur de l'image est la même dans les trois cas. Par contre, suivant que le foyer de la lentille se trouve en deçà ou au delà, l'image grandit dans l'hypermétropie et se rapetisse dans la myopie.

Partant de ces données, on a été conduit à utiliser l'œil muni d'un verre convexe comme un optomètre à une seule lentille, la rétine représentant la plaque porte-objet.

Loiseau[3] a composé à cet effet un appareil formé d'une lentille de 10d qu'il place de façon à ce que son foyer coïncide avec le point

1. Parent, *Diag. et déterminat. de l'Astigm.*, Paris, 1881.
2. Epéron, *Arch. d'opht.*, 1884, IV, p. 217.
3. Loiseau, *Arch. méd. Belge*, mai 1878, et *Ann. d'ocul.*, t. LXXX, p. 66, 1878.

nodal de l'œil. Celle-ci est fixée sur une réglette de 30 centimètres sur laquelle glisse dans une coulissière une tige horizontale qui porte à son extrémité postérieure le miroir ophtalmoscopique. Ce miroir possède une longueur focale égale à celle de la tige mobile.

Pour l'éclairage, on place devant la flamme de la lampe une lentille collective dont le foyer doit se confondre avec la source lumineuse. On superpose à la lentille une plaque de verre sur laquelle se trouvent tracées des lignes noires parallèles de 1 millimètre de large, avec autant d'écartement. Les rayons sortis parallèles tombent sur le miroir dont le foyer reste ainsi invariable, quels que soient les déplacements antéro-postérieurs qu'on lui imprime.

On trace 0 au point de la réglette où le foyer du miroir et celui de

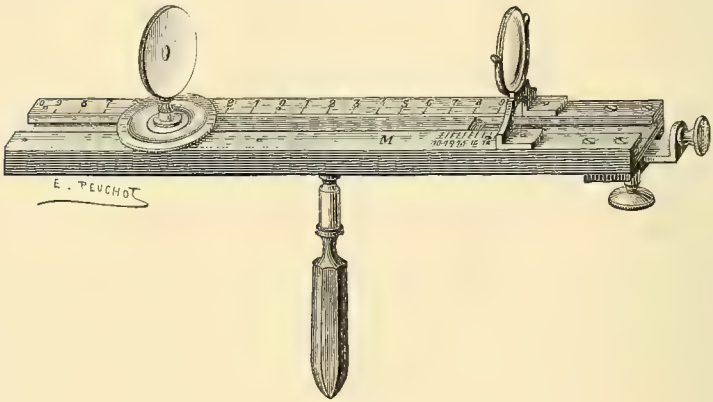

Fig. 62.

l'œil emmétrope pourvu de la lentille + 10 se confondent. Ce point est déterminé par le fait que l'observateur aperçoit avec netteté l'image rétinienne du treillis lumineux. A partir de 0 jusqu'à 10 on marque des traits équidistants dont les uns placés dans le sens de la lentille objective correspondent à autant de D de myopie; les autres disposés du côté du miroir, aux mêmes valeurs d'hypermétropie. On n'a qu'à faire avancer ou reculer au moyen d'une vis le miroir de la quantité voulue jusqu'à apercevoir nettement l'image lumineuse du treillis. Le chiffre de la réglette où se réalise ce résultat indique celui de l'amétropie. Avec une myopie de 10 D, on supprime la lentille. S'il s'agit d'un degré plus élevé, on substitue à la lentille oculaire + 10 une + 20 distante de 5 centimètres du point nodal de l'œil. Les 5 centimètres de la réglette subdivisée en 10 intervalles correspondent chacun à une dioptrie de myopie en plus.

La détermination de la réfraction statique par l'*image renversée* a

trouvé peu d'imitateurs à cause de la difficulté d'apercevoir le point exact où vient se peindre l'image du fond de l'œil. Le procédé par l'*image droite* doit donc lui être préféré, bien qu'à son tour il mérite de céder le pas à une méthode plus simple et plus exacte dont nous sommes redevables à Cuignet.

XVIII

SKIOPOSCOPIE

Une manière des plus simples pour déterminer la réfraction statique consiste dans l'étude de l'ombre perçue à travers la pupille pendant qu'on éclaire l'œil à l'ophtalmoscope.

Bowman[1] le premier a observé ce phénomène et en a tiré parti au point de vue du diagnostic du kératocône. Mais c'est à Cuignet[2] que revient l'honneur de l'avoir utilisé dans le diagnostic de l'amétropie. Il a été suivi dans cette voie par Mengin[3], Forbes[4], et surtout Parent[5], qui nous a appris la détermination exacte des vices de réfraction, grâce à l'emploi de verres correcteurs placés au devant de l'œil exploré.

On est loin d'être d'accord sur le lieu où se produit l'ombre pupillaire ; de là les dénominations diverses de *kératoscopie* (Cuignet), de *pupilloscopie* (Landolt), de *rétinoscopie* (auteurs anglais) et de *skiascopie* (Chibret). Nous proposons le terme de *skioposcopie*, formé de σκια ombre, οπος oculaire, comme plus exact et ne prêtant nullement à confusion.

Avant d'aborder l'étude de ce qui se passe du côté de l'œil, il nous faut envisager en quoi l'éclairement diffère suivant qu'on fait usage d'un miroir *concave* ou *plan*.

Le premier réunit au devant de lui en foyer réel, aérien et renversé, les rayons incidents à la condition que la source lumineuse soit placée au delà du foyer du miroir. C'est dire que l'image fournie devient pour l'œil exploré la source éclairante qui marche dans le *même sens* que les déplacements imprimés à l'ophtalmoscope.

Le second disperse les rayons incidents, et son foyer purement virtuel se trouve derrière lui et marche en *sens contraire*.

Voyons maintenant ce qui a lieu lorsqu'on éclaire le fond de l'œil avec le miroir plan.

L'observateur, étant placé quelque peu au delà de 1 mètre du patient,

1. Bowman, H. R., 1859-1860, p. 157.
2. Cuignet, *Recueil d'opht.*, 1873 et suivants.
3. Mengin, *Recueil d'opht.*, 1878.
4. Forbes, *Opht.*, H. R., 1882, p. 62.
5. Parent, *Rec. d'opht.*, 1880.

commence par éclairer le champ pupillaire, et en imprimant à l'ophtalmoscope de légers mouvements de rotation, il aperçoit une ombre pupillaire marginale qui marche dans le même sens que le miroir si l'œil exploré est emmétrope, hypermétrope ou myope de moins d'une dioptrie. Pour toute myopie d'un degré plus élevé, l'ombre pupillaire se déplace en sens inverse. La figure ci-contre, que nous empruntons à Bjerrum[1], explique parfaitement la marche des rayons.

Soit la source lumineuse L et le miroir plan 1. Les rayons réfractés

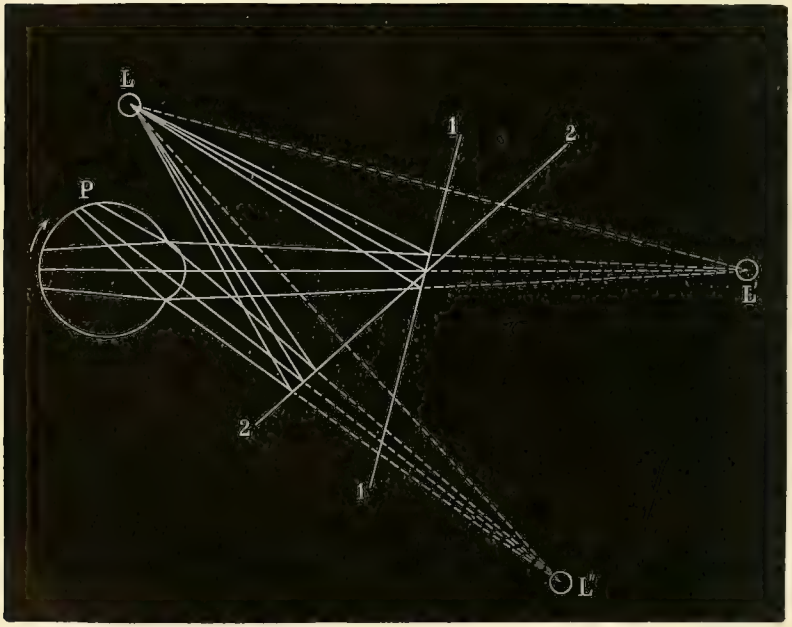

Fig. 63.

nécessairement divergents éclairent la rétine de l'œil exploré P, comme s'ils provenaient de L'. C'est donc dans cette direction que l'œil de l'observateur sera impressionné. Tournons le miroir dans la position 2, les rayons réfléchis éclairent un point excentrique de la rétine comme s'ils avaient pour source L' et à la place précédemment éclairée apparaît une ombre dans le sens de la flèche. Tel est le cas de l'emmétrope et de l'hypermétrope.

Dans un œil myope d'une dioptrie, le punctum remotum de l'appareil réfringent coïncide avec le plan de la pupille de l'observateur. En pareil cas le champ pupillaire de l'observé apparaît uniformément

1. Bjerrum, Édit. allemande, Leipzig, 1892.

clair ou sombre d'après le degré d'inclinaison du miroir, mais le phénomène de l'ombre fait défaut. C'est là ce que l'on est convenu d'appeler le *point neutre* que l'on retrouve lorsqu'on se sert du miroir concave. Nous en donnerons plus loin l'explication.

Pour un œil myope de plus d'une dioptrie, l'ombre fournie par le miroir plan tenu à 1 mètre de distance se meut en sens opposé de l'ophtalmoscope, et cela d'autant plus vite que la myopie est faible. Le croisement dont il s'agit tient à ce que notre œil perçoit non la partie éclairée de la rétine, mais son foyer aérien, que nous supposerons se déplacer de L′ en L″.

Une fois la myopie reconnue, il reste à en déterminer le degré. Pour cela, on place devant l'œil exploré sur la monture d'essai, des verres concaves de plus en plus forts jusqu'à ce qu'on assiste au phénomène du *point neutre*. En supposant qu'il ait fallu une lentille de — 3, on en conclut à une myopie de 4 D. En effet, puisque le verre a laissé subsister 1 D négative, en l'ajoutant on a $3 + 1 = 4$.

On obvie à la gène qui résulte du reflet du miroir sur le sommet de la cornée, en invitant le malade à regarder de côté ou en se plaçant dans une direction un peu oblique. Il ne faudrait pas toutefois s'écarter trop du centre, vu que la réfraction des méridiens change à mesure que l'on se rapproche de la périphérie.

On neutralise autant que possible le jeu de la réfraction du patient, en l'engageant à regarder au loin.

Le fait que grâce aux verres on transforme toute myopie forte, en $M = 1$ D, permet à l'observateur placé à un peu plus de 1 mètre de saisir les moindres écarts du punctum remotum. Le point neutre serait-il réellement en deçà ou au delà d'une quantité ne dépassant pas 10 à 20 centimètres, que l'erreur oscillerait entre $\frac{1}{10}$ et $\frac{1}{5}$ de D, ce qui est peu de chose. En procédant à la détermination du point neutre sans verres correcteurs, on risque dans les degrés élevés de myopie de se tromper beaucoup, vu le peu d'écart d'un *remotum* à un autre.

Lorsqu'un rétrécissement pupillaire prononcé, comme cela se rencontre chez les tabétiques et les individus fortement presbytes, rend l'exploration difficile, on doit recourir aux mydriatiques.

Dans l'hypermétropie et la myopie forte le reflet de la pupille est beaucoup plus faible que dans l'emmétropie. Cela tient à ce que les cercles de diffusion sont grands proportionnellement à la petitesse de l'angle visuel sous lequel apparaît la pupille. L'application d'un verre correcteur donne aussitôt à cet orifice un vif éclat.

Le fait du déplacement beaucoup plus lent des ombres dans les forts degrés d'amétropie que dans ceux faibles et dans l'emmétropie, tient à ce que plus le remotum est éloigné, plus l'image est grossie et les mouvements parallactiques étendus.

Tout ce qui vient d'être dit s'applique exactement à la détermination de l'hypermétropie, à cette différence près qu'au lieu de verres correcteurs concaves on en interpose de convexes, jusqu'à transformer l'hypermétropie en myopie + 1 D. Si le verre est de 3 D, par exemple, l'œil exploré possède 3 — 1 = 2 D d'hypermétropie.

Le miroir *concave* contrairement au *plan* possède un foyer qui devient la source éclairante pour l'œil observé. Comme ce foyer se déplace dans le même sens que le miroir, l'inverse se passe sur la rétine de l'individu exploré. Le contraire n'arrive que lorsque le fond de l'œil du patient se trouve au devant du foyer du miroir.

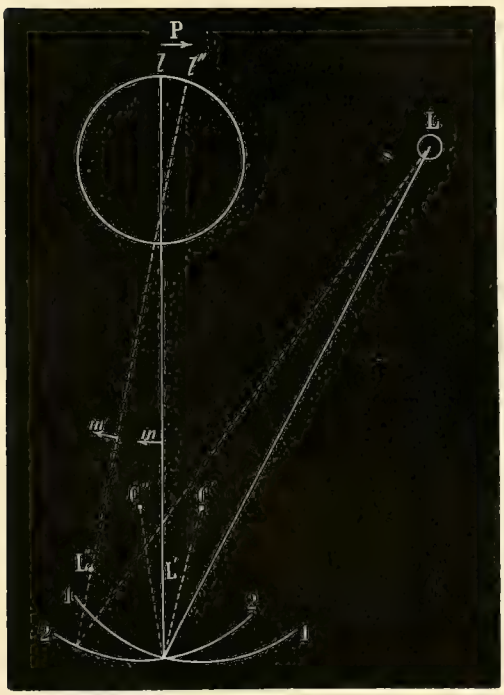

Fig. 64.

Avec le miroir concave de 25 centimètres de foyer tenu tant soit peu au delà d'un mètre, on voit à chaque inclinaison de celui-ci une ombre pupillaire qui se déplace en sens inverse. Cela résulte de ce que le foyer, situé en L′ lorsque le miroir est tenu dans la position 1, se porte en L″ avec l'inclinaison 2. Dès lors, l'image lumineuse rétinienne s'achemine vers *l″* pendant que *l′* s'obscurcit.

Dans toute myopie supérieure à 1 D, l'observateur perçoit le foyer conjugué antérieur de l'œil, et comme ce foyer marche dans le sens de celui du miroir concave, de *m* en *m′*, l'ombre pupillaire se trouve nécessairement inversée, autrement dit, elle se déplace dans la même direction que le miroir. Ce n'est qu'avec la myopie de 1 D que nous atteignons le *point neutre*.

Pour comprendre ce qui se passe alors, quelques explications sont nécessaires. Nous avons dit que, lorsque le punctum remotum correspond au plan pupillaire de l'observateur, la pupille de l'observé apparaît uniformément claire, tant qu'elle est traversée par les rayons incidents. Son éclat décroît progressivement à mesure qu'on tourne le miroir pour disparaître finalement tout à coup, sans jeu d'ombre et de lumière. L'observateur O en explorant l'œil P accommode pour le plan

pupillaire de l'observé. De la partie éclairée du fond de l'œil MN, il ne perçoit que *ab* correspondant à *cd* sur son propre œil. Lorsqu'il incline le miroir convexe ou concave, l'éclairement de la pupille ne commence à décroître qu'à partir du moment où l'une des extrémités M ou N franchit *a* ou *b*. S'il continue l'inclinaison, il arrive un moment où



Fig. 65.

toute la source lumineuse devient tellement excentrique qu'on assiste à l'éclipse totale de la pupille. Pour s'assurer que l'on est bien au *point neutre*, il suffit d'interposer des verres d'un numéro supérieur ou inférieur et, suivant qu'on se sert du miroir plan ou concave, on verra l'ombre pupillaire se déplacer en sens contraire.

XIX

DÉTERMINATION DE LA RÉFRACTION DYNAMIQUE OU ACCOMMODATION

Nous savons que la réfraction statique exprimée par r ne nécessite aucun effort. Pour mesurer la quantité de réfraction dynamique p que l'œil emploie pour distinguer les objets de plus en plus rapprochés jusqu'au punctum proximum, il nous faut retrancher r de p, ce qui donne la formule

$$a = p - r.$$

Chez l'emmétrope r étant égal à 0, l'expression devient $a = p$. Par contre, chez l'hypermétrope, r étant virtuel ou négatif, on l'ajoute et l'on a

$$a = p + r.$$

Chez le myope r étant positif on posera

$$a = p - r.$$

Pour déterminer le degré d'amplitude accommodative, on se sert d'objets types d'une petite dimension, tels que des caractères d'impri-

merie, des fils minces tendus dans un cadre ou encore une série de petits trous percés dans un diaphragme.

Chez l'emmétrope, la distance la plus rapprochée à laquelle il cesse de distinguer nettement l'objet se mesure avec un ruban métrique que l'on applique contre le rebord orbitaire externe. En supposant que cette distance soit de 10 centimètres, on en conclut que l'individu jouit d'une amplitude d'accommodation de + 10 D.

S'agit-il d'un myope ou d'un hypermétrope, on commence par déterminer le degré de son amétropie, puis on procède comme plus haut à la recherche du point p. Les deux termes r et p étant connus, il ne reste plus qu'à appliquer les formules précédemment énoncées.

Supposons que l'on ait affaire à un myope pouvant, après interposition d'un verre concave de 2 D, distinguer à l'infini: admettons d'autre part qu'il cesse de voir nettement les objets fins à 8 centimètres, ce qui équivaut environ à un verre convexe de 12 D, son amplitude d'accommodation sera de + 10 D, comme chez l'emmétrope.

La différence réside dans le *parcours*, compris entre l'infini et 10 centimètres chez l'emmétrope, alors que chez le myope il se réduit à 40 centimètres, puisque r égale 0,50 et p 0,10.

Prenons maintenant un œil hypermétrope qui pour voir au loin a besoin d'un verre de + 2 et dont le punctum proximum mesure $12^{cent},5$ correspondant à + 8 D. Il aura comme amplitude accommodative $8 + 2 = + 10$ D à l'instar de l'œil emmétrope et myope. Par contre son parcours sera plus restreint que celui de l'emmétrope, compris qu'il est entre l'infini et $12^{cent},5$ au lieu de 10. De là découle que plus l'hypermétropie est forte, plus p s'éloigne, l'amplitude d'accommodation restant la même.

Comme Donders l'a démontré, l'amplitude accommodative décroît régulièrement avec l'âge à partir de 12 ans. Cela prouve que la cause doit en être recherchée non du côté du muscle ciliaire qui conserve jusqu'à 40 ans une grande partie de sa puissance, mais dans la densification progressive du cristallin. On ne saurait invoquer l'insuffisance du muscle que dans les cas pathologiques ou d'hypermétropie forte ayant pour conséquence le surmenage.

Étant donné qu'avec l'âge le punctum proximum s'éloigne, il arrive un moment où il dépasse la distance de la vision utile pour le travail de près. C'est ce qui a lieu de 40 à 45 ans chez l'emmétrope, plus tôt chez l'hypermétrope, plus tard chez le myope. Cet état, désigné sous le nom de *presbytie*, comporte l'usage de verres convexes pour la vision rapprochée. Si dans ce cas on veut mesurer l'amplitude accommodative, on devra soustraire du punctum proximum ainsi obtenu le numéro du verre employé, et procéder pour le reste comme chez les sujets non presbytes.

Supposons qu'à l'aide d'un verre de + 9 D, l'individu parvienne à voir nettement les objets types placés à 9 centimètres de son œil, ce qui correspond à 11 D de réfraction. Les deux dioptries en plus représenteront le punctum proximum réel, autrement dit, ce qui subsiste d'accommodation.

En cas de myopie ou d'hypermétropie, on n'aura qu'à retrancher ou à ajouter la valeur de r.

Lorsqu'il s'agit d'yeux fortement myopes, il devient difficile de mesurer p avec précision, attendu que le moindre écart du ruban métrique peut changer de beaucoup le résultat. Pour le comprendre, il suffit de se rappeler qu'entre la distance de 10 centimètres et celle de 5, l'écart pour p n'est pas moindre de 10 D. En pareil cas, on rendra l'œil moins myope par l'adjonction d'un verre concave approprié et en ajoutant le nombre de dioptries à la nouvelle distance p, on en déduit la valeur exacte.

Les optomètres précédemment décrits peuvent être utilisés pour la détermination de la réfraction dynamique. Pour cela, une fois la réfraction statique connue, on rapproche l'écran porte-objet jusqu'à ce que l'individu cesse de voir nettement. Ce point n'est autre que p et la différence entre p et r en dioptries donne la mesure de a.

XX

DÉTERMINATION DE L'AMPLITUDE DE CONVERGENCE

Cette détermination comporte la recherche des deux points extrêmes r^c et p^c.

Nous savons que r^c qui correspond à la direction des lignes du regard peut être en *parallélisme*, en *convergence* ou en *divergence*. Pour s'en rendre compte, on a proposé de faire fixer binoculairement un objet éloigné pendant que l'on recouvre l'un des yeux avec un verre rouge et que l'on place devant l'autre un prisme à base tournée en dedans ou en dehors. Lorsque la base est en dedans et que l'on franchit un certain numéro du prisme, l'individu accuse une diplopie homonyme persistante. Or c'est précisément le dernier numéro qui a pu être surmonté par la mise en jeu du muscle abducteur qui donne la mesure du degré d'abduction dont le sujet est capable. Il suffit pour cela de se rappeler que l'angle de déviation de l'œil est la moitié de celui du prisme. En tenant compte de la longueur de la ligne de base dans chaque cas particulier, on arrive à fixer rapidement, à l'aide du tableau dressé par Nagel et Landolt, la valeur de $-r^c$.

Si l'on procède à l'expérience inverse avec un prisme à base tournée

du côté de la tempe, on provoque à partir d'un certain numéro une diplopie croisée. Ici encore le dernier numéro surmonté, grâce à l'intervention du muscle droit interne, mesure l'adduction des lignes du regard ou $+r^c$.

En additionnant $+r^c$ et $-r^c$, on obtient la valeur absolue de p^c.

Le punctum proximum de convergence p^c n'est que très exceptionnellement *négatif*, et seulement en cas de strabisme divergent où il donne lieu à de la diplopie croisée. S'il en est ainsi, le prisme le plus faible qui corrige cette diplopie nous fait connaître $-p^c$ en angles métriques.

Pour trouver $+p^c$, on recouvre, comme précédemment, l'un des yeux avec le verre rouge et l'on fait fixer binoculairement la flamme d'une bougie, ou, ce qui vaut mieux, une fente éclairée verticale que l'on rapproche de plus en plus sur la ligne médiane. Parvenu à une certaine distance, l'individu accuse de la diplopie *croisée*, preuve qu'on a dépassé le punctum proximum de convergence. A l'aide de légers déplacements, on parvient à juger de l'endroit où commence la diplopie. Il suffit alors de se servir d'un mètre qui s'enroule et se déroule de lui-même, appliqué sur la pommette correspondante, pour déterminer p^c. Cependant, il faut tenir compte de certaines conditions capables de nous induire en erreur. C'est ainsi que l'individu exploré, usant de toute la force de ses muscles adducteurs, arrive à surmonter pour un instant la diplopie provoquée. On s'en rend compte en commençant l'expérience à distance et en faisant fixer ensuite la fente lumineuse aussi près que possible et à plusieurs reprises, jusqu'à ce que l'*excès momentané* de la contraction des muscles adducteurs cède à la fatigue. En procédant de la sorte, on rencontre souvent des sujets qui, au premier abord, surmontent la diplopie presque au contact de leur nez, et qui, quelques instants après, témoignent d'un recul notable de la limite de leur punctum proximum de convergence.

Une autre précaution est celle de savoir si, dans la vision de près, le malade ne porte pas involontairement l'un des yeux en strabisme externe, auquel cas, continuant à fixer avec un seul œil, il se débarrasse de la diplopie provoquée, quel que soit le degré de rapprochement de l'objet visé.

Fig. 66. Enfin, lorsque p^c est très élevé, autrement dit très près de la face, il devient difficile de le mesurer au mètre, si l'on n'a pas recours à un artifice. Celui-ci consiste à se servir de prismes à base interne qui, en éloignant p^c, en rendent la mensuration plus commode. Il suffit d'ajouter les angles métriques correspondant aux pris-

mes à ceux fournis par la mensuration au mètre pour obtenir la valeur totale de p^c.

Une fois r^c et p^c connus, en les additionnant, on a l'amplitude de convergence a^c en angles métriques.

De Græfe, pour la détermination de p^c, a proposé un procédé devenu depuis classique. Bien qu'il soit moins exact que le précédent, on peut s'en servir comme moyen de contrôle.

On trace une ligne verticale noire sur fond blanc, avec un point noir au milieu de la ligne (fig. 66).

Pendant que l'individu fixe binoculairement le point noir, on place devant l'un des yeux un prisme fort à base dirigée *verticalement* et d'aplomb, soit en haut, soit en bas. Les choses étant ainsi disposées, tant que l'équilibre des muscles oculaires subsiste, le sujet voit deux points superposés sur la même ligne noire. L'abduction ou l'adduction sont-elles, au contraire, en défaut, qu'il aperçoit deux lignes parallèles, bien que différentes de niveau, avec leur point noir au centre. Suivant que cette diplopie est homonyme ou croisée, on en conclut qu'il y a insuffisance de l'abduction dans le premier cas et de l'adduction dans le second. Pour en déterminer le degré, il suffit de placer à côté du prisme déviateur vertical un second horizontal à base interne ou externe et de prendre comme mesure la moitié de l'angle du prisme correcteur.

XXI

ASTIGMATISME

La cornée que nous avons supposée appartenir, pour plus de simplicité, à un segment de sphère, offre une inégalité constante dans ses deux axes principaux, le vertical et l'horizontal.

Lorsque cette inégalité est minime, elle constitue l'état normal et peut être négligée ; mais lorsqu'elle se traduit par une différence de réfraction dans les deux méridiens perpendiculaires, d'une dioptrie et plus, la vision devient défectueuse et l'on a affaire à ce que Whewell a désigné sous le nom d'astigmatisme, de α privatif et στυγμα (point), se fondant sur ce que, chez les sujets atteints de cette incorrection, toute figure arrondie est perçue comme une ellipse.

Pour étudier la marche des rayons lumineux dans un œil astigmate, supposons un demi-cylindre convexe à axe vertical accouplé à une lentille plan convexe, et faisons-y tomber des rayons parallèles (fig. 67).

Un solide transparent ainsi constitué a un double foyer postérieur, celui du méridien vertical AB, plus long, et celui du méridien horizontal CD, plus court. Cela tient à ce que le cylindre de verre ne réfracte la lumière qui le traverse que dans le sens perpendiculaire à son axe.

Vient-on à promener sur l'axe de ce système un écran dans le sens antéro-postérieur, à partir de la face postérieure de la lentille cylindro-conique et au delà, on voit une série d'ellipses à grand diamètre vertical, d'autant plus allongées, plus éclairées et plus petites que l'on se rapproche du premier foyer, celui du méridien horizontal. A ce foyer même, on n'a plus qu'une ligne *verticale* EF 3 très nette.

Si l'on continue à reculer l'écran, l'ellipse reparaît en se raccourcissant et devient ronde au point *e e'* 5. Plus loin, elle apparaît elliptique dans le sens opposé, et cela de plus en plus, jusqu'au moment où elle se transforme en une ligne éclairée horizontale *ff'* 7. C'est là le second foyer postérieur de la lentille combinée.

Comme on le voit, nulle part on n'aperçoit l'image nette d'un point

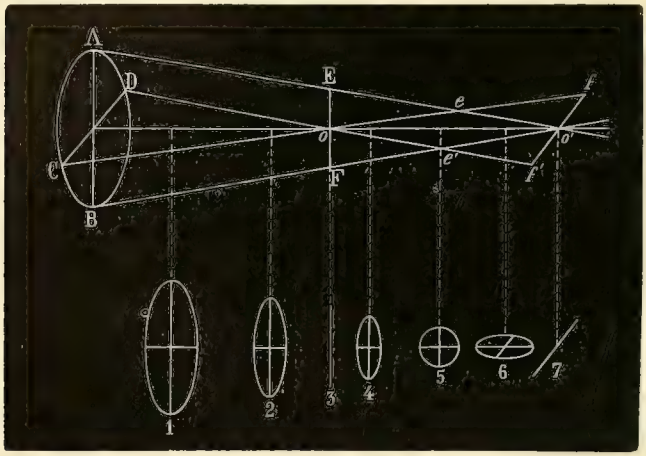

Fig. 67.

lumineux donné. Mais on rencontre, sur le parcours des rayons incidents, deux lignes focales, l'une antérieure *verticale*, correspondant au foyer des rayons *horizontaux* ; l'autre postérieure *horizontale*, appartenant au foyer des rayons *verticaux*. C'est au physicien Sturm que nous sommes redevables de cette notion. La seule erreur soutenue par cet auteur, c'est que l'œil astigmate utiliserait pour la vision nette le disque rond de diffusion 5, intermédiaire aux deux lignes focales. Nous savons aujourd'hui que le moyen dont usent les astigmates consiste à regarder les objets à travers une fente sténopéique horizontale ou verticale. Grâce à cet artifice, ils utilisent, d'après la distance de l'objet, l'un ou l'autre des foyers linéaires, et jamais les deux concurremment (Javal).

En présence d'une figure composée de lignes rayonnantes, le sujet

voit nettement la verticale ou l'horizontale, et d'une façon indistincte toutes les autres. Ce n'est qu'après correction de son astigmatisme qu'il peut distinguer tous les rayons.

On conçoit, d'après cela, que la lecture des textes et des chiffres comprenant des traits à la fois horizontaux et verticaux soit rendue défectueuse, sinon impossible, pour un œil franchement astigmate.

Dans ce qui précède, nous avons supposé que les méridiens intermédiaires aux deux principaux croissent ou diminuent de courbure dans une proportion mathématique. Telle est en effet la règle. Mais il est cependant des cas où un méridien pris isolément présente dans différents points une réfraction irrégulière. Cet astigmatisme, dit *irrégulier*, par opposition au précédent, appelé *régulier*, est souvent dû à des altérations pathologiques de la cornée et peu susceptible de correction par les verres.

Les rapports qu'affecte l'écran rétinien avec le double foyer linéaire de l'œil astigmate sont variables. De là différentes formes d'astigmatisme.

Pour Donders, lorsqu'il existe un méridien principal emmétrope et que l'autre est myope ou hypermétrope, l'astigmatisme est appelé *simple*. Il est dit *composé* dans les cas d'amétropie de même nom, inégalement répartie aux deux méridiens perpendiculaires. Il comprend l'astigmatisme *myopique* et celui *hypermétropique*. Enfin, lorsque l'un des méridiens est myope et l'autre hypermétrope, on a affaire à un astigmatisme *mixte*. Donders ayant observé que le méridien de la plus grande courbure ou de réfringence était habituellement le vertical, donna à cette disposition le nom d'*astigmatisme conforme à la règle*, réservant celui d'*astigmatisme contraire à la règle* à la disposition inverse.

Lorsque l'astigmatisme cornéen est prononcé, il n'est pas rare de voir la sclérotique, et même le squelette, participer à ce vice de conformation. De là résulte parfois une asymétrie sensible des deux moitiés de la face et du crâne.

Ce n'est qu'exceptionnellement que l'on rencontre un astigmatisme du cristallin. D'après Dobrowolsky et Martin de Bordeaux, il est, en général, l'inverse de celui de la cornée et serait dû à une contraction partielle du muscle ciliaire.

Cette contraction est démontrée par le fait qu'un œil normal peut, jusqu'à un certain point, surmonter des verres cylindriques et que l'atropinisation fait apparaître un astigmatisme jusque-là resté latent.

Hensen et Vœlckers, après section ou excitation de filets ciliaires, disent avoir observé chez les animaux des changements dans la courbure des divers méridiens du cristallin.

Ajoutons qu'avec l'âge, le degré de l'astigmatisme se modifie, ainsi que Javal en a fait la remarque.

Un astigmatisme cristallinien *statique* seul est rare. Presque toujours il s'agit alors d'une ectopie congénitale ou traumatique de la lentille qui cesse d'être centrée par rapport à l'axe antéro-postérieur de l'œil.

Les blessures de la cornée, et particulièrement l'opération de la cataracte à lambeau, provoquent souvent un astigmatisme que l'on appelle *acquis* par opposition à celui *spontané*, presque toujours congénital. Le premier est susceptible de diminuer progressivement ou de disparaître, tandis que le second ne subit avec l'âge que de légères modifications.

XXII

DÉTERMINATION ET CORRECTION DE L'ASTIGMATISME

Comme pour les autres genres d'amétropie, on peut arriver à déterminer l'astigmatisme par la méthode *subjective* ou par celle dite *objective*.

Dans la première, on commence par chercher la variété et le degré d'amétropie sphérique (myopie ou hypermétropie) à l'aide des verres de lunettes et des optotypes placés à 5 ou 6 mètres de distance. Comme il existe de l'astigmatisme, la correction sera nécessairement incomplète. On substitue aux optotypes le quadrant horaire composé de lignes rayonnantes noires équidistantes. De la sorte, on détermine au punctum remotum la position des méridiens d'une façon plus exacte et plus rapide qu'en faisant tourner devant l'œil du malade des verres cylindriques (Javal). L'individu exploré voit une de ces lignes ou l'un des groupes qu'elles forment se détacher distinctement en noir sur le fond blanc, alors que toutes les autres lui apparaissent indistinctes. La ligne vue nettement sera celle perpendiculaire au méridien emmétrope ou le

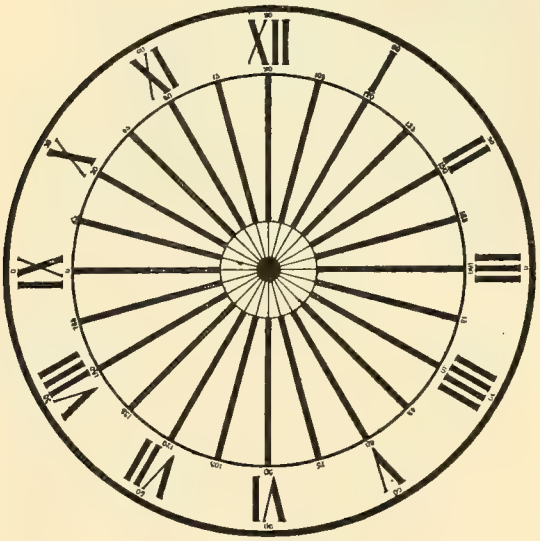

Fig. 68.

moins amétrope. Si l'on place alors devant l'œil exploré un cylindre correcteur concave ou convexe à axe perpendiculaire à la ligne qui tout à l'heure était la plus nette, on parviendra à rendre tout le cadran distinct, et le numéro en dioptries du cylindre produisant ce résultat donnera la mesure subjective de l'astigmatisme.

Pour la vision de près, le verre cylindrique sera le même, mais on modifiera le verre sphérique qui lui est accouplé, en retranchant ou en ajoutant, suivant qu'il est concave ou convexe, autant de dioptries que comporte la distance à laquelle l'individu est appelé à travailler.

En cas d'astigmatisme *composé myopique*, on combine au verre sphérique concave qui satisfait à la réfraction du méridien de la plus faible courbure, un cylindre concave approprié à axe perpendiculaire au méridien de la plus forte courbure.

Pour un astigmatisme *composé hypermétropique*, on procède de même, sauf que l'on fait choix de verres sphériques combinés à un cylindre convexe ou concave, d'après le sens préféré pour la correction.

Dans l'astigmatisme *mixte*, la correction totale ne saurait s'obtenir que si l'on combine le verre sphérique convexe ou concave avec le cylindre de signe opposé à axe perpendiculaire au méridien de la plus forte courbure. Une pareille disposition rend toutefois le verre lourd et d'une exécution compliquée. Sauf pour les degrés élevés d'amétropie, on se contentera donc de prescrire un cylindre concave pour la vision des objets éloignés, se réservant de corriger le méridien hypermétrope perpendiculaire au précédent par un cylindre convexe dans l'exercice de la vision de près.

Lors d'astigmatisme *simple*, l'un des méridiens étant seul hypermétrope ou myope, un seul cylindre convexe ou concave suffira pour rendre la vision correcte à toutes les distances.

Comme dans les autres vices de réfraction statique, le spasme accommodatif intervient souvent et contribue à fausser les résultats. On s'en aperçoit lorsque les réponses du malade varient d'un examen à un autre. Pour y obvier on engage l'individu à porter les verres qui le satisfont le mieux, ou encore on relâche le muscle accommodateur par l'atropine.

Mauthner a conseillé un procédé de détermination subjective plus expéditif. Il consiste à rechercher la direction dans laquelle un cylindre faible de 0,75 à 1 D, convexe ou concave, améliore la visibilité des optotypes à distance. Une fois le méridien trouvé, il ne reste plus qu'à essayer la série des cylindres de même ordre pour réaliser la correction de l'astigmatisme. Après l'épreuve du cadran gradué, cette méthode servira de contrôle d'autant plus utile que, d'après Javal, certains astigmates préfèrent pour la lecture un verre différent de celui qui leur fait voir nettement les lignes rayonnées.

Javal, en 1877, et Parent, en 1881 (*Recueil d'ophtalmologie*), ont proposé des appareils optométriques spéciaux.

Celui de Javal se compose de deux roues dont l'une porte la série des verres sphériques convexes et concaves, et l'autre celle des cylindres. Au moyen d'un double engrenage, ces derniers peuvent être diversement orientés.

L'opto-astigmomètre de Parent repose sur le principe de la lunette astronomique. Il est formé d'un oculaire et d'un objectif, tous les deux convexes et mobiles. Un disque tournant placé à l'œilleton porte 11 verres cylindriques de 0,5 à 6 D concaves, y compris les demi-numéros intermédiaires. Grâce à l'un d'eux, l'astigmate parvient à distinguer nettement, à 4 ou 5 mètres de distance, un tableau sur lequel se trouvent tracés, d'un côté, une *échelle décimale* de lettres, et de l'autre, un cadran de lignes noires distantes de 15°.

La *détermination objective* de l'astigmatisme est de beaucoup préférable. On peut la pratiquer à l'aide de l'ophtalmoscope. Supposons qu'on ait affaire à un astigmatisme régulier *simple*. En examinant le fond de l'œil à l'image droite, on ne distinguera nettement que les détails correspondant au méridien emmétrope, les *vaisseaux verticaux* et les *bords latéraux* de la papille lors d'amétropie du *méridien vertical*; les *vaisseaux horizontaux* et les bords *supérieur* et *inférieur* du disque optique dans le cas d'amétropie du méridien horizontal.

Toujours la papille apparaîtra sous la forme d'un *ovale* à grand axe dirigé dans le sens du méridien amétrope. L'inverse aura lieu à l'examen par l'image renversée. Ajoutons avec Javal que l'image aérienne, réelle et renversée, varie de forme, suivant la distance de la lentille à l'œil. Ovale dans le rapprochement du verre, la papille devient de plus en plus circulaire à mesure que celui-ci s'éloigne. Elle est même tout à fait ronde, lorsque le foyer de la lentille coïncide avec le premier plan principal de l'œil, situé à $1^{mm},75$ en arrière de la cornée.

Un autre caractère consiste dans le mouvement tournant dont semblent être animés les vaisseaux de la rétine, chaque fois que l'on imprime à l'ophtalmoscope des déplacements de latéralité. La cause en est dans la différence de réfraction d'un méridien à l'autre, qui fait que chaque section d'une même anse vasculaire décrit un mouvement parallactique d'une vitesse différente de la périphérie au centre.

C'est surtout dans l'astigmatisme mixte que la forme ovalaire de la papille est le plus accusée. En effet, à mesure que l'on s'éloigne de l'œil, le méridien H donne un grossissement qui décroît de plus en plus, alors que celui du méridien M augmente.

De pareilles données ne sauraient toutefois être utilisées que dans les degrés d'astigmatisme inférieur à 2 D. Au delà, pour obtenir des résultats exacts, on doit se servir des verres correcteurs sphériques et

cylindriques dont est muni l'ophtalmoscope, en cherchant ceux qui corrigent le mieux le méridien vertical, puis l'horizontal. Cela obtenu, il ne reste plus qu'à *soustraire* le nombre des dioptries respectives si elles ont le même signe, ou à les *additionner* si elles sont de signe contraire, pour avoir le degré de l'astigmatisme.

Dans le même but, Schœler employa le premier un ophtalmoscope muni de deux disques tournants, l'un pourvu de verres sphériques, l'autre de cylindres concaves de 0,5 à 5 D. Au moyen d'un dispositif spécial, l'axe de chaque cylindre peut être changé à volonté, et un cadran gradué de 0 à 180 indique le degré de l'inclinaison.

L'ophtalmoscope de Parent, outre les verres sphériques + et —, porte 7 verres cylindriques concaves de 0,5 à 6 D.

D'une façon générale, le procédé consiste à rendre emmétrope au moyen d'un verre sphérique le méridien le moins réfringent, et de corriger avec un cylindre concave le méridien le plus amétrope.

Dans les cas de myopie de 10 D et au delà, Parent donne le conseil de la convertir en myopie faible, en plaçant devant l'œil exploré sur la lunette d'essai, avec un verre sphérique concave.

Étant donné le siège à peu près exclusivement cornéen de l'astigmatisme, Javal et Schiötz[1] ont fait construire un ophtalmomètre destiné à mesurer directement la courbure des divers méridiens. C'est là une acquisition réelle pour la détermination objective de ce vice de réfraction.

L'instrument primitif, qui est excellent, consiste en un arc périmétrique de $0^{m},35$ de rayon, au centre duquel se trouve placé l'œil que l'on explore.

L'arc porte deux rectangles blancs, munis de curseurs qui peuvent être rapprochés ou éloignés à volonté. En outre, le périmètre peut être tourné sous une inclinaison quelconque, et une aiguille indicatrice marque sur un disque gradué fixe placé en arrière le degré atteint.

La graduation va de gauche à droite depuis 0 jusqu'à 180°, le 90° étant au milieu et en haut. Une lunette, sous forme de télescope possédant un oculaire et un objectif, produit une image réelle et renversée au foyer même de l'oculaire. Cette image est dédoublée grâce à un prisme biréfringent de Wollaston, situé entre l'objectif et l'oculaire. La force de ce prisme est calculée pour pouvoir dédoubler à la distance où est placé l'œil observé un objet de 3 millimètres.

L'un des rectangles blancs est découpé en marches d'escalier, dont chacune mesure 6 millimètres de large.

Le malade, ayant le dos tourné à la fenêtre et le menton appuyé sur

1. Javal et Schiötz, *Revue scientifique*, 1882.

un support de l'instrument, regarde fixement avec un œil dans l'intérieur de la lunette.

Les deux rectangles blancs sont rapprochés ou éloignés, jusqu'à ce que leurs images cornéennes arrivent au contact. Cela fait, on tourne l'arc périmétrique de la quantité voulue, jusqu'à ce que les deux images qui se touchent soient à *niveau*, sans que l'une dépasse l'autre soit en haut, soit en bas. C'est là la *position initiale*, c'est-à-dire la mise au point de l'ophtalmomètre.

Cette position varie suivant le méridien cornéen auquel elle corres-

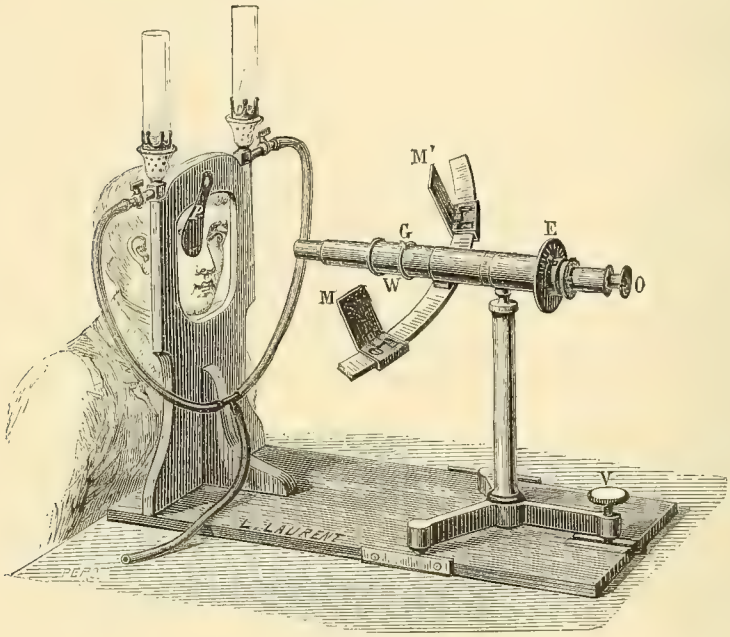

Fig. 69.

pond. C'est indifféremment celui de la plus grande ou de la plus petite courbure. Aussi l'arc périmétrique peut-il être au point de départ *horizontal*, *vertical* ou *oblique*.

On tourne alors brusquement l'arc périmétrique de 90°, et voici ce que l'on observe :

Si les deux images cornéennes n'éprouvent aucun changement dans leurs rapports respectifs, c'est qu'il n'y a pas de différence de courbure entre les deux méridiens principaux perpendiculaires, autrement dit, pas d'astigmatisme.

Si les deux rectangles empiètent l'un sur l'autre, il y a astigmatisme, et plus ils empiètent, plus le degré en est élevé. A chaque marche

d'empiétement correspond une dioptrie, et à chaque demi-marche une demi-dioptrie. En outre, le degré d'inclinaison finale de l'arc périmétrique indique la *direction du méridien* dont la courbure s'écarte le plus de l'*emmétropie*, et partant l'inclinaison qu'il faudra donner au cylindre correcteur de signe contraire.

Il arrive parfois que les deux images cornéennes, au lieu d'empiéter l'une sur l'autre, s'*écartent*. Cela signifie que le dernier méridien est le moins amétrope, et qu'il faut intervertir le mode de recherche de l'astigmatisme, en tournant l'arc périmétrique en sens contraire.

Le nouveau modèle de l'ophtalmomètre Javal (1889) possède un disque fixe de 64 centimètres de diamètre, qui se reflète en double sur la cornée. Sa grande circonférence émaillée en blanc porte de 15° en 15° des chiffres noirs jusqu'à 180 de chaque côté. Ces chiffres sont inscrits à l'envers pour être vus droits sur la cornée. A partir du centre, on a tracé des cercles parallèles dont les rayons croissent selon la loi des tangentes de 5 en 5° jusqu'à 45. Les cercles 15 et 30, plus larges que les autres, portent de petits chiffres de 0 à 360 servant à numéroter les méridiens. Grâce à ce double système de graduation, on peut faire de l'ophtalmométrie à n'importe quel point en dehors de la ligne visuelle.

Sur le diamètre horizontal du côté gauche du disque, on remarque les chiffres 35, 40, 45, 50 D. Quand, par le dédoublement des images cornéennes, les cercles parallèles ainsi numérotés deviennent tangents à eux-mêmes dans un méridien quelconque, ces chiffres indiquent la force de réfraction de la cornée dans ce méridien. Les numéros 3, 4, 5 tracés sur la moitié droite du diamètre horizontal, servent à mesurer en millimètres l'orifice pupillaire. La partie inférieure du disque est percée de deux larges ouvertures, servant au passage de la main pour la manœuvre des mires. Un trou rond avec fente permet la mise en position de la lunette, et sert à regarder les deux yeux du patient.

Les *mires* dont l'une rectangulaire, l'autre à gradins, mesurent 60 millimètres de hauteur sur 30 de largeur. Chacune porte au milieu une ligne de foi noire horizontale. Les gradins de celle de gauche, qui seule, est mobile ont 5 millimètres de largeur et 10 de hauteur. La mire droite rectangulaire se trouve fixée en regard de la division 20 de l'arc qui tourne en tout sens, et est pourvu d'une longue aiguille perpendiculaire destinée à indiquer tel ou tel chiffre de la couronne blanche du disque.

Chaque mire porte sur son côté externe une aiguille indicatrice en rapport avec le méridien perpendiculaire.

La lunette se compose d'un oculaire positif de 56 D, et de deux lentilles objectives achromatiques et aplanétiques, d'une distance focale de 28 centimètres chacune. Un prisme biréfringent de Wollaston,

donnant pour la distance de l'œil observé un dédoublement de $2^{mm},95$, se trouve interposé aux deux lentilles objectives.

La nivellation et le contact des mires s'obtiennent comme dans l'instrument primitif, après quoi on tourne de 90°, à partir du chiffre indiqué par la grande aiguille. Si les mires au lieu d'empiéter l'une sur l'autre, s'écartent, c'est qu'il y a *astigmatisme contraire à la règle.*



Fig. 70.

Le mieux sera alors d'établir le contact en rapprochant la mire à gradins, et de lire l'As. après avoir amené l'arc à la position voisine de l'horizontale. A chaque gradin d'empiétement correspond une D en plus, et aux fractions de gradins autant de fractions de dioptrie. Pour déterminer en dioptries la réfraction de chaque méridien principal, il suffit d'ajouter 20, distance fixe de la mire rectangulaire au nombre indiqué par l'index de la mire à gradins.

Pour peu que les mires ou les lignes de foi accusent des irrégularités, il faut s'assurer s'il en est ainsi des trois cercles du disque kératoscopique, et l'on diagnostiquera de la sorte l'astigmatisme irrégulier ou la forte décentration de la cornée.

Le nouveau modèle a pour avantages de fournir un éclairage deux fois plus grand, de permettre la lecture des angles sur le grand disque, sans que l'œil de l'observateur quitte l'oculaire, de mettre à l'abri du miroitement provenant de la cornée de l'œil observé, enfin de pouvoir faire servir le grand disque à l'étude de la configuration de la cornée et des divers degrés de sa décentration.

La skioposcopie est encore ici une des méthodes les plus simples et les plus exactes. Grâce à l'emploi de l'ophtalmoscope et des verres de la boîte d'essai, on arrive à déterminer l'astigmatisme total quel qu'en soit le siège, avec une erreur ne dépassant pas $\frac{1}{4}$ à $\frac{1}{2}$ dioptrie au plus. C'est dire que nous sommes enclin à lui accorder une grande place dans la pratique.

La façon de procéder est la suivante :

L'observateur armé de l'ophtalmoscope se place invariablement à $1^{m},20$ de l'œil exploré, l'autre étant recouvert d'un écran opaque que supporte la monture d'essai. De légers mouvements d'inclinaison du miroir nous enseignent si l'œil est amétrope, si les deux méridiens cardinaux offrent une réaction d'ombre identique ou contraire, et approximativement dans quelle mesure. C'est dire qu'on reconnaîtra de suite l'astigmatisme *simple*, *composé* ou *mixte*. Cette notion une fois acquise, on place sur la lunette d'essai la lentille sphérique convexe ou concave, suivant qu'il s'agit de méridiens hypermétrope ou myope, et l'on continue ainsi jusqu'à ce qu'on trouve le verre qui satisfait à l'un, puis à l'autre. En supposant que les verres soient de même signe, il suffit de faire la soustraction, et s'ils sont de signe contraire, de les additionner pour avoir la mesure exacte de l'astigmatisme.

Il n'est pas jusqu'à la direction du méridien amétrope qu'on n'arrive à déterminer approximativement par la skioposcopie, sauf à la préciser, grâce à la méthode subjective.

Parent est dans le vrai lorsqu'il affirme qu'on peut enseigner la skioposcopie au premier médecin venu en huit jours, et le mettre à même de mesurer l'astigmatisme à $\frac{1}{2}$ D près; tandis qu'il en est tout autrement de la méthode par l'image droite, exigeant un très long apprentissage.

Chibret[1], de son côté, en comparant les résultats fournis par l'ophtalmomètre de Javal avec ceux obtenus par la skioposcopie ou la combinaison des deux méthodes, arrive aux conclusions suivantes :

1. Chibret, *Arch d'opht.*, 1890.

Que l'astigmatisme se rencontre dans 6,5 pour 100 des individus explorés ;

Que les indications de l'ophtalmométrie sont souvent inférieures aux chiffres donnés par la skioposcopie, la différence pouvant aller jusqu'à une et deux dioptries. Cette différence tiendrait, d'après lui, à ce que la mesure ophtalmométrique est prise 1 millimètre en dehors du point d'intersection de la ligne visuelle avec la cornée ;

Que dans l'*As. suivant la règle*, qui représente les $\frac{4}{5}$ des cas, l'ophtalmomètre l'indique assez exactement. La fraction qui lui échappe et que dévoile la skioposcopie se trouve souvent corrigée par les contractions astigmatiques du cristallin, surtout chez les jeunes sujets ;

Que l'*As. inverse*, souvent indépendant de la cornée et atteignant par exception 2 D, peut être évalué avec la skioposcopie à $\frac{1}{4}$ de D près ;

Qu'enfin la correction pratique, généralement intermédiaire aux indications de l'ophtalmomètre et à celles de la skioposcopie, se rapproche de la première méthode en cas d'As. conforme à la règle, et de la seconde, lors d'As. inverse.

La conclusion de cet auteur est que la skioposcopie, qui égale en précision le procédé de l'image droite pour la réfraction sphérique, dépasse de beaucoup ce dernier dans la détermination de l'astigmatisme.

En définitive, en possession de la skioposcopie, de l'ophtalmomètre de Javal et de l'exploration par l'image droite, il nous est permis actuellement de découvrir les moindres degrés d'astigmatisme. C'est là un résultat inconnu de nos devanciers qui ne disposaient que des méthodes subjectives.

XXIII

ÉTUDE CLINIQUE DE L'AMÉTROPIE

L'étude de l'amétropie, telle qu'elle vient d'être faite au point de vue optique, nous permettra d'envisager les vices de réfraction comme ils se présentent en clinique. Nous commencerons par l'hypermétropie.

XXIV

HYPERMÉTROPIE. — H.

Chez l'homme, l'emmétropie constitue l'exception, et l'on peut avancer que la plupart des yeux réputés normaux rentrent dans les faibles degrés de l'hypermétropie. C'est dire par là que la correction de cette dernière ne nous intéresse qu'autant qu'elle entraîne un trouble fonctionnel réel.

Ce qui prouve que l'œil hypermétrope représente une modalité physiologique, c'est que, d'après les statistiques de Cohn, Horsmann et Schleich, les nouveau-nés et les enfants au-dessous de 8 ans sont plus ou moins hypermétropes. Il faut ajouter que les mammifères supérieurs possèdent toute leur vie durant des yeux constitués de la sorte.

Ce vice de réfraction statique dépend, nous le savons, de la brièveté de l'axe antéro-postérieur du globe, qui exceptionnellement accompagne le manque de développement normal de l'œil ou *microphtalmie*.

Une particularité assez commune est l'aplatissement du nez et de la face avec saillie prononcée des pommettes, enfoncement des yeux dans l'orbite et étroitesse des fentes palpébrales, caractères propres à certaines races.

Dans les degrés élevés de l'hypermétropie, la cornée est plus plate, la chambre antérieure moins profonde, contrairement à l'équateur qui fait une saillie marquée. L'inégalité de courbure entre les deux diamètres vertical et horizontal s'accentue alors, d'où astigmatisme.

Ce que les yeux hypermétropes perdent en volume, ils le gagnent en mobilité ; de là découle l'agrandissement de leur champ de fixation comparé à celui des yeux emmétropes et surtout myopes. Même chose a lieu pour le champ visuel, à cause de l'extension de l'éclairement dans la région équatoriale de la rétine.

Lorsque l'hypermétrope fixe binoculairement au loin, les sommets des cornées semblent diverger au point de simuler le strabisme externe. Cela tient à l'emplacement excentrique de la macula, d'où il résulte que les lignes visuelles fortement inclinées du côté nasal font avec l'axe de la cornée un angle α plus grand que de coutume.

L'hypermétrope étant obligé, pour voir nettement à toutes les distances, de contracter son muscle ciliaire, il s'ensuit tôt ou tard une *asthénopie* dite *accommodative*. Pour y parer, il rapproche outre mesure l'objet visé, tirant ainsi parti de la liaison qui existe entre la convergence et l'accommodation. Mais comme cet artifice a une limite et qu'il ne tarde pas à provoquer de la douleur, le sujet finit par dissocier l'action de ses muscles adducteurs et devient strabique interne. Cela est tellement fréquent que la présence de ce genre de strabisme constitue une forte présomption en faveur de l'hypermétropie. Ce n'est pas que par exception l'individu ne puisse loucher en dehors, mais cela est comparativement rare et suppose d'ordinaire l'amblyopie pure ou par lésion pathologique de l'œil dévié.

L'*asthénopie accommodative* se traduit par l'incapacité à tout travail prolongé. L'individu est conduit à chaque instant à interrompre ses occupations et à fermer momentanément les yeux. S'il persiste, il ne tarde pas à ressentir de la céphalalgie frontale et un trouble visuel plus ou moins marqué. A la longue, les yeux se congestionnent, et

il s'y ajoute du larmoiement et de la blépharite qui résistent aux moyens curatifs habituels.

Diverses causes contribuent à accentuer l'asthénopie, telles que : le travail assidu sur des objets fins; la lecture de textes mal imprimés ou insuffisamment éclairés; la débilité générale, qu'elle dérive d'une croissance rapide chez les adolescents, d'un état maladif et de tout épuisement chez l'adulte. Parmi les causes adjuvantes communes, il faut signaler le nervosisme et le surmenage scolaire.

Dans les conditions précitées, un faible degré d'hypermétropie suffit pour provoquer les troubles asthénopiques auxquels on ne saurait remédier que par la prescription de verres correcteurs.

Il est à noter que l'hypermétropie forte expose moins à l'asthénopie accommodative que celle de faible et de moyenne intensité. La raison en est que l'hypermétrope fort, ne pouvant se servir utilement de son accommodation, y supplée en rapprochant l'objet visé. Il gagne ainsi du côté de l'agrandissement de l'image tout ce qu'il perd en netteté par les cercles de diffusion. En un mot, il se comporte comme un amblyope.

Un autre signe révélateur important de l'hypermétropie est l'apparition d'une *presbyopie précoce*. C'est ainsi que l'on voit des enfants hypermétropes se servir instinctivement pour mieux voir des lunettes de leurs grands parents. En même temps, leur parcours d'accommodation se réduit, ce qui ne manquerait pas d'en imposer pour de la myopie ou de l'amblyopie, si nous n'avions à notre disposition les moyens de déterminer d'une façon précise le vice de réfraction.

Dans un but essentiellement pratique, on distingue trois degrés d'hypermétropie.

Le premier où la réfraction en défaut oscille entre 0,25 et 1 D. A moins des causes adjuvantes dont il a été précédemment question, le vice passe souvent inaperçu et il n'y a pas dès lors lieu de s'en occuper.

Le second concerne les hypermétropes de 2 à 5 D. Il est rare alors que les troubles asthénopiques ne se fassent sentir, outre qu'ils s'accompagnent souvent de strabisme.

Dans le troisième, qui comprend les hypermétropies au-dessus de 5 D, la vision est défectueuse par suite de la coexistence de l'astigmatisme, de la réduction de l'angle visuel, et du peu de développement de la rétine, ce qui en diminue la perceptibilité. On comprend sans peine que de pareils sujets aient pu être confondus jadis avec des amblyopes.

Beaucoup d'hypermétropes sont pris de *spasme accommodatif*, ce qui les conduit parfois à user de verres concaves pour la vision au loin. Ce sont là des cas d'hypermétropie *latente* que l'on exprime par III. Dans ces conditions, une partie ou la totalité de l'hypermétropie se trouve neutralisée par la contraction constante et forcée du muscle

ciliaire. Cela s'observe surtout chez les enfants au-dessous de 10 ans, qui, comme nous le savons, disposent d'un pouvoir accommodateur de 14 dioptries.

Une seconde catégorie comprend les hypermétropes qui, tout en voyant bien au loin, se complaisent au port de verres convexes faibles. On exprime cet état par Hmf, ce qui signifie *hypermétropie manifeste facultative*.

Enfin, il est des hypermétropes forts qui ne sauraient rien demander d'utile à leur accommodation, et dont la totalité du vice de réfraction apparaît au grand jour. Ce sont des *hypermétropes manifestes absolus*, dont la formule est Hma.

En somme, dans la généralité des cas, à côté de l'hypermétropie manifeste ou apparente, il est une partie qui reste cachée ou latente, et pour se rendre compte de la valeur totale Ht, il est toujours nécessaire de commencer, surtout lorsqu'il s'agit d'enfants, par paralyser l'accommodation au moyen de collyres mydriatiques. Cependant, grâce à l'examen par l'image droite et à la skioposcopie, on est habituellement dispensé d'y avoir recours.

Le *traitement* de l'hypermétropie et de l'asthénopie accommodative qui s'y rattache ne peut être que palliatif. Il consiste dans le choix de verres appropriés pour chaque individu.

S'agit-il de sujets asthénopes ou devenus presbytes de bonne heure, mais qui voient encore suffisamment bien au loin, une seule paire de lunettes suffit pour leur permettre de travailler. Il est préférable de procéder graduellement à la correction, en laissant subsister tout d'abord 2 et 3D d'Ht pour que le muscle ciliaire continue à fonctionner. Plus tard, des verres entièrement correcteurs et au besoin gardés en permanence seront nécessaires.

Même conduite à tenir chez les presbytes. En leur donnant plus d'une dioptrie à la fois, on les rend incapables de distinguer, comme dit Javal, au bout de leur table de travail.

En supposant que la vision à distance exige le port de lunettes, on en prescrira une seconde paire. Chez les enfants qui, à cause de leur hypermétropie, commencent à loucher, des verres correcteurs deviennent nécessaires, et, s'il y a spasme accommodatif persistant, on le fera cesser par des instillations réitérées d'atropine.

Le choix du verre convexe n'est pas indifférent.

Étant donné un même degré d'hypermétropie, il arrive que des verres d'un numéro voisin peuvent convenir. Or, il est de règle de prescrire le plus fort, par la raison qu'il faut tenir compte de la partie restée latente de l'hypermétropie.

Sauf dans le traitement du strabisme hypermétropique et pour répondre aux besoins des hypermétropes forts, incapables de dis-

tinguer nettement même à de courtes distances, on devra éviter le port continuel de lunettes.

Une évaluation précise dans le choix des verres comporte la détermination de la réfraction statique et dynamique, ainsi que la distance à laquelle l'individu est appelé à travailler.

Pour la lecture, qui se fait habituellement de 28 à 30 centimètres, le sujet devra posséder non moins de 3,5 D, plus une réserve d'un 1/3 à 1/4 de la force accommodative dont il dispose; sans quoi tout travail assidu lui deviendrait impossible, à cause du surmenage du muscle ciliaire.

Supposons qu'il soit hypermétrope d'une dioptrie avec 2 D d'amplitude accommodative. Comme à la distance indiquée plus haut, il lui faut au moins 4 D et que sur les 2 qu'il possède, une a servi déjà à compenser son hypermétropie, le déficit total sera de 3 D; c'est donc un verre de cette force qu'il faudra prescrire.

La distance du verre correcteur à l'œil n'est pas indifférente. Chez les hypermétropes d'un faible degré et les presbytes, plus le verre convexe s'écarte, plus il devient insuffisant dans la vision de près. Cela tient à ce que l'objet visé est situé en deçà du double de la longueur focale 2F du verre.

Ainsi que le fait observer Landolt, si certains individus de cette catégorie préfèrent placer les verres au bout de leur nez, c'est pour pouvoir les incliner en bas, comme cela convient dans la vision de près, et avoir la facilité de regarder au loin, sans quitter les lunettes à chaque instant. Le contraire est vrai pour les hypermétropes forts et surtout les sujets privés de cristallin, chez lesquels l'éloignement du verre a l'effet d'augmenter la force de réfraction. Pour toutes ces raisons, on doit adopter comme emplacement des verres correcteurs le proche voisinage du foyer antérieur de l'œil, qui est à 13 millimètres en avant de la cornée.

D'une façon générale, en donnant $\frac{1}{2}$ D en plus à tout hypermétrope qui a atteint la quarantaine, on satisfait suffisamment aux exigences du travail.

Une autre propriété des verres convexes est d'agrandir les images perçues, d'où le nom de *verres grossissants*. L'œil hypermétrope est en effet comparable à un œil emmétrope muni d'un verre concave. En y ajoutant un verre objectif convexe, l'ensemble du système agit dans le sens de la lunette de Galilée, dont le pouvoir amplifiant croît avec l'éloignement de l'objectif. Les hypermétropes emploient souvent cet artifice pour grossir les objets fins. Lorsqu'on a recours à des verres forts, l'amplification est la règle, ce qui nous fait apparaître les plans plus rapprochés.

Chez les presbytes, si le verre convexe raccourcit le punctum

proximum, il en fait autant pour le remotum, d'où diminution du parcours d'accommodation.

Une influence très heureuse des verres est celle qu'ils exercent sur la convergence. Mais, pour cela, on doit les rapprocher entre eux ou les excentrer du côté nasal. Grâce à cette disposition, la lentille agit comme un prisme à base interne qui, en ramenant l'extrémité postérieure de la ligne visuelle vers la macula, allège l'action dévolue aux muscles droits internes. Il va de soi qu'un pareil subterfuge ne saurait suffire, lorsqu'il existe une réelle insuffisance des adducteurs: dans ce cas, on ajoute à un ménisque plan-convexe des prismes combinés à base interne.

Cette action prismatique se fait sentir dans tous les sens, latéralement, en haut et en bas; de là l'obligation de disposer les centres des verres parallèlement à la ligne de base, faute de quoi, on provoquerait une diplopie verticale, pour peu que les lunettes soient fortes.

L'aberration chromatique et de sphéricité n'est à craindre qu'avec des verres puissants, comme ceux dont on se sert dans la correction de l'aphakie. Les malades parviendront à s'en débarrasser en imprimant à leur tête des mouvements de latéralité ou en déplaçant latéralement l'objet visé. De la sorte ils continuent à regarder par le centre des verres et non par les bords.

Pour la vision au loin, les verres doivent être disposés de façon que l'individu utilise leur moitié supérieure. Par contre, dans la vision de près, il y a avantage d'incliner l'axe quelque peu en bas et d'en relever les centres, sans quoi, il pourrait s'ensuivre un certain degré d'astigmatisme.

Dans les degrés élevés d'hypermétropie compliquée de presbytie et dans l'aphakie, deux paires de lunettes, l'une moins forte pour la vision à distance, l'autre plus puissante pour le travail de près, sont nécessaires; à moins qu'on ne préfère superposer aux lunettes faibles un pince-nez, chaque fois que l'on veut lire ou écrire. Ce dernier moyen, commode en soi, n'est guère pratique pour certaines professions, celle de peintre, par exemple, où l'on est obligé de varier le regard à chaque instant. Nous verrons plus loin comment Franklin a cherché à y parer.

Jusqu'ici nous n'avons parlé que de l'hypermétropie axile, appelée encore *typique*. Lorsqu'elle dépend d'une absence du cristallin ou de sa luxation, d'un refoulement du fond de l'œil par tumeur, d'un décollement de la rétine, ou encore qu'elle est liée à un gonflement pathologique de la papille, à un aplatissement de la cornée, elle est dite *atypique* et constitue autant de variétés rares dont l'étude se rattache à celle des états pathologiques correspondants.

XXV

MYOPIE. — M.

D'après la définition, l'œil myope est celui qui possède un axe antéro-postérieur plus long que l'emmétrope.

Ce type est particulier à l'homme. Encore ne le rencontre-t-on qu'exceptionnellement par rapport à l'œil hypermétrope, qui est la règle.

Ainsi que nous le verrons, l'hérédité joue un rôle incontestable sur l'apparition de la myopie, auquel cas il peut s'y joindre la dolichocéphalie et un développement accusé du squelette de la face qui fait que la distance des globes, autrement dit la ligne de base, se trouve agrandie.

Les yeux au repos semblent converger, ce qui tient à ce que les lignes visuelles font avec l'axe de la cornée un angle plus petit ou nul et souvent négatif; d'où strabisme convergent apparent.

Diverses conditions concourent à rendre chez le myope la convergence difficile :

Tout d'abord, le raccourcissement du punctum proximum, puis la forme allongée, ellipsoïdale du globe; ensuite l'agrandissement de la ligne de base et, par-dessus tout, la discordance entre le peu d'accommodation mise en jeu et l'excès de convergence. De là résulte que les muscles adducteurs se surmènent, provoquent de l'*asthénopie dite musculaire* et assez souvent du strabisme divergent.

On reconnaît que les troubles visuels dont se plaint le myope tiennent à la musculature en lui faisant fixer binoculairement un objet rapproché, pendant qu'on lui recouvre l'un des yeux avec un verre légèrement dépoli. Grâce à la demi-transparence de ce dernier, on voit l'œil correspondant se dévier plus ou moins fortement en dehors, d'après le degré de l'insuffisance musculaire.

Un autre mode d'exploration consiste à interposer le verre rouge pendant que l'individu regarde une fente lumineuse à différentes distances dans le sens antéro-postérieur. A partir d'un point plus ou moins rapproché, l'individu aperçoit une double image, l'une rouge, l'autre incolore, qui se croisent; preuve qu'il y a dissociation des axes oculaires du côté externe. Plus l'insuffisance des muscles adducteurs est prononcée, plus tôt la *diplopie croisée* apparaît.

Beaucoup d'yeux myopes, outre leur excès de longueur, offrent une assymétrie de leurs méridiens cardinaux, c'est dire qu'ils sont à la fois myopes et astigmates.

L'accommodation et son agent principal le muscle ciliaire prenant

une part moins grande dans la vision, il s'ensuit que ce dernier offre un développement anatomique moindre que chez l'hypermétrope.

Entre la myopie faible, qui peut passer inaperçue, et celle où le sujet devient incapable de se conduire sans le secours de verres, on rencontre nécessairement tous les intermédiaires.

Ce que l'individu perd du côté de son punctum remotum, il le gagne dans la vision de près. En effet, grâce au rapprochement du punctum proximum, la rétine perçoit les objets sous un angle visuel plus grand, d'où la faculté que possède le myope de distinguer des détails qui échappent à l'emmétrope et à l'hypermétrope.

Pour toute myopie de 3 D et au-dessus, la vision rapprochée s'exécute sans que l'accommodation intervienne. C'est ce qui fait que le myope est à l'abri de l'asthénopie par insuffisance du muscle ciliaire.

Pour parer aux imperfections de la vision à distance, il s'habitue à cligner continuellement des paupières, les transformant ainsi en une sorte de fente sténopéique qui atténue les cercles de diffusion sur la rétine. A force de se répéter, cette demi-occlusion des voiles palpébraux devient permanente. C'est sans doute de là que dérive le nom de myopie, de μῦον, moindre, et ὀψ, οπος, œil, donné par les anciens, à moins qu'on ne préfère traduire le mot par *vision courte*.

Fig. 71.

Toute myopie inférieure à 3 D est à la rigueur compatible avec l'intégrité du fond de l'œil. Dans ce cas, elle est dite *physiologique*.

Malheureusement c'est là l'exception. Presque toujours on rencontre du côté de la papille et de la partie adjacente de la choroïde des altérations propres à la *sclérochoroïdite* avec *staphylome postérieur*. Nous nous en occuperons en détail dans le chapitre consacré à la pathologie de la choroïde. Qu'il nous suffise de signaler l'extrême fréquence d'un croissant blanc tendineux encadrant presque toujours la moitié temporale du disque optique. Ce croissant est souvent délimité sur son bord externe ou convexe par un liséré noir pigmentaire. Sa concavité se continue avec la moitié adjacente de la papille, qui est plus blanche et plus excavée que de coutume. En même temps, les troncs des vaisseaux centraux apparaissent rectilignes et comme attirés vers le côté temporal. Tous ces caractères

réunis plaident en faveur d'une distension éprouvée par le pôle postérieur; de là le nom de *staphylome postérieur*, dont on se sert couramment. A mesure que l'ectasie fait des progrès, le croissant atrophique gagne en étendue, au point de contourner la papille. En même temps, ses bords deviennent irréguliers et comme crénelés, disposition qui est le propre de la forme dite *progressive* ou *maligne* de la myopie.

D'après les statistiques de Loring, Cohn, Conrad, Schnabel et Dor, sur 100 yeux myopes pris en bloc, on n'en rencontre pas moins de 40 avec staphylome postérieur à des degrés divers.

Suivant de Græfe, la proportion atteindrait 90 pour 100 dans les yeux fortement myopes.

Il ne faudrait pas croire toutefois que des staphylomes postérieurs ne puissent exister en dehors de la myopie; mais leur fréquence est bien moins grande et se réduit à 5 ou 6 pour 100.

Des statistiques de Green, Nordenson, Snellen et Javal, il résulte que la coexistence de l'astigmatisme est très commune (70 à 75 pour 100).

Pour ce qui est de la *pathogénie* de la myopie, on doit distinguer les cas où ce vice de réfraction respecte l'intégrité du fond de l'œil et ne s'accompagne que d'un faible croissant atrophique stationnaire, de ceux où il se lie à des lésions étendues de la choroïde.

Dans les premiers, qui seuls nous occupent ici, on ne saurait songer qu'à une distension mécanique du globe ayant pour effet d'allonger son axe antéro-postérieur.

La présence presque constante d'un croissant blanc au côté externe de la papille a suggéré à Jæger l'idée que la coque oculaire est soumise en ce point à des tiraillements répétés de la part du nerf optique.

Weiss, en 1882, se fondant sur des études anatomiques, s'est trouvé conduit à confirmer les idées de Jæger. Pour lui, la preuve des tiraillements serait le déplissement et le dédoublement de la gaine sclérale du nerf et l'excavation de la moitié externe de la papille, y compris la lame criblée.

Il s'ajoute l'amincissement avec refoulement du pôle postérieur de la sclérotique et de la choroïde, ainsi qu'une forte inflexion du nerf optique vers le côté nasal, qui rend son axe plus interne que le centre de la papille.

A un degré plus élevé de distension, la partie externe de l'anneau scléral s'arrache, entraînant le stratum pigmentaire de la rétine. La portion correspondante de la sclérotique ainsi mise à nu constitue le croissant blanc staphylomateux. Comme elle correspond, d'après Donders, au dédoublement de la gaine fibreuse du nerf, on s'explique son refoulement en arrière. D'après Stilling[1], le croissant serait dû simple-

1. Stilling, *Untersuch. u. die Entstehung d. Kurzsichtigkeit*, 1887.

ment à ce qu'on aperçoit l'entonnoir scléral dans une direction oblique vers le côté temporal.

Cette sorte d'effondrement du fond de l'œil myope, dont le tonus est presque toujours inférieur à la normale, nous conduit nécessairement à penser qu'un défaut natif de résistance de la sclérotique doit y être pour beaucoup.

Une particularité de structure déjà signalée chez le fœtus par V. Ammon, et que nous avons retrouvée constamment (voir page 81), consiste dans la présence d'une protubérance sclérale à la partie la plus postérieure de la fente oculaire primitive. En supposant que les vestiges de cette disposition persistent, on s'explique par là le siège du staphylôme. La saillie en question, délimitée en avant par l'insertion des tendons des obliques et en arrière par le nerf optique, se trouve dans les meilleures conditions pour être distendue.

Une preuve nouvelle de l'arrêt évolutif des yeux voués à la myopie, réside dans la fréquence des anomalies de distribution des vaisseaux centraux.

Nuel[1], dont l'attention a été attirée sur ce sujet, décrit une disposition anatomique spéciale de la papille constituant une prédisposition à la myopie congénitale et héréditaire forte. On la rencontre aussi bien chez les individus sachant lire et écrire que chez les illettrés.

Les particularités sur lesquelles il insiste sont :

Une excavation physiologique de la papille plus prononcée que de coutume, surtout vers le côté temporal. Par suite, la lame criblée devient plus apparente.

La direction oblique des vaisseaux centraux qui, au lieu de cheminer verticalement en haut et en bas, se portent vers le côté temporal et suivent les bords en talus encadrant l'excavation. Souvent ils se bifurquent avant leur émergence et se montrent plus rectilignes.

Le volume plus considérable et le trajet plus direct des fins vaisseaux horizontaux destinés à la macula.

Enfin le fait qu'un croissant staphylomateux encadre habituellement le côté temporal de la papille.

Lorsque avec une pareille conformation la réfraction myopique manque, c'est qu'il s'agit d'yeux fortement hypermétropes à la naissance.

Le défaut de résistance du pôle postérieur une fois admis, nous devons rechercher le rôle qui revient aux muscles ciliaire et extrinsèques.

Pour ce qui est du premier, on a prétendu que sa contraction répétée pouvait non seulement attirer la choroïde, mais encore l'arra-

1. Nuel, *Arch. d'ophtal.*, t. XI, 1891, p. 56.

cher de son insertion au disque optique. On s'est fondé entre autres sur les expériences de Hensen et Vœlkers[1]. En électrisant ce muscle, ces auteurs disent avoir constaté le mouvement de translation de la choroïde en avant. Mais F. Hocquard[2], en répétant l'expérience sur des yeux humains absolument frais, a pu s'assurer que la partie postérieure de cette membrane ne subissait aucune traction; fait qu'il explique par l'adhérence intime des procès ciliaires à la zonule jouant le rôle d'un cran d'arrêt.

Pour savoir de quel côté était la vérité, nous avons procédé à notre tour de la façon suivante :

Sur un œil humain fraîchement énucléé et à tension normale, nous pratiquâmes une fenêtre à la sclérotique mettant à découvert une partie de la circonférence du muscle ciliaire. Cinq épingles à insectes, enfoncées perpendiculairement dans le globe le long du méridien correspondant, faisaient l'office de leviers indicateurs.

En attirant alors en avant le muscle ciliaire mis à nu, avec des pinces mousses et fines et en regardant ce qui se passait, nous vîmes à chaque traction les trois épingles antérieures décrire un mouvement d'arc de cercle d'avant en arrière qui allait en décroissant de la première à la troisième. Quant à la quatrième et à la cinquième, fichées entre l'équateur et le nerf optique, elles restaient immobiles quel que fût le degré de traction.

Ce qui devenait démonstratif dans cette expérience, doit l'être bien plus chez le vivant, si l'on songe au peu de force comparative développée par la contraction du muscle ciliaire au moment de l'accommodation.

Le défaut de glissement du segment postérieur de la choroïde dépend des tractus de la lamina fusca qui relient cette membrane à la face interne de la sclérotique. Ils sont d'autant plus serrés et dépourvus d'élasticité, qu'on se rapproche du point de pénétration du nerf optique. A cela s'ajoute l'adhérence des nombreux troncs nerveux et vasculaires, qui pénètrent au niveau du pôle postérieur, sans compter la part qui revient dans la région de l'équateur aux troncs des veines vorticineuses. Ce sont ces particularités anatomiques qui nous expliquent la facilité avec laquelle on détache de la sclérotique la moitié antérieure de la choroïde, et que sur des yeux macérés dans un mélange d'eau et d'alcool, il est fréquent de voir se produire un décollement de tout le segment antérieur, alors que le postérieur reste fortement adhérent.

G. Martin, de Bordeaux[3], se fondant sur la corrélation qui existe

1. Hensen et Vœlkers, *Arch. f. Ophth.*, 1873.
2. Hocquard, Dans *Mém. d'ophtalmométrie de Javal*, p. 501, 1891.
3. Martin, *Bull. de la Soc. franç. d'opht.*, 1887-1888.

entre l'emplacement habituellement horizontal du croissant myopique, et la fréquence de l'As. conforme à la règle (384 fois sur 415 cas), conclut que les contractions astigmatiques, autrement dit partielles, du muscle ciliaire, sont la cause du staphylome. Ce qui, d'après lui, le confirme, c'est que dans l'As. inverse, beaucoup plus rare, le croissant myopique est situé en sens opposé. Ce que nous avons exposé plus haut nous semble ne pas justifier une pareille déduction.

La part qui revient aux muscles extrinsèques, plus particulièrement à ceux de la convergence, ne saurait être niée.

Tous ceux qui se sont livrés à la tonométrie savent que chaque fois que ces muscles se contractent, l'œil, de mou qu'il était, devient momentanément dur et comme glaucomateux, preuve qu'ils exercent une compression sur le contenu du globe.

Lors d'une convergence prononcée, la boutonnière des obliques tend à se resserrer, en même temps que le droit externe fortement distendu, et le droit interne raccourci et augmenté de volume par sa contraction, pressent sur le globe latéralement. Dans cette attitude, celui-ci se trouve comprimé de tous côtés dans le sens de son équateur sans qu'il s'ensuive, ainsi qu'on l'avait prétendu jadis pour les besoins de l'accommodation, l'allongement de l'axe antéro-postérieur.

En dehors de cette exagération de tension sous l'action des muscles, il faut faire intervenir les tiraillements exercés par les tendons des obliques sur la partie postéro-externe de la sclérotique que d'autre part fixe solidement au squelette la gaine fibreuse du nerf optique. Plus le pôle postérieur se porte en dehors, comme cela a lieu dans la forte adduction, plus la distension de la sclérotique augmente, pouvant aller jusqu'au dédoublement de la gaine dure-mérienne. On conçoit qu'un grand écartement des yeux en exagérant la convergence, et que l'aplatissement vertical de l'orbite comme le veut Stilling[1], en rendant la sangle des obliques plus étroite, puissent contribuer à accroître ce fâcheux résultat. L'astigmatisme et l'amblyopie, en obligeant l'individu à fixer de très près, agissent dans le même sens.

Fuchs[2] fait intervenir la stase choroïdienne qui résulte de ce que les deux veines vorticineuses externes supérieure et inférieure, placées qu'elles sont sous les tendons des deux obliques, se trouveraient comprimées pendant la convergence des lignes visuelles dans le travail de près.

La part prépondérante qui revient aux muscles extrinsèques est démontrée par ce fait que, chez les horlogers qui travaillent à la loupe et accommodent sans cesse, la myopie est rare. Tel est également le cas des borgnes et des strabiques fixes.

1. Stilling, *Untersuch. u. die Entstehung der Kurzsich.*, 1887.
2. Fuchs, *Arch. f. Opht.*, XXX, 4, p. 1, 1884.

Il nous resterait à parler de la pathogénie de la myopie *progressive* appelée encore *maligne*, vu qu'elle aboutit tôt ou tard à la désorganisation du globe. Mais comme il s'agit là d'un état franchement pathologique, nous y reviendrons à propos de la *sclérо-choroïdite postérieure*.

Rien n'est plus commun dans les yeux myopes que les *mouches volantes*. On les distingue en *physiologiques* et en *pathologiques*. Les premières qui seules doivent être mentionnées ici, dépendent, suivant toute probabilité, de corpuscules vitréens non visibles à l'ophtalmoscope. En admettant qu'il en soit ainsi, on s'explique la sensation d'ombre par le fait que, la rétine étant située plus en arrière, ces corps demi-opaques y projettent de grands cercles de diffusion, à moins de supposer que les myopes jouissent d'une perceptibilité lumineuse supérieure.

Dans la production de la myopie bénigne ou stationnaire, l'*hérédité* joue, comme pour celle *progressive* ou *maligne*, un rôle prépondérant. Le plus souvent directe, son influence peut ne se faire sentir qu'après une génération et plus.

Les effets de cette prédisposition ne deviennent apparents que vers la neuvième et la douzième année; c'est dire que la myopie congénitale est rare.

En général, les peuples du nord à peau blanche et à système pileux clair, semblent plus prédisposés que ceux du midi. A cet égard, les nègres, et nous faisons allusion à ceux qui ont reçu de l'instruction, paraissent privilégiés. Le contraire s'observe pour les sémites transplantés en Europe.

En ce qui concerne la France, Nimier[1] donne la statistique suivante. Sur 100 000 conscrits, ceux réformés pour plus de 6 D sont répartis comme il suit :

Dans les 7 départements armorico-bretons, le minimum se trouve dans le Morbihan 107, et le maximum dans la Manche 1 048. La moyenne est de 427.

Pour les 13 départements celtiques du centre : minimum, Cantal 111, maximum, Nièvre 838, moyenne 434.

Pour les 16 départements belges-normands du nord-est : minimum, Aisne 215, maximum, Oise 1 056, moyenne 614.

Enfin les 15 départements des Aquitains-Ligures comptent un minimum de 133 pour l'Ariège, et un maximum de 1 477 pour le Gard. Les Bouches-du-Rhône fournissent le chiffre de 1 108, et la Gironde celui de 1 384, moyenne 661.

Toutes les professions qui obligent à travailler de très près, et elles

1. Nimier, *Recueil d'opht.*, 1892, p. 95.

sont nombreuses dans l'état actuel de notre civilisation, la lecture et l'écriture en tête, exercent une influence incontestable. Preuve la rareté de la myopie dans les campagnes et chez les illettrés, comparativement à sa fréquence dans les centres savants et industriels.

Lorsque à cela s'ajoutent des conditions mauvaises, telles qu'un éclairage insuffisant, des textes mal imprimés, certaines attitudes vicieuses de la tête et du corps si communes chez les écoliers, la myopie a plus de chance de se montrer. Il en est de même pour toute imperfection de la vue, qu'elle dérive de l'*intransparence des milieux*, taies de la cornée, cataracte congénitale; d'*amblyopie optico-rétinienne* de naissance et surtout d'une conformation astigmatique du globe.

En fait de causes vraiment déterminantes, on ne saurait invoquer que la scléro-choroïdite postérieure. L'apparition d'une cataracte sénile chez des individus antérieurement emmétropes ou faiblement hypermétropes, ne constitue qu'une cause de second ordre, étant donné que la myopie par sclérose du cristallin ne dépasse pas d'ordinaire 1 à 2 dioptries.

Traitement de la myopie. — L'idée que la myopie s'atténue et cesse avec l'âge n'est vraie que pour les individus atteints à un faible degré. Nous savons, en effet, que la diminution de la réfraction statique commence à 50 ans pour arriver à 2,5 D à 80 ans. D'après cela, tout myope de 2,5 D reste tel toute sa vie, et ceux d'un degré inférieur ont à attendre longtemps avant de profiter de cette décroissance naturelle.

En présence de l'accentuation progressive de la myopie, on a été jusqu'à intervenir chirurgicalement.

C'est ainsi qu'en France, où en 1840 la myopie était envisagée comme l'effet de l'allongement de l'axe antéro-postérieur sous l'action compressive des muscles extrinsèques, Phillips le premier proposa la section du grand oblique qui, pour lui, produisait à la fois le strabisme externe et la myopie.

Jules Guérin, dans une communication à l'Académie des sciences en 1841, conseilla, en même temps qu'il pratiqua la section simultanée des deux muscles droits internes et externes. Mais c'est à Bonnet de Lyon[1] que revient la section méthodique des deux muscles petits obliques comme moyen curatif de la myopie forte, accompagnée ou non d'asthénopie. Dans son ouvrage intitulé : *Traité des sections tendineuses et musculaires*, il rapporte 7 observations avec 6 succès et un résultat incomplet. Chez tous, sauf un, il a constaté que le punctum proximum avait doublé, que le remotum avait gagné encore davantage, le tout de suite ou peu de jours après l'opération, et d'une

1. Bonnet de Lyon, *Traité des sections tendineuses et musculaires*, 1841.

façon qui lui a semblé durable. Il est à noter que l'insuffisance musculaire cessait en même temps et jusqu'au nystagmus qui, sans disparaître, devenait moins marqué. Un fait plus intéressant encore est celui d'Eugénie Borel (*l. c.*, p. 296), jeune fille hypermétrope atteinte d'asthénopie accommodative à un haut degré, qui fut grandement améliorée par la section des deux petits obliques.

Nous pensons que des tentatives de cet ordre mériteraient d'être reprises, ne fût-ce qu'à titre d'essai.

L'extraction ou la discision du cristallin, dont le pouvoir réfringent équivaut à un verre convexe de 11 D placé à 15 millimètres de la cornée, a pour effet de diminuer d'autant la réfraction statique.

Fukala[1] est partisan de cette intervention chez les individus possédant une myopie supérieure à 15 D, principalement lorsqu'il s'agit d'un œil ne collaborant pas avec son congénère moins myope, et qui, comme tel, est souvent exclu de la vision binoculaire. Chez les enfants, il donne la préférence à la *discision*, et pour éviter les accidents réactionnels résultant du gonflement trop tumultueux des masses cristalliniennes, il ouvre la capsule dans une petite étendue, quitte à répéter plusieurs fois l'opération. Dans le même but, il fait toujours précéder la discision de l'iridectomie. Chez les sujets au-dessus de 30 ans, le noyau du cristallin étant sclérosé, il préfère l'*extraction* avec iridectomie. Dans son travail il rapporte 19 cas de discision suivie de succès. Les myopes de 18 à 22 D, après opération, peuvent voir à distance sans le secours de verres. Chez tous les autres, un verre concave moyen ou faible suffit. L'acuité visuelle a augmenté entre 7 et 12, et le punctum remotum a notablement gagné en étendue. Enfin un dernier avantage consiste dans ce que l'accommodation n'ayant plus lieu, les progrès de la myopie cessent.

Une pareille intervention, justifiée lorsqu'il s'agit de cataractes, l'est beaucoup moins pour un œil myope à cristallin normal. Tout nouvellement des tentatives de ce genre ont été répétées par d'autres, mais les résultats ainsi obtenus sont encore en trop petit nombre pour nous permettre de porter un jugement définitif. Disons toutefois que Schweigger[2] a fait quinze extractions chez des myopes de 9 à 34 ans, les unes avec iridectomie, les autres sans. La myopie a baissé de 15 à 16 D. Il préfère ne pratiquer l'opération que sur un seul œil, et pour éviter les mécomptes, il conseille de mesurer au préalable l'acuité visuelle.

Se fondant sur le prétendu rôle actif de l'accommodation dans la production de la myopie, on a usé et abusé des mydriatiques en vue d'en arrêter la marche progressive. Pour y parvenir, on pousse l'atro-

1. Fukala, *Arch. f. Opht.*, XXXVI, 2, p. 250, 1890.
2. Schweigger, *Soc. méd. berlinoise*, mai 1893.

pinisation jusqu'à la paralysie prolongée du muscle accommodateur. Les succès ainsi réalisés sont rares et concernent exclusivement les cas de spasme persistant de l'accommodation. Hors de là, il ne faudrait pas trop y compter, outre qu'il en résulte pour le malade du trouble visuel.

Pour tout œil myope, le port de verres correcteurs constitue le moyen palliatif par excellence, à la condition que le choix en soit fait par le médecin. C'est qu'en effet les myopes livrés à eux-mêmes adoptent presque toujours des lunettes trop fortes, à cause de l'intervention fréquente de l'accommodation, allant parfois jusqu'à la crampe du muscle ciliaire.

De plus, la correction de l'astigmatisme leur échappe, ainsi que l'excès de convergence, ce qui les expose à l'asthénopie musculaire.

A cause de ces imperfections optiques et du rapetissement des images produit par les verres négatifs, bien des sujets se refusent à les porter lors du travail de près.

S'agit-il de myopes ayant moins de 4 D, on devra toujours donner la préférence au verre concave le moins fort. Pour les enfants, on aura à s'enquérir de la part qui peut revenir au spasme accommodatif et on en tiendra compte dans le choix du verre.

Javal, pour les jeunes écoliers ayant moins de 4 D, prescrit des verres convexes, leur permettant de lire sans accommoder à 25 centimètres de distance. Il affirme que, grâce à cet artifice, les jeunes myopes éloignent plus facilement le livre que sans verres et que pour voir au tableau, il leur suffit de regarder par-dessus les lunettes, le tout au profit de leur myopie qui cesse de progresser. Après un ou deux ans, il conseille de diminuer la force des verres convexes, de manière à reculer le remotum à 33 centimètres, distance que l'individu doit rigoureusement garder pendant le travail.

Dans la myopie faible, il autorise une face à main pour la lecture au tableau, mais non le port de pince-nez, qu'il réserve pour l'âge où la progression de la myopie est moins à craindre et où le sujet est assez raisonnable pour le quitter dès qu'il regarde de près.

L'écolier doit s'habituer à tenir la face porte-verres de la main gauche ; il l'emploie pour regarder au tableau et rabat la main sur le papier dès qu'il écrit.

Pour cet auteur, la myopie moyenne, qui oscille entre 4 et 9 D, serait le résultat de l'usage permanent de verres concaves par des enfants atteints primitivement à un degré faible. Aussi a-t-il posé comme règle de prescrire des verres qui laissent subsister 3 et 4 D de réfraction statique, sauf à mettre à la disposition du sujet une face à main lui permettant de déchiffrer au tableau.

Dans la myopie forte supérieure à 9 D, les règles deviennent moins précises, car souvent, dit l'auteur, l'acuité visuelle, rendue défectueuse par des lésions de la choroïde et de la rétine, met l'individu dans l'impossibilité de déchiffrer à 25 centimètres de distance. Il conseille le port permanent de lunettes qui laissent subsister 6 D de M., plus un pince-nez de 3 D devant être superposé aux lunettes pour aller en société, faire de la musique, etc., sauf à le doubler en le pliant lorsque l'individu veut voir monoculairement au loin.

Étant donné que l'on constate souvent chez ces malades une décentration de la cornée avec une différence de plusieurs dioptries entre la réfraction centrale et celle périphérique, les verres très imparfaitement correcteurs qui n'améliorent guère l'acuité centrale sont acceptés plus volontiers que ceux entièrement correcteurs.

Il va sans dire que, dans tous les cas, l'As. et l'anisométropie doivent être corrigés par des lunettes portées en permanence. Quant aux verres supplémentaires sphériques, ils seront égaux. Pour certains cas spéciaux concernant l'équitation, l'escrime, le violon, etc., on prescrira des verres incomplètement correcteurs, laissant subsister de 1 à 3 D. Ce n'est que chez les adultes qu'on pourra donner en permanence des verres totalement correcteurs.

Nous avons tenu à reproduire les prescriptions de Javal telles qu'il les a exposées dans les *Annales d'oculistique*, 1883, et dans le volume de ses *Mémoires d'ophtalmométrie* (p. 124), publié en 1891. L'idée dominante de l'auteur est d'exclure le plus possible la contraction du muscle ciliaire qu'il envisage comme le facteur principal de la myopie. Le jour où cette pathogénie cesserait d'être admise, on conçoit que plusieurs des préceptes qu'il donne perdraient de leur valeur.

Une fois le verre correcteur choisi, on doit s'en rapporter dans une certaine mesure aux impressions du malade. Cela est surtout vrai pour les myopes forts qui, à cause du mauvais état de leur acuité visuelle, préfèrent souvent sacrifier la netteté des images à leur grandeur; d'autant mieux que, grâce à une habitude invétérée, ils apprennent à neutraliser les cercles de diffusion à un degré inconnu à l'œil emmétrope et hypermétrope, munis d'un verre les rendant faiblement myopes.

Tant que le remotum oscille entre 1 mètre et 20 centimètres, en d'autres termes que la myopie est de 1 à 5 D au plus, il ne faut pas prescrire de verres pour la vision de près.

Dans les degrés plus élevés, l'individu ne pourra se servir longtemps de ses yeux, à cause de la fatigue de la convergence. Il devra donc prendre des verres concaves appropriés, à moins qu'il ne se résigne à la vision monoculaire. Dans ce cas, il s'établit souvent un strabisme externe qui finit par devenir permanent. Le port de verres est donc

indispensable pour éviter la progression de la myopie, l'asthénopie musculaire et le strabisme.

Si, malgré cela, l'insuffisance de la convergence subsiste, on aura recours à l'adjonction de prismes horizontaux à base interne ou nasale. Cette combinaison a l'avantage de reculer le punctum proximum et d'exiger l'emploi de prismes moins forts. Cela est important, attendu que les prismes d'un numéro élevé ont l'inconvénient d'être lourds et d'iriser les objets sur les bords.

La correction d'un astigmatisme léger et conforme à la règle se fait en inclinant le verre concave dans la monture suivant le méridien le plus réfringent. Pour des degrés plus élevés et l'As. inverse, il faut y joindre un cylindre approprié.

XXVI

ASTIGMATISME. — AS.

On distingue au point de vue clinique deux espèces d'astigmatisme. La première comprend l'astigmatisme *régulier* tel que nous l'avons défini en optique; la seconde, l'astigmatisme *irrégulier* caractérisé par une réfraction inégale dans les différentes parties d'un même méridien.

Ce vice de réfraction, qu'il soit congénital ou non, apparaît de bonne heure et s'observe fréquemment sur plusieurs membres d'une même famille. Il acquiert son plus haut degré chez les hypermétropes.

Lorsqu'il est très prononcé, la correction par les cylindres laisse subsister un certain degré d'amblyopie que l'on s'explique par le défaut de netteté des images rétiniennes dès l'âge le plus tendre.

D'après G. Martin[1], l'astigmate présenterait deux ordres d'amblyopie : l'une *totale*, due au défaut d'usage de l'œil ou à des causes débilitantes générales : l'autre *partielle*, en rapport avec le méridien le plus amétrope. La première s'améliore par le port de verres cylindriques appropriés, tandis que la seconde ne retire aucun profit de la correction. L'auteur explique ce fait par une anesthésie acquise limitée dans une partie de la rétine.

Une autre particularité sur laquelle il insiste, c'est que dans l'As. unilatéral ou inégalement réparti d'un côté à l'autre, l'amblyopie serait plus prononcée que lors d'astigmatisme bilatéral. Cela dépendrait de l'inaction à laquelle est condamné l'œil le moins correct.

Les troubles visuels font défaut chez beaucoup d'astigmates faibles ou moyens. Les principales raisons sont les suivantes :

1. G. Martin, *Bull. Acad. de Méd.*, Paris, 1890.

D'abord, les contractions correctrices du muscle ciliaire; opinion admise par les uns, rejetée par d'autres.

Les attitudes particulières de la tête;

La demi-occlusion des paupières qui fait que le méridien horizontal est utilisé sans nuire aux lignes verticales.

Enfin, l'habitude qu'ont les astigmates de se servir des images de diffusion, à la condition de les agrandir. C'est pourquoi ils rapprochent les objets le plus possible, alors même qu'ils seraient hypermétropes.

Cette faculté de neutraliser les cercles de diffusion décroît généralement avec l'âge, par suite de la diminution progressive de l'amplitude accommodative et de l'intransparence des milieux.

Jusqu'ici, nous n'avons envisagé le muscle ciliaire que comme agent correcteur. Lorsque l'astigmatisme n'existe que d'un côté, ou qu'il est inégalement réparti à droite et à gauche, on voit survenir sur l'œil normal, d'après Martin[1], un astigmatisme cristallinien par synergie à direction perpendiculaire. Il est dévoilé par l'examen subjectif et ne cède qu'à l'action de l'atropine. Rarement il dépasse 0,25 à 0,75 D et s'associe en général à l'As. cornéen inverse.

Les myopes astigmates et ceux atteints d'As. myopique simple se dispensent de verres correcteurs pour ne pas s'exposer à raccourcir leur parcours d'accommodation.

Par contre, les hypermétropes astigmates sur-corrigent volontiers leur méridien de moindre courbure au risque de développer ainsi un astigmatisme myopique.

Enfin, l'auteur termine son intéressant travail en signalant des cas d'As. spastique d'ordre cristallinien survenu sur des yeux faiblement amétropes ou même emmétropes à la suite d'un traumatisme oculaire.

La contraction correctrice du muscle ciliaire dans l'As. compte, avons-nous dit, des contradicteurs. C'est ainsi que G. J. Bull[2], après s'être livré à des mensurations ophtalmométriques suivies de contrôle par les verres, a été conduit à mettre en doute le spasme partiel du muscle accommodateur. Sur 584 astigmates cornéens directs, concernant des adultes, l'examen fonctionnel a révélé $\frac{1}{2}$ D en moins, outre que, chez 59 faiblement atteints, l'As. s'est transformé en *inverse*.

Dans une seconde catégorie, comprenant 70 As. cornéens *inverses* et 90 *obliques*, la différence ordinairement *en plus* équivalait à $\frac{3}{4}$ D. Ces résultats n'ont pas varié chez 77 jeunes gens soumis à la double épreuve. Aussi Bull est porté à mettre la différence sur le compte d'une décentration du cristallin qui, d'après Tscherning, s'incline sur son axe vertical de 5 à 6 degrés.

1. Martin, *Bull. de l'Acad. royale de Belgique*, 1886, et *Ann. d'ocul.*, t. XCVII.
2. Bull, *C. R. de la Soc. franç. d'ophtalm.*, 1890.

Sulzer[1], voulant se rendre compte des différences trouvées dans le degré de l'astigmatisme *manifeste* et *total* de Donders après instillation d'atropine, s'est livré à des études ophtalmométriques avant et après l'action de cet agent. Les résultats auxquels il est arrivé se résument ainsi :

1° Les parties périphériques des cornées dépourvues d'As. au centre présentent un As. inverse.

2° Il en est souvent de même de celles à As. direct faible au centre.

3° Les parties périphériques des cornées à As. central *inverse* sont plus astigmatiques dans le même sens que les parties centrales.

4° Enfin les parties périphériques des cornées à As. central *direct* moyen ou fort sont plus astigmates dans le même sens que les parties centrales.

En présence de ces constatations, l'auteur se demande si les écarts trouvés entre les mesures ophtalmométriques et la détermination par les verres ne méritent pas d'être rattachés à la forme de la cornée plutôt qu'à un astigmatisme statique du cristallin. La même explication serait applicable aux différences constatées après atropinisation.

Pour élucider ce dernier point, Sulzer s'est attaché à déterminer l'aire cornéenne qui pour un diamètre pupillaire donné participe à la vision.

Il est parvenu ainsi à établir que le centre de la pupille est situé en moyenne à 5 degrés en dehors du point d'intersection de la ligne visuelle avec la cornée, tantôt sur le même plan horizontal, tantôt plus haut ou plus bas. De cette situation, il résulte que l'aire cherchée ne coïncide pas avec la zone annulaire de la cornée concentrique par rapport à la ligne visuelle qui fournit les mesures ophtalmométriques. Dès lors, l'écart existant entre ces deux aires cornéennes pourrait suffire à expliquer les différences si communes que l'on rencontre entre les mesures ophtalmométriques et l'As. subjectif, sans faire appel au cristallin.

Une dernière conséquence de cette asymétrie est l'impossibilité de corriger complètement l'As. par les verres. Sulzer croit que l'amblyopie des astigmates signalée pour la première fois par le commandant Gaulier et que l'on a cru devoir rattacher à une anomalie des éléments rétiniens, s'explique bien mieux par là.

Ce qui ne manque pas de compliquer la question, c'est la constatation nouvellement faite par Tscherning au sujet de la courbure de la face postérieure de la cornée qui diffère sensiblement de celle de la face antérieure dirigée dans un sens diamétralement opposé.

Du débat qui précède, on doit conclure que la part attribuée jus-

1. Sulzer, *Arch. d'opht.*, 1892, p. 44.

qu'ici au cristallin capable de neutraliser ou d'accroître l'astigmatisme cornéen mérite confirmation. Tout ce que nous pouvons considérer comme acquis, au point de vue pratique, c'est que chez les vieillards, les myopes et les strabiques, l'As. manifeste ne diffère pas sensiblement de celui de la cornée, déterminé à l'ophtalmomètre de Javal et Schiötz. Par contre, chez les adultes et surtout chez les jeunes gens, l'As. manifeste est inférieur à celui de la cornée.

La correction de l'As. comporte le port de verres cylindriques bien orientés, que l'on combine, en cas de myopie ou d'hypermétropie, avec des verres sphériques de numéro voulu.

Comme il s'agit d'égaliser la différence de réfraction des deux méridiens perpendiculaires, on peut se servir indifféremment de cylindres concaves ou convexes à axe opposé.

Pour les astigmatismes moyens et faibles, il est préférable de prescrire les cylindres concaves. Un assortiment de cylindres moitié moins grand suffit alors au constructeur, outre que l'exécution en est plus exacte; si l'on a soin de placer le cylindre du côté de l'œil du malade, le verre combiné sera rendu périscopique.

Dans les degrés élevés d'astigmatisme hypermétropique, et particulièrement chez les opérés de cataracte, il est préférable de combiner le verre sphérique collectif à un cylindre convexe. Le verre combiné est rendu par là moins lourd et grossit davantage.

A l'article consacré plus particulièrement aux lunettes, nous insisterons sur l'avantage qu'il y a à substituer aux verres sphéro-cylindriques ceux *toriques*.

Si l'As. d'un œil amétrope est très faible de quelques fractions de D seulement, il suffit d'incliner légèrement les verres sphériques, convexes ou concaves, par rapport à l'axe de l'œil, pour arriver à la correction voulue. Souvent le malade y parvient de lui-même en tournant quelque peu la tête et en regardant latéralement à travers les lunettes.

Enfin l'astigmatisme physiologique, dont tous les yeux normaux sont à peu près entachés, et qui nous fait voir des rayons autour de toute source lumineuse, ne demande aucune correction.

La notation de l'astigmatisme est loin d'être partout uniforme. Pour plus de simplicité, Javal inscrit les chiffres relatifs à l'œil gauche *à gauche*, ceux appartenant à l'œil droit, *à droite*. Le premier chiffre indique l'inclinaison en degrés du méridien le plus amétrope. Le second, le numéro du cylindre, et le troisième, celui du verre sphérique. La division en degrés de la monture des verres varie suivant les pays. En France, celle généralement adoptée correspond à la marche de l'ophtalmomètre indiquant, de 15 en 15° sur la demi-circonférence inférieure, dont se compose la monture, l'inclinaison des différents méridiens. Le 0 correspond à l'une des extrémités du diamètre

horizontal, le 180 à l'autre extrémité du même diamètre, avec le 90 placé au milieu.

Le sens de la graduation est supposé direct par rapport au malade, comme s'il s'agissait des aiguilles d'une montre. Dès lors, pour l'œil droit, le 0 se trouve du côté de la tempe, et pour le gauche du côté du nez.

Knapp[1] a proposé de placer sur la lunette d'essai le 0 en haut, et d'inscrire à droite et à gauche 15, 30, 45 et ainsi de suite jusqu'à 90, qui est répété aux deux extrémités du diamètre horizontal. Pour différencier le cadran temporal de celui nasal, il fait précéder le chiffre, correspondant à l'axe du cylindre, de la majuscule T ou N.

Si l'on part du fait que, dans la généralité des cas, les méridiens des verres correcteurs sont disposés symétriquement chez le même sujet, il y aurait avantage, lorsque surtout on donne pour la détermination de l'astigmatisme la préférence à la skioposcopie, de placer par rapport à l'observateur les deux 0 du côté des tempes, le 90 au milieu et les 180 vers le nez. De la sorte, la symétricité ou l'asymétricité des axes des cylindres devient de suite évidente et n'exige aucun calcul.

Quelle que soit la notation adoptée, il est nécessaire, pour éviter toute confusion de la part de l'opticien, d'établir au préalable si l'inscription des chiffres sur la monture est supposée *directe*, telle qu'elle serait lue par l'observateur, ou *renversée*, autrement dit placée en arrière du côté de l'œil du malade. Pour notre compte, nous préférons la première manière.

Landolt, en vue d'éviter toute erreur, trace sur la feuille de prescriptions deux lignes verticales parallèles, surmontées chacune d'un 0. Celle de gauche correspond à l'œil gauche du malade, celle de droite à son œil droit. Adoptant la graduation avec le 0 en haut et au milieu, le 90 en double aux deux extrémités opposées du méridien horizontal, il indique sur la prescription le sens à donner à l'axe du cylindre choisi, par un trait oblique coupant chacune des lignes verticales, et il inscrit dans le sinus de l'angle supérieur le chiffre de l'inclinaison. Cette façon de procéder met à l'abri de toute confusion, surtout si l'on fait usage de la détermination de l'As. par la méthode subjective.

D'après Dor[2], la ténotomie pratiquée sur des yeux strabiques astigmates conformes à la règle, principalement ceux hypermétropes, a pour effet de diminuer le degré de l'astigmatisme. C'est sans doute ainsi qu'il faut expliquer l'amélioration de la vue obtenue par Bonnet, dans un cas que nous avons cité à propos de ce que l'on désignait à son époque, sous le nom de *kopiopie*, et où il s'agissait probablement d'astigmatisme hypermétropique.

1. Knapp, *Arch. f. Augenheilk.* 1885.
2. Dor, *Congrès d'opht. de Heidelberg*, 1864.

La correction de l'As. *irrégulier* présente de réelles difficultés, attendu qu'ici la réfraction varie non seulement d'un méridien à celui qui lui est contigu, mais aussi dans les différentes parties d'un même méridien. De là, l'impossibilité d'arriver à une correction parfaite par n'importe quels verres.

Des yeux ainsi conformés possèdent une mauvaise acuité visuelle, sont facilement éblouis, et peuvent présenter le phénomène de la *polyopie monoculaire*.

Rarement congénital, l'astigmatisme irrégulier est presque toujours le résultat d'un état pathologique de la cornée, telles qu'ulcérations suivies de taies, brûlures ou kératocône, à quoi il faut ajouter certaines cataractes en voie de formation et les subluxations tant traumatiques que spontanées du cristallin.

D'après Javal, la forte décentration de certaines cornées en serait une des causes. On reconnaît qu'il en est ainsi lorsque les couronnes blanches des deux images du disque ophtalmométrique passent à des distances différentes des centres respectifs représentés par l'image dédoublée de l'objectif sur l'œil observé. On se rend également compte de cette disposition anomale à l'aide de la cible Placido-Javal, qui non seulement dévoile les moindres irrégularités de la surface cornéenne, mais permet d'établir la topographie, le degré exact de l'astigmatisme irrégulier; détails particulièrement importants lorsqu'il s'agit de suivre la marche croissante ou décroissante d'un kératocône.

La skioposcopie nous permet à son tour de mesurer les différents degrés de réfraction dans les divers méridiens. Ce n'est jusqu'à l'examen ophtalmoscopique qui ne puisse nous dévoiler la présence de l'astigmatisme irrégulier par le fait que l'image du fond de l'œil nous apparaît diffuse, et que dans les déplacements de latéralité imprimés au miroir, on voit les vaisseaux rétiniens décrire des mouvements en tourbillon ou en rosace.

Le traitement de l'astigmatisme irrégulier doit s'adresser, toutes les fois que la chose est possible, aux lésions mêmes.

Certains sujets parviennent à améliorer leur vue, en regardant à travers une fente sténopéique simple ou munie d'un cylindre approprié. C'est là particulièrement le cas pour le kératocône.

Si, par l'examen kératoscopique, on reconnaît qu'une partie du segment inférieur de la cornée offre une régularité relative, on se trouvera bien de pratiquer une iridectomie optique à ce niveau.

XXVII

ANISOMÉTROPIE

On entend par *anisométropie* l'inégalité de la réfraction statique dans les deux yeux.

A un degré faible, une pareille discordance passe inaperçue, et ne gêne pas sensiblement la vision binoculaire. Mais il n'en est plus ainsi dans l'anisométropie élevée, où le fusionnement des deux images droite et gauche, à de rares exceptions près, devient impossible. Le sujet exclut alors périodiquement, puis d'une façon permanente l'un de ses yeux, d'où il résulte du strabisme.

L'œil non dévié peut être indifféremment emmétrope, hypermétrope ou myope, mais celui qui louche est toujours le plus amétrope, et surtout astigmate. Ajoutons que par suite de son inaction il ne tarde pas à devenir amblyope, s'il ne l'était déjà par suite de troubles des milieux ou de lésions de la rétine et du nerf optique.

L'anisométropie peut être due à des modifications pathologiques des courbures de la cornée ou à l'aphakie.

Lorsqu'elle est congénitale, elle coexiste souvent avec un développement asymétrique du crâne et de la face, plus rarement de toute une moitié du corps.

En admettant un individu emmétrope d'un œil et myope de l'autre, il se servira du premier pour les objets éloignés, du second pour lire et travailler, se refusant à être corrigé par les verres. Il en est toutefois qui acceptent cette correction, mais à la condition que les verres n'égalisent qu'incomplètement leur anisométropie.

Pour ceux où l'écart d'un œil à l'autre est peu sensible, les lunettes leur sont utiles, mais à la condition que l'on procède graduellement.

On voit, d'après ce qui précède, qu'il n'y a pas de règle fixe à poser, et que pour chaque cas on doit tenir compte du degré de l'anisométropie, du genre de vice de réfraction, myopie, hypermétropie, astigmatisme, et surtout du soulagement que procurent les verres.

Comme le spasme accommodatif intervient assez souvent, ce n'est qu'en persévérant et en ayant recours, s'il le faut, à l'atropinisation qu'on parviendra à en tirer le meilleur parti.

XXVIII

TROUBLES DE L'ACCOMMODATION.

Le muscle ciliaire, composé de fibres lisses, peut être atteint de spasme ou de paralysie à des degrés divers. De là dérivent des changements dans le pouvoir acccommodatif en plus ou en moins.

Ces états existent seuls ou se compliquent de troubles du même ordre, du côté de la musculature de l'iris qui possède une innervation commune, bien que jusqu'à un certain point indépendante du côté des noyaux d'origine.

A toutes ces particularités s'ajoute l'action de certains agents, les uns *spastiques*, tels que l'*ésérine* et la *pilocarpine*; les autres *paralysants* comme l'*atropine* qui en est le prototype. Eu égard à l'influence de ces substances sur la pupille, on désigne les premiers sous le nom de *myotiques*, les seconds sous celui de *mydriatiques*.

XXIX

SPASME DE L'ACCOMMODATION. — MYOTIQUES

Le spasme de l'accommodation se traduit par le raccourcissement du punctum remotum, ce qui simule la myopie acquise. Cet état peut survenir seul ou se lier au spasme du sphincter de l'iris, donnant lieu à du *myosis* ou resserrement de la pupille.

Le spasme accommodatif est essentiellement *tonique*. Par là il diffère de la contraction physiologique qui se produit sous l'influence de la fixation ou de la convergence et cesse sitôt que l'œil est au repos. Non seulement ce spasme trouble le fonctionnement des yeux, mais il devient cause de douleurs péri-orbitaires, de larmoiement, de photophobie, parfois de diminution du champ visuel, le tout aboutissant à une incapacité absolue pour un travail tant soit peu prolongé. Il s'y montre par instants une tendance des yeux à converger, ce qui tient à la liaison bien connue entre l'effort d'accommodation et une convergence exagérée.

Non seulement le spasme tonique s'observe dans l'amétropie, mais encore on peut le rencontrer à la suite d'une contusion du globe, d'une inflammation du corps ciliaire ou de toute autre partie de l'œil. Le blépharospasme, les tics douloureux de la face, l'hyperesthésie de la rétine, l'insuffisance des droits internes, des lésions inflammatoires des centres nerveux, l'épilepsie, l'hystérie, l'hypnotisation surtout au début sont également des causes communes. Ajoutons enfin que Jany

et Frankel l'ont vu survenir après une paralysie du grand sympathique cervical, et Stilling dans le cours d'une *fièvre intermittente*.

Le traitement consiste à combattre la cause présumée, et à prescrire en même temps l'usage de l'atropine en collyre ainsi que le repos des yeux. De plus, il faut attacher une attention particulière à tout ce qui touche à l'amétropie statique et à l'insuffisance des muscles droits, en donnant au malade, après atropinisation prolongée, des verres appropriés.

Comme nous l'avons dit plus haut, ce spasme du muscle ciliaire peut être produit artificiellement par certaines substances, que l'on appelle *myotiques*.

L'alcaloïde extrait de la *fève de calabar*, connu sous le nom de *physostigmine* ou *ésérine*, en constitue le prototype. La *calabarine* n'est en réalité qu'un produit de décomposition de l'ésérine, dont elle se distingue par son insolubilité dans l'éther et une altérabilité moindre.

Le *sulfate d'ésérine* est généralement employé dans la pratique en solution aqueuse de 1, 2 à 5 pour 100. Mais, comme il se décompose en partie sous l'influence de l'air et d'autres agents chimiques en *rubrescéine*, substance ne possédant aucune action myotique, il serait préférable de le remplacer par le *salicylate d'ésérine* de Merk, moins irritant et plus stable.

Outre son action sur la pupille qu'elle rend rapidement punctiforme, l'ésérine agit sur l'accommodation.

D'après Doyer, un individu soumis à une instillation d'ésérine au 100e avait avant l'expérience :

$$p = 8$$
$$r = 0$$

d'où : $a = 8\,\mathrm{D}.$

Au bout d'un quart d'heure, le maximum de l'action myotique étant atteint, il y avait :

$$p = 12{,}5$$
$$r = 5$$

donc : $a = 17{,}5\,\mathrm{D}.$

Après une heure et quart, le punctum remotum ayant repris sa position normale, le maximum d'accommodation était encore :

$$p = 12{,}5$$
$$r = 0$$

d'où $a = 12{,}5\,\mathrm{D}.$

Cette crampe accommodative allait en décroissant par la suite, bien que le myosis pupillaire continuât à subsister après 72 heures.

Une solution très atténuée $\frac{1}{12800}$ détermine encore du myosis, mais

sans exercer aucune influence sur le muscle accommodateur. Ce n'est qu'avec la proportion de $\frac{1}{800}$ que le punctum remotum commence à se rapprocher. Une propriété importante et que partage à un moindre degré la pilocarpine est celle de l'abaissement du tonus de l'œil. Pour la plupart des auteurs, cela tient au dégagement de l'angle de filtration par le fait du myosis, alors que pour C. Staderini[1] il faut invoquer le déplissement des cryptes de l'iris qui servent à l'excrétion des liquides ainsi que des poussières injectées dans la chambre antérieure.

La *pilocarpine*, retirée du jaborandi en 1875 par Hardy, s'emploie à l'état de chlorhydrate, de nitrate ou de salicylate. Son action sur le muscle ciliaire est la même que celle de l'ésérine, à la condition de se servir d'une solution deux fois plus forte. Elle atteint son maximum au bout de 30 minutes, et n'agit guère plus de 24 heures sur la pupille et de 2 heures sur l'accommodation.

La *muscarine*, extraite de l'*amanita muscaria*, possède, d'après les expériences de Krenchel, une action très inconstante sur la pupille; contrairement aux autres myotiques, elle agit d'abord sur l'accommodation. Cinq à dix minutes après l'instillation d'une solution de 1 à 5 pour 100, le spasme accommodatif commence. Il atteint son maximum entre 15 et 30 minutes et cesse au bout de 2 heures environ. Le premier effet de cette substance est de tétaniser le muscle ciliaire, d'où il résulte que r se raccourcit notablement, sans que p se rapproche d'une façon sensible. Aussi l'amplitude d'accommodation n'est jamais complètement abolie.

Tous les myotiques nous font paraître les objets *plus grands* qu'ils ne le sont en réalité. Cette *mégalopsie* dépend de ce que, le muscle ciliaire n'agissant plus dans la vision de près, les objets sont supposés plus éloignés, et par conséquent agrandis. Il s'agit d'une erreur de jugement et non d'un agrandissement véritable des images rétiniennes.

Disons enfin, que l'action des myotiques sur le muscle ciliaire, indépendante de celle exercée sur le sphincter de l'iris, subsiste dans les cas d'aniridie.

XXX

PARALYSIE DE L'ACCOMMODATION MYDRIATIQUES

La paralysie de l'accommodation peut être *complète* ou *incomplète*. Dans ce dernier cas, on l'appelle *parésie*. L'une et l'autre se lient ou non à la paralysie des autres branches de l'oculo-moteur et sont spontanées ou dues à l'action des mydriatiques.

1. Staderini, *Arch. f. Opht.*, XXXVII, 3, 119.

Certaines affections générales telles que : la diphtérie, les angines, la fièvre typhoïde et le typhus épidémique, le rhumatisme fébrile, la syphilis, le diabète, la trichinose, l'empoisonnement par des viandes corrompues la provoquent. Il en est de même de la congestion et de l'anémie, des phlegmasies tuberculeuses ou non, des méninges et du cerveau, de certains troubles digestifs ou des organes génitaux chez la femme, des tumeurs cérébrales, des lésions traumatiques du crâne, de la paralysie générale, exceptionnellement de l'ataxie, de la compression du sympathique cervical, de l'impaludisme, de l'alcoolisme et de toutes les dyscrasies en général. L'herpès ophtalmique, les traumatismes de l'œil et de l'orbite, les névralgies dentaires et surtout l'hystéro-traumatisme sont susceptibles de s'accompagner de mydriase. Enfin nous devons mentionner le glaucome.

Toute parésie ou paralysie du muscle ciliaire se traduit par la diminution de l'amplitude accommodative survenant brusquement à un âge où il ne peut être question de presbytie. Le trouble visuel qui en résulte est particulièrement marqué chez les hypermétropes. On sera mis sur la voie du diagnostic par l'absence de toute lésion ophtalmoscopique correspondante et l'amélioration que l'on obtient à l'aide de verres sphériques collectifs. Si l'on se rappelle que chez l'emmétrope de 20 ans l'accommodation mesure 10 D et qu'elle va en déclinant lentement avec l'âge, il sera facile, d'après le numéro du verre correcteur, de déduire la quantité dont l'accommodation et partant la force du muscle ciliaire ont décliné.

Le traitement de la paralysie accommodative s'adresse aux causes provocatrices. Les myotiques en collyres ne sauraient fournir qu'un résultat momentané. Pour ne pas surmener le muscle ciliaire affaibli, le mieux sera de recourir à des solutions faibles à 1 ou 2 pour 1000. Les courants électriques continus rendront des services toutes les fois que la paralysie sera d'ordre périphérique. Quatre à huit éléments suffiront, en ayant soin d'appliquer l'électrode positif au niveau du ganglion cervical sympathique, le négatif sur les paupières fermées.

Pour les cas invétérés, on pourrait songer à l'emploi des verres convexes correcteurs. Disons toutefois que si la paralysie de l'accommodation est unilatérale, bien des malades se refusent à s'en servir, à cause du trouble qui dérive de la non-similitude des images.

Les *substances mydriatiques* sont nombreuses. Qu'il nous suffise de mentionner l'*atropine*, puis la *duboisine*, l'*hyosciamine* et l'*hyoscine*, l'*homatropine*, la *daturine*, la *cocaïne* et enfin la *jelsémine*.

On se sert des sulfates, chlorhydrates, salicylates et bromhydrates dissous dans l'eau ou incorporés à la vaseline et à la gélatine.

D'après Donders et Hamer, les mydriatiques exercent leur action sur l'iris et le muscle ciliaire sans influencer en rien la réfraction statique

dont le punctum remotum reste invariable. Par contre, l'amplitude accommodative décroît et peut être réduite à 0, pourvu que l'on prolonge l'action de ces agents en raison inverse de leur concentration. Ces expérimentateurs ont constaté que l'effet produit sur la pupille est prompt et plus durable que la paralysie du muscle ciliaire. D'après eux, il survient une dissociation de la convergence et de l'accommodation, la première restant toujours supérieure à la seconde.

Les objets visés apparaissent plus rapprochés, partant plus petits, d'où il résulte de la *micropsie*. Enfin, l'éblouissement, par suite de la mydriase de l'œil atropinisé, provoque le resserrement de la pupille du côté opposé.

Pour dilater l'orifice pupillaire par l'atropine, il suffit d'une solution de $\frac{1}{80000}$, alors que la proportion minima pour influencer l'accommodation est de $\frac{1}{1200}$.

Des sels employés, le sulfate et le salicylate sont d'un usage courant, à la dose de $\frac{1}{200}$ ou $\frac{1}{100}$ au plus. La proportion devra être réduite à 1 à 4 pour 1000 chez les enfants, à cause de leur grande susceptibilité à être intoxiqués par cet alcaloïde.

Comme le collyre d'atropine jouit d'une faible action irritante locale qui s'exagère chez certains individus à peau fine et prédisposés à l'eczéma, on doit se procurer des préparations chimiquement pures et dépourvues de toute réaction acide.

L'*homatropine* produit une mydriase et une paralysie accommodative promptes mais fugaces. Il en est de même au point de vue de la pupille pour la cocaïne. A cause de cela, on se sert d'une solution à $\frac{5}{100}$ de cette dernière, et de 0,50 pour 100 pour la première lorsqu'on veut obtenir une dilatation temporaire en vue de faciliter l'examen ophtalmoscopique.

La *duboisine*, à concentration égale, jouit peut-être d'une action plus intense que l'atropine, et il en est de même de l'*hyoscine* qui, dans la proportion de $\frac{1}{1000}$ (on se sert de l'iodhydrate d'hyoscine), paralyse l'accommodation et dilate la pupille au maximum.

La *daturine* ressemble beaucoup à l'atropine et est peu employée.

Enfin la *jelsémine* varie dans son action, irrite la conjonctive et provoque souvent des phénomènes d'intoxication. Aussi est-elle peu usitée.

Les collyres mydriatiques, contrairement à ceux myotiques, jouissent d'une action prolongée. C'est ainsi qu'une seule instillation d'atropine donne lieu à une mydriase qui met plusieurs jours à disparaître et survit à l'action contraire de l'ésérine employée pour la combattre. Seule l'homatropine, d'après Schæfer, se laisserait neutraliser. De là, le précepte de multiplier les applications des myotiques toutes les fois que l'on tient à en accentuer les effets.

Les mydriatiques exercent sur le tonus de l'œil une action opposée à celle des myotiques. Pour l'expliquer on invoque l'obstruction de l'angle de filtration par l'iris dilaté alors que Staderini (*l. c.*) accuse la non-perméabilité des cryptes iriennes.

XXXI

EXAMEN OPHTALMOSCOPIQUE

Il faut toujours se servir pour l'examen ophtalmoscopique de la lumière artificielle, lampe, bec de gaz ou lumière électrique, et se placer dans une chambre obscure. La source éclairante doit être située latéralement près de la tête de l'observé et sensiblement au même

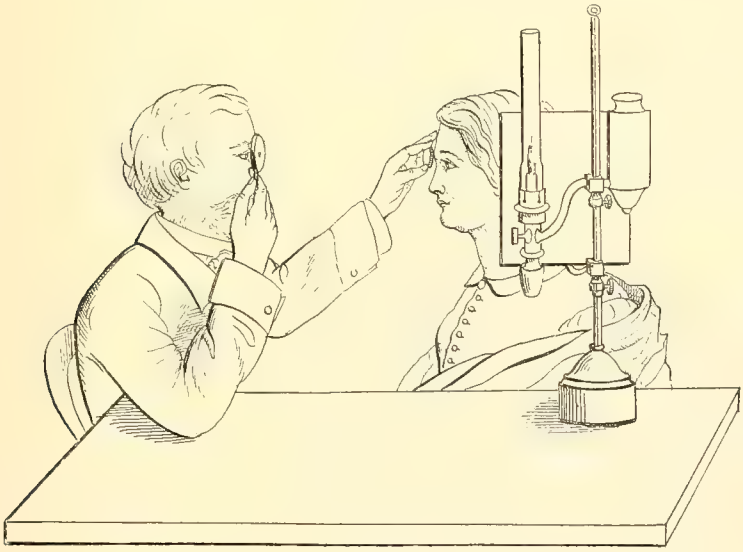

Fig. 72.

niveau. Un écran intermédiaire sert à ombrer la face du malade et l'espace où doit se peindre l'image du fond de l'œil.

Le patient reste dans l'immobilité absolue, tantôt il dirige son regard en face, tantôt du côté nasal, de façon à présenter alternativement sa macula et sa papille. L'observateur est assis vis-à-vis. Armé de l'ophtalmoscope, il se livre à l'étude de la transparence des milieux et, s'il le juge à propos, se renseigne chemin faisant, grâce à la skioposcopie, sur la réfraction statique de l'œil.

Dans les cas où la transparence est altérée, il aperçoit, dans le

champ rouge de la pupille, des opacités sous forme d'ombre, d'autant plus prononcées que leur épaisseur est plus grande. Lorsqu'elles sont très fines, il est nécessaire de se servir du miroir plan avec une incidence très oblique des rayons lumineux et d'une lentille collective du disque tournant de 15 à 20 D (Hirschberg).

Le siège de ces opacités peut être déterminé de différentes façons. Plus elles occupent un plan profond, plus leurs mouvements parallactiques sont étendus. De même, plus elles sont superficielles et plus l'obliquité à donner aux rayons incidents doit être considérable. Si elles sont situées en avant du centre de rotation du globe qui, nous le savons, est à $13^{mm},5$ en arrière de la cornée, elles suivent le regard du malade dans les différentes directions. Au niveau de ce centre, elles restent immobiles, tandis qu'elles marchent en sens inverse, si elles siègent plus en arrière. C'est ce qui a lieu pour les corps opaques placés dans le vitré. Ils ont encore pour caractère de flotter librement, ce que l'on observe aussi dans le décollement de la rétine. Il va sans dire que les corps étrangers incapsulés et les néoplasmes font exception. On les voit se déplacer avec le globe et en sens inverse.

Les principales difficultés que rencontrent les débutants dans l'examen à l'image renversée dérivent des reflets lumineux provenant de la cornée et de la lentille, surtout lorsque la pupille est petite. Pour y obvier, il suffit d'imprimer à la lentille de légers mouvements d'inclinaison sur son axe et de regarder un peu à côté du centre de la cornée. On invite le malade à diriger son regard en adduction légère, et l'on arrive ainsi juste sur la papille qui est le point de repère important. Elle se présente sous la forme d'un disque blanc rosé qui tranche nettement sur les parties environnantes de couleur rouge-orange.

Fig. 73

Sa grandeur varie d'après la réfraction de l'œil. Relativement petite dans les degrés élevés de myopie, elle s'agrandit à mesure que l'hypermétropie s'accentue. Sa forme est sensiblement arrondie. Mais ici encore, il y a des variantes qui tiennent à l'allongement staphylomateux myopique de l'axe antéro-postérieur et surtout à un degré élevé d'astigmatisme.

Très fréquemment, on constate au pourtour de la papille, principalement du côté temporal, un amas de pigment de forme semi-lunaire. Il est exceptionnel de rencontrer un anneau complet. C'est là la terminaison de la couche pigmentaire de la rétine, attribuée à tort à la choroïde.

En dedans de cet encadrement noir, on aperçoit tantôt un croissant temporal, tantôt un anneau étroit de couleur blanche correspondant à la jonction de la sclérotique avec la gaine durale du nerf. On le désigne sous le nom de *limite sclérale* de la papille.

Plus en dedans encore, on voit la substance propre du nerf, de couleur blanc rosé, parcourue par les vaisseaux centraux, artères et veines. Ces vaisseaux émergent du centre de la papille pour se distribuer en haut et en bas, tout en décrivant une légère courbe à concavité temporale.

Le disque optique se trouve partagé ainsi en deux moitiés latérales, l'une externe ou *temporale* plus grande, l'autre interne, *nasale* plus petite.

La première de couleur blanche est presque toujours légèrement excavée et offre parfois une sorte de piqueté brunâtre. Ce sont là les trous de la lame criblée, vus à travers une couche de fibres nerveuses transparentes.

La moitié *nasale*, riche en fins vaisseaux, possède une couleur rosée d'autant plus nette que le fond de l'œil est plus chargé en pigment. C'est dire que sa coloration varie d'un sujet à un autre. Il faut en être averti pour ne pas admettre à la légère l'hyperhémie ou l'anémie de la papille.

Comme cette partie nasale est relativement surélevée, il s'ensuit que les vaisseaux centraux en l'abordant décrivent des coudes sous forme de crochets.

Tout à fait au centre, le disque optique offre un enfoncement infundibuliforme qui réfléchit fortement la lumière, d'où sa coloration d'un blanc bleuâtre. On le désigne sous le nom d'*excavation physiologique* de la papille. Peu apparente chez certains individus, elle est assez prononcée chez d'autres pour simuler une excavation pathologique.

Le mode de distribution des vaisseaux, artères et veines, n'a rien de fixe, sauf que les premières occupent un plan postérieur.

Le plus communément, les troncs vasculaires restent indivis jusqu'aux limites du disque optique et même au delà. Souvent aussi, on les voit se bifurquer dans l'aire de la papille pour aboutir à deux couples d'artères et de veines, l'un ascendant, l'autre descendant. Un type plus rare est celui où les vaisseaux se divisent dans le nerf et semblent naître de la périphérie d'une façon indépendante. D'après

Nuel[1], cette disposition serait propre aux yeux prédisposés à la myopie. Elle est constante dans ceux affectés de colobome choroïdien.

Quel que soit le mode d'origine, il existe au delà de la limite sclérale du nerf deux branches artérielles ascendantes et deux descendantes, subdivisées en *nasales* et en *temporales*. Même distribution pour les veines qui les accompagnent en les croisant çà et là; elles se distinguent par leur volume, leur couleur foncée et leur situation plus antérieure.

Outre ces gros vaisseaux, deux artérioles et deux veinules fines suivent le méridien horizontal et abordent la macula, qu'elles contournent, sans y pénétrer. Plus rarement on aperçoit de minces vaisseaux horizontaux se dirigeant du côté nasal de la rétine.

A l'état normal, les vaisseaux centraux ne sont animés d'aucune pulsation isochrone à la systole et à la diastole du cœur. Ce n'est qu'en exerçant une légère pression digitale sur le globe que l'on provoque le pouls artériel.

Dans ces conditions, l'ondée sanguine ne parvient dans les artères qu'à chaque systole cardiaque. Les battements sont du reste peu prononcés et s'étendent rarement au delà de la bifurcation des vaisseaux.

Les artères aussi bien que les veines présentent le long de leur axe une raie claire que Donders attribue à la réflexion de la lumière sur les parois vasculaires; alors que d'autres, et nous partageons cet avis, invoquent le passage d'arrière en avant à travers le tube vasculaire de rayons réfléchis par la choroïde.

Ce qui justifie cette manière de voir, c'est qu'en projetant avec l'ophtalmoscope la lumière à côté du tronc vasculaire, la raie s'éclaire vivement, alors que dans le décollement de la rétine, elle disparaît et les vaisseaux se montrent comme autant de lignes uniformément noires.

L'examen de la papille terminé, il faut aller à la recherche de la macula. Pour cela, il suffit d'incliner l'ophtalmoscope quelque peu en dehors et au-dessus de la papille. C'est qu'en effet, la région maculaire se trouve à deux diamètres papillaires du côté temporal.

Une autre façon de procéder consiste à faire fixer par le malade le trou du miroir ophtalmoscopique; cela le conduit à amener sa macula dans la ligne de regard de l'observateur.

Ce qui gêne le plus dans l'examen, c'est le reflet du sommet cornéen et le resserrement instantané de la pupille, résultant de la sensibilité exquise de cette partie de la rétine pour la lumière. On y remédie en imprimant à la lentille de légers mouvements d'inclinaison sur place ou en émoussant la sensibilité de la macula par la prolongation de l'éclairage.

1. Nuel, *Arch. d'opht.*, 1891.

A ce moment, celle-ci apparaît sous la forme d'un disque brun foncé, légèrement ovalaire[1], à grand axe horizontal et encadré en haut et en bas par de fins vaisseaux.

Chez les jeunes sujets, dont les milieux offrent une transparence parfaite, la macula est entourée d'un anneau gris argenté qui se déplace avec le miroir. Bien délimité du côté de la macula, il semble se perdre d'une façon insensible sur les parties adjacentes. Quant à sa largeur, elle varie d'après l'inclinaison du miroir, gagnant d'un côté ce qu'elle perd de l'autre.

La grandeur apparente est à peu près celle de la papille.

Au centre, on rencontre un îlot plus foncé dont la couleur *puce* pourrait faire croire à un foyer apoplectique, cela d'autant mieux qu'il n'est pas rare d'apercevoir au milieu un point brillant. A ces caractères on reconnaît la fovea ou *punctum cæcum*.

Au début des études ophtalmoscopiques, on s'attendait à voir la macula sous l'aspect d'une tache jaune telle qu'on la rencontre sur le cadavre. Des recherches anatomiques ultérieures, d'accord avec les résultats de l'examen sur le vivant, sont venues nous apprendre que la couleur propre de la macula est bien celle que nous voyons à l'ophtalmoscope, et que la teinte jaune citron qui a fait donner à cette région l'épithète de *lutea* doit être attribuée à une altération cadavérique.

L'examen du fond de l'œil peut être poussé jusqu'à l'ora serrata.

Pour cela, on invite le sujet à diriger son regard excentriquement dans les différents méridiens. On a soin de dilater au préalable la pupille par l'homatropine si cela est nécessaire et de tirer le plus possible parti de l'action prismatique de la lentille. Chez les enfants et les myopes, l'orifice pupillaire étant naturellement large, il est inutile de prendre cette précaution.

L'impossibilité de tenir l'œil immobile chez les jeunes sujets et les nystagmiques rend l'exploration particulièrement difficile. Aussi est-on souvent obligé de recourir à l'emploi du chloroforme.

La région excentrique offre un *aspect tigré* dû aux marbrures noires de la choroïde. Chez les sujets à peau fortement colorée, cette disposition devient très tranchée et revêt la forme de rivières pigmentaires séparées entre elles par des espaces plus clairs.

Les ramifications vasculaires de la rétine se réduisent de volume et deviennent plus transparentes.

1. Johnson* attribue la forme ovale au jeu de la lentille ophtalmoscopique. Par l'image droite, la macula apparaît arrondie, ainsi que Schmidt-Rimpler** l'a démontré au point de vue anatomique.

* Johnson, *Arch. f. Augenh.*, XXV, p. 157, 1892.
** Schmidt-Rimpler, *Arch. f. Opht.*, XXI, 3, p. 26.

Le fond de l'œil exploré dans son ensemble, il reste à déterminer la *grandeur* réelle et l'*emplacement* exact des détails perçus. A cet égard, la méthode d'investigation par l'image droite offre un grand avantage. Les milieux de l'œil faisant office de loupe, nous permettent de saisir des particularités qui sans cela passeraient inaperçues.

Sans entrer dans des calculs, nous pouvons poser en règle que le grossissement mesure 18 diamètres pour l'œil hypermétrope, 20 pour l'emmétrope et 30 pour le myope, s'il s'agit d'amétropie axile. Dans celle de courbure, les chiffres correspondants sont 15, 16 et 38.

Avec le procédé de l'image renversée, le grossissement reste bien inférieur au précédent. Il oscille entre 3,5 et 5,5 diamètres; le mini-

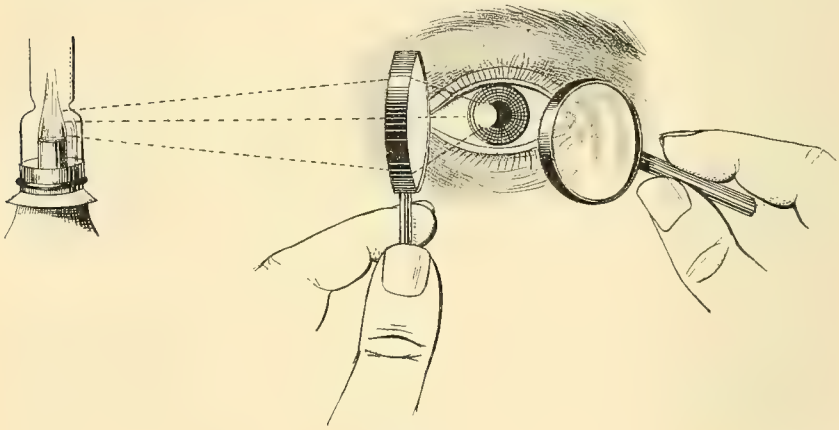

Fig. 74

mum étant du côté de la myopie, le maximum du côté de l'hypermétropie.

Tous ces résultats ont été vérifiés au moyen de l'ophtalmoscope fixe et d'un diaphragme de verre légèrement dépoli et quadrillé placé au foyer conjugué antérieur où se peint l'image aérienne renversée. La grandeur de cette dernière une fois connue, rien n'est plus facile que de déduire celle de l'objet visé au fond de l'œil.

Dans la partie physique, nous avons parlé de la détermination de l'emplacement de l'objet par l'image droite. Rappelons seulement qu'à chaque dioptrie en plus ou en moins correspond une différence de $\frac{1}{3}$ de millimètre.

L'examen par l'image renversée peut à son tour fournir quelques renseignements utiles. En imprimant à la lentille des mouvements de parallaxe, on voit les objets placés profondément se mouvoir plus

vite que ceux situés en avant. De même lorsque le centre de la papille est notablement excavé, le bord opposé cache alternativement la moitié droite ou gauche du disque optique en sens inverse des mouvements de latéralité imprimés à la lentille.

Pour l'examen des parties superficielles de l'œil, telles que la cornée, la chambre antérieure, l'iris, le champ pupillaire et le cristallin, on se sert de l'*éclairage oblique ou latéral*. Ce mode d'exploration se pratique de la façon suivante (fig. 74).

La source lumineuse étant placée à côté de l'œil du malade et sur le même plan, on interpose une lentille convergente de 15 D environ, de manière à diriger le cône lumineux sur la région que l'on désire explorer. Pour les parties superficielles, on augmente l'obliquité des rayons incidents, alors qu'on la diminue dans le cas contraire.

S'il s'agit de saisir des détails d'une grande finesse, il est bon que l'observateur interpose une loupe entre son œil et celui du patient. Dans le même but Saemisch fait usage de lunettes grossissantes munies de prismes à base externe.

Lorsqu'on a besoin d'un très fort grossissement, on peut recourir aux loupes composées de Brucke, de Laqueur et à celle binoculaire de Zehender.

XXXII

EMPLOI DES LUNETTES

Nous ne reviendrons pas sur la détermination des verres et sur les modalités qu'ils comportent dans les différents états d'amétropie. Nous avons également parlé de leur emploi dans l'astigmatisme et de leur action prismatique, suivant que l'œil regarde par le centre ou la périphérie.

La distance qui les sépare n'est pas indifférente, et dans les prescriptions, on doit toujours tenir compte de l'écartement des centres pupillaires. On le détermine en faisant regarder l'individu au loin et en se servant d'une règle fendue, graduée en millimètres que l'on applique horizontalement sur le dos du nez du sujet. Dans le même but, il existe des montures divisées en millimètres dont les deux cadres porte-verres peuvent être rapprochés ou éloignés à l'aide d'une vis. On s'arrête là où le milieu du cadre correspond au centre de chaque pupille.

En vue d'éviter l'aberration de sphéricité, Wollaston a proposé des ménisques concaves en arrière, convexes en avant qui, suivant que l'une ou l'autre courbure prédomine, agissent comme des lentilles collectives ou dispersives. On leur donne le nom de verres *perisko-*

piques. Leurs inconvénients sont d'être trop lourds, de refléter la lumière incidente et de revenir à un prix élevé.

Nous avons dit qu'il est des cas où le verre doit être excentré. Il faut donc savoir déterminer le centre. Pour cela, il suffit de regarder à travers l'intersection de deux lignes perpendiculaires et de chercher le point qui nous fait voir les lignes droites ininterrompues en deçà et au delà des bords. De même, pour reconnaître la force, les opticiens se contentent, et le moyen est suffisamment exact, de superposer un verre de signe contraire qui neutralise l'action. Pour les cylindres, on emploie le même procédé, sauf qu'ici il faut chercher en outre l'inclinaison de l'axe. Dans ce but, on se sert encore de deux lignes croisées perpendiculaires et l'on tourne le cylindre jusqu'à ce que les prolongements des lignes au delà du verre se continuent sans inflexion avec la partie vue à travers.

La forme et la grandeur des verres doivent varier suivant l'usage. Chez les chasseurs et les enfants qui ont de la tendance à tourner les yeux en tous sens et à regarder en dehors des bords, ils doivent être très larges, ellipsoïdaux ou ronds.

La substance à employer n'a pas une grande importance, pourvu qu'elle soit pure, régulièrement taillée et homogène. Bien des sujets préfèrent le cristal de roche. Il est vrai qu'il se raye moins facilement et a moins de tendance à se ternir par le brouillard et la transpiration. Mais étant donné le prix plus élevé et la difficulté d'obtenir des verres parfaitement achromatiques, si l'opticien néglige de les tailler dans le plan de l'axe du cristal, leur emploi est restreint. Aussi est-ce au verre à vitre de première qualité, dite *extra-blanche*, qu'il faut recourir. Composé de silicates de soude et de chaux mélangés d'alumine et de quelques oxydes métalliques, ce verre est fabriqué d'une façon spéciale pour être obtenu plus blanc et sans défauts. Il est dur, homogène, sans bulles ni stries et presque incolore. Pour les numéros forts, où il est nécessaire d'avoir des feuilles d'une certaine épaisseur, on peut employer la glace de Saint-Gobain. Les verres vendus sous le nom de *fins* et d'*extra-fins* sont optiquement aussi parfaits que ceux de la qualité *extra-blanche*. Mais les *demi-fins* et les *koylos*, qui représentent la deuxième et la troisième qualité, ont de nombreux défauts et doivent être rejetés.

Le crown-glass, composé de silicates de potasse et de chaux, est à peu près exclusivement réservé à la fabrication des lunettes de spectacle et des longues-vues astronomiques. On ne le taille pour verres de lunettes que sur commande.

Lorsqu'il existe des taies cornéennes, de l'amblyopie ou de l'astigmatisme irrégulier, on tire un réel bénéfice de la fente ou du trou sténopéiques soit seuls, soit avec adjonction de verres appropriés.

A cet effet, on emploie un disque mince en métal noirci ou en gutta-percha fixé sur la monture des lunettes. On peut encore étaler sur l'une des faces du verre une couche de vernis où l'on ménage une ouverture ne dépassant pas deux millimètres, sans quoi elle cesserait d'obvier aux troubles provoqués par les cercles de diffusion sur la rétine.

Les verres *cylindriques* sont convexes ou concaves. On appelle axe la ligne parallèle à la génératrice du cylindre autrement dit perpendiculaire à la ligne de plus grande courbure. Ils sont simples ou combinés avec des verres sphériques, convexes et concaves. Javal conseille dans tous les cas l'adjonction du cylindre concave qui, étant placé du côté de l'œil, donne à l'ensemble une action périscopique. De la sorte on évite des confusions résultant de ce que l'on néglige d'indiquer la direction réciproquement perpendiculaire des cylindres convexes par rapport à ceux concaves.

Fig. 75.

Récemment on a insisté à nouveau sur les avantages réels de verres *toriques*[1] qui mériteraient d'être substitués à ceux cylindro-sphériques.

On sait que le tore est la surface engendrée par un cercle qui tourne autour d'une droite située dans son plan. Le gros anneau placé à la base des colonnes en donne une idée. La courbure la moins forte est l'horizontale, la plus forte, la verticale.

Un verre torique dont une surface est concave et l'autre plane agit dans ses deux méridiens perpendiculaires comme un verre concave, mais plus dans l'un que dans l'autre.

Son effet total est dès lors celui d'un verre cylindrique concave combiné à un sphérique de même signe. Si au lieu de la surface plane on découpe une sphérique, on obtient des verres répondant à toutes les combinaisons dans lesquelles entrent les cylindres.

La première fabrication paraît remonter à l'opticien Suscipi[2] de Rome. En 1877 Georges Poulain présenta à l'Association française pour l'avancement des sciences l'appareil dont il se servait pour confectionner les verres toriques à concavité tournée du côté de l'œil. En 1885, G.-C. Harlan[3] montra une série de verres toriques fabriqués à Philadelphie par Borsch. Javal, qui s'en est servi, se déclare très satis

1. Bull. Thèse de Paris 1889.
2. Suscipi, *Ann. d'ocul.*, t. LV, p. 107, 1866.
3. Harlan, *Trans. of the Amer. opht. Soc.*, 1885, p. 96.

fait. Tel est également l'avis de Pflüger[1], qui en fait usage depuis un an. Tous deux assurent que le champ de la vision distincte quand les yeux se déplacent derrière les lunettes est notablement plus grand qu'avec les sphéro-cylindriques correspondants. C'est qu'en effet on voit à peu près aussi bien à travers les bords que par le centre.

Les verres *hyperboliques* et *coniques* n'ont été employés que dans la correction du kératocône.

Raehlmann s'est adressé à ceux *hyperboliques*, mais les résultats n'ont pas été satisfaisants, à cause sans doute de la grande irrégularité de la surface cornéennne et de la difficulté de fabrication.

De Wecker et Masselon ont pensé mieux faire en proposant des verres composés de plusieurs zones concentriques dont la concavité augmente progressivement vers le centre. Ici encore les succès ont été peu encourageants; ce qui se conçoit si l'on réfléchit que dans la cornée conique la réfraction varie d'un méridien à un autre et souvent dans les différentes parties d'un même méridien.

Pour les cornées fortement décentrées, Galezowski a proposé des verres découpés sur les parties latérales d'un tronc de cône. Ils ont la forme de cylindres plans convexes dont le rayon diminue d'une extrémité à l'autre. C'est à la pratique de juger du service qu'ils peuvent rendre.

Les conserves dont le seul but est de protéger l'œil contre la lumière vive, se composent de la monture et de verres teintés à surfaces parallèles, plans ou creux sous forme de coquilles. La nuance varie. Celle neutre en noir gris ou jaunâtre mérite la préférence, en ce sens qu'elle atténue la lumière blanche sans la décomposer. Certaines personnes préfèrent toutefois le bleu ou le jaune, à cause de leur plus grande clarté. Pour indiquer le degré de saturation, on se sert des lettres A, B, C, D, qui représentent la série des verres du moins au plus teinté. Autant que possible, il faut éviter les conserves par trop sombres, afin de préserver l'œil de la photophobie qui en résulte dès que l'individu les quitte. En outre, dans les pays chauds, plus les verres sont foncés, plus ils s'échauffent et exposent ainsi l'organe à l'action du calorique.

Les conserves ordinaires en forme de *coquilles* sont faites en verre soufflé. Elles présentent toujours des défauts de matière et des irrégularités de courbure. Aussi agissent-elles comme des ménisques en général concaves dont l'action ne mesure pas moins de $\frac{1}{2}$ à 1 dioptrie.

Les *coquilles travaillées* faites de verre à vitre de première qualité bombé au four, et achevées à l'outil, sont irréprochables. On en trouve de toutes les couleurs.

1. Pflüger, *Klin. Mbl.*, 1895, p. 1.

Pour protéger simplement les yeux contre les éclats de pierres, de métaux, de minerais et contre tous les corps étrangers en général, les lunettes dites *mistraliennes* avec grillage au lieu de verres peuvent tenir lieu de coquilles.

Les montures ne sont pas indifférentes. Pour les lunettes elles se composent de trois parties : les *yeux*, le *nez* et les *branches*. La forme de la première est généralement ellipsoïde à grand axe horizontal.

Le *nez* ou *pont* doit être contourné de façon à pouvoir s'adapter exactement et assurer la hauteur convenable des verres. On le choisira solide, vu qu'il a de la tendance à se tordre. Celui simple à courbure inférieure dit *chinois* (fig. 76) convient le mieux aux différentes conformations du nez. Pour préserver la peau on l'arrondit et on le prend suffisamment large. Le *pont* en *x* (fig. 77) doit être préféré pour les lunettes à retournement. Si l'individu a un nez très déprimé, on prescrit le pont dit *indien*.

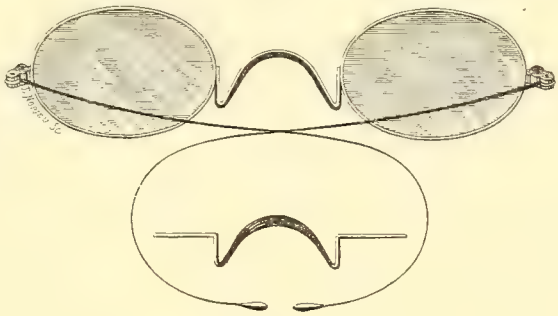

Fig. 76.

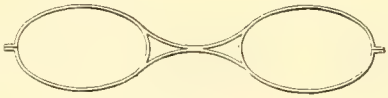

Fig. 77.

Les *branches* sont destinées à prendre un point d'appui du côté de la tête. Elles sont *simples*, ou *articulées* à leur milieu. Les premières sont *droites* ou *recourbées* en crochet pour embrasser la convexité du pavillon de l'oreille. On en fait en corde métallique d'une grande souplesse. Ce système est appelé *branches cordes*.

Les branches *articulées* n'offrent pas grand avantage, outre qu'elles sont très incommodes pour la femme à cause de la coiffure.

On se sert couramment des montures en acier souple faisant ressort. Leur seul inconvénient est de se rouiller et à ce point de vue elles doivent céder le pas à celles en alliage d'or. L'écaille est fragile, mais à cause de sa légèreté certaines personnes la préfèrent.

Les *pince-nez* réduits au cadre des verres et au pont sont commodes, moins disgracieux que les lunettes et par cela même d'un emploi très répandu. Leur inconvénient est de pencher en avant et de rendre les verres obliques par rapport à la ligne visuelle; de plus il arrive souvent que ces derniers frottent contre les cils. On a cherché à parer à ces défauts par diverses plaques en écaille avec ou sans dents ajou-

tées aux deux extrémités du pont. Toujours est-il que ce dernier doit jouir d'une élasticité suffisante pour presser comme un ressort sur les côtés du nez. Ici encore il faut avoir soin d'assurer l'écartement voulu des verres d'après l'étendue de la ligne de base.

Les difficultés deviennent plus grandes lorsqu'il s'agit d'orienter d'une façon fixe l'axe des verres cylindriques. En pareil cas, il faut

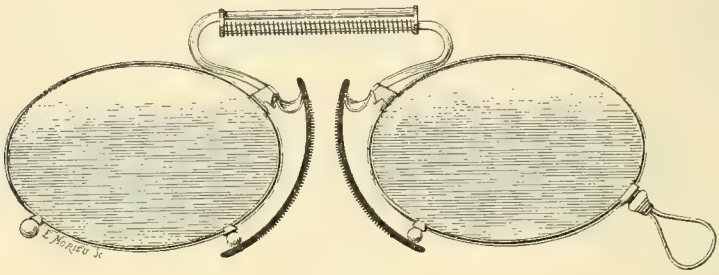

Fig. 78

recourir au *pince-nez Motais*, ou à celui de *la Société des lunetiers* dont le pont est formé de deux barres horizontales qui glissent l'une sur l'autre à l'aide d'un ressort à boudin (fig. 78).

Pour les écoliers, les peintres et en général les personnes qui ont besoin de regarder alternativement avec les yeux et les verres, on doit conseiller de préférence les lunettes *demi-lune* en tournant la partie ovale en haut chez les sujets myopes, en bas chez les hypermétropes et les presbytes.

Fig. 79.

Le problème devient plus complexe lorsque l'individu est à la fois myope et presbyte. Franklin le premier eut l'idée de construire à son usage des lunettes répondant à ce double but.

Pour cela, on adapte sur la même monture deux $\frac{1}{2}$ verres de signe + en bas et — en haut, ayant chacun le centre optique en son milieu. De plus on incline le verre inférieur positif de 45° environ, de façon que dans le regard de près la ligne visuelle lui soit perpendiculaire. L'angle de réunion saillant en avant doit correspondre horizontalement au bord inférieur de la pupille quand les yeux regardent au loin.

Les verres à la Franklin ont l'inconvénient d'être disgracieux et de permettre aux poussières de pénétrer dans la couche de baume de Canada qui relie les deux demi-verres. Pour y obvier on leur a substitué des verres dits à *double foyer* (fig. 80). Le seul reproche dont ils sont passibles, c'est que la ligne de démarcation ayant la forme d'un

croissant à concavité supérieure restreint l'étendue de la partie utile de l'un des segments. En vue d'y remédier Pflüger (*l. c.*) a fait construire par Strubin de Bâle des ménisques toriques à double foyer qui, suivant l'auteur, répondent à tous les cas, même ceux où il y a combinaison d'astigmatisme myopique ou hypermétropique.

Le *monocle* n'est permis que lorsque l'individu n'a qu'un seul œil, l'autre étant perdu ou amblyope incurable. Si les yeux sont également bons, le port du monocle risque de provoquer de l'insuffisance musculaire.

Quand l'acuité visuelle est très mauvaise, l'emploi de la loupe à

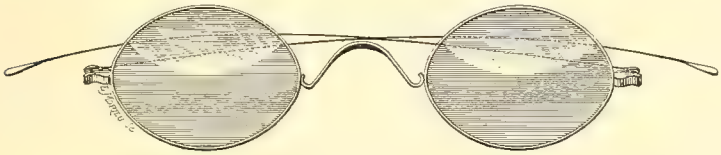

Fig. 80.

main facilite la lecture en agrandissant les images. Pour la vision à distance le sujet se trouvera bien de petites lunettes de Galilée.

S'il y a astigmatisme, les lorgnettes seront pourvues de verres cylindriques appropriés.

Afin d'éviter la rayure des verres, surtout de ceux fortement convexes, il faut donner la préférence à des étuis en bois ou en gainerie s'ouvrant dans toute leur longueur au moyen d'une charnière latérale. Pour se pénétrer de l'importance de cette recommandation, il suffit de voir ce qui se passe dans les cliniques chez les individus opérés de cataracte dont les verres sont bientôt tellement rayés au centre, principalement par de mauvais étuis, qu'ils ne peuvent plus rendre aucun service.

XXXIII

SENS LUMINEUX

Chacun sait qu'à mesure que la lumière décroît, l'acuité visuelle baisse et que pour s'adapter au nouveau milieu un certain temps est nécessaire. On comprend donc que pour toute photométrie sérieuse, il faille user d'un même degré d'éclairage.

De plus, un autre élément intervient, la fatigue de la rétine, qui diminue rapidement la sensibilité à la lumière. Par contre, le séjour dans un lieu obscur l'exalte, à preuve l'éblouissement qu'on éprouve lorsqu'on passe vivement d'un endroit obscur dans un autre fortement

éclairé. D'après cela, on conçoit combien est délicat le maniement des *photoptomètres*, dont le type est celui de Förster. Il se compose d'une boîte de 32 centimètres de long, 21 de large et 16 de hauteur, noircie à sa face interne et fixée sur un pied mobile. A l'une des extrémités sont percés deux trous destinés aux deux yeux, plus une ouverture de 5 centimètres carrés recouverte d'une feuille de papier blanc pour laisser passer la lumière d'une bougie enfermée dans une cheminée faisant partie de l'appareil.

L'ouverture éclairante de forme losangique peut être augmentée ou diminuée à l'aide d'un écrou. On en mesure la grandeur au moyen de deux règles graduées qui se meuvent avec les deux parties du diaphragme. L'étendue de la surface éclairée varie de la sorte de 1 à 1500 millimètres carrés.

Sur la paroi opposée, on place soit un carton portant des traits noirs sur fond blanc, soit une surface dont une moitié est noire et l'autre blanche.

L'individu à explorer doit séjourner 5 à 10 minutes au moins dans une pièce entièrement obscure, puis on le fait regarder dans l'appareil et l'on ouvre progressivement l'orifice jusqu'à ce qu'il distingue nettement le diagramme placé au fond de la boîte. S'il possède un sens lumineux normal, il n'a besoin que de 2 millimètres d'ouverture pour apercevoir un carton moitié blanc et moitié noir. S'il lui faut 20 millimètres, c'est que son acuité lumineuse n'est plus que de $\frac{1}{10}$.

A. Charpentier de Nancy a construit un photoptomètre *différentiel*. Il procède dans ses recherches d'après la méthode du minimum perceptible. C'est sur le même principe qu'est fondé celui de Parinaud[1].

Un mode d'investigation tout différent est basé sur l'évaluation comparative des degrés de clarté. A cet effet Maxwell, Masson et d'autres ont proposé des disques rotatifs noirs et blancs dont le mélange produit divers tons gris. Sur un disque blanc, Masson trace du centre à la circonférence une bande noire interrompue par des espaces clairs équidistants. Lorsque l'appareil rotateur est mis en action, on distingue sur le disque autant de cercles gris progressivement saturés qu'il y a de parties noires. Il suffit de demander à l'individu exploré combien il aperçoit de cercles de mélange, pour s'assurer de son acuité lumineuse.

Mais pour que les résultats soient exacts et comparables, il faut user toujours du même degré d'éclairage et placer le malade à une distance invariable.

En clinique, c'est la photoptométrie différentielle qui constitue le procédé pratique. A cet effet, on se sert de pancartes murales sur les-

1. Parinaud, *Soc. franç. d'ophtal.*, 1881.

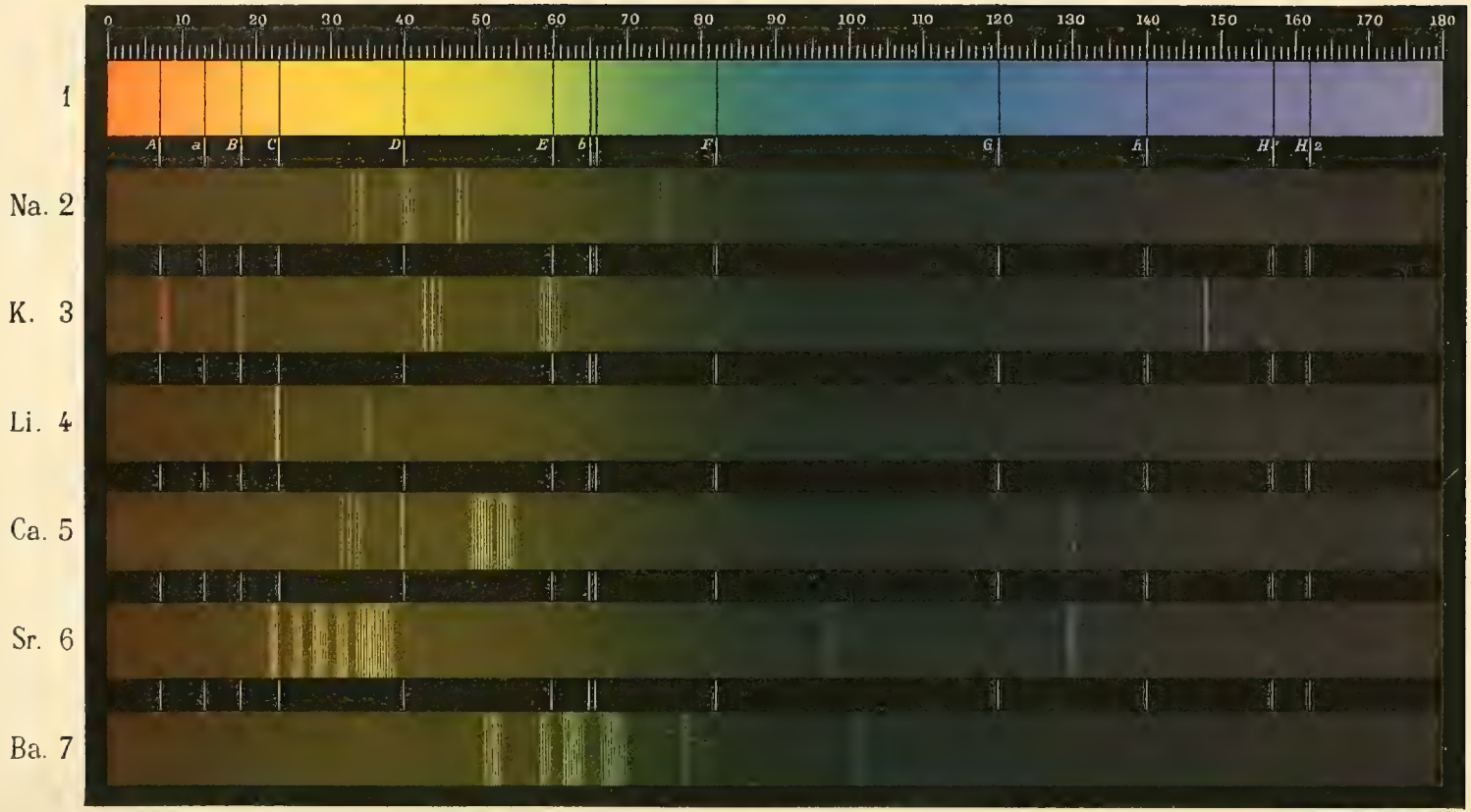

Imprimeries LEMERCIER Paris

SPECTRES DES MÉTAUX

1. Spectre du Soleil - 2. Spectre du Sodium - 3. Spectre du Potassium - 4. Spectre du Lithium - 5. Spectre du Calcium - 6. Spectre du Strontium - 7. Spectre du Barium.

quelles sont tracés des optotypes blancs sur fond de plus en plus noir D'après la ligne à laquelle le malade parvient à distinguer les lettres, on en déduit le chiffre comparatif de son acuité pour la lumière.

Dans le même but, on peut se servir de bandes de plus en plus grises sur fond noir, analogues à celles que l'on trouve dans l'échelle optométrique de Parinaud.

Comme la sensibilité lumineuse offre son maximum au niveau de la macula et qu'elle décroît vers la périphérie, il est nécessaire d'explorer ces deux régions. Pour ce qui est de la macula en particulier, il suffit de faire regarder le malade à travers le trou de l'ophtalmoscope sur lequel on place un nombre variable de plaques de verre légèrement fumées.

XXXIV

SENS DES COULEURS

Nous savons que la lumière blanche est la résultante des diverses lumières colorées dont se compose le *spectre solaire*, tel qu'il nous est fourni par un prisme. Les anneaux de Newton, les bulles de savon, les plaques transparentes minces superposées, ou encore l'air emprisonné entre des surfaces transparentes courbes, sont des phénomènes de la décomposition de la lumière blanche en ses éléments constitutifs.

Un autre fait non moins établi, c'est que la sensation de toute couleur perçue par l'appareil optico-rétinien résulte, non de molécules particulières émanées des corps, mais d'une succession d'ondes lumineuses, de *vitesse variable*, qui se propagent dans l'espace jusqu'à la rétine où se produit l'ébranlement nerveux.

Le rouge correspond aux vibrations les plus étendues et les moins nombreuses, alors que le contraire a lieu pour le violet. Les couleurs intermédiaires constituent une gamme régulièrement croissante.

A l'opposé de ce qui a lieu pour les sons, l'œil est incapable de distinguer les composantes qui concourent à la formation du blanc. C'est ainsi qu'il nous est impossible de dire si une lumière blanche dérive du mélange du rouge avec le vert, plutôt que du bleu avec le jaune.

En mélangeant les couleurs fondamentales dans des proportions variables, on obtient différents *tons*, dont le nombre est infini.

Grâce à l'analyse spectrale, nous savons que la réfrangibilité des composantes croît du rouge au violet. Le contraire a lieu pour le *pouvoir calorifique*, qui atteint son maximum vers le rouge et au delà, pour décroître à mesure que l'on se rapproche du violet ou qu'on le dépasse. De là, d'après Donders, la division du spectre en deux moitiés, l'une chaude et l'autre froide, ayant pour limite la jonction du vert avec le bleu.

Les propriétés chimiques s'accentuent du côté du violet et diminuent progressivement vers le rouge. Cette notion n'est point indifférente, vu que la rétine possède des *propriétés photochimiques* bien connues depuis la découverte de Boll sur le rouge rétinien.

Aucune couleur spectrale n'est absolument exempte d'un certain mélange de lumière blanche. De même les corps les plus diaphanes absorbent toujours une partie de la lumière colorée qui les traverse. De là, une teinte grisâtre surajoutée.

La proportion des mélanges avec le blanc ou le gris donne la *nuance*. Il faut se garder de la confondre avec le *ton*. Moins la couleur se dégrade et plus elle est dite pure ou *saturée*.

L'intensité de l'impression colorée diminue par l'adjonction du noir et l'abaissement progressif de l'éclairage ambiant. A l'égard de ce dernier, toutes les couleurs ne se comportent pas de la même façon. D'après Chodin, c'est d'abord le violet, puis le bleu, le rouge, le vert, le jaune et finalement l'orange qui s'atténuent et disparaissent. Lorsque l'éclairage s'exagère, les couleurs les plus persistantes sont : le jaune, le bleu et le rouge.

On donne le nom de *complémentaires* à celles qui par leur mélange produisent la sensation du blanc. D'après cela, le bleu et le jaune, le rouge et le vert sont complémentaires. Partant du fait que toute couleur contient une proportion de lumière blanche, Hering pense que celles que nous venons d'indiquer se neutralisent en se mélangeant et ne laissent subsister que la partie blanche surajoutée. Aussi les appelle-t-il *couleurs de contraste* (gegen-farben).

L'absence de vibrations lumineuses entraîne nécessairement l'obscurité. D'après cela, il est difficile d'envisager avec Hering le noir comme une couleur. Les phénomènes d'interférence ne laissent aucun doute à cet égard.

Le degré de perceptibilité des couleurs varie suivant l'état de repos ou de fatigue de la rétine. C'est ainsi que lorsque nous fixons longtemps une surface blanche, les impressions colorées s'atténuent et deviennent comme lavassées. Cette fatigue rétinienne s'annonce par la dégradation de la couleur qui se fait toujours de la périphérie au centre. Si nous y échappons, c'est que les yeux se reportent à chaque instant sur les objets environnants.

La *couleur du fond* exerce une action incontestable sur la perceptibilité. C'est pourquoi dans toute étude sur la physiologie des couleurs, il est nécessaire d'employer un fond blanc ou noir.

Pour qu'une image colorée soit nettement perçue, elle doit soustendre sur la rétine un angle minimum de 50″. En faisant fixer des carrés de papier coloré de 2 centimètres de côté, collés sur du velours noir et suffisamment espacés pour ne pas s'influencer mutuellement,

on constate qu'à distance égale, l'acuité visuelle chromatique décroît en commençant par le blanc, puis viennent le rose, le jaune, le vert, le bleu clair, le bleu normal, l'orangé et finalement le rouge. Notons, d'après la remarque de Landolt et Chodin, que le bleu agit plus vivement sur la rétine au bord de la tache jaune que près de la fovea.

La détermination du sens des couleurs ou *chromatoptométrie* comprend différents procédés. Le premier est le *spectre solaire* obtenu à l'aide d'un prisme de flint d'un angle de déviation de 50°. Les rayons colorés qui en sortent sont concentrés sur un écran au moyen d'une lentille achromatique. Grâce à ce dispositif, les couleurs spectrales acquièrent leur maximum de saturation, outre que les lignes obscures de Frauenhofer deviennent très nettes.

Pour tout individu dyschromatope, le spectre est rétréci à l'une de

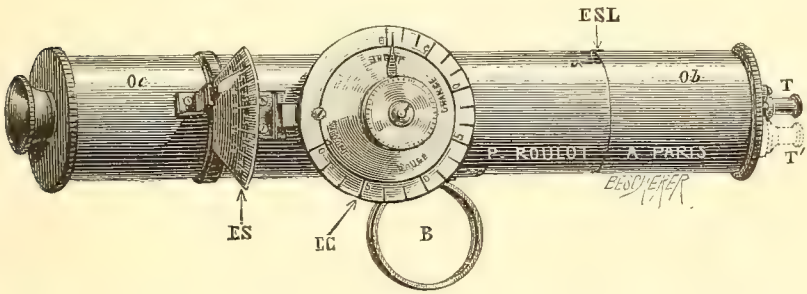

Fig. 81.

ses extrémités et le maximum de clarté, au lieu d'être placé dans le jaune, coïncide presque avec la bande du vert.

Si l'on veut utiliser certaines couleurs en particulier, on éclaire le prisme avec la flamme monochromatique de métaux en ignition, tels que le rubidium, le potassium et le lithium. On peut de même isoler les bandes colorées au moyen d'une glissière à fente perpendiculaire, à travers laquelle on fait regarder telle ou telle raie du spectre.

En vue de réaliser le mélange de diverses couleurs spectrales, on a construit des appareils appelés *spectroscopes*. Nous citerons ceux de Helmholtz, de Parinaud et Boscq[1]. L'altération du ton qui en résulte, sensible avant tout pour le jaune, l'est moins pour le bleu, le vert, l'indigo et surtout le rouge.

Lorsqu'on abaisse l'éclairage, l'obscurcissement débute par le violet et finit par l'orangé et le rouge. C'est ainsi que pour ce dernier, l'affaiblissement de l'éclairage doit être 15 et 16 fois supérieur à celui du violet.

1. Parinaud et Boscq, *Bull. de la Soc. fr. d'opht.*, 1885, p. 527.

Pour déterminer la valeur du sens chromatique on a utilisé les couleurs de polarisation.

De là les *chromatoptomètres* de Rose et celui de Colardeau-Izaru-Chibret. Ce dernier modèle étant le plus simple et le plus portatif mérite d'être décrit (fig. 81).

Il se compose d'un nicol objectif polarisateur, d'une lame de quartz taillée parallèlement à l'axe et d'un analyseur biréfringent oculaire, donnant les deux images complémentaires de l'ouverture ronde située devant le polarisateur.

Des repères permettent de placer la section principale de l'analyseur parallèlement à l'axe optique de la lame et à 45° du polarisateur. Dans cette dernière position, les deux images sont entièrement blanches.

Si l'on incline alors la lame autour de son axe optique, la lumière, la rencontrant obliquement, en traverse une épaisseur qui croît avec l'inclinaison. Il résulte de là que la teinte de chaque image passe par toute la gamme des couleurs.

Étant donnée une position de cette lame correspondant à deux nuances complémentaires bien définies, telles que l'orangé et le bleu verdâtre, il suffit de tourner l'analyseur pour que les deux images se lavent simultanément de blanc et deviennent tout à fait incolores lorsque la rotation atteint 45°.

Par le *mouvement de la lame*, on parvient ainsi à constater si l'individu confond les deux nuances complémentaires.

Par *celui de l'analyseur*, on reconnaît jusqu'à quel degré de saturation cette confusion a lieu.

Enfin, si, au début, le polarisateur a été tourné de façon à faire avec l'axe optique du quartz un angle compris entre 0 et 45°, l'intensité lumineuse de l'une des deux images s'affaiblit d'une façon variable avec cet angle jusqu'à devenir nulle. Cette condition est indispensable dans certains cas où le patient pourrait accuser une différence de clarté tenant à l'éclat et non à la couleur.

Le mode d'emploi de ce chromatoptomètre est le suivant :

On met à 5° l'aiguille de l'échelle de saturation et à 0, autrement dit à l'orangé, celle de l'échelle des couleurs.

On écarte du diaphragme le tube de l'objectif et le sujet qui tient l'instrument vise la fenêtre en regardant dans l'oculaire pendant qu'il a son autre œil fermé.

Si l'œil exploré est normal pour les couleurs, l'individu verra deux disques différemment colorés, que l'aiguille des couleurs soit sur l'orangé, le jaune, le rouge ou le violet. Alors seulement que l'aiguille de saturation sera ramenée de 5 à 0, le sujet déclarera voir deux ronds de même couleur.

Supposons maintenant un individu entaché d'un défaut du sens

chromatique. Avec l'orangé et pour un certain degré de saturation, il apercevra deux disques de même couleur qui en réalité diffèrent entre eux. Comme contre-épreuve on ramènera le repère de l'oculaire au point où les deux images sont blanches et l'on tournera le polarisateur de 30 à 40°. Si le sujet est achromatope, pour le rouge par exemple, au lieu d'une image blanche et d'une seconde grise, il déclarera voir l'un des disques plus sombre, l'autre plus clair et coloré en vert.

Pour les besoins de la clinique, on présente au malade divers objets teintés, tels que papiers, étoffes ou solutions. Tous peuvent rendre des services à la condition de ne pas miroiter, afin d'éliminer des erreurs d'appréciation provenant du reflet lumineux. C'est pourquoi les laines et les papiers, dont on se sert dans la fabrication des fleurs artificielles, sont d'un usage courant.

Lorsqu'on fusionne des matières colorantes, on n'obtient pas la combinaison des deux, mais le produit de leur neutralisation. C'est ainsi que le mélange du bleu et du jaune ne donne pas du blanc, mais du vert, qui seul des couleurs du spectre échappe à l'absorption.

La fusion stéréoscopique de deux couleurs peut à la rigueur se faire. Pour y parvenir, il faut la parité des deux yeux comme réfraction et acuité visuelle, le choix de disques colorés d'une faible saturation et d'une intensité lumineuse peu différente. On réalise cette dernière condition en plaçant d'un côté deux verres verts superposés et de l'autre un seul verre rouge.

La question de savoir si deux couleurs complémentaires, reçues simultanément et isolément sur les points correspondants des deux rétines, puis transmises aux centres percepteurs, peuvent être fusionnées dans ces centres et donner la sensation de la couleur résultante, reste controversée. Tandis que Foucault et Regnault répondent par l'affirmative, Helmholtz, dont l'opinion a fait autorité, pense que la fusion dans les centres n'est qu'une apparence, résultant d'une erreur de jugement pendant la lutte des deux champs visuels.

Chauveau[1], après avoir longtemps partagé cette dernière manière de voir, l'a abandonnée depuis que de nouvelles recherches l'ont rapproché des idées de Regnault et Foucault.

Dans ses expériences il se sert du stéréoscope à prismes ou segments lenticulaires, mais dépourvu d'œillères afin que les yeux puissent regarder à travers l'image centrale de fusion, ainsi que les parties latérales qui la composent. Comme figure, il emploie un dessin représentant le plateau d'un escabeau carré à pieds divergents sur fond noir. Les couleurs à fusionner consistent en un lavis grossier, rouge et vert,

1. Chauveau, *Comptes rendus de l'Acad. des sciences*, t. CXIII.

donnant la sensation de l'orangé, ou bien jaune et bleu, éveillant celle du violet. Deux diagonales divisent chaque figure carrée en 4 triangles isocèles. Des deux de droite l'un est peint en rouge, l'autre, en jaune; tous les autres sont : les supérieurs, rouges; les inférieurs jaunes, et, les deux de gauche, orangés. Aux couleurs dégradées il préfère celles saturées que l'on regarde avec une faible lumière. Dans ces conditions, la teinte fusionnée est très fixe.

Pour se débarrasser complètement de la lutte des champs visuels monoculaires différemment colorés, il emploie un éclairage instantané obtenu par une décharge électrique ou bien encore par la manœuvre rapide d'un opercule livrant passage, pour un temps très court, à un faisceau lumineux dans une chambre obscure.

Si les deux yeux jouissent d'une réfraction ou d'une acuité différentes, il faut dans le premier cas user de verres correcteurs et, dans le second, recouvrir l'œil le plus sensible d'une épaisseur suffisante de verres neutres.

De toutes ses expériences, Chauveau conclut à la réalité de la fusion des perceptions chromatiques résultant de l'excitation indépendante de chaque rétine. Afin de s'en assurer à nouveau, il substitue aux images peintes deux verres de couleur, dont il arme son propre œil.

L'égalisation exacte de la vision des deux yeux s'obtient par un système de plaques de verre blanc superposées, de 1 millimètre d'épaisseur. En général, cinq suffisent. Un écran mobile en carton noirci est percé de deux trous correspondant à chaque prisme. En faisant jouer la plaque dans sa coulisse, il est facile de réaliser toutes les éclipses partielles destinées à assombrir la couleur des champs visuels opposés du stéréoscope.

Stilling, dans un autre ordre de recherches, a recours à la méthode dite du contraste, ou des *ombres colorées*.

Par un trou fait au volet d'une pièce obscure, on laisse pénétrer un rayon de lumière blanche qui tombe sur un écran de papier demi-transparent. A quelques centimètres en arrière de cet écran on dispose verticalement un crayon et, à l'aide d'une lampe munie d'un verre coloré, on éclaire la face postérieure de l'écran. Dans ces conditions, toute la partie non ombrée par le crayon aura la couleur du verre, bien qu'atténuée par la clarté blanche de la lumière du jour, tandis qu'à l'endroit de l'ombre l'écran présentera la teinte complémentaire.

Une constatation curieuse de Fechner a été le point de départ d'autres méthodes. Voici en quoi elle consiste : Une surface blanche vivement éclairée est regardée pendant quelques instants à travers un verre coloré, avec un seul œil; l'autre étant fermé ou couvert d'un écran noir. Lorsque le verre est retiré, la surface éclairée apparaît avec la teinte complémentaire de celle du verre, selon la loi des

images consécutives. Mais si le premier œil est fermé et l'autre ouvert à son tour, la surface est vue teintée de la même couleur que celle du verre.

Weber a tiré parti de la méthode du *contraste simultané* pour opérer en plein jour. Lorsqu'on recouvre avec une feuille de papier de soie une surface fortement colorée, on aperçoit la couleur telle qu'elle est, bien qu'atténuée. Mais si l'on interpose une étroite bande de papier gris translucide, celle-ci présente la couleur complémentaire de la surface colorée. Ce phénomène n'apparaît que pour un œil normal; en cas de dyschromatopsie, le sujet verra la bande dans sa nuance grise.

Chauveau reprenant ces expériences a utilisé le procédé du contraste.

Après avoir exposé un seul œil, le gauche, à l'action d'une vive lumière rouge, jusqu'à ce que la rétine se fatigue, il regarde dans le stéréoscope les deux images blanches carrées. Dans ces conditions il aperçoit l'image gauche en vert, la droite en rose, et au milieu une partie blanche se détachant nettement en relief.

Cette partie blanche est si bien, dit-il, le résultat de la fusion des couleurs des images latérales, qu'il est extrêmement facile de faire apparaître le rouge ou le vert dans l'une ou l'autre des moitiés latérales en y supprimant l'autre couleur composante. Il suffit pour cela de pousser un écran au-devant de l'un des prismes.

L'auteur termine en concluant que l'excitation d'une rétine par de la lumière colorée influence non seulement les centres percepteurs qui y correspondent, mais encore ceux du côté opposé, en leur donnant l'aptitude de distinguer dans le blanc la couleur excitatrice, tandis que la rétine ne voit que la complémentaire.

L'acuité chromatique varie suivant diverses conditions individuelles tant acquises qu'héréditaires. Si la perception des couleurs n'est qu'affaiblie, il y a *dyschromatopsie*; si au contraire elle est complètement absente, cela constitue l'*achromatopsie*. Ces deux variétés se distinguent à leur tour en *partielle* et en *totale*.

La dyschromatopsie et l'achromatopsie partielles sont les plus fréquentes. On peut les mesurer au moyen de l'angle *visuel minima* sous lequel les différentes couleurs du spectre sont différenciées. Pour cela, on fait varier la distance D de carrés colorés de même grandeur C et l'on obtient ainsi $V = \frac{D}{C}$; si l'on adopte une distance fixe de 5 mètres, la formule se simplifie et l'on a $V = C$. On arrive à déterminer le degré d'ouverture, en se servant d'un diaphragme composé de deux moitiés rectangulaires mobiles, comme celui des photoptomètres. En agissant de la sorte sur fond blanc ou noir et avec un éclairage invariable, un œil normal emmétrope voit nettement le rouge

à travers un orifice de 3 millimètres, le vert à travers un de 2 millimètres, le jaune avec une ouverture de $2^{mm},5$ et le bleu avec une de 8 millimètres.

D'après Landolt, on obtient le même résultat avec le disque de Maxwell pourvu d'un secteur coloré que l'on peut allonger ou raccourcir à volonté. Le disque étant mis en mouvement rapide, on développe le secteur jusqu'au point où la couleur choisie, masquée par le mélange du noir et du blanc, commence à devenir apparente. Le nombre de degrés qu'il faut ajouter au secteur indique précisément l'acuité chromatique de l'individu en expérience pour une couleur donnée. Ce procédé porte le nom de *méthode des intensités minima*.

Suivant Landolt, tout œil qui ne demande pour discerner la nuance sur fond blanc que 18° de rouge, 8° de vert clair et 26° de bleu, et sur fond noir 3° de rouge, 1° de vert clair et 3° de bleu, doit être envisagé comme possédant toute son acuité chromatique.

Le même auteur s'est également servi de l'*episkotister* de Talbot-Auber, double disque tournant, grâce auquel on diminue à volonté l'intensité de l'éclairage pendant qu'on regarde à travers la couleur choisie. On parvient à déterminer ainsi le minimum d'éclairage nécessaire pour que l'œil l'aperçoive.

Pour bien comprendre en quoi consiste l'achromatopsie, on doit savoir que l'œil vicié ne cesse pas pour cela d'être impressionné par les couleurs, mais qu'il les voit autrement qu'un œil normal.

La dyschromatopsie la plus commune est celle pour le *rouge*, que le malade confond avec le *jaune*. C'est là l'*anérythropsie*, qui le plus ordinairement s'accompagne de la confusion du *vert* avec le *jaune*. Un œil ainsi constitué voit le spectre *dichromatique*, *jaune* dans toute sa partie chaude et *bleu* dans l'autre, état qui a été désigné par Mauthner sous le nom de *xantho-cyanopie*.

La cécité pour les couleurs froides qui ne laissent subsister dans le spectre qu'une moitié *rouge* et une moitié *verte* constitue une rareté. Mauthner l'appelle *érythro-chloropie*. Le seul exemple que nous possédions est celui rapporté par Stilling. Chez l'individu dont il s'agit, la plupart des mélanges colorés lui apparaissaient gris, nuancés plus ou moins de vert et de rouge d'après la proportion des deux composantes.

Pour l'*anérythropsie*, le meilleur moyen pratique consiste à présenter au malade une série de teintes *pourpre-lilacées* et *bleu-verdâtres*, qu'il confond invariablement avec du gris plus ou moins saturé. Cela résulte de ce que dans les deux cas il y a mélange de bleu avec le jaune de substitution du rouge et du vert, ce qui lui donne la sensation du gris.

Chez les achromatopes ou les dyschromatopes, il faut bien se garder

Planche de Holmgreen pour la cécité des couleurs.

(Page 200

PREMIER GROUPE

Il sert à reconnaître le défaut chromatique sans en préciser la nature. L'individu, mis en présence de laines des tons 1, 2, 3, 4, 5, ne manquera pas d'accuser quelques lacunes, alors qu'un œil normal n'hésite pas à les différencier.

DEUXIÈME GROUPE

En présence de la teinte rose pourpre ou mieux mauve *a*, l'achromotope pour le *vert 9* ne fera aucune différence entre les deux qu'il prendra pour du gris *8*.

L'aveugle pour le *rouge* confondra la couleur *a*, le bleu *6* et le violet *7* avec le gris plus ou moins saturé de noir.

TROISIÈME GROUPE

Il sert à confirmer, au besoin, les résultats déjà acquis.

En présence de la bande rouge *b*, l'anérythrope sera porté à la confondre avec le vert olive *10* et le marron foncé *11* ; l'achlorope y verra des tons verts et marrons plus clairs, *12* et *13*

TABLE POUR LA CÉCITÉ DES COULEURS

d'après Holmgren



de leur faire désigner les couleurs perçues, vu qu'ils arrivent par habitude à les indiquer sous leur vrai nom.

Afin d'éviter pareille erreur, l'explorateur, suivant le conseil de Holmgreen, dépose sur la table une série d'écheveaux de laines colorées que l'individu est invité à disposer en groupes d'après leur nuance. C'est là un moyen des plus pratiques.

Une achromatopsie totale est rare, remonte à la naissance et se lie souvent à l'amblyopie et au nystagmus. Il est à ajouter qu'elle est d'ordinaire bilatérale.

Suivant toute apparence, le spectre se trouve alors réduit à une gamme de clarté et d'obscurité comme dans les gravures.

De là l'impossibilité de savoir quelle est la sensation exacte éveillée par chaque couleur spectrale. Heureusement O. Becker a recueilli une observation dans laquelle un seul œil était achromatope et l'autre normal. Or, il s'est trouvé que le premier ne distinguait en réalité dans le spectre que des degrés de clarté.

Comme d'autres, nous avons eu l'occasion d'étudier un homme intelligent dont les yeux nystagmiques et possédant une mauvaise acuité visuelle depuis la naissance étaient complètement achromatopes. Pour lui, toutes les couleurs se réduisaient à des tons gris dont la clarté s'atténuait dans l'ordre suivant : vert clair, jaune paille et gris bleuâtre ; bleu d'outremer et jaune de chrome ; violet lilacé, orange et vert pur ; après quoi, il apercevait en brun de plus en plus foncé, le bleu de Prusse, le carmin, le rouge normal, le rouge puce et finalement le vert sombre qui lui apparaissait entièrement noir.

Chez deux frères basques examinés par Landolt, la gradation des tons gris se rapprochait sensiblement de celle que nous venons de rapporter, avec cette différence, toutefois, qu'ici c'étaient le violet et le rouge qui étaient confondus avec le noir.

D'après les statistiques de Holmgreen, Cohn, Magnus, la dyschromatopsie congénitale ou *daltonisme* se rencontre 6 à 7 fois plus souvent chez l'homme que chez la femme. Il y aurait lieu de se demander si cette disproportion n'est pas le résultat de l'éducation différente pour les couleurs dans les deux sexes.

Stilling a proposé un excellent moyen pour découvrir la simulation de l'achromatopsie et de l'amblyopie monoculaires. Il suffit de présenter au sujet des lettres capitales ou des signes rouges ou verts tracés sur fond noir. Un œil normal recouvert d'un verre teinté dans le ton complémentaire est incapable de les apercevoir. Si le contraire arrive, c'est qu'il s'agit d'un simulateur.

Il nous resterait à exposer les nombreuses théories émises sur le mode de perception des couleurs. Mais comme c'est une question controversée, nous nous contenterons d'en indiquer les principes.

D'après Jung-Helmholtz, la rétine serait pourvue de trois sortes de fibres qui, sous l'influence de l'excitation lumineuse ou mécanique, donneraient la sensation des trois couleurs considérées par eux comme *fondamentales*, le *rouge*, le *vert* et le *bleu-violet*; quant au blanc, il résulterait de la combinaison des trois impressions simultanées. De même, l'accouplement de deux d'entre elles dans des proportions variables produirait les tons intermédiaires.

Pour ce qui est des phénomènes de contraste, Helmholtz les envisage comme des erreurs de jugement, explication qui, nous l'avons vu, demeure contestable.

Suivant Hering, les couleurs fondamentales seraient au nombre de quatre, à savoir : le *rouge*, le *jaune*, le *vert* et le *bleu*, à quoi il n'hésite pas à ajouter le *blanc* et le *noir*. Il classe les couleurs de contraste en trois groupes : *rouge et vert; bleu et jaune; blanc et noir*.

Contrairement à Helmholtz, il n'admet pas des fibres nerveuses distinctes, mais trois substances visuelles correspondant chacune à l'un des groupes précédemment indiqués. Sous l'action de la lumière, ces substances photochimiques se détruisent, mais pour se reproduire dans l'obscurité. Suivant que l'un ou l'autre de ces actes opposés prédomine, on a la sensation de tel ou tel ton, ou bien le blanc, le noir et toute la gamme décrite.

Les phénomènes de contraste s'expliquent en admettant que le rouge et le jaune, ainsi que le blanc correspondent à la désassimilation, alors que le vert, le bleu et le noir reviennent à l'assimilation. Quant aux images colorées persistantes, elles dérivent, d'après Hering, de l'exagération de l'assimilation qui succède à la désassimilation.

Comme la substance propre au blanc et au noir est en partie influencée par les rayons colorés du spectre, il s'ensuit qu'aucune couleur aussi pure qu'on la suppose n'est jamais saturée, autrement dit exempte d'un mélange de blanc ou de noir.

Si pour chaque groupe d'entre elles, rouge et vert, jaune et bleu, les mouvements d'assimilation et de désassimilation sont égaux, ils se détruisent et l'on a que la sensation du blanc. Voilà pourquoi les couleurs fondamentales sont appelées par Hering *antagonistes*, « gegenfarben », au lieu de complémentaires.

Toutes ces théories, si séduisantes qu'elles paraissent au premier abord, ne tiennent pas suffisamment compte du rôle des centres percepteurs. Il suffit de se rappeler en effet que la simple compression du globe provoque des phénomènes lumineux colorés entoptiques, appelés *phosphènes*, et que la perception de telle ou telle couleur peut être pathologiquement modifiée ou abolie sans que l'ophtalmoscope nous révèle aucune altération de la rétine ou du nerf optique. De

même, les phénomènes de dyschromatopsie hystérique et ceux de transfert de l'achromatopsie d'un œil à l'autre, nous semblent cadrer mal avec l'hypothèse qui envisage la rétine comme le siège exclusif du sens chromatique.

XXXV

DU CHAMP VISUEL

Tout ce qui a été dit sur les sens *géométrique*, *lumineux* et *chromatique* se rapporte exclusivement à la partie centrale ou *région de la fovea*. Il nous reste à étudier comment ces trois sens sont répartis dans l'espace périphérique embrassé par un œil supposé immobile, autrement dit, dans le champ visuel monoculaire.

Mais auparavant il nous faut connaître les limites physiologiques du champ visuel et les moyens dont nous disposons pour les déterminer.

Nous ne ferons que citer le procédé peu exact qui consiste à faire fixer monoculairement un objet placé directement devant le malade, pendant que l'observateur promène, à la périphérie, un crayon de craie et note les points approximatifs où la perception commence à se faire.

Un meilleur dispositif est un tableau noir de 90 centimètres de diamètre, sur lequel on trace des rayons blancs marqués de points de même couleur suivant la progression des tangentes jusqu'à 70°.

Le sujet, placé à 16 centimètres, fixe avec un seul œil, l'autre étant fermé, le centre du tableau. L'explorateur, tenant de la main droite une baguette noire portant à son extrémité un morceau de craie, parcourt successivement, de la périphérie au centre, les quatre rayons cardinaux, plus les quatre intermédiaires et marque chaque fois le point où la craie commence à être perçue. On n'a plus dès lors qu'à réunir, par une ligne courbe, les divers points pour obtenir la *configuration approximative* du champ visuel.

Cet appareil, appelé *campimètre*, ne saurait prétendre à une exactitude parfaite. En effet, comme les tangentes, même en se plaçant très près, croissent rapidement vers la périphérie du tableau, tout ce qui est au delà de 80° ne peut être tracé et échappe dès lors à la détermination. Ce qui est plus grave, c'est que l'observateur placé de côté ne peut savoir exactement si, pendant l'examen, l'œil exploré n'a pas dévié du centre de fixation. De là, des erreurs fréquentes. Pour les éviter, on a construit des instruments appelés *périmètres*. Ils sont formés d'un arc tournant, plus rarement d'une demi-sphère. Le prototype est celui d'Aubert, perfectionné par Förster et Landolt (fig. 82).

Il se compose d'un demi-cercle en cuivre de 30 centimètres de rayon, noirci sur sa face interne et gradué en arrière, à partir de son

sommet, où est inscrit le zéro. Assujetti au milieu à une colonne A, il peut tourner autour de ce point suivant tous les méridiens, de façon à engendrer un hémisphère. La position de l'arc est indiquée par une aiguille qui se meut avec lui sur un cadran fixe I. Deux curseurs noirs P, mobiles sur l'axe, reçoivent les objets, tels que carrés de papier blanc ou coloré, destinés à être vus par l'œil exploré. Au centre C se trouve un support vertical pour le menton. De la colonne B s'élève une tige légèrement recourbée dont l'extrémité libre s'appuie contre le rebord orbitaire inférieur. De la sorte, le centre optique, situé à 13 millimètres

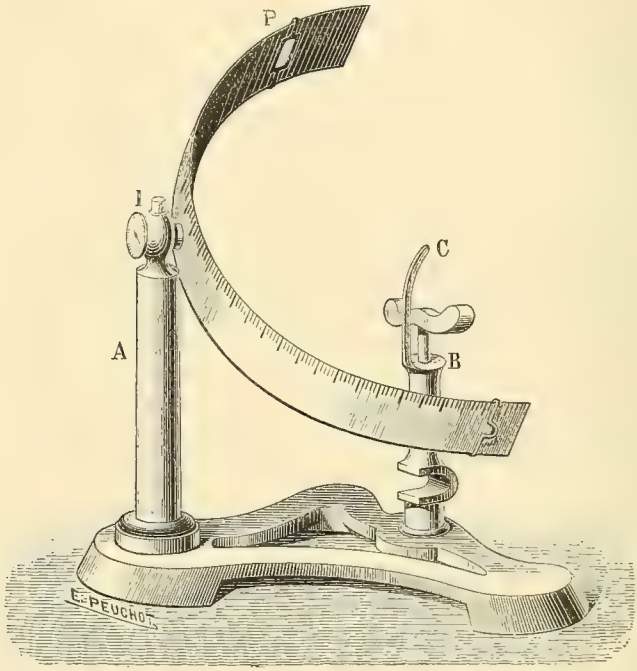

Fig. 82.

au-dessus de la tige et à 7 en arrière du bord inférieur de l'orbite, coïncide avec le centre de figure de l'arc périmétrique.

Comme la saillie exagérée du nez et le rebord sourcilier peuvent restreindre le champ visuel en dedans et en haut, le support mentonnier tourne latéralement et permet ainsi d'éviter cette cause d'erreur.

L'individu, ayant un œil fermé, fixe monoculairement le sommet de l'arc marqué par un point blanc. L'observateur placé en face, derrière le périmètre, fait mouvoir les curseurs porte-objets des extrémités vers le sommet de l'arc. Le point de la graduation où les objets

commencent à être perçus indique de chaque côté d'un même méridien la limite du champ visuel.

Lorsqu'il s'agit d'un rétrécissement régulièrement concentrique, on se borne à explorer les deux méridiens cardinaux, le vertical et l'horizontal, puis les deux intermédiaires.

Par contre, toutes les fois que l'obscurcissement est *partiel* ou *irrégulier*, il faut examiner les méridiens secondaires correspondants.

Pour mesurer la distance qui sépare la papille de la macula et l'étendue qu'occupe la tache aveugle de Mariotte ou un scotome pathologique central, on a tracé sur la face interne du périmètre des demi-degrés depuis 0 jusqu'à 20° de chaque côté et de 0 à 10° en haut et en bas.

Si la vision centrale est défectueuse, la fixation du point de mire devient impossible. En pareils cas, on place le doigt indicateur de l'individu exploré sur le zéro périmétrique et on l'invite à regarder fixement dans ce sens. Chez les amblyopes, incapables de percevoir nettement les objets opaques, on se sert de la flamme de deux bougies l'une fixe placée au 0, l'autre mobile que l'on fait avancer sur le périmètre de la périphérie au centre. De même dans l'exploration des couleurs, on interpose des verres colorés principalement des rouges et des verts éclairés par derrière.

Pour utiliser les résultats acquis, on fait usage de schémas à cercles concentriques *équidistants*, coupant les méridiens à chaque dix degrés à partir du centre. On arrive très approximativement à réaliser ce type *équidistant* en prenant pour unité le rayon de la sphère périmétrique et en se plaçant à 17 millimètres du centre. Grâce à ce mode de projection qui tend de plus en plus à se généraliser dans la pratique, on évite des erreurs dans la détermination des limites du champ visuel et surtout dans la configuration des scotomes circulaires qui prendraient une forme d'autant plus ellipsoïde que leur siège serait excentrique. C'est ce qui arrive, si l'on s'adresse à tout autre procédé, tels que : celui des tangentes par le centre de la sphère et celui des projections *polaire* ou *orthographique*.

Le centre de tout schéma correspond au sommet de l'arc périmétrique et partant à la fovea. La papille se projette à 15° en dehors du côté temporal.

Förster préfère prendre comme centre de figure le disque optique. A cet effet, l'œil exploré devra regarder fixement à 15° en dedans du sommet de l'arc. De ces deux modes de détermination, nous préférons le premier, qui fait coïncider la fovea, centre physiologique de la rétine, avec celui du périmètre.

Dans son ensemble, le champ visuel représente un ovale à base externe. Ses limites peuvent varier d'un sujet à l'autre, mais dans des

proportions restreintes qui ne dépassent pas 10 à 15° au plus. D'après Michel, les dimensions dans les 4 directions cardinales sont :

90° du côté de la tempe;
70° en bas;
60° du côté du nez;
60° en haut.

Pour expliquer le rétrécissement du champ visuel en bas, en dedans

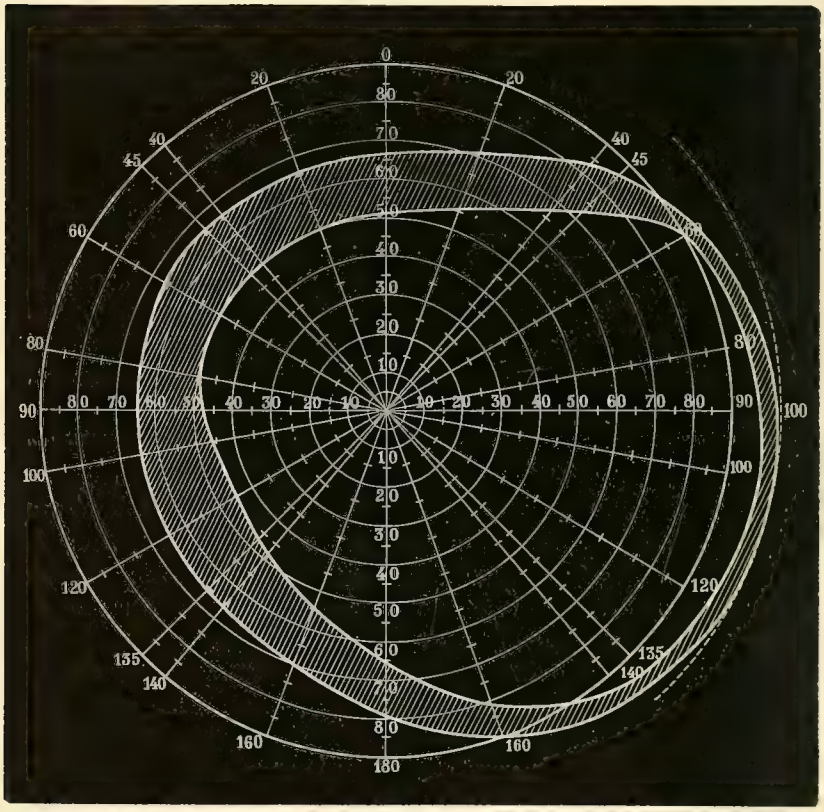

Fig. 83.

et en haut, on a invoqué la saillie du nez, du sourcil et l'empiétement de la paupière supérieure sur l'orifice pupillaire. D'après Donders, un autre facteur intervient, à savoir l'étendue plus grande de la rétine du côté nasal, où elle dépasse d'un millimètre le côté temporal. Au point de vue physiologique cela se traduit par 3 millimètres de plus.

D'autres variations dans l'étendue du champ visuel tiennent à la réfraction statique, à l'accommodation et jusqu'à l'action de certaines substances stimulantes telles que les injections hypodermiques de

strychnine. Mais comme les avis sont partagés à cet égard, nous n'insisterons pas autrement.

Un fait indéniable, c'est la présence dans le champ visuel d'un scotome physiologique connu sous le nom de *tache aveugle* de Mariotte. Cette tache correspond précisément à la papille dont elle a la forme circulaire et les dimensions naturellement amplifiées, à cause de sa projection au dehors. Pour en déterminer la position exacte, on engage l'individu à reporter lentement son œil du centre périmétrique vers la moitié opposée de l'arc, la *droite* pour l'œil gauche, la *gauche* pour l'œil droit, jusqu'à ce que le disque blanc correspondant au 0 cesse d'être perçu. La distance parcourue indique l'écart entre le centre de la papille et celui de la macula. Cet écart est de 15° pour l'emmétrope, de 18 à 19° pour l'hypermétrope et seulement de 11° pour le myope. Verticalement, la tache aveugle se trouve à 3° au-dessous du méridien horizontal, ce qui est conforme à l'insertion du nerf optique en dedans et quelque peu au-dessus de la macula.

L'étendue de la tache de Mariotte s'obtient en promenant sur l'arc du périmètre un petit disque blanc pendant que l'individu fixe invariablement le zéro. Les deux points où le disque commence et cesse d'être aperçu limitent l'espace occupé par la tache. Cet espace est de 6°, ce qui, vu la distance de 30 centimètres, équivaut aux 2 millimètres de diamètre que l'on donne anatomiquement à la papille.

Il nous reste maintenant à rechercher comment se comporte le champ visuel par rapport aux trois modes de sensibilité spéciale de la rétine — à savoir : la sensibilité pour la lumière blanche, celle pour les couleurs et l'acuité visuelle. Ce qui va suivre concerne exclusivement la vision *indirecte*.

D'après les recherches d'Aubert et celles plus récentes de Landolt et de Charpentier, fondées sur le *minimum* de *clarté perceptible*, il résulte que la sensibilité *lumineuse* ne varie pas du centre à la périphérie. Ce n'est que dans les parties extrêmes que la sensation de clarté diminue d'une façon notable.

Arago avait remarqué que les parties qui entourent la fovea sont plus vivement influencées par une lumière atténuée que la fosse centrale elle-même. Aussi enseignait-il que, pour mieux distinguer les étoiles d'une faible clarté, il ne fallait pas les regarder directement, mais fixer un point quelque peu à côté d'elles. L'exactitude de l'observation du grand astronome a été de nouveau confirmée.

La sensibilité chromatique au contraire décroît rapidement vers la périphérie. Avec un écart de 2 à 3°, elle diminue de moitié et tombe à 0,16 avec celui de 11 et 12°. Seul le blanc fait exception. Comme ce dernier le bleu est plus vivement perçu à côté de la fovea qu'au centre.

En se servant dans ces recherches de petits carrés de papier coloré

que l'on promène sur l'arc périmétrique de la périphérie au centre, il est facile de reconnaître que l'étendue des champs des diverses couleurs n'est pas la même. Il suffit de jeter un coup d'œil sur le schéma ci-dessous pour voir que le plus étendu est celui du blanc, puis viennent ceux du bleu, du rouge et du vert.

Au delà de leurs limites précises, les couleurs se dégradent et ne laissent subsister vers la limite du champ visuel que la sensation d'un



Fig. 84.

gris uniforme. Même chose s'observe pour les parties centrales si l'on abaisse progressivement l'éclairage ambiant.

L'absence de perception des couleurs vers la limite externe de la rétine n'est toutefois que relative et il suffit de se servir de disques colorés plus grands ayant 6 centimètres de diamètre ou plus vivement éclairés pour qu'ils soient perçus.

Dans la pratique, on se contente de la détermination des trois couleurs fondamentales les mieux tranchées : le vert, le rouge et le bleu pour en déduire l'intégrité du sens chromatique dans son entier. Ce

n'est que dans certains cas pathologiques que l'on doit tenir compte du violet.

Une recommandation importante est de laisser reposer l'œil après chaque épreuve; sans quoi, à cause de la fatigue de la rétine, le sujet risquerait de confondre entre elles les différentes couleurs.

On détermine le sens géométrique ou *acuité visuelle* des parties périphériques, en présentant à l'individu deux points noirs tracés sur fond blanc. Si l'on compare l'écartement qu'il faut leur donner pour être nettement vus, avec celui minimum qu'ils ont lors de la vision centrale, on arrive à ce résultat que l'acuité visuelle décroît rapidement et devient presque nulle à partir de 40 degrés. Déjà à la latitude de 10°, le sens géométrique n'est plus que de $\frac{1}{10}$, à celle de 20°, de 0,05, à celle de 30°, de 0,02 et à celle de 40°, de 0,01. C'est là un fait de la plus haute importance qui explique combien il est nécessaire en clinique d'étudier séparément les trois modalités du fonctionnement rétinien.

XXXVI

SENSIBILITÉ MÉCANIQUE ET ÉLECTRIQUE DE LA RÉTINE

En dehors de son excitabilité par la lumière, la rétine possède encore la propriété d'éveiller des sensations lumineuses *subjectives*, toutes les fois qu'on la comprime ou qu'on la soumet à l'action d'un courant électrique.

Les perceptions qui en résultent sont désignées depuis Serres d'Uzès sous le nom de *phosphènes*. Suivant qu'on les provoque au grand jour ou dans l'obscurité, ils apparaissent dans le premier cas lumineux au centre, sombres à la périphérie et inversement dans le second. Toujours est-il qu'ils sont perçus du côté opposé à l'excitation.

Lorsque cette dernière dépasse un certain degré, au phosphène *principal* s'ajoute un second *accessoire* atténué, correspondant au côté excité. Il s'explique par la contre-pression exercée sur l'hémisphère opposé de la rétine. Quant à la forme du phénomène lumineux entoptique, elle reproduit celle du corps comprimant.

Lorsque, au lieu de presser le globe latéralement, on agit d'avant en arrière dans la direction de l'axe, le phosphène qui est central apparaît comme un disque sombre encadré d'une vive auréole lumineuse. La tache obscure, généralement crénelée sur les bords, correspond à la tache aveugle de Mariotte et reproduit la forme de la papille.

L'intensité de la lueur est d'autant plus grande que la rétine est restée longtemps au repos. C'est pourquoi les phosphènes acquièrent une

netteté exceptionnelle après le sommeil et chez les individus dont les milieux sont devenus intransparents.

A mesure que la compression se prolonge, le phénomène s'atténue et la sensibilité de la rétine pour la lumière devient obtuse.

D'après Donders, le déclin des phosphènes coïnciderait avec l'apparition du pouls dans les artères rétiniennes.

A côté des phosphènes de cause mécanique, nous devons placer la *photopsie* qui résulte du surmenage de l'accommodation et de la convergence ou qui accompagne le décollement de la rétine et le glaucome. Il n'en est plus ainsi des perceptions lumineuses dues à une irritation pathologique de la rétine, du nerf optique et des centres.

L'excitation électrique de l'appareil optico-rétinien s'accompagne de phénomènes lumineux à l'ouverture et à la fermeture du circuit, à cette particularité près que, lors de l'application du pôle positif sur l'œil, l'ouverture du courant donne au phénomène toute son intensité, tandis qu'avec l'application du pôle négatif le maximum correspond à la fermeture.

D'une façon générale, l'éclairement produit par l'anode est d'une teinte violacée et plus intense que celui de la catode dont la couleur vire sur le jaune. Avant que la rétine ne rentre au repos, la lueur passe par la complémentaire et offre au centre une tache sombre qui reproduit la forme du disque optique.

Les courants continus agissent principalement sur la sensibilité lumineuse qu'ils exaltent. On en tire journellement parti dans le traitement des amblyopies.

XXXVII

TONOMÉTRIE OCULAIRE

Constitué par une coque fibreuse peu extensible et par un contenu liquide, le globe possède un degré de tension variable tant à l'état normal que pathologique. Ces variations du tonus intéressent au plus haut point la pathologie de l'œil. C'est ce qui ressortira clairement de l'étude du glaucome, de la phtisie du globe et des applications journalières des myotiques et des mydriatiques dont nous avons signalé précédemment les effets.

L'élévation de la tension oculaire est appelée *hypertonie* et l'abaissement *hypotonie*.

Les moyens dont nous disposons pour reconnaître ces deux états consistent dans l'exploration du globe à l'aide des deux indicateurs appliqués sur la sclérotique, à travers la paupière supérieure. Déjà Brissaud, à propos du glaucome, insistait sur la dureté particulière du

globe et Ritterich, au dire de Coccius, avait érigé en méthode le palper oculaire.

Mais, pour que les résultats fournis par ce procédé soient exacts, il faut une longue pratique et il est bon que le sujet dirige son œil fortement en bas et qu'il évite toute contraction musculaire. De la sorte, on n'agit pas sur le pôle cornéen, dont la dépressibilité est supérieure à celle du segment sclérotical.

Pour arriver à une plus grande précision, divers ophtalmologistes ont construit des appareils appelés *tonomètres*. Nous nous dispenserons de les décrire, attendu qu'ils sont d'une application peu commode et peut-être d'une exactitude moindre que le toucher. Nous ne parlerons pas également de la détermination du tonus à l'aide d'une fine canule introduite dans la cavité de l'œil et reliée à un manomètre. Ce dispositif ne peut être en effet employé que dans les expériences sur les animaux.

XXXVIII

DÉTERMINATION DE L'EMPLACEMENT DES YEUX DANS L'ORBITE OU TOPOMÉTRIE; STATOMÉTRIE DE SNELLEN

A l'état physiologique, le sommet de la cornée dépasse de 10 à 24 millimètres au plus le rebord orbitaire externe. Tout degré de protrusion supérieur à ce chiffre constitue l'*exorbitis*; l'*enorbitis* représente l'état opposé.

Pour se rendre compte de combien un œil est déplacé dans le sens antéro-postérieur, Zehender le premier a imaginé un *statomètre*, modifié depuis par Landolt. Il se compose d'une tige AA et de deux branches MB perpendiculaires. La branche M est fixe, divisée en millimètres et pourvue d'une mire *vv* que l'on peut faire glisser à volonté. La branche B est mobile et porte un miroir SS, dont la face réfléchissante regarde la mire.

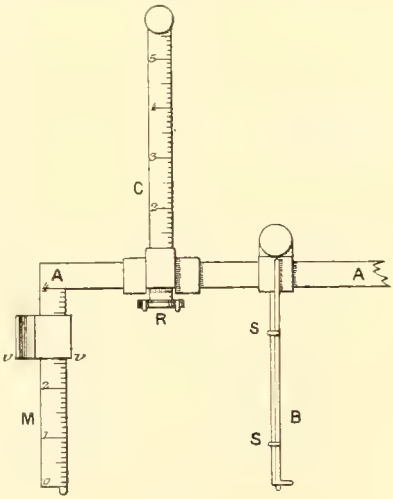

Fig. 85.

Pour se servir de l'instrument, on applique l'extrémité de chaque branche perpendiculairement sur le rebord orbitaire. Cela fait, on tourne le miroir de façon que la cornée, son image et la mire se trou-

vent sur une même ligne droite. Il suffit alors de lire sur la branche M la division occupée par la mire, pour déterminer l'emplacement exact du sommet cornéen. De crainte de se tromper, on mesure successivement dans les deux méridiens perpendiculaires, en commençant par l'horizontal. Pour que l'œil reste immobile, on se sert d'un second petit miroir R placé de face et qu'une tige graduée C permet d'avancer ou de reculer. On peut également utiliser cette tige pour déterminer l'exorbitis ou l'enorbitis à travers les paupières fermées.

On mesure l'exorbitis *relative* par comparaison d'un œil à l'autre, en écartant les deux bras M et B de façon à les assujettir contre le rebord orbitaire externe; la tige transversale qui les relie est appliquée bien parallèlement au front. En comparant l'emplacement des sommets cornéens par rapport à la saillie du dos du nez, on évalue de combien un œil dépasse l'autre.

Pour la déviation dans le plan frontal horizontalement ou verticalement, le procédé le plus simple est celui de V. Hasner. Il consiste à faire regarder successivement avec un œil et avec l'autre une tige éloignée verticale puis horizontale, pendant que l'on dispose les deux branches d'un compas, de façon que chacune vienne recouvrir alternativement le point visé.

Il est indispensable que la tête soit rendue immobile à l'aide d'une mentonnière et de la plaque à dents et que la ligne médiane soit verticale.

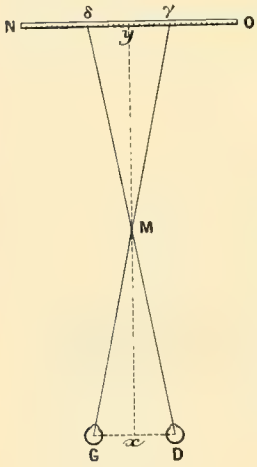

Fig. 86.

Lorsqu'on veut mesurer la distance des centres de rotation des yeux, on peut recourir au moyen proposé par Landolt. Une fois la tête immobilisée comme précédemment, on place sur la ligne médiane en M une aiguille verticale par laquelle on vise successivement avec l'un et l'autre œil une échelle graduée horizontale NO. Lorsque la distance de la ligne de base à l'aiguille égale celle de l'aiguille à l'échelle, la mesure fournie par cette dernière équivaut à la distance des centres de rotation. La seule précaution à prendre consiste à ce que l'aiguille soit assez distante, pour qu'on n'ait pas à tenir compte de l'accommodation.

Toutes les fois que l'acuité visuelle est faible et qu'il s'agit de personnes peu intelligentes, on ne saurait se fier aux méthodes subjectives. L'appareil de Snellen appelé *métroscope* peut seul nous fournir une indication exacte sur la distance relative des yeux.

Cet instrument se compose d'une lunette portant au delà de son

objectif deux miroirs superposés et croisés cc', inclinés de 45 degrés sur l'axe de la lunette. Une tige graduée horizontale perpendiculaire est pourvue à ses extrémités de deux miroirs latéraux mobiles ll', dont les surfaces réfléchissantes dirigées en avant sont parallèles aux miroirs centraux.

Lorsqu'en regardant à travers l'objectif deux points séparés, les

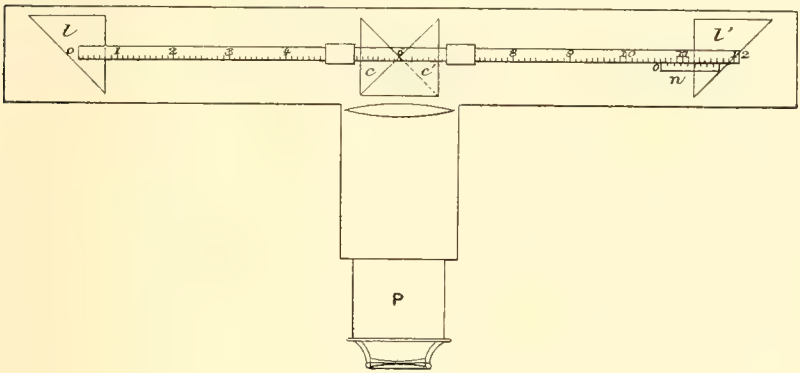

Fig. 87.

deux cornées par exemple, on rapproche les miroirs latéraux, il arrive un moment où les points visés se confondent en un seul. Il suffit alors de lire sur la tige graduée l'écartement des miroirs pour obtenir la distance cherchée.

XXXIX

DÉTERMINATION DES MOUVEMENTS EXCURSIFS DES YEUX

Lorsque les lignes visuelles sont parallèles, comme cela a lieu dans le regard à distance, on admet qu'il y a équilibre des forces musculaires antagonistes et l'on donne à cette attitude des yeux le nom de *position primaire*.

Comme les lignes visuelles ne coïncident généralement pas avec l'axe de la cornée, l'angle α a une valeur variable qu'il nous importe de pouvoir mesurer. Pour cela, on fait fixer à l'œil le centre du périmètre, pendant qu'on promène derrière l'arc la flamme d'une bougie. On l'arrête sitôt que son image cornéenne coïncide avec le centre de la pupille et le nombre de degrés périmétriques donne approximativement la mesure de l'angle α.

Charpentier préfère placer la bougie au zéro du périmètre, et, pendant que l'œil exploré la fixe, l'observateur se déplace le long de l'arc,

s'arrêtant au point où l'image cornéenne de la bougie lui paraît coïncider avec le centre de la pupille. Le chiffre ainsi obtenu est le double de l'angle α et il suffit d'en prendre la moitié.

Tout déplacement de l'œil de sa position primaire s'appelle *déviation secondaire*. Cette déviation se fait autour du centre de rotation qui, chez l'emmétrope, est à $15^{mm},5$ en arrière de la cornée et à 10 millimètres en avant du segment postérieur de la sclérotique, conséquemment à $1^{mm},75$ en arrière du centre géométrique du globe. Dans l'œil myope, la proportion reste la même, sauf qu'il faut ajouter 1 millimètre dans les deux sens, tandis qu'on en retranche $1^{mm},5$ pour l'hypermétrope.

De l'avis de J. Müller et de Berlin, le centre de rotation ne se déplace pas dans les excursions horizontales, alors qu'il recule de quelques fractions de degré dans le regard en haut et en bas. L'étendue des arcs parcourus se mesure au périmètre, à la condition que la tête du sujet se trouve assujettie au moyen de la planchette à dents dont est pourvu le support mentonnier.

Dans ces conditions, après avoir recouvert l'un des yeux, on invite l'individu à déchiffrer des optotypes tracés sur un petit carré de carton qu'on fait cheminer lentement du centre à la périphérie de l'arc périmétrique. La limite où le sujet cesse de lire indique le mouvement excursif de l'œil. En répétant cette recherche dans les principaux méridiens, on parvient à tracer le *champ de regard* « blickfeld » des Allemands, dit encore de *fixation*, qu'on ne doit pas confondre avec le champ visuel. On sait que ce dernier correspond à l'étendue de la partie sensible de la rétine, l'œil étant supposé immobile.

Charpentier, pour déterminer le point le plus excentrique que peut atteindre l'œil exploré, tient compte de la projection de l'image de la bougie sur la cornée. Sitôt que celle-ci cesse d'apparaître au centre de l'orifice pupillaire, c'est qu'on a atteint la limite de l'excursion.

D'après les mensurations de Landolt, un champ de regard normal est ainsi délimité :

45° en dehors, en dedans et obliquement en dedans et en haut ;
43° en haut ;
50° en bas ;
47° pour les deux positions obliques externes ;
58° en bas et en dedans.

Pour Donders et Schnurmann, les moyennes seraient :

34° en haut ;
42° en dehors ;
45° en dedans ;
57° en bas.

De plus, chez les myopes, les excursions horizontales du côté de la

tempe et du nez se restreindraient de 4° dans les deux sens. Chez l'hypermétrope, les choses se passent comme chez l'emmétrope, sauf que l'adduction est de 2° en plus, 47° au lieu de 45°.

A l'état physiologique, les excursions dans les deux méridiens cardinaux, l'horizontal et le vertical, n'entraînent aucune inclinaison. C'est dire que tout mouvement rotatoire du globe fait défaut ou se réduit à peu de chose.

Tel est le champ de fixation monoculaire. Quant à celui binoculaire, il a pour limites l'excursion consensuelle des deux foveas et se détermine au périmètre comme celui monoculaire.

Étant donné l'empiétement réciproque des deux champs droit et gauche du côté nasal, il en résulte que l'étendue du champ binoculaire est inférieure à la somme des deux qui le composent.

Dans la convergence des yeux emmétropes, chacun d'eux parcourt au maximum un arc de cercle de 9 centimètres. Ce chiffre est quelque peu supérieur dans les yeux myopes et moindre dans ceux hypermétropes.

La divergence mutuelle est très bornée, au point que c'est à peine si un œil emmétrope parvient à surmonter un prisme à base interne de 4° équivalent à 2° périmétriques. Si l'on ajoute les 10° de l'angle α, on voit que l'excursion du côté de la tempe se borne à 12° ou 24° pour les deux yeux.

XL

VISION BINOCULAIRE

La vision simultanée avec les deux foveas nous donne la sensation du relief, autrement dit, elle nous met à même de reconnaître la troisième dimension des corps. Ce n'est pas à dire que les borgnes en soient complètement dépourvus. Ils y suppléent, bien qu'imparfaitement, grâce au jeu de l'accommodation, de la convergence et de la divergence, ainsi que par la grandeur relative de l'angle visuel.

Chez les individus possédant une bonne acuité, il suffit de faire regarder au stéréoscope deux figures latérales qui se complètent, pour s'assurer de l'intégrité de la vision binoculaire.

Dans les recherches physiologiques, Donders et d'autres ont proposé divers dispositifs, dont nous nous dispensons de parler, vu leur peu d'emploi dans la pratique. Dans tous les cas, il faut avoir soin de corriger au préalable toute différence de réfraction d'un œil à l'autre.

Pour que la vision simple avec les deux foveas se fasse, aussi bien de près que de loin, avec la même aisance et sans fatigue, il faut l'équilibre parfait de la musculature de l'œil, tant intrinsèque qu'extrinsèque. Or si, à l'exemple de Stevens[1], on procède à l'examen par

les prismes et avec une bougie placée à 6 ou 7 mètres de distance, on trouve très fréquemment des anomalies de fonctionnement des muscles aux deux yeux, et même d'un œil à l'autre, dont la plus gênante est celle de l'*inégalité de niveau de la ligne visuelle dans la verticalité*, ce que l'auteur désigne sous le nom d'*hyperphorie*. Un pareil état, qui n'est pas précisément pathologique, puisque la diplopie fait défaut, ne provoque pas moins des attitudes vicieuses de la tête, la dépression de la région fronto-sourcilière du côté du globe le plus élevé et son élévation de l'autre côté. De là des expressions variables de la physionomie surtout caractérisées chez les individus nerveux et pouvant aller jusqu'à provoquer de véritables névroses.

1. Stevens, *Arch. f. Augenh.*, XVIII, p. 445, 1888, et *Annales d'oculistique*, 1892.

PATHOLOGIE DU GLOBE DE L'ŒIL

Avec la pathologie du globe oculaire nous abordons le sujet le plus important et le plus vaste de l'ophtalmologie.

Pour s'en convaincre, il suffit de se rappeler que l'organe de la vision constitue un véritable complexus tant anatomique que physiologique, et que chacune des parties qui le composent possède une nosologie spéciale.

La cornée, par le nombre et la gravité des affections qui l'atteignent, mérite de nous occuper tout d'abord. Aussi commencerons-nous par là l'étude des maladies de l'œil.

CHAPITRE I

MALADIES DE LA CORNÉE

I

KÉRATITES OU INFLAMMATIONS DE LA CORNÉE EN GÉNÉRAL

On entend par kératites les inflammations propres du tissu cornéen.

Comme la cornée se compose anatomiquement de trois couches, l'une *superficielle* représentée par l'épithélium et la membrane de Bowman, l'autre *moyenne* ou stroma proprement dit, et la dernière *profonde* qui n'est autre que la membrane de Descemet y compris son endothélium, on a été conduit avec raison à diviser les kératites en : *superficielles*, *interstitielles* ou *parenchymateuses*, et *profondes*.

Cette classification est d'autant plus justifiée que la première couche de la cornée peut être considérée comme la continuation de la conjonctive : le stroma et l'élastique de Descemet, comme celle de la sclérotique et de l'iris.

Il n'y a donc rien d'étonnant que, suivant le siège plus ou moins profond des kératites, la conjonctive, la sclérotique ou l'iris participent de préférence à l'affection cornéenne et inversement.

Avant d'aborder l'étude des kératites, nous devons jeter un coup d'œil d'ensemble sur ce que l'anatomie pathologique et l'expérimentation nous ont appris au sujet du processus phlegmasique en général.

Pour cela, nous mettrons à contribution les beaux travaux de Purser[1], Feltz[2], Axel Key et Wattes[3], Pfangen[4], Leber[5] et Conheim[6].

Lorsqu'on vient à irriter un point de la cornée avec le crayon de nitrate d'argent, on voit apparaître une nébulosité qui va en décroissant du centre à la périphérie. La partie devenue opaque présente, sous le microscope, une infiltration séreuse du stroma dont les fibres se trouvent dissociées par des lacunes remplies de liquide.

A un stade plus avancé, il s'y ajoute des cellules lymphoïdes en voie de migration qui finissent par encombrer les vacuoles : les vaisseaux périkératiques se montrent en même temps gorgés de globules blancs, identiques à ceux rencontrés dans la cornée.

Chez la grenouille, la migration des leucocytes procède avec une rapidité telle, qu'en deux jours la cornée finit par se perforer. Si, au lieu d'agir directement, on passe à travers le globe un fil chargé de substances septiques, il s'ensuit une suppuration du vitré et une véritable kératite induite. Les lésions ne diffèrent alors que par une infiltration leucocytique moindre des espaces cornéens.

Ces expériences répétées sur les animaux à sang chaud, cobayes, chats, lapins, ont donné des résultats analogues; avec cette particularité, que plus on détruit l'épithélium profondément, et plus l'infiltration devient abondante. Le manque de précautions antiseptiques, l'emploi d'instruments malpropres et l'injection de liquides putréfiés ou contenant des micro-organismes déterminent à coup sûr la suppuration.

On conçoit combien ces résultats expérimentaux ont éclairé la pathogénie des processus suppuratifs du tissu cornéen, en même temps qu'ils nous ont appris les moyens de les prévenir et de les combattre. Pour ne rien omettre, ajoutons que Hœnsell[7], ayant provoqué des kératites expérimentales chez les animaux, est arrivé à nier le fait de la diapédèse ainsi que la multiplication des cellules fixes de la cornée. Pour lui,

1. Dublin Journ. of med. sciences, 1872.
2. *Journal d'Anat. et de Physiol. de Strasbourg*, 1872.
3. *Arch. f. Path. Anat.*, 1872.
4. *Strischers Med. Jahrbüscher*, 1873.
5. Centralblatt, 1873.
6. *Arch. f. ophtalm.*, 1874.
7. Hœnsell, *Arch. f. opht.*, 1882, p. 55.

le stroma enflammé fait retour aux éléments embryonnaires qui le composent à l'état normal.

A la théorie de Conheim fondée sur la *diapédèse* des globules blancs, on n'a pas manqué d'objecter que, dans certains cas exceptionnels, on rencontre un foyer suppuratif, se montrant d'emblée au centre de la cornée, alors que les parties périphériques conservent leur transparence.

Outre que ce fait est rare, il pourrait s'expliquer par la chute de l'épithélium, rendant possible la pénétration de leucocytes venus de la conjonctive des culs-de-sac. Ce qui est plus probable encore, c'est l'arrivée dans le stroma dénudé de microbes pyogènes de l'air, qui devienment centre d'attraction pour les cellules immigrées des vaisseaux périkératiques.

Lorsque cette suppuration envahit les couches profondes, on ne tarde pas à voir apparaître du pus dans la chambre antérieure et même derrière l'iris, sans qu'une perforation de la membrane de Descemet soit nécessaire. Ici encore, les leucocytes, devenus libres par diapédèse sous l'action des microbes, proviennent directement des vaisseaux du tractus uvéal, ainsi que le prouve l'apparition fréquente d'hypopyons indépendants de toute lésion cornéenne.

Les recherches récentes de Leber[1] rendent ce fait on ne peut plus démonstratif.

Pour cet auteur, l'hypopyon est toujours précédé d'ulcération et d'une simple infiltration, sans abcès de la cornée. De plus, la formation de pus dans la chambre antérieure survient de bonne heure, alors que l'ulcère ne fait que débuter.

L'examen histologique lui a démontré l'infiltration du canal de Fontana précédant l'arrivée des globules de pus dans la chambre antérieure. Quant à l'exsudat fibrinoïde, il est fourni par les parties vasculaires du tractus uvéal.

L'accumulation fréquente de l'hypopyon vers la partie exulcérée de la cornée s'explique par l'attraction qu'exerce sur les leucocytes le foyer microbien kératique, là précisément où l'endothélium desméien s'exfolie.

Le plus souvent, surtout au début, le pus hypopyonique ne contient pas de microbes. Cela prouve qu'il suffit du passage par diffusion, à travers le tissu de la cornée, des simples produits phlogogènes sécrétés par les micro-organismes (*l. c.*, p. 485). Des expériences entreprises avec des cultures stérilisées et injectées dans la cornée lui ont démontré ce fait.

A mesure que la phlegmasie s'accentue, il apparaît des vaisseaux

1. Leber, *Die Entstehung der Entzündung*, Leipzig, 1891, p. 478 à 492.

qui, sous forme d'arcades successives, naissent des troncs vasculaires périkératiques et avancent de plus en plus vers le foyer inflammatoire.

Lorsque l'infiltration leucocytique est modérée, l'opalescence qu'elle détermine se résorbe et le tissu reprend sa transparence. C'est ce qu'on observe à la suite de plaie non infectée, quand, à l'exemple de Leber, on discise la membrane de Descemet, ou que l'on fait respirer à un animal, le chien en particulier, des vapeurs de chlorure d'éthyle.

Ce dernier agent provoque une opacification totale qui après deux ou trois jours, ainsi que Raphaël Dubois et nous-même l'avons constaté, ne tarde pas à disparaître.

Les choses se passent tout autrement, lorsque des substances septiques ou des microbes pénètrent dans le tissu cornéen. La suppuration est alors fatale et aboutit tôt ou tard à la nécrose avec exfoliation.

De tous les éléments constitutifs, les épithéliums tant antérieur que postérieur sont détruits les premiers; puis viennent la membrane de Bowman incapable de se régénérer et le parenchyme lui-même, dont le retour à l'état physiologique n'est le plus souvent que partiel. Seule l'élastique de Descemet résiste longtemps, et il n'est pas rare, en vertu de la pression de l'humeur aqueuse, de la voir faire hernie à travers la perte de substance. Lorsqu'elle cède à son tour, la perforation a lieu, et il s'échappe au dehors l'iris, plus rarement le cristallin.

A mesure que la perte de substance se cicatrise, le stroma devient de plus en plus vasculaire, et les vaisseaux disposés en arcades occupent la superficie ou les couches intermédiaires. Dans le premier cas, ils naissent du limbe conjonctival, dans le second, de l'épisclère.

En dehors du siège différent, les deux réseaux superficiel et profond ont des caractères qui permettent de les différencier. C'est ainsi que ceux du premier sont tortueux, forment de larges mailles et offrent une couleur rouge vif, alors que ceux du second sont déliés, rectilignes et carminés.

La cicatrisation procède comme il suit :

Au début, il se fait une prolifération très active de l'épithélium antérieur qu'on trouve en pleine voie de kariokynèse. La multiplication des cellules épithéliales s'accentuant de plus en plus, il arrive un moment où tout le fond de l'ulcère cupuliforme se recouvre d'un stratum partout continu. Dans cet état, l'ancienne perte de substance réfléchit vivement la lumière incidente, à la façon d'un miroir concave.

La membrane de Bowman ne se régénérant pas, la nouvelle couche épithéliale repose sur le tissu de cicatrice. Aussi la face profonde de l'épithélium nouveau est irrégulière et souvent pourvue de prolongements ramifiés, s'avançant dans la couche sous-jacente, comme autant de culs-de-sac glandulaires. Cette disposition permet de reconnaître au microscope d'anciennes ulcérations de la cornée.

Comme pour toute cicatrice, la régénération du stroma s'opère par du tissu embryoplastique qui provient de l'organisation des cellules lymphoïdes immigrées. Dans une première métamorphose, celles-ci deviennent fusiformes, puis s'allongent en fibres conjonctives ondulées, *irrégulièrement* disposées; ce qui explique le défaut de transparence du tissu cicatriciel, au moins dans les premiers temps. Des vaisseaux capillaires ne tardent pas à s'ajouter, pour disparaître dès que l'organisation est achevée.

Au début, la cicatrice reste molle et pourvue de nombreux vaisseaux. Plus elle est épaisse et moins elle est apte à redevenir transparente. De là résulte la persistance de taches opaques que l'on distingue d'après le degré de leur saturation en *néphélions* (*achlydes* ou *nubécules* des anciens), en *albugos* et en *leucomes*. De ces trois variétés de taches, seules les deux premières sont susceptibles de s'éclaircir spontanément ou à la suite d'un traitement approprié.

Ce travail de cicatrisation est loin d'être toujours régulier. Fréquemment il s'établit des facettes, des excavations cupuliformes, ainsi que des ectasies staphylomateuses coniques ou arrondies.

La rétractilité du tissu anormal entraîne à son tour de l'astigmatisme difficile à corriger, ayant pour conséquence la diminution de l'acuité visuelle. De leur côté, des cicatrices translucides, par suite de la dispersion des rayons lumineux pénétrants, troublent la pureté des images rétiniennes. Il ne faut pas oublier aussi, que non seulement les taies cornéennes constituent un lieu de moindre résistance pour l'infection, mais que certaines d'entre elles exposent au glaucome *consécutif*.

Là ne s'arrêtent pas d'ailleurs les conséquences fâcheuses des phlegmasies cornéennes. Dans les perforations, on voit la membrane de Descemet s'avancer dans le trajet ulcéreux, ce qui entraîne l'établissement d'une fistule permanente. De même, l'accolement de l'iris à la cornée donne lieu à des leucomes dits *adhérents*, qui fréquemment aboutissent au glaucome absolu et à la désorganisation du globe.

On voit d'après cela combien il importe, une fois la kératite guérie, de s'attacher à rendre à la cornée sa transparence première.

II

KÉRATITE PHLYCTÉNULAIRE

De toutes les inflammations cornéennes, la kératite phlycténulaire tient par sa fréquence le premier rang. C'est une affection essentiellement sujette à récidive, et dont le type clinique varie non seule-

ment d'après les sujets, mais aussi dans les différentes phases de la maladie. De là les dénominations, employées tour à tour, de kératite *herpétique*, *eczémateuse*, *pustuleuse*, *phlycténulaire*, *ulcéro-phlycténulaire*, *impétigineuse* et finalement *scrofuleuse*.

Ce qui frappe au début, c'est l'apparition à la surface de la cornée, le plus souvent au voisinage du limbe, d'une ou de plusieurs vésicules transparentes. D'après leur siège central ou périphérique, on aura la kératite phlycténulaire simple, ou celle désignée sous le nom de kérato-conjonctivite phlycténulaire.

Tout d'abord, les vésicules, qu'elles soient solitaires ou disposées par groupes, se montrent entièrement transparentes. Puis leur contenu ne tarde pas à devenir louche, en même temps qu'il apparaît autour un *halo* dépendant de l'infiltration du tissu propre de la cornée.

Plus tard, il se forme à la place de la vésicule une ulcération superficielle qui, par sa forme arrondie, rappelle le point de départ de l'affection.

Des deux lésions propres, *vésicule* et *infiltration*, c'est l'une ou l'autre qui prédomine.

Bien que toutes les parties de la cornée puissent être le siège de ce genre de kératites, il existe une prédilection marquée pour la région marginale. Même remarque à faire au sujet du méridien horizontal, lequel, par suite de son exposition continuelle à l'air, se trouve être le terrain favori des phlycténules.

Quel que soit le type classique, des vaisseaux de nouvelle formation ne tardent pas à apparaître, sillonnant la cornée sous forme d'un triangle à base périphérique et à sommet central.

La sclérotique et la conjonctive s'hyperhémient, avec cette particularité que les sécrétions catarrhale ou purulente sont peu prononcées.

Le contraire arrive toutefois, ce qui expose à des confusions entre l'affection dont il s'agit et la conjonctivite catarrho-purulente.

A mesure que l'érosion gagne en surface, elle s'avance de plus en plus vers le centre qu'elle dépasse rarement.

Lorsque deux phlyctènes occupent un même méridien, on les voit marcher à la rencontre l'une de l'autre jusqu'à se toucher, mais sans se fusionner.

Pareille disposition a été décrite par Bérard sous le nom de *kératite en fusées*, et plus tard, par Graefe et d'autres, sous celui de *kératite en bandelettes*. Il s'ajoute alors une forte infiltration interstitielle, qui, à cause de sa couleur blanche, semble faire saillie sur le reste de la cornée. Dans le cas où cette dernière a été labourée par des poussées successives, il persiste des facettes donnant lieu à de l'astigmatisme

irrégulier. De fins vaisseaux anastomosés parcourent la surface, constituant une variété de *pannus* appelé *tenuis*, ou encore *phlycténulaire*.

Lorsqu'un groupe d'ulcérations à marche lente envahit le limbe, il n'est pas rare de voir subsister une plaque blanche à contours *dentés*. Ce caractère la distingue de celle résultant d'une *sclero-choroïdite antérieure* dont les bords sont réguliers.

Lorsque le travail ulcératif aboutit à la perforation, on a à craindre la hernie de l'iris. A cause de son petit volume et de sa forme ronde, elle a été décrite sous le nom de tête de mouche, *myocéphalon* des anciens.

Quand la perforation occupe le limbe scléral, l'iris attiré vers la périphérie de la chambre antérieure simule un colobome congénital. Il s'en distingue par son siège anormal et la présence, au niveau de l'ancienne perforation, d'un tissu blanc mat qui tranche sur le fond bleuâtre de la sclérotique.

Avec le temps le tissu de réparation s'éclaircit et devient lisse; la vascularité anormale disparaît, mais en laissant subsister une tache néphéliomateuse plus ou moins indélébile.

La propagation de l'inflammation vers l'iris et la choroïde est surtout à craindre dans les formes ulcéro-purulentes, à siège périphérique. On en est averti par une forte injection sclérale et la production d'adhérences entre le bord pupillaire et la cristalloïde.

La présence de granulations sur la partie tarsienne de la conjonctive a été souvent signalée et constitue plutôt une cause que l'effet de la kératite. C'est pourquoi avant d'instituer un traitement rationnel, il faut avoir soin de renverser les paupières et de combattre l'état granuleux. Sans cette précaution, on risque de voir la maladie s'aggraver et se prolonger indéfiniment.

Les troubles fonctionnels liés à la kératite phlycténulaire sont on ne peut plus caractéristiques.

Le plus constant est la *photophobie* ou intolérance prononcée de l'œil pour la lumière. Les malades tiennent la tête fortement penchée, ferment spasmodiquement les paupières et se cachent invinciblement les yeux avec les mains ou des bandeaux noirs. On comprend qu'en pareille occurrence l'exploration devienne difficile, et qu'il faille recourir parfois à l'anesthésie chloroformique. Lors de photophobie légère, les instillations de cocaïne et l'emploi des crochets élévateurs de Desmarres suffisent. Dans tous les cas, on devra procéder avec ménagement, pour éviter un éclatement brusque de la cornée.

Toujours il existe un *larmoiement* abondant qui contribue à irriter et à gonfler les paupières. La raison de cette hypersécrétion réside dans le fait que, les ulcérations étant superficielles, le plexus nerveux est mis à nu, mais non détruit.

La photophobie tient moins à l'hyperesthésie de la rétine qu'à l'action exercée par l'air ambiant et les variations de température sur les parties de la cornée privées d'épithélium. La preuve qu'il en est ainsi, c'est que ce symptôme persiste pendant l'obscurité et qu'on l'observe chez des amaurotiques atteints de kératite phlycténulaire.

A part les cas où l'éruption envahit la conjonctive bulbaire, il y a, avons-nous dit, peu de sécrétion muqueuse ou purulente. Aussi les paupières ne sont-elles que rarement collées et le catarrhe du sac lacrymal exceptionnel.

Bien autrement fréquentes sont les éruptions impétigineuses ou eczémateuses de la face et du cuir chevelu. Elles aboutissent à la formation de croûtes, qui recouvrent le front, les paupières, le nez, les lèvres, les oreilles et les joues. De plus, il s'y ajoute l'engorgement des ganglions pré-auriculaires, mastoïdiens, sous-occipitaux, sous-maxillaires et même digastriques. Cet état, fort commun chez les enfants lymphatiques et scrofuleux, constitue ce que l'on est convenu d'appeler vulgairement la *gourme*.

La kératite phlycténulaire a une marche traînante et longue, sans compter qu'elle est sujette à des récidives et qu'elle s'attaque successivement aux deux yeux, comme Arlt[1] en fait la remarque. Aussi le pronostic doit-il être très réservé, et cela d'autant plus que des cas en apparence bénins peuvent s'aggraver, au point d'aboutir à la perforation de la cornée.

L'*anatomie pathologique* de cette affection a été surtout bien étudiée par Iwanoff[2].

D'après cet auteur, il se produit une accumulation de leucocytes entre l'épithelium cornéen et la membrane de Bowman, qui reste intacte, ou n'est que légèrement érodée.

Dans les phlyctènes périphériques, les leucocytes sont fournis directement par le réseau vasculaire marginal. Pour celles centrales, ce sont des cellules migratrices, venues des canaux destinés au passage des ramuscules du plexus nerveux sous-épithélial, qui les constituent.

Voulant expliquer la fréquence du siège marginal de la lésion, Nuel[3] fait valoir la richesse de la région en lymphatiques ectasiés.

Dans la variété purulente et ulcéreuse, le processus reste le même, avec cette différence, que l'infiltration se faisant d'une façon tumultueuse détruit le stroma; d'où nécrose et élimination du tissu cornéen. Nous ne reviendrons pas sur le mode de réparation de l'ulcère.

Le jeune âge joue un rôle incontestable dans l'*étiologie* de cette

1. Arlt, *Klin. Darstell. d. Krankh. des Auges*, 1881, p. 113.
2. Iwanoff, *Klin. M. B. f. Augenheilk.*, 1869.
3. Nuel, *Arch. d'ophtalm.*, I, 1881, p. 449.

kératite. Rare après vingt ans, elle devient tout à fait exceptionnelle à partir de la trentaine.

Le tempérament lymphatique y prédispose. L'impétigo de la face, qui accompagne et précède souvent l'éruption phlycténulaire, mérite d'être envisagé comme une manifestation du même ordre.

Souvent les fièvres éruptives et en particulier la rougeole, si fréquente chez les enfants, en provoquent les poussées.

L'irritation prolongée des paupières et de la conjonctive par corps étrangers, granulations, blépharite ciliaire chronique, à laquelle Fukala[1] fait jouer un rôle prépondérant, et catarrhe du sac lacrymal, constituent autant de causes provocatrices.

L'encombrement, le séjour dans une atmosphère viciée, l'action du froid humide et une alimentation insuffisante ou peu réparatrice ont également une influence incontestable. Voilà pourquoi sans doute les classes pauvres, surtout celles des grands centres, s'y trouvent particulièrement exposées. Ce n'est pas que les classes élevées en soient nécessairement exemptes. Il y a lieu d'invoquer alors d'autres conditions d'épuisement de l'organisme qui dépendent de la dentition, de troubles gastro-intestinaux divers, des fièvres exanthématiques, d'une croissance par trop précoce, du surmenage scolaire et, d'après Arlt, de l'aménorrhée chez les jeunes filles (*l. c.*). Tout en faisant la part de ces causes diverses, on doit supposer qu'une affection ulcéro-éruptive aussi nette se rattache à un agent spécifique, microbe ou autre, qui évolue sur un terrain déjà préparé. Si l'on s'en rapporte aux expériences de Burchardt[2], Duclaux et Boucheron[3], Leber et Sattler[4], Gallenga[5] et Straub[6], on n'est pas loin d'admettre que des micro-organismes se rapprochant du staphylocoque sont en cause. Mais, comme ces microbes se rencontrent dans toute suppuration, il devient difficile d'expliquer leur spécificité au point de vue des phlycténules.

Disons toutefois que cette manière d'envisager la maladie trouve un point d'appui dans l'association si fréquente de l'impétigo facial, affection dont la nature inoculable à la lancette a été démontrée. En admettant qu'il en soit ainsi, on comprend que la kératite phlycténulaire puisse se montrer d'emblée, ou succéder à l'impétigo de la face, comme aussi à diverses éruptions de la pituitaire. Augagneur, de Lyon, et divers laryngologistes ont particulièrement appelé l'attention sur ce dernier point.

1. Fukala, *Arch. f. Augenh.*, XXIII, 351, 1891.
2. Burchardt, *Centrall. f. prak. Aug.*, XI, 1886.
3. Duclaux et Boucheron, *Rev. mens. des mal. de l'enfance*, IV.
4. Leber et Sattler, *Congr. d'opht. de Heidelberg.*
5. Gallenga, *Giorn. d. R. Acad. di med.*, 1887, nos 3 et 4.
6. Straub, *Arch. f. Aug.*, XXV, p. 416, 1892.

Quoi qu'il en soit, on ne doit pas oublier que le lymphatisme, en préparant le terrain, intervient pour beaucoup. A cet égard, le nom de kératite *scrofuleuse* adopté par Arlt nous semble parfaitement exact. D'après les statistiques de cet auteur, la diathèse strumeuse se rencontrerait 70 fois pour 100 (*l. c.*).

Le *traitement* de la kératite phlycténulaire doit être local et général.

Dans la période aiguë, on proscrira rigoureusement tout topique irritant, sous peine d'aggraver la maladie. C'est là un point de pratique sur lequel on ne saurait trop insister.

Au début, on aura recours de préférence aux lavages antiseptiques avec une solution d'acide borique à 4 pour 100. Cette préparation, étant dépourvue de toute action irritante, convient mieux que celles à l'acide salicylique et phénique, au naphtol ou aux sels de mercure. A plus forte raison, on bannira les collyres de zinc, de cuivre et surtout ceux d'argent et de plomb.

Comme les applications chaudes et humides apaisent les douleurs et diminuent la photophobie, en même temps qu'elles accélèrent la nutrition des tissus, les compresses humides à l'acide borique, dont on maintient la chaleur en les recouvrant de toile vulcanisée ou de taffetas gommé, rendront de grands services.

Lorsqu'il s'agit d'ulcères profonds avec infiltration purulente, le *bandage ouaté sec*, tenu en permanence, est préférable. Si l'on use conjointement des instillations de bleu d'éthyle, on parviendra souvent à arrêter le processus destructif.

En fait d'autres topiques, on aura recours à l'ésérine et à l'iodoforme seul ou incorporé à la vaseline. Les douches de vapeur locales seront également utiles; on en prescrira une ou deux par jour, de dix minutes à un quart d'heure de durée chacune. L'œil devra être fermé et préalablement recouvert d'une rondelle de linge fin trempée dans l'eau bouillante, puis exprimée. On les cesse sitôt que l'ulcère se vascularise et que la photophobie commence à s'amender.

Lorsque les douleurs et le blépharospasme persistent, que la pupille reste resserrée et que les procès ciliaires et la sclérotique participent à l'hyperhémie, les collyres *mydriatiques* — atropine, cocaïne, duboisine — sont particulièrement indiqués. Outre leur action sédative, ces agents ont le grand avantage de s'opposer à la production de synéchies.

Les *myotiques*, pilocarpine et ésérine, doivent être seuls employés quand le tonus de l'œil s'élève, ou qu'il existe des ulcères purulents profonds avec menace de perforation. Vouloir prescrire toujours et partout les mêmes topiques, c'est, croyons-nous, méconnaître l'art des indications en thérapeutique.

A cause du blépharospasme, il devient souvent fort difficile d'instiller les collyres modificateurs. Le mieux alors sera d'user des alcaloïdes sous forme de pommades. Rien n'est en effet plus facile que d'en faire pénétrer une certaine quantité dans les culs-de-sac. Il est à ajouter qu'à proportion égale, 5 pour 100, la pommade a une action plus sûre et plus prolongée. Une fois l'ulcère cicatrisé, on doit s'attacher à obtenir la résorption des taches néphéliomateuses persistantes. En dehors du but optique qui consiste à rendre à la cornée sa transparence, nous en avons un autre aussi important, celui de mettre l'œil à l'abri de rechutes et de tout accident ultérieur par infection possible du tissu de cicatrice.

A cet effet, les douches de vapeur et divers topiques, dont l'action éclaircissante est indéniable, devront être mis à profit. Nous verrons par la suite qu'il est des cas où il faut recourir à une intervention opératoire, la *corémorphie*.

Parmi les topiques, les plus anciennement usités sont les pommades et les poudres de bioxyde de mercure ou de calomel, ainsi que le vin d'opium, soit pur, soit coupé avec deux parties d'eau.

Une recommandation importante est de n'y avoir recours qu'alors que toute vascularité a disparu et toujours avec circonspection, de peur de déterminer de nouveaux symptômes irritatifs.

Dans ce but, on doit commencer par de faibles doses, deux à trois centigrammes d'oxyde ou de chlorure de mercure, incorporés à 5 grammes de vaseline, réservant le calomel en poudre pour une époque plus éloignée, sans dépasser une à deux applications par semaine. La poudre de calomel doit être très fine et absolument sèche pour ne pas former de grumeaux.

Le vin d'opium, dont l'action est moins irritante, a l'avantage de pouvoir être employé sans danger par le malade, et en dehors de toute surveillance médicale.

Quel que soit le traitement, il risque d'échouer si l'on néglige de combattre les complications, parmi lesquelles nous devons signaler : la conjonctivite granuleuse, la blépharite ciliaire, le catarrhe du sac lacrymal, l'impétigo de la face et du cuir chevelu.

Ce n'est point ici le lieu de nous occuper des moyens à mettre en œuvre pour chaque cas particulier. Nous insisterons seulement sur certains états qui, par leur fréquence, font pour ainsi dire partie de la maladie.

Toutes les fois que le blépharospasme se prolonge et qu'il s'accompagne d'un larmoiement abondant, il apparaît au niveau de la commissure externe une fissure, espèce de rhagade douloureuse et saignante, qui ne fait qu'accentuer le spasme des paupières, au détriment de la cornée. En vue d'en accélérer la cicatrisation, on touchera

la fissure à plusieurs reprises avec de la cocaïne et on l'enduira de pommade à l'extrait de ratanhia ou à l'iodoforme, en ayant soin de placer au fond du sillon ulcéreux une mèche de coton boriqué. En cas de persistance du blépharospasme, il faut recourir à la *canthoplastie*.

Si des croûtes impétigineuses recouvrent le front, la face et les paupières, on commence par les enlever à l'aide de la spatule d'argent, puis on lave la surface avec une solution d'acide borique et l'on applique du bioxyde jaune d'hydrargyre ou du calomel incorporés à de la lanoline.

Grâce à ce traitement, le gonflement des paupières diminue et le blépharospasme s'amende.

On devra également avoir soin de combattre toute complication du côté de la pituitaire et des voies d'excrétion des larmes, l'expérience ayant prouvé que la kératite phlycténulaire y puise souvent sa source. On y parvient en prescrivant des douches nasales boriquées, et en modifiant la muqueuse par divers caustiques.

Le *traitement général* a une grande importance. Son but est de réveiller les forces et de modifier la constitution. C'est ainsi qu'une bonne hygiène, le changement d'habitation et de climat, les bains, les frictions sèches, les eaux thermales chlorurées sodiques, le séjour à la campagne ou au bord de la mer, contribueront puissamment à abréger la maladie et à prévenir les rechutes.

Parmi les agents médicamenteux, les préparations ferrugineuses, surtout l'iodure de fer, les antiscorbutiques, l'arsenic, l'huile de foie de morue, les amers et le quinquina seront prescrits. Chez les enfants strumeux, ou atteints de tuberculose des ganglions et des os, l'iodoforme nous a rendu les meilleurs services. Il s'administre en cachets à la dose de dix à trente centigrammes, mêlé avec le double de poudre de café pour en masquer l'odeur.

III

KÉRATITE VASCULAIRE SUPERFICIELLE PANNUS DE LA CORNÉE

Cette kératite est caractérisée par le développement prononcé et persistant de nombreux vaisseaux à la surface de la cornée. De là l'aspect rouge charnu qui a valu à l'affection le nom de *pannus*.

D'après son épaisseur, le pannus se distingue en *tenuis* et en *crassus*.

Le premier succède à des kératites phlycténulaires de longue durée; aussi le désigne-t-on sous la dénomination de *strumeux* ou *scrofuleux*.

Le second est consécutif au trachome, au trichiasis, à l'entropion et

à l'ectropion. On l'appelle ordinairement *trachomateux* ou *sarcomateux*.

Dans l'étiologie du pannus cornéen, les frottements occasionnés par les aspérités de la conjonctive devenue granuleuse jouent un rôle incontestable. Tel n'est pourtant pas l'avis de Knies, qui pense que l'affection est due au développement du tissu trachomateux sur la cornée, sans nier toutefois que seuls les sujets lymphatiques y sont prédisposés.

L'*anatomie pathologique* de la kératite vasculaire n'est bien connue que depuis les travaux d'Iwanoff.

Au début, la cornée s'infiltre et devient opalescente en différents points. Cela tient à la pénétration de cellules migratrices qui envahissent les couches profondes de l'épithélium, tout en respectant habituellement la membrane de Bowman.

A une période plus avancée, des globules rouges apparaissent, forment des courants anastomosés qui se disposent sur deux plans, et manquent tout d'abord de parois propres.

Le sang se meut du centre à la périphérie dans le réseau superficiel, et en sens inverse dans le profond.

Les parois une fois constituées gagnent sans cesse en épaisseur et deviennent scléreuses, au point de rétrécir la lumière des vaisseaux.

Dans la période ultime, les cellules migratrices se transforment en tissu conjonctif nouveau, pendant que l'épithélium s'hyperplasie et se kératinise.

A mesure que ce travail se prolonge, la membrane de Bowman disparaît et le parenchyme lui-même vascularisé participe à la sclérose. A ce degré, il reste peu d'espoir de le voir recouvrer sa transparence parfaite; d'autant moins qu'il s'ajoute des amas pigmentaires provenant, soit d'extravasations sanguines, soit du pigment physiologique de la conjonctive, ainsi que Wedl[1] en a cité un exemple chez le nègre.

Les vaisseaux, nés par bourgeonnement de ceux de la conjonctive et de l'épisclère, avancent de plus en plus vers le centre, sous la forme d'un anneau ou de festons qui partent des extrémités opposées d'un même méridien, le plus souvent le vertical.

Lorsque la cornée commence à s'éclaircir et à se dévasculariser, la résorption s'effectue en sens contraire.

Très exceptionnellement, l'affection aboutit à une perforation et au staphylome. Par contre, la *sclérose* du tissu cornéen et un astigmatisme irrégulier, constituent une terminaison fréquente.

Les *symptômes* dominants sont la perte de transparence et la vascu-

1. Wedl, *Atlas d. Auges.* pl. V, *f.* 47, 1861.

larisation prononcée de la cornée, alors que la photophobie et les autres signes réactionnels restent au second plan.

A part une sensation de chaleur, de gravier, et un larmoiement parfois abondant, rien ne rappelle les souffrances vives qu'accusent les individus atteints de kératite phlycténulaire. C'est à peine s'il existe une faible sécrétion muqueuse.

Tout au contraire, l'acuité visuelle devient rapidement défectueuse, au point de se réduire à la simple perception de la lumière.

Comme le pannus est presque toujours consécutif à d'autres lésions, la première indication à remplir consiste à s'adresser aux causes qui lui ont donné naissance. C'est ainsi qu'on s'attaquera aux granulations, à la kératite phlycténulaire, au trichiasis, à l'entropion et à l'ectropion. Lors de pannus sarcomateux, cela ne saurait suffire, et il convient de s'adresser à la lésion cornéenne elle-même. D'une façon générale, il vaut mieux s'abstenir des caustiques. L'emploi du mélange d'une partie d'essence de térébenthine et de deux parties d'huile d'olive, préconisé par J.-J. Chisolm[1], n'est pas exempt de dangers.

Dès 1862 Fournari proposait contre le pannus la tonsure de la conjonctive bulbaire, opération appelée depuis *péritomie* ou *syndectomie*. C'est là une pratique excellente, qu'on ne saurait trop recommander. L'auteur italien faisait du reste suivre la tonsure d'une cautérisation vigoureuse au crayon de nitrate d'argent. Pour que cette méthode soit efficace, on ajoute l'application de compresses chaudes souvent renouvelées. En amenant la fonte suppurative du tissu pathologique, elles contribuent puissamment à la résorption, pourvu qu'on en prolonge l'emploi.

Pour Fournari et la plupart des opérateurs, on doit exciser la conjonctive sur une largeur d'au moins cinq millimètres, y compris le tissu épiscléral.

Ce procédé a l'inconvénient de sacrifier inutilement une partie de la muqueuse presque toujours rétractée. Aussi préférons-nous la détacher simplement du pourtour de la cornée, puis abraser l'épisclère sous-jacent dans toute l'étendue du large sillon mis à nu.

L'expérience clinique nous a appris qu'on obtient le même résultat qu'en retranchant une portion de la conjonctive.

Malgré l'efficacité incontestable de la péritomie, il est des cas, principalement ceux de pannus sarcomateux, où elle échoue. C'est alors que d'autres moyens ont été mis en œuvre : la cautérisation péri-cornéenne ignée, le jéquirity et l'inoculation blennorrhagique. Pour la péritomie ignée, nous ne saurions la préconiser, vu qu'elle ne vaut pas mieux que celle précédemment décrite.

1. J.-J. Chisolm, *Ann. d'ocul.*, 1874.

En ce qui concerne le jéquirity, avec la plupart des observateurs nous lui reconnaissons une action indéniable sur le pannus sarcomateux. Nous en dirons autant de l'inoculation blennorrhagique pour certains cas exceptionnellement invétérés et graves. Nous nous proposons d'en parler longuement à propos de la conjonctivite granuleuse.

Les collyres ne sont indiqués que s'il survient des poussées glaucomateuses, ce qui est rare, ou lors de complications du côté de l'iris. Dans le premier cas, on recourra aux *myotiques*; dans le second, aux *mydriatiques*.

Une fois la guérison du pannus obtenue et la dévascularisation à peu près complète, il subsiste, avons-nous dit, des plaques sclérosiques opaques qui nuisent considérablement à la netteté de la vision et réclament l'iridectomie.

Cette opération, faite au niveau de la partie restée transparente, a non seulement pour but de créer une pupille artificielle et d'améliorer la vue, mais encore de favoriser l'éclaircissement des opacités. Une autre indication découle de la nécessité de parer à des accidents glaucomateux, alors surtout que l'emploi longtemps prolongé des collyres myotiques a été impuissant à les faire disparaître.

Grâce à la mise en œuvre de tous ces moyens thérapeutiques, on obtient le plus souvent la guérison, et l'on s'oppose, dans la mesure du possible, à la production de staphylomes dont les suites sont désastreuses.

IV

ULCÈRE TRANSPARENT DE LA CORNÉE

Sous cette dénomination, on décrit une forme de kératite caractérisée par la présence au centre de la cornée de dépressions cupuliformes, en général transparentes, qui semblent résulter de la disparition partielle du stroma cornéen, d'où le nom d'*ulcère par résorption* qui a été encore donné à la maladie.

L'épithélium qui tapisse la cupule est intact et en rend les parois fortement miroitantes.

Cette affection accompagne très souvent la kératite phlycténulaire et s'observe presque toujours chez de jeunes enfants, rarement chez des adultes. Sans un examen attentif, elle passe ordinairement inaperçue. On est mis sur la voie par la tendance de l'œil à larmoyer et à rougir sous la moindre influence, et le trouble visuel résultant de la dispersion des rayons lumineux incidents. Une fois l'attention éveillée, il suffit de pratiquer l'éclairage oblique avec la loupe ou

le miroir plan, pour ne plus douter de l'existence de l'ulcère, dont la marche est excessivement traînante.

Au début, alors que la cornée n'est pas encore vascularisée, le traitement consiste en topiques quelque peu irritants, tels que : le calomel en poudre ou en pommades, le bioxyde d'hydrargyre incorporé à la vaseline le collyre à parties égales de laudanum et d'eau distillée, ou, encore, le mélange d'essence de térébenthine et d'huile d'amandes douces préconisé par Chisolm.

Dès que le fond de l'ulcère commence à s'opacifier et que la cornée devient vasculaire, on cesse ces applications, pour leur substituer les compresses chaudes, les collyres mydriatiques et l'emploi persévérant du bandage ouaté sec.

V

KÉRATITE VÉSICULAIRE. — HERPÈS DE LA CORNÉE

Cette variété de kératite se caractérise par l'apparition d'une ou de plusieurs vésicules absolument transparentes, groupées le plus souvent à la périphérie de la cornée.

A l'encontre de la kératite phlycténulaire, l'herpès cornéen ne s'accompagne pas de vascularité anormale et reste ordinairement limité à un seul œil. De plus, les vésicules ont un contenu purement séreux sans mélange de cellules lymphoïdes. Leurs parois sont formées par l'épithélium et la membrane de Bowmann, d'où leur siège plus profond que dans la kératite phlycténulaire.

Il est rare de voir les vésicules ainsi constituées se résorber ou se flétrir sur place. Le plus souvent, les parois éclatent et laissent subsister des ulcérations superficielles à fond grisâtre, qui ne tardent pas à se réparer et à se recouvrir d'un épithélium nouveau. Les légères nébulosités qui en résultent s'éclaircissent à leur tour, au bout de trois à six semaines au plus.

La prolongation de la maladie s'explique par de nouvelles poussées, qui parfois revêtent le type régulièrement périodique.

Il survient généralement des douleurs névralgiques ciliaires et circumorbitaires vives, qui privent le malade de sommeil. Un larmoiement abondant et une photophobie intense en sont le complément inévitable. La sensibilité tactile de la cornée est tantôt émoussée et d'autres fois exagérée. Ces variations s'observent non seulement dans les différents cas, mais d'un stade à l'autre de la kératite.

Lorsque l'herpès cornéen se complique d'inflammation des autres branches du nerf nasal, il s'ajoute une éruption vésiculeuse le long du nez, et la maladie revêt le caractère du zona ophtalmique.

Règle générale, la sécrétion de la conjonctive est peu marquée, et c'est à peine si une faible quantité de mucus se mêle aux larmes.

Un caractère à peu près constant est l'abaissement très prononcé de la tension intra-oculaire.

L'*étiologie* de la kératite herpétique n'a rien de fixe; ce qui explique, sans doute, la diversité des types cliniques.

Dans le zona ophtalmique en particulier, les vésicules cornéennes font souvent défaut. D'après Hibord[1] et Kocks[2], on ne les rencontre que six ou sept fois sur cent, alors que l'ulcération avec trouble du tissu cornéen représente le *cinquième* des cas. L'anesthésie complète ou très prononcée de la cornée et une hypotonie notable accompagnent constamment la kératite liée au zona fronto-nasal.

Un second type d'herpès cornéen est celui décrit par Horner[3]. Il coïncide avec diverses phlegmasies catarrhales des voies respiratoires. Dans le tiers des cas environ, l'éruption cornéenne s'accompagne d'herpès naso-labial, et généralement c'est dans la période aiguë de la maladie broncho-pulmonaire que la cornée se trouve affectée. L'anesthésie cornéenne et l'abaissement du tonus sont peu prononcés. La durée de l'affection est rarement inférieure à deux septénaires, et d'habitude un seul œil est atteint.

La malaria a été également classée parmi les causes de cette affection. Nagel[4] en cite un exemple, Godo[5] quatre, et Isoukatcheff[6] rapporte une véritable endémie chez les aborigènes de Samarcande. Le fait de kératite bulleuse de Tangeman[7] rentre dans cette catégorie.

Des observations il ressort que l'éruption vésiculeuse apparaît pendant les accès et se répète avec eux. Le sulfate de quinine a pour effet constant de faire disparaître la lésion au bout de dix à quinze jours, alors que, si l'on manque d'intervenir, elle persiste. Dans tous les cas cités par l'auteur russe, le volume de la rate était considérablement augmenté. Comme collyre, il s'est borné aux instillations d'atropine.

D'après Nagel[8], on doit admettre une variété d'herpès consécutif à un traumatisme en apparence peu important; on l'observe particulièrement chez les nourrices, à la suite de coups d'ongle portés directement sur la cornée par le nourrisson. La réaction est peu prononcée au début, et ce n'est que quelques jours plus tard qu'on voit apparaître

1. Hibord, Thèses de Paris, 1871.
2. Kocks, Thèse inaug., Bonn, 1871.
3. Horner, *Klin. M. B.*, 1871.
4. Nagel, *Klin. Mbl.*, 1871.
5. Godo, Thèse de Paris, 1879.
6. Isoukatcheff, *Wiestnik*, mai-juin, 1889.
7. Tangeman, *Arch. f. Augen*, XX, 1889, p. 87.
8. *Klin. M. B.*, 1873.

des douleurs violentes, tant oculaires que péri-orbitaires, avec des exacerbations nocturnes, suivies de larmoiement et accompagnées de photophobie intense. Après quelques heures, l'accès disparaît pour se renouveler un certain nombre de fois. Le point éraflé devient alors le siège d'une vésicule solitaire et irrégulière.

Celle-ci s'ouvre spontanément et laisse une excoriation exubérante, entourée sur les bords de fins lambeaux que l'on peut aisément saisir et enlever avec des pinces. Une injection ciliaire vive complique cet état. On constate en même temps de l'hyperesthésie de la cornée, tandis que le tonus de l'œil ne subit aucun changement.

Tous ces caractères réunis distinguent nettement ce genre de kératite traumatique de l'herpès spontané.

Sauf dans les cas d'hypopyon transitoire, l'affection se prolonge rarement au delà de quelques jours; mais il y a toujours à craindre des rechutes fréquentes et des douleurs ciliaires, revêtant la forme de la névralgie trifaciale.

On trouve une très bonne description de cette variété de kératite dans la communication de Hansen-Grut au congrès de Copenhague en 1884. Cet auteur insiste sur les douleurs névralgiques survenant principalement le matin au réveil. Chaque attaque débute par l'apparition d'une bulle au niveau du point excorié, et la durée de l'affection est longue. Comme traitement, il conseille l'excision de la vésicule et le collyre d'atropine. Six fois, il a constaté une kératite bulleuse consensuelle sur l'œil congénère.

Pour Ransohoff[1] et Decker[2] l'herpès cornéen *récidivant* se lierait parfois à des troubles menstruels. Le premier auteur cite l'exemple d'une jeune fille de 17 ans chez laquelle, à chaque époque, il se faisait sur les deux cornées des poussées de phlyctènes avec nébulosités; le tout disparaissait 5 à 6 jours plus tard.

Decker relate deux cas analogues et invoque comme cause une affection de la pituitaire. En traitant la lésion nasale, il parvint à guérir la kératite.

Dans une dernière classe, nous devons mentionner diverses formes groupées sous le nom vague de *kératites idiopathiques*. Ce qui les caractérise surtout, c'est leur grande tendance à récidiver.

On peut rattacher à cette catégorie la kératite *ponctuée* de Fuchs[3], celles *maculaire* de Reuss[4], *subépithéliale* d'Adler[5] et finalement la *noduleuse* de Fœrster et Grœnouw[6].

1. Ransohoff, *Klin. Mbl.*, 1891, p. 275; et 1889, p. 218.
2. Decker, *Klin. Mbl.*, 1890, p. 105.
3. Fuchs, *Wienn. Klin. Wochensch.* n° 44, 1889.
4. Reuss, *ib.*, n° 34.
5. Adler, *ib.*, n° 37.
6. Fœrster et Grœnouw, *Arch. f. Aug.*, XXI, p. 281. 1891.

Pour Fuchs, ce n'est que deux ou trois jours après le début d'une inflammation conjonctivale qu'apparaît l'éruption punctiforme sous la membrane de Bowman. La durée en est longue, mais la résolution la règle. L'auteur la rattache à une affection catarrhale, ce qui paraît d'autant plus probable que Rosenzweig[1] en cite deux cas survenus dans le cours de l'influenza.

Sous le nom de kératite *dendritique exulcérante et mycotique*, Emmert[2] signale six cas analogues à ceux rapportés par Hansen-Grut, dans sa deuxième communication au congrès de Copenhague (*l. c.*).

La maladie débute par une conjonctivite légère, puis il se montre une excoriation périphérique de l'épithélium cornéen. Au bout de quelques jours, une infiltration superficielle gagne de proche en proche et revêt la forme *rameuse*; la saturation est surtout accentuée à la périphérie et sur les bords de chaque rayon. Après plusieurs semaines, la résorption a lieu, mais en laissant subsister longtemps une nébulosité. Quant à la cause, elle serait de nature mycotique; jamais l'auteur n'a rencontré de conjonctivite, ni de dacryocystite préexistantes. Des attouchements avec une solution de nitrate d'argent à 2 pour 100 ont semblé abréger la maladie.

Trois cas analogues ont été relatés par Hock[3]. Gillet de Grandmont[4] décrit à son tour cette kératite qu'il appelle *ulcéreuse en sillons étoilés* et considère comme le premier stade de la kératite dendritique d'Emmert et Hansen-Grut. L'observation de Makrocki[5] rentre dans la même catégorie.

En analysant ces faits quelque peu disparates, on arrive à reconnaître deux formes, l'une *aiguë*, accompagnée de photophobie, de larmoiement abondant et d'injection conjonctivale vive avec gonflement des paupières; l'autre *chronique*, avec peu de réaction. Dans les deux, le tractus uvéal est plus ou moins intéressé.

En ce qui concerne le traitement, Emmert et Makrocki conseillent les lotions de sublimé à $\frac{1}{1000}$ et la pommade à l'ésérine.

L'étiologie est encore obscure. Millingen[6] et J. Kipp[7] accusent le paludisme; on a également incriminé la syphilis. Dans le premier cas, le sulfate de quinine est indiqué; dans le second, le traitement spécifique.

Bien des causes de la kératite herpétique en général nous échappent. Ce que nous savons de plus certain concerne l'âge. Presque toujours

1. Rosenzweig, *Centralb. f. Aug.*, mai 1890.
2. Emmert, *Centralb. f. Aug.*, 1885, p. 302.
3. Hock, *Centr. f. Augenh.*, décembre 1885.
4. Gillet de Grandmont, *Arch. d'opht.*, 1886, p. 422.
5. Makrocki, *Klin. Mbl.*, 1890, p. 89.
6. Millingen, *Centralb. f. Augenh.*, 1888, p. 7.
7. Kipp, *Transact. of the Amer. of. Soc.*, 1889, p. 331.

il s'agit d'adultes, contrairement à l'ophtalmie phlycténulaire qui est l'apanage à peu près exclusif de l'enfance.

A côté de l'âge, nous devons invoquer l'arthritisme et surtout les affections catarrhales des voies respiratoires.

La coexistence fréquente du zona et de l'herpès naso-labial font supposer que des altérations du système nerveux central n'y sont pas étrangères. Horner, ayant pratiqué l'autopsie dans un cas de zona ophtalmique, trouva le ganglion de Gasser profondément altéré.

Si avec certains auteurs on envisage le zona et l'herpès comme d'origine microbienne, il y a lieu de se demander si l'affection qui nous occupe n'est pas de même nature.

Le traitement de la kératite herpétique varie dans les différentes périodes.

Au début, pour accélérer la disparition des vésicules, on pourra les abraser au moyen de fins ciseaux courbes sur le *plat*, ou encore, suivant le conseil de v. Graefe, les saupoudrer de calomel. L'occlusion de l'œil sous le bandage ouaté compressif a l'avantage de calmer les douleurs, le larmoiement, la photophobie, et de hâter la guérison.

Dans les formes essentiellement douloureuses, on usera d'injections hypodermiques de morphine et l'on administrera du sulfate de quinine, de l'antipyrine ou du bromure de potassium. Les instillations répétées d'atropine et de cocaïne sont indiquées, autant pour calmer les symptômes réactionnels que pour prévenir les synéchies iritiques. Lorsque le fond de l'ulcère tend à devenir purulent et à perforer la cornée, ou qu'il s'ajoute des accidents glaucomateux, les myotiques, l'iodoforme et le bleu d'éthyle doivent être substitués à l'atropine.

Lors d'ulcérations rebelles, à l'exemple de Nagel, on appliquera les courants continus, ou mieux encore le thermocautère.

VI

KÉRATITE FILAMENTEUSE

Leber[1] le premier a signalé des filaments appendus à la surface de la cornée dans certains cas de kératite herpétique. Depuis lors, Uhthoff[2], Fischer[3], Czermak[4], Nuel[5], Hess[6] et Albrand[7] ont particulièrement attiré l'attention sur ce sujet.

1. Leber, *Soc. opht. de Heidelberg*, 1882.
2. Uhthoff, *Arch. f. Opht.*, 1883, f. 3, p. 183.
3. Fischer, *ibid.*, 1889, f. 3, p. 201.
4. Czermak, *Klin. Monatsbl. f. Aug.*, 1891, p. 229.
5. Nuel, *Ann. de la Soc. méd.-chir. de Liège*, avril 1892; et *Arch. d'ophtalm. de Paris*, 1892, p. 593.
6. Hess, *Arch. f. Opht.*, 1892, f. 1, p. 160.
7. Albrand, *Klin. Monatsbl. f. Augenh.*, 1892, p. 265.

Pour Leber, ces filaments seraient constitués par des dépôts de fibrine; Uhthoff y voit une transformation de la membrane de Bowmann. Fischer rattache également la production aux éruptions herpétiques, et considère le filament central comme une formation fibrineuse au niveau de l'ulcère cornéen. Czermak insiste sur la présence de nombreux noyaux dans la spirale du centre. Pour lui, le filament cornéen serait du mucus conjonctival, auquel les mouvements des paupières impriment une torsion. Dans son travail, Nuel établit que le cordon enroulé est de nature épithéliale. Nous empruntons la description qu'il donne.

Sous le microscope, le filament présente deux parties très distinctes, une *axiale* et l'autre *périphérique*. La première, tordue sur elle-même, constitue une sorte de câble. Fortement réfringente, elle se renfle souvent à son extrémité et offre, dans l'intervalle des fibrilles, des noyaux allongés.

La seconde, ou *enveloppe*, comprend des noyaux et des cellules fusiformes, la plupart épithéliales. A côté, il en est de plus petites,

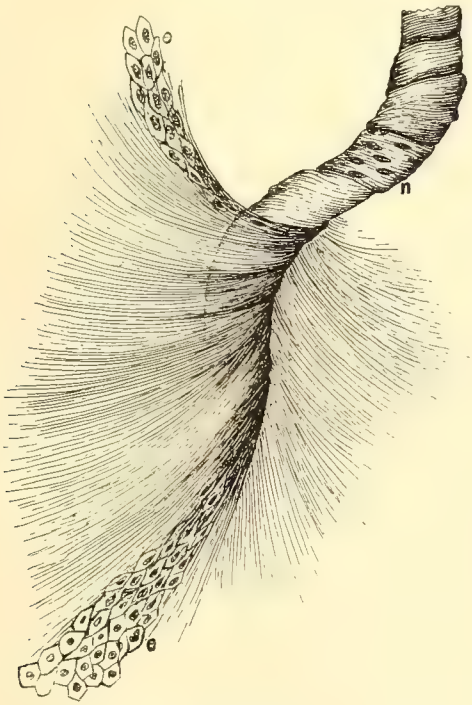

Fig. 88.
n, noyaux de la partie axiale. — *ee*, cellules non transformées.

Fig. 89
Cellules d'implantation du torque.

arrondies, de provenance muqueuse. Si la lésion est ancienne, on observe des cellules polynucléées parfois énormes, rappelant des psorospermes, à quoi s'ajoutent des éléments ayant subi la transformation graisseuse et des granulations diverses.

Le mode d'implantation des filaments sur la cornée est particulière-

ment intéressant. Toujours l'auteur a trouvé le câble axial à une très courte distance de la surface épithéliale. Là, il s'élargit et ses fibres s'étalent en rayonnant dans l'épithélium sous forme de tourbillons. Aux approches de ces tourbillons, les cellules superficielles de la cornée s'allongent et deviennent fusiformes. Si l'on arrache ces fibres, on voit que chacune d'elles est une cellule épithéliale amincie et allongée. De plus, en poursuivant l'examen plus périphériquement, on ne tarde pas à se convaincre que toutes les fibrilles du câble représentent des cellules épithéliales de plus en plus étirées.

La provenance de l'*enveloppe* est plus difficile à expliquer. Si l'on étudie la production à l'état naissant, on voit qu'il s'agit tout d'abord d'une saillie hyaline miroitante qui grandit, se renfle en boule et se transforme du jour au lendemain en un filament d'un et demi à un centimètre de longueur. En même temps, celui-ci se tord et se recouvre d'une épaisse couche hyaline, également constituée par des cellules épithéliales dégénérées.

D'après Nuel, le câble central est formé par une excroissance de l'épithélium cornéen. Toujours l'enroulement a lieu de droite à gauche, sans que l'on puisse donner la raison de cette constance. On ne peut invoquer les mouvements des paupières, puisque les mêmes phénomènes se produisent pour les cornes épidermiques et les ongles.

Au point de vue chimique, le filament central est peu modifié par les réactifs. Seuls, les noyaux jeunes se colorent fortement par le carmin. L'enveloppe est plus sensible; elle se ratatine et se déforme dans l'alcool, surtout en présence des acides. Les alcalis, au contraire, ainsi que la glycérine, la gonflent et finissent par la dissoudre. De l'ensemble de ces caractères, Nuel conclut que les éléments du câble central se kératinisent, alors que les cellules de l'enveloppe subissent la transformation muqueuse. Il n'est pas certain que les cellules polynucléées et graisseuses dérivent des cellules épithéliales. Il se pourrait qu'elles fussent d'origine migratrice et, comme telles, provenir de la sécrétion conjonctivale, cela d'autant mieux que les yeux porteurs de filaments offrent toujours un certain degré d'irritation.

En définitive, la kératite filamenteuse serait une hyperplasie particulière de l'épithélium de la cornée, et accessoirement de celui de la conjonctive bulbaire. Hess admet également cette origine.

D'après les cas publiés, l'affection se montre de préférence chez des personnes âgées ayant de la conjonctivite chronique. On l'a cependant rencontrée chez des sujets jeunes. Ordinairement, un seul œil est atteint. Les excroissances sont localisées à un secteur et occupent rarement le limbe et la conjonctive bulbaire. Nous possédons des préparations faites par notre interne M. Sourdille, qui prouvent que le câble naît dans les couches profondes de l'épithélium cornéen.

Pour Uhthoff et Nuel, la proportion de cette kératite serait de $\frac{1}{6000}$ affections oculaires. Albrand donne un chiffre plus élevé $\frac{15}{8000}$. Il attribue cette fréquence à l'emploi de sels d'atropine impurs, et comme tels irritants. Pour lui, le traitement consiste à cesser les mydriatiques et à toucher la cornée avec une solution de nitrate d'argent à 2 pour 100. On neutralise aussitôt avec du sel marin et l'on applique des compresses chaudes. Ce qui a le mieux réussi à Nuel, ce sont des instillations répétées de chlorure d'ammonium à 2 pour 100.

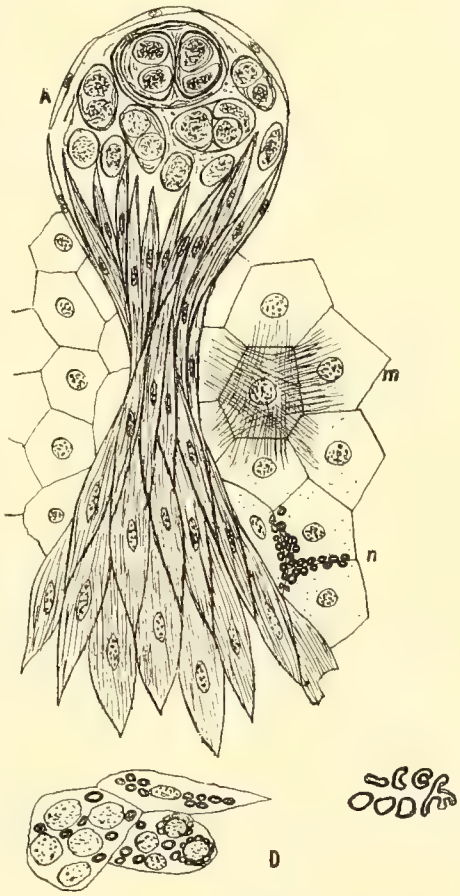

Fig. 90.

A, nids des cellules. — *nn*. grains hyalins dans le stratum épithélial. — D, nids de cellules isolés avec grains; à côté, grains hyalins libres.

Dans un nouvel article, Nuel[1] étudie cette altération de l'épithélium sur les ulcères et les plaies de la cornée. Les filaments tordus offrent la même constitution, mais cette fois plus ou moins atypique. De plus, il a constaté, aussi bien dans la tête du torque que dans l'épithélium de la base, une multiplication des cellules épithéliales, constituant des nids entourés d'une paroi scléreuse. En même temps, il a pu assister à la formation d'un grand nombre de grains hyalins, identiques à ceux décrits par Fuchs dans la pinguecula. Ces grains se dessèchent sans se déformer, se colorent peu par le carmin boracique, mais bien par l'éosine et la fuchsine acide. Le picro-carmin leur donne une coloration jaune assez intense. Absence totale de réaction amyloïde. Nous avons rencontré les mêmes corps réfringents dans la kératite chimique, où ils ont été pris pour des éléments graisseux.

En dehors des filaments, l'épithélium cornéen est soulevé par des

1. Nuel, *Arch. d'ophtalmologie*, XIII, 1893, p. 155

groupes de cellules enchatonnées et devenues hyalines, d'où formation de creux simulant des ulcères à fond grisâtre.

VII

KÉRATITE INTERSTITIELLE OU PARENCHYMATEUSE

Ainsi que son nom l'indique, cette kératite s'attaque directement au stroma de la cornée, où elle évolue sous deux formes : l'une *circonscrite*, l'autre *diffuse*.

A. — KÉRATITE INSTERSTITIELLE CIRCONSCRITE

Dans cette variété, l'infiltration de couleur grise se dispose en plaques arrondies reliées entre elles par des travées linéaires anastomotiques.

L'éclairage oblique démontre que le siège des nébulosités est profond. Il n'est pas rare de rencontrer l'épithélium correspondant finement desquamé; d'où l'aspect mat de la partie malade.

L'opacification, très prononcée au centre, décroît insensiblement vers la périphérie du foyer, qui débute par le milieu de la cornée ou par les bords, principalement le supérieur et l'inférieur.

Bientôt il s'y joint une injection épisclérale fine qui envahit de proche en proche la totalité de la tache. Après une durée généralement longue, la vascularité anormale se dissipe en sens inverse, et la partie opaque s'éclaircit.

Ce travail de résorption est loin d'être toujours complet, et il n'est pas rare de voir subsister un foyer sclérosique, particulièrement dans les cas où la kératite interstitielle se localise au limbe.

La photophobie est peu prononcée, alors que les douleurs ciliaires sont généralement vives. Cela tient à la participation très fréquente de l'iris et de la sclérotique, lorsque la lésion occupe la périphérie.

Cette kératite s'observe entre quarante et cinquante ans, surtout chez la femme à l'époque de la ménopause. Pour ce qui est des diathèses, la part qui revient à l'arthritisme ne fait pas de doute.

Quant à la syphilis, elle se manifeste sous trois types :

Le premier, où la lésion nettement parenchymateuse est limitée à la périphérie de la cornée, se présente sous la forme d'un triangle à sommet central et, d'après Alexander[1], se complique toujours d'iritis maligne.

1. Alexander, *Syph. und Auge.*, 1888, p. 46.

Le second, décrit par Mauthner[1] sous le nom de kératite *ponctuée* et par Hock sous celui de *punctiforme*, est caractérisé par une sorte de sablé grisâtre pouvant apparaître et disparaître avec rapidité, sans participation de l'iris et sans réaction. Ce type doit être distingué du troisième qui constitue l'iritis séreuse spécifique. Ici le pointillé tient au dépôt d'exsudats plastiques contre la face postérieure de la membrane de Descemet.

Le traitement vise avant tout à abréger la marche essentiellement traînante de l'affection. Dans ce but, on insistera sur l'application de compresses chaudes et l'emploi de douches de vapeur locales. Grâce à ces deux moyens combinés, les douleurs s'amendent, l'injection cornéenne s'accentue, et la résolution ne tarde pas à s'opérer.

D'après l'état du tonus de l'œil, on usera de collyres mydriatiques ou myotiques. S'il existe de vives douleurs, on recourra aux injections hypodermiques de morphine, au sulfate de quinine et à l'antipyrine.

Le traitement général doit varier suivant l'origine arthritique ou syphilitique de l'affection.

Contre les reliquats sclérosiques, l'iridectomie rend souvent des services.

B. — KÉRATITE INTERSTITIELLE DIFFUSE

Cette kératite parenchymateuse ne diffère de la précédente que par son extension à la totalité de la cornée.

D'après Nordenson, les couches du stroma attenant à la membrane élastique de Descemet seraient plus particulièrement interessées. On y rencontre des cellules lymphoïdes en grand nombre, ainsi que des vaisseaux néoformés. Les cellules se retrouvent également dans la chambre antérieure, le ligament pectiné, l'iris et les procès ciliaires. Leur accumulation par places explique le pointillé cornéen profond et la production de synéchies iritiques qui obstruent plus ou moins la pupille.

Dans la généralité des cas, la nébulosité débute par la périphérie. Vossius[2] signale un type de kératite centrale, affectant la forme annulaire et s'accompagnant plus tard de vascularité anormale.

Faible au début, l'opalescence de la kératite diffuse s'accentue au point de masquer l'iris.

Dans les premiers stades, l'épithélium reste indemne et la cornée garde son brillant physiologique. Mais, à mesure que l'infiltration se prononce, il se fait une légère exfoliation donnant à la surface l'aspect terne.

1. Mauthner, *Zeiss's Lehrb. d. Syph.*, p. 279.
2. Vossius, Berlin. *Klin. Wochenschrift*, 1885.

C'est également à cette période que l'on voit apparaître sur le limbe de fins réseaux vasculaires profonds à mailles serrées qui de proche en proche s'étendent vers le centre. Ils occupent de préférence le méridien vertical pour envahir la totalité de la cornée.

Comme ce travail s'effectue avec lenteur, il arrive que la première portion atteinte s'éclaircit, alors que les parties centrales restent encore opaques.

D'une façon générale, plus la vascularité est intense, plus l'on doit compter sur une résorption prompte et complète. Il faut toutefois se rappeler qu'il subsiste des anses vasculaires seulement visibles à la loupe, ainsi que Nettleship[1] et Hirschberg[2] en ont fait la remarque.

Lorsque la vascularisation tarde à s'établir et que l'opalescence s'accentue, on doit craindre la sclérose du tissu.

Limitée à un seul œil, l'affection finit par attaquer le second, avec cette particularité qu'elle varie souvent de gravité d'un côté à l'autre.

Les récidives sont toujours à redouter, surtout lorsque, après une première poussée, la cornée reste partiellement opaque.

L'iritis et la choroïdite à marche subaiguë constituent les principales complications.

Parmi les troubles fonctionnels, la photophobie et le larmoiement tiennent la première place. La douleur est modérée, sauf dans les cas où le tractus uvéal participe à la maladie. Des exacerbations périodiques et souvent nocturnes sont alors communes.

A de rares exceptions près, la kératite parenchymateuse diffuse est une affection de l'enfance et de l'adolescence. Si l'on compulse les nombreuses statistiques, on arrive à reconnaître que, de dix à vingt ans, il y a un tiers de plus que pour la période comprise entre la naissance et dix ans. De cinq à quinze ans on trouve le maximum de fréquence, les filles y étant deux fois plus sujettes que les garçons.

Les malades présentent un facies caractéristique. La peau du visage est pâle, terreuse, sillonnée de rides qui occupent surtout les lèvres, le menton et le pourtour des narines. Le derme ainsi que le tissu cellulaire sous-cutané semblent boursouflés, ce qui donne au visage l'aspect quelque peu éléphantiasique.

Barlow[3] insiste sur l'alopécie qu'il considère comme un symptôme caractéristique, et Hutchinson[4] sur les ulcérations du bord libre des paupières.

Les dents, organes d'origine ectodermique, prennent part aux trou-

1. Nettleship, *Student's guide*, London, 1887.
2. Hirschberg, *Centralblatt f. Ophthal.*, 1888.
3. Barlow, *The Lancet*, n° 8.
4. Hutchinson, *Opht. H. R.*, II, p. 258.

bles nutritifs du tégument externe, ainsi que Hutchinson[1] l'a établi le premier. En général, elles restent petites, espacées; quelques-unes même avortent. Les incisives supérieures surtout, par leur conformation anormale toute particulière, trahissent la maladie. Elles sont réduites de volume et comme cuspidées au niveau de la couronne; leur bord tranchant offre une encoche en V ou en W renversés.

Cette malformation est loin d'être toujours accentuée; il est même des cas assez nombreux où la denture reste irréprochable. Pour Baumler[2] et d'autres, une stomatite qui s'attaque aux follicules de la seconde dentition en serait la cause.

La voûte palatine profondément creusée est ogivale, ce qui tient sans doute au développement incomplet des os maxillaires supérieurs et palatins.

Dans les types pathologiques bien définis, il n'est pas rare de rencontrer le nez petit et camard, et une asymétrie du crâne, principalement caractérisée par la proéminence du front.

Très souvent, il existe une pharyngite chronique avec sécheresse ou hypersécrétion abondante de la muqueuse et gonflement des amygdales. Exceptionnellement, on rencontre des cicatrices sous forme de brides qui relient les piliers ou la luette à la paroi postérieure du pharynx. La destruction du voile du palais et la perforation de la voûte sont peu fréquentes.

Par contre, il est commun de voir l'inflammation du pharynx se propager du côté des trompes d'Eustache et jusqu'à l'oreille moyenne. La vascularité avec sclérose du tympan et la surdité tiennent à cette cause, plus rarement à une lésion labyrinthique tardive.

Hutchinson a rencontré la surdité 15 fois sur 102 malades; dans 9 la cophose était complète. Davidson[3], Mooren[4], Horner[5], Ayres[6] et d'autres ont également insisté sur la fréquence de ce symptôme. En réunissant les différentes statistiques, on trouve qu'une diminution plus ou moins prononcée de l'acuité auditive existe dans le $\frac{1}{5}$ des cas, et qu'elle est ordinairement bilatérale.

Le processus inflammatoire peut s'étendre jusqu'au larynx et altérer le timbre de la voix. Chose importante, les ganglions sous-maxillaires et cervicaux restent ordinairement indemnes, ce qui est en contradiction avec les idées de Mackenzie sur la nature nettement *scrofuleuse* de la kératite.

1. Hutchinson, *Syphilitic Diseases of the Eye and Ear*, London, 1863.
2. Baumler, *im Ziemssen Handb. über Syphilis*, III, p. 210, 1879
3. Davidson, *Ann. d'ocul.*, LXV, p. 125.
4. Mooren, *Fünf Lustren, etc.*
5. Horner, *in Gérard kindeskrankh.*, V, 2, Abth.
6. Ayres, *Nagel Jahresb.*, 1874.

A moins de complications, le fond de l'œil reste normal. Seuls Fuchs, Leplat[1] et Bulke[2] disent avoir rencontré vers l'ora serrata des plaques pigmentaires.

Une seule fois Alexander (*l. c.*) a noté sur la cornée des vésicules rappelant celle de la kératite bulleuse. Il n'est pas rare de découvrir des nodosités douloureuses sur le trajet des os longs, particulièrement au niveau du tibia et des épiphyses du radius et du cubitus. Souvent aussi, on constate des courbures aux jambes, rappelant les déformations rachitiques. Schott[3] relate le cas d'un enfant de quinze ans, dont les deux orbites étaient le siège de périostite gommeuse. Michel[4] mentionne l'observation de Wedl, où il y avait production gommeuse de la paupière inférieure. Ces lésions du squelette précèdent ou accompagnent la kératite interstitielle. Quelquefois les articulations, spécialement celle du genou, sont le siège d'épanchements séreux. Signalons encore l'*onyxis*, bien qu'il soit rare.

Tous ces caractères éveillent l'idée qu'il s'agit d'un état de dystrophie générale, dont il nous reste à établir la nature.

Pour Hutchinson, ainsi que pour la généralité des auteurs, la *syphilis héréditaire* en serait invariablement le point de départ. Tout en attribuant à cette cause un rôle important, nous pensons qu'elle n'est pas la seule.

Dès 1871, nous[5] avons été conduit à soutenir que la kératite, appelée *hérédosyphilitique* par Hutchinson, n'était pas un accident direct, mais qu'elle dérivait d'un état *cachectique*, ou si l'on veut *dystrophique* du sujet. On pourrait croire, au premier abord, qu'il s'agit là d'une argutie, alors qu'en réalité notre but a été d'établir qu'en dehors de la syphilis il existait d'autres causes de dyscrasie héréditaire, telles que le lymphatisme, la scrofule, la goutte ou l'arthritisme. D'ailleurs, étant donné que la syphilis, tant héréditaire qu'acquise, est *une* de sa nature et qu'elle traverse à tout âge les mêmes phases, on ne comprend pas qu'elle s'attaque si communément à la cornée chez les enfants, alors que chez les adultes il existe pour cette membrane une sorte d'immunité, d'autant plus étonnante que le tractus uvéal et la rétine sont, on ne peut plus souvent, le siège de manifestations syphilitiques.

Si l'on réunit les cas de kératite parenchymateuse survenue dans le cours de la syphilis acquise, on arrive au total de 37 environ, qui se

1. Leplat, *Ann. d'ocul.*, 1884, t. LXLII, p. 145.
2. Bulke, *Centralb. f. prak. Augenh.*, 1885, p. 360
3. Schott, *Arch. f. Aug. u. Ohr.*, VI, p. 34.
4. Michel, *Graefe u. Sæm. Handb.*, IV, p. 419.
5. Panas, *Bulletin de la Soc. de chirurgie, Paris*, 1871, et *Archives d'ophtalmologie*, p. 577.

répartissent comme il suit : Haltenhoff[1], 5 ; Alexander[2], 13 ; Couson[3], 3 ; Hermet[4], 1 ; Jakowlewna[5], 2 ; Mauthner[6], 1 ; Chadeck[7], 1 ; Ancke[8], 10 ; Leber[9], 1. Tous ne sont pas des types de kératite diffuse *primitive* ; il en est où la lésion de la cornée a succédé manifestement à une affection du tractus uvéal. Même en ne tenant pas compte de ce début, il ne reste pas moins établi que la syphilis *acquise* s'attaque *très rarement* au tissu cornéen

Signalons en passant que dans les 13 cas d'Alexander, la plupart liés à la choroïdite et à l'iritis, la kératite s'est montrée 2 ou 3 ans après le chancre. Couson de son côté l'envisage comme un accident de transition.

Nous n'avons pas été du reste seul à faire cette restriction. Buffi, Fœrster et Mooren ont soutenu la même thèse. Notre collègue de l'hôpital Saint-Louis, A. Fournier, s'est rallié à son tour à cette manière de voir, et, pour lui comme pour nous, la kératite interstitielle diffuse n'est pas une manifestation directe de la syphilis, mais le résultat d'un état *dyscrasique* de l'organisme dû à la syphilis des ascendants.

Entre le terme de *dyscrasique*, dont Fournier se sert pour qualifier l'affection qui nous occupe, et celui de *cachectique* que nous avions proposé il y a vingt ans, la différence nous paraît à peine sensible. Aussi, nous ne demandons pas mieux que d'accepter cette dénomination.

D'après une statistique récente de Pfester[10], sur 125 cas de kératite interstitielle bien caractérisée, on ne trouve que 40,8 pour 100 se rattachant nettement à la syphilis héréditaire. La proportion à laquelle est arrivé Fournier[11] est de 41,5 sur 100. En relevant les nombreuses statistiques faites jusqu'à présent, nous avons obtenu le chiffre de 40 à 41 pour 100.

Ainsi que Fœrster, nous avons constaté cette kératite chez des enfants à denture irréprochable, issus de parents goutteux. Dans ces cas, l'hydarthrose du genou ne fait jamais défaut. Fœrster[12] a cité plusieurs cas de ce genre guéris par le salicylate de soude.

On conçoit sans peine combien des considérations de cet ordre doivent nous rendre circonspects, avant d'accuser les parents d'avoir

1. Haltenhoff, *Congrès d'opht.*, 1887.
2. Alexander, *Syphilis und Auge*, I, 1888.
3. Couson, Thèse de Paris, 1885.
4. Hermet, *Traduc. fr. de Hutchinson.*
5. Jakowlewna, Th. de Zurich, 1875.
6. Mauthner, *Zeiss. Lehrb. d. Syph.*, p. 279.
7. Chadeck, *Rev. clin. d'ocul.*, 1886, p. 201.
8. Ancke, *Centralb. f. prak. Aug.*, 1885, p. 360.
9. Leber, *Graefe u. Sæmisch. Handbuch.*, V, 631.
10. Pfester, *Monatsblätter f. Augenheilk.*, 1890, p. 114.
11. Fournier, *Leçons sur la syphilis héréditaire tardive*, 1886.
12. Fœrster, *Soc. opht. Heidelberg*, 1879.

transmis la syphilis. En dehors de toute autre preuve, la présence de la kératite ne saurait suffire pour les incriminer. Cette réserve sera d'autant plus justifiée que l'affection cornéenne se montre à une époque éloignée de la naissance et que le malade, en apparence bien constitué, ne présente pas d'altérations dentaires ou autres.

Il ne reste pas moins démontré que, dans cette kératite, un état hypotrophique de l'organisme est la règle, ainsi qu'en témoignent l'arrêt de développement du corps, l'aspect chétif de l'individu et la grande mortalité survenant dans le bas âge, ainsi que Hutchinson l'a signalé le premier.

Comme la kératite interstitielle diffuse procède avec lenteur et aboutit à la sclérose de la cornée, on devra instituer un traitement résolutif énergique. Ici, comme dans la variété précédente, les compresses chaudes, recouvertes d'une feuille imperméable (toile vulcanisée ou taffetas gommé), et les douches de vapeur devront être employées avec persévérance. Il en sera de même des instillations d'atropine destinées à combattre la photophobie et à prévenir l'occlusion de la pupille. Grandclément[1] dit s'être très bien trouvé du massage de l'œil, qu'il répète toutes les deux heures à travers la paupière fermée. Comme topique il se sert de la cocaïne pour anesthésier la cornée, après quoi il instille quelques gouttes de vaseline liquide phéniquée. Chaque séance est de 10 minutes. Au bout de 40 à 90 jours au maximum la guérison serait complète.

Mais ce qui constitue la base du traitement, c'est l'emploi vigoureux et prolongé du mercure et des iodures alcalins.

C'est pourquoi l'on prescrira tour à tour l'iodure de potassium, le sirop de Gibert à la dose de 2 à 4 cuillerées à soupe par jour, les frictions mercurielles de 2 à 5 grammes chacune et les injections hypodermiques d'un centigramme de sublimé ou de peptonate d'hydrargyre. Récemment, nous leur avons substitué la solution huileuse de biiodure de mercure, dont l'action est plus sûre et plus rapide. Chaque injection se compose d'un centimètre cube d'huile d'olive stérilisée et de 4 à 5 milligrammes de biiodure. Poussée profondément dans les tissus, elle détermine peu de douleur, pas d'induration et n'entraîne jamais de stomatite. Après 25 ou 30 injections, on s'arrête, quitte à les répéter trois ou quatre semaines plus tard, jusqu'à disparition de la kératite.

Il est bien entendu que l'on variera le mode d'administration et la dose de ces agents suivant l'âge du sujet et la gravité du mal. Ce qu'il faut retenir, c'est la nécessité de prolonger le traitement jusqu'à ce que la cornée ait recouvré son entière transparence. Comme il

1. Grandclément, *Soc. fr. d'opht. in Arch. d'opht.*, X, p. 257, 1890.

s'agit presque toujours d'individus débilités, on ajoutera les toniques, l'iodure de fer, l'huile de foie de morue et un régime substantiel. On conseillera le séjour à la campagne et les stations salines ou sulfureuses.

Exceptionnellement, il nous a été donné d'observer une vascularisation totale de la cornée, s'accompagnant de photophobie, de douleurs ciliaires intenses, et ne cédant à aucun des traitements décrits plus haut. Ayant pratiqué en désespoir de cause la *péritomie*, nous avons été frappé de la rapidité avec laquelle la cornée s'est éclaircie et de la cessation presque immédiate des phénomènes réactionnels[1].

Contre les foyers sclérosiques qui très souvent persistent dans les formes graves, on se trouvera bien de l'emploi de la pommade au bioxyde jaune d'hydrargyre, combiné au massage de l'œil à travers les paupières. Si les opacités subsistent et qu'en même temps le tonus de l'œil s'exagère, on devra pratiquer sans retard une large iridectomie à la fois optique et résolutive. Dans le même but Hasner[2] a préconisé les paracentèses.

Le traitement, conduit avec vigueur et persévérance, aboutit presque toujours à la guérison. Les insuccès et les désastres attribués à une forme de kératite parenchymateuse dite *maligne* existent, nous le croyons, mais il ne nous a pas été donné de les observer.

La principale préoccupation sera de prévenir les rechutes, qui ne sont que trop communes. Pour cela, il suffit de prolonger le traitement, alors même qu'on aurait eu complètement raison d'une première poussée.

VIII

KÉRATITE BULLEUSE

Cette affection se caractérise par l'apparition d'une seule bulle, rarement de deux, à la surface cornéenne. La lésion débute par le centre pour gagner ensuite les parties déclives. Le contenu clair ne remplit la poche qu'incomplètement, ce qui fait que, dans les mouvements alternatifs des paupières, les parois se plissent et le liquide se laisse refouler à l'aide d'un stylet, d'un point à un autre.

A part une légère injection péricornéenne, des douleurs ciliaires exacerbantes qui précèdent et accompagnent l'éruption, et une infiltration du stroma, il n'y a rien à signaler.

Une fois la bulle rompue ou excisée, on aperçoit le fond légèrement excorié et opaque qui ne tarde pas à se recouvrir d'une nouvelle couche épithéliale. Des poussées successives ne sont pas rares.

1. Panas, *Arch. d'opht.*, 1881, p. 585.
2. Hasner, *Klin. Vorträge u. Augenh.*, p. 165, 1860, Prague.

L'étiologie de cette kératite est mal connue. Le plus ordinairement, il s'agit d'irido-cyclites et de choroïdite chroniques tant spontanées que traumatiques, ou encore d'yeux staphylomateux et désorganisés par un glaucome ancien.

Il ne faudrait pas croire pourtant que cette affection ne puisse se montrer sur des yeux indemnes. Perlia[1] en cite un exemple concluant chez un individu atteint d'hémicranie du même côté. Nous ajouterons qu'on en a observé dans le cours de la fièvre intermittente ou après forte compression de l'œil (Schmidt[2] et Michel[3]). Enfin on ne doit pas omettre la variété qui succède à de légers traumatismes de la cornée, signalée par Hansen-Grut et déjà décrite à propos de la kératite herpétique.

Warlomont et Testein[4] furent les premiers à différencier de l'herpès cornéen la kératite bulleuse, qu'ils appelaient œdème chronique ou *hydropisie*. D'après eux, l'affection se montre sur des yeux atteints d'ophtalmies graves, de staphylomes ou de glaucome; la collection séreuse siège entre l'épithélium et la lame élastique de Bowman.

Sœmisch[5], puis ses élèves Schmidt et Chantraine[6] ont soutenu la théorie de la dilatation des canaux lymphatiques.

Par contre, R. Brugger[7] et avant lui Leber[8] expliquent la formation de la bulle par la dégénérescence hydropique des cellules profondes de l'épithélium. Brugger, ayant étudié histologiquement un œil glaucomateux présentant ce genre de kératite, trouva, au niveau de la plus grosse vésicule, la membrane de Bowman érodée par places; mais il ne put préciser si la perforation avait procédé de dehors en dedans, ou inversement, le long du trajet des nerfs cornéens terminaux, comme le veut Fuchs[9].

Landsberg admet la filtration de l'humeur aqueuse sous tension à travers la cornée; mais, depuis que Leber a prouvé par des expériences l'impossibilité de ce passage, tant que l'endothélium est intact, cela ne saurait être soutenu. D'ailleurs, les faits démontrent que cette affection peut évoluer sur des yeux normaux ne présentant aucun signe de glaucome. Aux observations de Perlia, Schmidt, Michel et autres, nous ajouterons celles de Krautwurst[10] et de Cowell[11] relatives à

1. Perlia, *Klin. Mbl.*, 1888, p. 1.
2. Schmidt, *Kl. Mbl.* X, p. 164.
3. Michel, *Lehrbuch*, p. 264.
4. Warlomont, *Traité de Mackenzie*, II, p. 242, 1857.
5. Sœmisch, *Berl. Wochenschr.*, 1870, p. 449.
6. Chantraine, *Inaug. Diss. Bonn.*, 1877.
7. Brugger, *Klin. Mb.*, 1886, p. 500.
8. Leber, *Græf. Arch.*, XXIV, f. 1.
9. Fuchs, *Soc. opht. Heidelberg*, 1879, 11 août.
10. Krautwurst, *Inaug. Diss.*, Breslau.
11. Cowell, *Opht. H. R.*, VI, p. 4.

des kératites bulleuses survenues dans le cours de l'ichtyose. Pour les cas consécutifs à la malaria, à la migraine et à des névralgies du trijumeau, Michel et Perlia invoquent comme cause des troubles vasomoteurs.

Le traitement a pour but d'apaiser les douleurs et d'accélérer la cicatrisation. A cet effet, on commence par exciser à l'aide de fins ciseaux courbes toute la partie saillante de la bulle. Le fond mis à nu est touché légèrement avec le crayon de nitrate d'argent mitigé, après quoi l'on se contente d'application d'iodoforme.

Lors d'hypertonie, on instille le collyre de pilocarpine ou d'éserine, et l'œil est tenu fermé à l'aide d'un bandage ouaté sec. Si, par contre, le tonus est normal et que des complications iritiques surviennent, on s'adresse aux instillations d'atropine.

Contre un état glaucomateux persistant, les paracentèses répétées et la sclérotomie auront un effet utile bien que temporaire. On ne saurait préconiser l'iridectomie, étant donnée la forte distension du globe, exposant à des hémorragies parfois foudroyantes. Une pareille tentative n'est à conseiller que si la sclérotomie, les paracentèses et les myotiques ont fait baisser le tonus.

Dans les cas où ces moyens échouent, l'énucléation est seule capable de mettre fin aux souffrances du malade, et de préserver l'œil congénère d'accidents sympathiques.

IX

KÉRATITE PURULENTE ET ABCÈS DE LA CORNÉE

Dans les variétés précédemment décrites, la lésion fondamentale consiste en une infiltration plastique du parenchyme cornéen, alors qu'ici nous avons affaire à une accumulation de pus véritable.

Partant du fait aujourd'hui bien établi que toute suppuration tient à la présence de micro-organismes, force nous est d'admettre, d'accord d'ailleurs avec les examens bactériologiques, que la kératite suppurative est de nature microbienne. Les résultats heureux de l'antisepsie ont du reste pleinement confirmé cette manière de voir.

L'observation clinique prouve à son tour que toute plaie cornéenne, qu'elle soit nette ou mâchée, petite ou grande, se cicatrise par première intention, pourvu qu'elle reste aseptique. Par contre, la moindre érosion infectée ne tarde pas à suppurer.

Des inoculations dans la cornée faites avec des staphylocoques, des streptocoques, des bacilles tuberculeux, de l'aspergillus fumatus, du leptotrix buccalis, etc., ont donné invariablement le même résultat.

Bien que nous ayons insisté sur ce point à propos de l'anatomie

pathologique de la kératite en général, nous croyons devoir y revenir, vu que les notions acquises sur l'infection suppurative de la cornée se sont notablement élargies et précisées, grâce aux nouvelles recherches de Leber[1] et de Silvestri[2].

Le fait important qui ressort des expériences du premier auteur est l'*action à distance* des micro-organismes contenus dans la cornée. Cela tient à la diffusibilité très grande des sécrétions microbiennes. Il s'agit là d'une propriété chimique comparable à celle que possèdent le mercure, le cuivre, le nitrate d'argent, l'essence de térébenthine et diverses ptomaïnes injectés dans les tissus vivants. Si l'on introduit dans la chambre antérieure des cultures stérilisées par la chaleur, on ne provoque pas moins de la suppuration. De plus, Leber est parvenu à isoler des produits microbiens cristallisables qu'il appelle *phlogosines* et qui donnent lieu à une inflammation vive.

Le foyer d'infection jouit d'une propriété d'attraction sur les globules blancs et favorise ainsi leur diapédèse. Cette propriété reconnue dans les plantes par Pfeffer est appelée depuis *chémotaxie*. Comme Metschnikoff, Buschner[3] et Hess[4], Leber a constaté nettement pour les leucocytes cette même *chémotaxie* et leur pouvoir phagocytique.

Lorsqu'on inocule dans la cornée une culture pure de microcoques, deux phénomènes apparaissent : d'une part, la multiplication des microbes et leur action destructive sur les tissus; d'autre part, le retentissement à distance sur le système vasculaire voisin, d'où dérive la diapédèse.

Les cellules cornéennes fixes, au lieu de proliférer, subissent une altération régressive et ne se laissent plus colorer par les réactifs comme à l'état normal. Le stroma, infiltré de fibrinogène et de globules de pus dégénérés, constitue une masse amorphe granuleuse. Par suite de la liquéfaction de la substance intercellulaire, l'épithélium se détache de sa membrane basale et se détruit. La couche de Descemet s'altère la dernière en commençant par l'endothélium qui se désagrège et tombe, ainsi que W. Offmann[5] l'a constaté. Dès les premières heures, l'humeur aqueuse change de constitution et se charge de plasmine. Les leucocytes sortis en abondance du réseau vasculaire péri-cornéen infiltrent le tissu sous-conjonctival et s'acheminent dans les espaces lymphatiques de la cornée, mais sans pénétrer dans le foyer nécrosique. D'autres globules blancs venus des culs-de-sac conjonctivaux soulèvent les couches profondes de l'épithélium et s'in-

1. Leber, *Die Entstehung der Entzundung*, Leipzig, 1891.
2. Silvestri, *Arch. f. opht.*, 1891, XXXVII, 2, p. 220.
3. Buschner, *Berl. Klin. Woch.*, n° 47, 1870.
4. Hess, *Virch. Arch.* CX, 2, 1887.
5. Offmann, *Soc. opht. Heidelberg*, 1885, p. 70.

sinuent dans les couches superficielles du stroma en suivant le canal de l'inoculation. La cornée, principalement infiltrée autour du foyer d'infection, forme un bourrelet rappelant celui d'une pustule.

Un peu plus tard, l'infiltration, gagnant les couches profondes, finit par se frayer un passage dans la chambre antérieure. Comme on ne saurait admettre la perméabilité de la membrane de Descemet pour les microbes et les globules de pus, sa destruction devient nécessaire. C'est là du reste une condition qui n'est pas indispensable pour expliquer la formation du pus dans la chambre antérieure, depuis que Leber a démontré le passage des liquides phlogogènes par osmose. Les globules de pus et la fibrine qui se déversent dans l'humeur aqueuse proviennent alors des espaces de Fontana et de l'iris. Il s'ensuit que l'opinion exclusive de Verdese[1], d'après laquelle l'hypopyon ne saurait se produire sans perforation préalable de la membrane de Descemet, n'est guère soutenable.

L'élimination des parties nécrosées n'a lieu qu'après destruction des microbes par les leucocytes. Cela coïncide avec l'arrêt du travail de suppuration et la tendance de l'ulcère à se déterger. Quant à la réparation, elle commence toujours par la mitose de l'épithélium voisin.

Telle est la marche du processus destructif sur la cornée du lapin. Chez d'autres animaux, le chat et le chien en particulier, le tout se borne à une altération partielle qui ne tarde pas à se réparer.

Pour un même animal en expérience, le choix des microbes n'est pas indifférent. Sattler en inoculant la cornée du lapin avec le staphylocoque citrin, le bacillus prodigiosus, le micrococcus tetragenes, l'une des deux variétés de bacilles qu'il a rencontrés dans le sac lacrymal, provoquait au niveau du point piqué une simple infiltration blanche qui n'avait aucune tendance à s'étendre, et peu ou pas d'exsudation fibrineuse dans la chambre antérieure.

Par contre, si l'on inocule un mélange de staphylocoque albus et aureus, ainsi que l'ont pratiqué Verdese (*l. c.*) et Kraské[2], on exagère les phénomènes suppuratifs, au point qu'au bout de 24 à 36 heures l'œil devient panophtalme. Non seulement la cornée et la conjonctive s'infiltrent de cellules lymphatiques, mais la chambre antérieure, l'espace rétro-iridien, le corps ciliaire et le canal de Petit en sont rapidement envahis. Le vitré contient relativement peu de globules de pus, mais beaucoup d'exsudats fibrineux. De plus, les leucocytes cheminent dans le canal hyaloïdien, pour de là gagner la papille et les espaces lymphatiques des vaisseaux centraux.

Nulle part ailleurs que dans la cornée on ne rencontre les microbes

1. Verdese, *Arch. d'opht.*, IX, 1889, p. 147.
2. Kraské, *Cong. d. deustch Gesell. f. Chir.* z., Berlin, avril 1886.

inoculés, preuve éclatante de leur action à distance par leurs produits de sécrétion.

Une particularité non moins importante qui ressort de ces expériences est l'atténuation de la virulence des staphylocoques par des inoculations successives. L'aureus, tout en conservant sa couleur propre, devient moins apte à liquéfier la gélatine.

Comme la diapédèse et la phagocythose salutaire ne sauraient se produire sans dilatation préalable des vaisseaux, on conçoit que, dans toute inflammation torpide de la cornée, les moyens capables de vasculariser les tissus, comme les applications chaudes et autres, deviennent des moyens de traitement de premier ordre. C'est ce que l'expérience clinique nous avait appris, mais sans nous donner la clef de l'énigme.

Ce n'est pas à dire pour cela que tout se résume dans la présence des microbes. Divers états dyscrasiques, particulièrement le diabète, l'albuminurie et l'alcoolisme, comme aussi certaines maladies générales, telles que le choléra asiatique et la méningite cérébro-spinale, interviennent pour préparer le terrain.

Nous pourrions en dire autant des lésions nerveuses, dont le prototype nous est fourni par ce qui se passe du côté de l'œil, après section de la cinquième paire dans le crâne.

Quelle qu'en soit l'origine, la suppuration de la cornée débute par une infiltration interstitielle d'un gris perlé, tournant bientôt au jaune crémeux. Cette infiltration est due à l'accumulation de nombreux leucocytes et à l'exsudat fibrinogène.

Lorsque le dépôt occupe la partie déclive, il revêt la forme d'une demi-lune à convexité supérieure, d'où le nom d'*onyx* donné à la collection, à cause de sa ressemblance avec la lunule de l'ongle.

Une particularité des abcès de la cornée est la consistance du pus, d'où la difficulté de l'évacuer par la simple ponction.

A mesure que l'infiltration purulente augmente, la cornée s'épaissit, devient insensible et à la fin se nécrose et s'exfolie. Seule, la membrane de Descemet, avons-nous dit, résiste longtemps, mais pour céder à son tour, soit qu'elle se hernie, soit qu'elle se perfore. Dans le premier cas, il se produit une poche transparente, appelée *kératocèle*, ou une saillie noirâtre staphylomateuse; dans le second, on assiste à la fonte purulente de la totalité du globe.

Toutes les fois que l'infiltration reste limitée, elle est susceptible de résolution, bien que souvent il subsiste au centre une plaque scléreuse indélébile.

La complication la plus commune réside dans l'hypopyon.

Lorsqu'un travail ulcératif rapide envahit le foyer cornéen, on constate une perte de substance qui, à cause de sa transparence parfaite, passe souvent inaperçue à un examen superficiel. Cela s'observe

fréquemment dans le cours de l'ophtalmie blennorragique, où l'on est surpris de voir survenir des *kératocèles* ou des *staphylomes cornéens*, dans l'espace de quelques heures.

Les troubles fonctionnels consistent en douleurs oculaires et périorbitaires vives qui ne font qu'exceptionnellement défaut dans certaines formes torpides, chez les alcooliques, les vieillards et les individus cachectisés.

Il existe une injection péri-kératique et conjonctivale des plus prononcées, sous forme d'encadrement lardacé, que l'on désigne sous le nom de *chémosis inflammatoire*.

En cas d'ulcération cornéenne, la vascularité anormale gagne de proche en proche, quitte à rétrocéder plus tard, une fois l'ulcère cicatrisé. Il n'en subsiste pas moins des taches albuginées persistantes et souvent des défauts de courbure dans les différents méridiens, donnant lieu à de l'astigmatisme irrégulier.

Nous devons faire une mention spéciale au sujet de la suppuration oculaire dans le cours de la variole.

Tantôt elle débute par la cornée, tantôt par l'iris sous forme d'hypopyon.

Jadis, on attribuait ces accidents et la cécité totale qui en résultait à l'extension de l'éruption variolique sur la cornée. Un examen attentif a démontré que les pustules ne dépassent dans aucun cas le bord libre des paupières. La preuve que les choses évoluent de la sorte, c'est que très fréquemment l'ophtalmie variolique apparaît dans le déclin de la pyrexie, en pleine période de dessiccation des pustules, plus particulièrement chez les individus âgés ou affaiblis, et qu'elle s'attaque souvent aux deux cornées à la fois.

D'après cela, il faut envisager les accidents oculaires suppuratifs, comme étant de même ordre que les abcès sous-cutanés multiples si communs pendant la convalescence. Il s'agit sans doute d'un état infectieux ou pyohémique général. Aussi la dénomination de kératite ou d'*ophtalmie post-variolique*, donnée par Mackenzie et plus tard par Hirschberg, nous semble parfaitement justifiée.

Le traitement de la kératite suppurative doit viser avant tout la destruction des micro-organismes, ou pour le moins la délimitation du processus suppuratif. Dans ce double but, le fer rouge (thermocautère ou électrocautère) constitue le modificateur par excellence, pourvu qu'on agisse en surface et en profondeur, jusqu'aux confins du foyer purulent et même au delà.

Les lavages antiseptiques, ceux à base de mercure, sont particulièrement indiqués.

Comme pansement, on emploiera au début des compresses évaporantes qui, en soustrayant du calorique, modèrent le travail inflam-

matoire. Plus tard, en vue de favoriser la phagocythose, on les recouvrira d'une couche imperméable, taffetas gommé ou toile vulcanisée. Enfin, on substituera aux pansements humides le bandage ouaté sec, qui a pour avantages de tarir la suppuration, de soutenir les parties amincies de la cornée et de s'opposer par là aux hernies de l'iris.

La kératocèle, abandonnée à elle-même, s'accentue de plus en plus. Le thermocautère est un moyen excellent pour en arrêter le progrès et accélérer le travail réparateur. Dans ce but, on cautérise le sommet du cône jusqu'à perforation complète, ce dont on est averti par l'écoulement de l'humeur aqueuse. Aussitôt, la kératocèle s'affaisse et, grâce à la filtration ainsi établie, la saillie a moins de tendance à se reproduire.

Les topiques qui nous ont le mieux réussi sont : l'iodoforme et le bleu d'éthyle. Les myotiques trouvent également leur application. Outre leur action favorable sur le tonus de l'œil, ils ont encore la propriété d'agir comme antipurulents.

Lorsqu'on a affaire à une plaie de la cornée dont les bords commencent à suppurer, on devra les toucher au thermocautère et procéder à des instillations de bleu d'éthyle, qui arrêtent le processus suppuratif d'une façon souvent merveilleuse.

Une recommandation formelle est d'appliquer le traitement le plus tôt possible. Parfois, quelques heures de retard suffisent pour entraîner la perforation, aboutissant tôt ou tard à la panophtalmie.

Pour apaiser les douleurs, les saignées locales, les applications de sangsues ou de ventouses à la tempe, ne conviennent guère qu'au début, et seulement chez les individus vigoureux. Nous n'en dirons pas autant des scarifications de la conjonctive toutes les fois qu'il existe un fort chémosis. Les injections hypodermiques de morphine, le chloral et l'antipyrine sont également à recommander.

Les frictions mercurielles et l'administration du calomel à doses fractionnées constituent des agents d'une utilité incontestable.

Une fois le travail suppuratif circonscrit et arrêté, on doit relever les forces du malade par un régime substantiel et tonique.

X

KÉRATITE NEURO-PARALYTIQUE

Cette kératite est consécutive à la paralysie du trijumeau ou à la section de ce nerf dans un but expérimental.

Chez l'homme, elle est rare. Tout ce que nous savons de sa pathogénie nous vient de l'expérimentation chez les animaux.

En 1822, Fodera et H. Mayo, en sectionnant la cinquième paire dans

le crâne, observèrent une anesthésie de la moitié correspondante de la face. Mais c'est Magendie[1] le premier qui, en répétant l'expérience, constata la fonte purulente de l'œil.

Claude Bernard[2], reprenant la question, établit que les lésions oculaires survenaient seulement lorsque la section portait au niveau ou en avant du ganglion de Gasser. Intéressé entre le ganglion et la protubérance, le nerf ne donnait lieu à aucun trouble.

Le grand physiologiste ne manqua pas de signaler cette particularité importante, que chez les animaux sains et vigoureux les lésions se montraient tardivement et étaient peu prononcées, alors que chez les sujets très jeunes, épuisés ou déjà malades, elles apparaissaient rapidement et aboutissaient à la fonte de l'œil.

Une autre remarque de Sinitzin[3] confirmée par Claude Bernard est que l'arrachement préable du ganglion cervical du grand sympathique empêche, ou pour le moins retarde, les troubles oculaires.

Schiff[4], sur quatre animaux, chiens et chats, chez lesquels la section de la cinquième paire avait été incomplète, ainsi qu'en témoignait la conservation de la sensibilité de la cornée, ne vit pas moins apparaître plus tard la suppuration de l'œil. Il put observer le même fait chez l'homme, où l'autopsie lui révéla une lésion partielle du trijumeau.

Meissner[5], répétant l'expérience de Magendie, constata la persistance de la sensibilité cornéenne et crut avoir manqué l'opération. Mais comme, quelques jours après, il commençait à se produire une forte purulence de l'œil, il sacrifia l'animal et put s'assurer que seule la racine grise ou ganglionnaire avait été atteinte.

Tout autre fut le résultat expérimental obtenu par Büttner[6]. La section nerveuse intra-crânienne effectuée, la cornée devint insensible, mais la suppuration fit ultérieurement défaut. A l'autopsie, l'auteur constata que la lésion intéressait seulement la partie externe du nerf.

De l'ensemble de ces faits, en apparence contradictoires, Meissner est arrivé à conclure que seule la portion interne du ganglion du trijumeau possède des propriétés trophiques, alors que l'externe tiendrait sous sa dépendance la sensibilité tactile de la cornée.

Merkel[7], poussant plus loin les recherches, a établi que la racine trophique avait pour origine la substance grise de l'aqueduc de

1. Magendie, *Journ. de physiol. expér. et path.*, 1822.
2. Cl. Bernard, *Leçons sur le système nerveux*, II, 1863.
3. Sinitzin, *Centralb. f. d. med. Wissensch.*, n° 11, 1871.
4. Schiff, *Lehrb. d. Physiol. d. Mensch.*, 1857 *und zeitschr. f. ration. medicin.*, 1867.
5. Meissner, *Zeitschrift f. ration. med.*, 1867.
6. Büttner, *ibid.*, 1862.
7. Merkel, *Untersuch. Anat. Instit. Rostock*, 1874.

Sylvius. Cette assertion, contredite par Eckhard[1], a été confirmée plus tard par Mathias Duval et Laborde[2]. D'après ces auteurs, il existe dans le bulbe un noyau dont les lésions expérimentales provoquent des troubles fonctionnels et organiques semblables à ceux qu'entraîne la section intra-crânienne de la portion sensitive du nerf.

Les troubles oculaires qui accompagnent la section du trijumeau doivent être distingués en *primitifs* et en *consécutifs*.

Parmi les premiers, nous signalerons la saillie du globe, ou *exorbitisme*, l'abolition du clignotement, un léger trouble superficiel de la cornée, le resserrement de la pupille et une injection vive de la conjonctive bulbaire. Dans nos expériences, nous avons remarqué, en outre, qu'au début le globe devenait dur comme dans le glaucome, état qui disparaissait plus tard.

Au bout de 36 à 48 heures, la cornée commence à s'opacifier et à se ramollir, puis elle bombe et se perfore, laissant écouler le pus déjà collecté dans la chambre antérieure.

A la dernière période, l'œil s'atrophie et ne représente plus qu'un moignon.

Pendant que ces phénomènes de destruction s'accomplissent, la conjonctive fortement congestionnée devint le siège d'un chémosis séreux ou séro-sanguin. Toujours est-il que des lésions aussi graves évoluent silencieusement, sans douleurs et sans poussées congestives du côte de la moitié correspondante de la tête, contrastant ainsi avec ce qui se passe après l'arrachement du grand sympathique au cou.

La pathogénie des troubles oculaires consécutifs à la section du trijumeau a été diversement interprétée.

Donders, Snellen[3], Senftleben[4] et v. Gudden[5] envisagent la destruction suppurative de la cornée comme dérivant uniquement de la perte de sensibilité de cette membrane. Dans ces conditions, le besoin de cligner ne se faisant plus sentir, celle-ci reste exposée à l'air, se dessèche et s'enflamme. Snellen, à l'appui de sa manière de voir, sitôt le trijumeau sectionné chez le lapin, suture les paupières entre elles ou recouvre le globe avec l'oreille de l'animal. Grâce à cette protection artificielle, les phénomènes suppuratifs deviennent plus rares, il est vrai, mais ne manquent pas pour cela.

Tout en faisant la part légitime qui revient à l'influence de l'air, nous ferons remarquer avec Claude Bernard que la lagophtalmie par paralysie du facial devrait exposer bien autrement l'œil à sa perte. Ce

1. Eckhard, *Berträge z. Anat. und Phys.*, t. III, p. 35.
2. Mathias Duval, *Travaux de laboratoire de physiologie.*
3. Snellen, *Arch. f. die Holland. Beiträge zu Natur. u. Heilkunde*, Berlin, 1857.
4. Senftleben, *Virchow's Arch.*, t. 65, I, p. 69.
5. Gudden, *Bericht d. Naturforscher Versamme l. z. Magdeburg*, 1884.

n'est pourtant pas ce qui a lieu. De même, dans l'ordre expérimental, nous avons cité des cas où, malgré la conservation de la sensibilité cornéenne, la fonte purulente de l'œil ne s'est pas moins produite.

Il est à ajouter, d'après les expériences de Laborde et les nôtres, que la suppuration débute souvent non par la cornée, mais par la chambre antérieure, sous forme d'hypopyon. C'est dire qu'on ne saurait nier les troubles trophiques directs ou par les vaso-moteurs, tout en faisant la part du desséchement cornéen, ainsi que le veulent Schiff (*l. c.*), Samuel[1], Buttner (*l. c.*), Meissner (*l. c.*), Eckhard (*l. c.*), Merckel (*l. c.*) et Snellen (*l. c.*). La théorie purement mécanique de Snellen, Senftleben et v. Gudden ne peut se soutenir. C'est ce qui a été compris par Eberth[2] et Balogh[3], qui font intervenir l'action des microbes, fait non encore suffisamment démontré. De leur côté, Feuer[4] et Bockmann croient à une altération xérotique, et Hippel[5], se rapportant à des expériences sur le lapin, admet que la kératite est due à un manque d'humectation de l'œil. Pour lui, il suffit de placer l'animal dans une atmosphère humide pour prévenir toute lésion oculaire.

Chez l'homme, la paralysie spontanée de la cinquième paire diffère sensiblement dans ses allures de celle expérimentale.

Dans ses leçons sur le système nerveux, Cl. Bernard relate l'observation d'une femme, dont toute la moitié de la face et l'œil correspondant, sauf la cornée, étaient devenus insensibles. Bien que cette anesthésie remontât à un certain temps, aucun trouble trophique de l'œil ne s'était manifesté.

Nous avons eu à traiter deux cas de ce genre. Dans le premier, il s'agissait d'une dame de soixante ans qui, depuis deux ans, avait une anesthésie complète de la cinquième paire droite, avec perte totale de la sensibilité de la cornée. S'étant refroidie, elle fut prise brusquement d'une kératite interstitielle suppurative, avec apparition simultanée d'hypopyon, le tout sans douleur. Sous l'influence des compresses chaudes et de l'atropine, le processus suppuratif s'arrêta, laissant subsister une opacité cornéenne centrale et des adhérences iritiques qui nous conduisirent à pratiquer l'iridectomie.

Grâce à l'anesthésie de l'œil, la malade ne ressentit aucune douleur, ni pendant ni après l'opération, et, chose digne de remarque, la cicatrisation s'effectua aussi rapidement que dans les cas ordinaires. Récemment, nous avons observé un fait analogue chez un homme de cinquante-six ans.

1. Samuel, *Die trophischen Nerven*, 1860.
2. Eberth, *Centralb. f. d. Medic. Wissenschaft.*, n° 11, 1871.
3. Balogh, *ibid.*, n° 6, 1876.
4. Feuer, *Sitzungsber. d. kais. Acad. z. Wien.*, 3, 1876.
5. V. Hippel, *Arch. f. Oph.*, XXXV, 3, p. 217, 1889.

La kératite neuro-paralytique spontanée revêt deux formes : l'une *aiguë* propre à l'enfance; l'autre *chronique* à marche torpide qui s'attaque plus particulièrement aux adultes.

La rareté de cette affection tient à ce que la paralysie du trijumeau est le plus souvent partielle et qu'assez fréquemment il s'y joint du ptosis paralytique, d'où préservation de la cornée.

Exceptionnellement primitive, cette kératite se montre d'ordinaire dans le cours d'états infectieux graves, tels que : le typhus, la méningite cérébro-spinale épidémique, la méningite tuberculeuse, la scarlatine, le choléra et le zona ophtalmique.

Comme exemple de zona, nous citerons le cas de Kroll[1] où il y avait en même temps paralysie de l'iris et du moteur oculaire externe. Rarement, on rencontre l'affection liée au ramollissement cérébral et à la sclérose des centres.

Un fait curieux est celui rapporté par Haase[2]. La kératite avait succédé au ramollissement de la partie antérieure du pont de Varole avec hémorrhagie dans le ganglion de Gasser, le tout dépendant d'un kyste situé au milieu de la protubérance.

Les traumatismes de la base du crâne peuvent encore la provoquer. Baudry[3] en cite un nouvel exemple consécutif à une fracture sous-condylienne du maxillaire inférieur. Il en est ainsi de l'élongation, de la résection et de la cautérisation de l'une des branches du trijumeau, comme dans l'observation de Kretschmer[4] relative au nerf sous-orbitaire.

Des névralgies persistantes consécutives au refroidissement ou à la compression ont été également signalées. Le second fait de Baudry (*l. c.*) concerne une névralgie *a frigore* et celui de Genkin[5] la compression. Le dernier malade était un aliéné de soixante-dix ans, vieux syphilitique et sujet depuis de longues années à une névralgie trifaciale bilatérale. A l'autopsie, on constata une tumeur gommeuse du sphénoïde comprimant la cinquième paire gauche. Il est à noter que l'anesthésie de l'œil et de la face avait fait défaut. Une observation de Charcot a beaucoup d'analogie avec la précédente, bien que l'auteur l'ait interprétée comme une hyperesthésie du trijumeau par trophonévrose.

La syphilis, à sa période avancée, a été souvent incriminée et à juste titre. Alexander[6] en a observé quatre cas des plus concluants, auxquels

1. Kroll, *Centralb. f. prak. Augenh.*, 1882, p. 72.
2. Haase, *Arch. f. Opht.*, 1882, p. 225.
3. Baudry, *Arch. d'oph.*, 1886, VI, p. 70.
4. Kretschmer, *Centralb. f. prak. Augenh.*, 1880, p. 65.
5. Genkin, *Russkaja med.*, n° 9.
6. Alexander, *Syphilis und. Auge*, 1888, p. 187.

il faut ajouter ceux de Henry[1], Königstein[2], Genkin, Anderson[3], Jani[4], Gunn et Schweinitz[5]. Dans tous, sauf celui de Genkin, l'œil et la face étaient insensibles, en même temps qu'il y avait paralysie des nerfs moteurs du globe, du facial et de l'acoustique. Chez une malade de notre clinique il s'y ajoutait de l'anosmie, et chez une autre, dont nous avons précédemment parlé, le facial du même côté avait été atteint.

L'anatomie pathologique ne comprend jusqu'ici qu'un petit nombre de faits.

La première autopsie revient à Serres. Cet auteur trouva le ganglion de Gasser altéré, gris jaunâtre et l'origine des trois branches gonflée et rouge; la racine motrice était normale.

Romberg, d'après Gama[6], cite le cas d'un paraplégique où le ganglion de Gasser était lardacé et augmenté de volume.

Dans un examen fait par Alison[7], la cinquième paire gauche était indurée en avant du ganglion tandis qu'en arrière, jusqu'au pont de Varole, elle se réduisait à un simple tractus fibreux. Nous avons déjà mentionné l'observation de Genkin et celle de Haase, où le ganglion était également intéressé.

Seul Schweinitz a eu l'occasion de disséquer les nerfs ciliaires de l'œil devenu panophtalme à la suite d'une kératite de cet ordre. Il dit les avoir trouvés normaux, ce qui porte à penser qu'ici encore la lésion était centrale.

De tout ce qui précède on est autorisé à conclure que la kératite neuro-paralytique reconnaît pour point de départ une altération du ganglion ou des noyaux protubérantiels de la cinquième paire. Par contre, toutes les fois que les complications oculaires font défaut, il est permis d'envisager la paralysie du trijumeau comme d'ordre périphérique.

Au point de vue clinique, l'affection se caractérise par son indolence absolue, le peu de réaction qu'elle provoque et l'absence de sécrétion muco-purulente de la conjonctive. Le plus souvent, elle débute à la surface, mais il est des cas où elle commence par la chambre antérieure, pour aboutir à la cornée, qui ne tarde pas à s'infiltrer et à perdre son épithélium.

Dans le traitement, la principale indication est de préserver l'œil de toute contamination au moyen du bandage occlusif, qu'on peut humecter avec un liquide antiseptique, conformément au conseil donné par

1. Henry, *Med. Times*, p. 577, Philadelphie.
2. Königstein, *Wiener med. Presse*, n°. 1878.
3. Anderson et Gunn, *Brit. Med. Journ.*, p. 955, t. I.
4. Jani, *Centralb. f. prak. Augenh.*, 1881, p. 195.
5. Schweinitz, *Arch. f. Augenh.*, XXV, p. 152, 1892.
6. Gama, *Traité des plaies de tête et de l'encéphalite*, Paris, 1830, 175.
7. Alison, *Path. and. pract. researches*, 3e édit., 1836, p. 454.

v. Hippel. Dans le même but, Snellen a proposé le port d'une coque à fente sténopéique.

Une fois la cornée infiltrée de pus, on fera des lavages à l'acide borique, au sublimé à 1 pour *quatre* ou *cinq* mille, ou encore au biiodure au *vingt-millième*. On appliquera ensuite, d'une façon continue, des compresses imbibées des mêmes liquides, dont l'action est particulièrement utile contre l'hypopyon.

Les myotiques conviennent surtout s'il y a ulcère de la cornée, alors que l'atropine s'adresse plus spécialement aux adhérences iritiques.

Parmi les topiques antipurulents, l'iodoforme et le bleu d'éthyle tiennent encore la première place.

Un vaste hypopyon demande à être évacué par une large paracentèse périphérique, suivie d'un lavage de la chambre antérieure avec l'une des solutions précédemment indiquées.

Le processus suppuratif arrêté, il peut subsister une occlusion pupillaire justiciable de l'iridectomie. Nous avons dit plus haut que cette opération donne des résultats favorables, alors même que l'œil reste insensible.

Dans le but de favoriser la nutrition défaillante de la cornée, on a proposé les courants continus. Toutefois, il ne faudrait pas y compter beaucoup lorsque la lésion est nucléaire.

On se préoccupera, avant tout, de relever les forces du malade par le régime et les toniques. L'importance de cette indication découle nettement de la remarque de Claude Bernard, qu'après section de la cinquième paire dans le crâne, les complications oculaires sont d'autant plus à redouter que le sujet est souffrant ou épuisé.

De même, on recommandera au malade d'éviter tout refroidissement, les expérimentateurs étant d'accord sur l'action funeste du froid, lorsque le système nerveux central vient d'être gravement lésé.

XI

ULCÈRES DE LA CORNÉE

Bien que les ulcères de la cornée soient consécutifs à la plupart des kératites précédemment décrites, il existe des types qui, en raison de leur marche particulière et de leur gravité, méritent une étude spéciale. Tels sont : l'ulcère *asthénique* exempt de vascularité; l'ulcère *sthénique* accompagné d'injection prononcée, enfin, celui connu sous le nom d'*ulcère rongeant* ou *serpigineux*.

A. — ULCÈRE ASTHÉNIQUE OU INVASCULAIRE DE LA CORNÉE

Ce genre d'ulcère occupe de préférence le centre de la cornée.

Dans les premiers stades, il s'agit d'une perte de substance transparente et peu profonde, qui tranche à peine sur les parties voisines; voilà pourquoi elle passe souvent inaperçue sans le secours de l'éclairage oblique.

Lorsque plusieurs ulcères se groupent, il en résulte une surface taillée en facettes, rappelant la disposition de la cornée des insectes. On lui donne alors les noms d'ulcère *en facettes* ou par *abrasion*.

Le travail ulcératif devenu profond, il s'ensuit une kératocèle par hernie de la membrane de Descemet qui, cédant à son tour, détermine un staphylome irien petit, de couleur noire, appelé tête de mouche ou *myocéphalon*.

Généralement, il y a peu ou pas de vascularité. Seuls, les ulcères phériphériques s'accompagnent d'injection et laissent après eux une opacification indélébile.

Ce sont les adultes à partir de trente ans et au-dessus, surtout ceux ayant souffert de kératites phlycténulaires répétées et dont les cornées restent vasculaires, qui offrent le plus d'exemples de cette maladie.

Chez les vieillards et les sujets débilités, l'ulcère ordinairement périphérique s'attaque souvent aux deux yeux. En général petit, ayant les dimensions d'une tête d'épingle ou bien disposé en coup d'ongle, il tend à perforer la cornée et à se compliquer d'iritis. Aussi les douleurs ciliaires et une forte injection de l'œil font rarement défaut. Si nous ajoutons que l'affection récidive, on comprend la nécessité d'instituer de bonne heure un traitement actif.

Dans ce but, on pratiquera des paracentèses répétées et l'on instillera suivant les besoins de la pilocarpine, de l'ésérine et du bleu d'éthyle. L'iodoforme en pommade ou en poudre constitue également un excellent topique. L'atropine n'est indiquée que s'il y a tendance à la production de synéchies. Les applications de compresses chaudes au début, et plus tard l'emploi du bandage ouaté, sont des adjuvants actifs.

Dans l'ulcère marginal *torpide* rebelle au traitement ordinaire, Hermann Kuhnt[1] propose d'abraser la surface, de la laver avec une solution de sublimé à $\frac{1}{5000}$ et de la recouvrir avec un lambeau conjonctival pris sur la périphérie. Une condition indispensable est l'absence de toute complication du côté des voies lacrymales. Pour l'auteur, ce procédé serait également applicable toutes les fois qu'il tend à se produire une kératocèle ou un staphylome irien périphérique.

1. Kuhnt, Wiesbaden, 1884, broch. in-8.

S'il coexiste des granulations, du phymosis des paupières ou un pannus cornéen, on s'attachera à les combattre.

Lorsqu'il s'agit de vieillards dyscrasiés et d'arthritiques, on ne négligera pas l'état général.

B. — ULCÈRE STHÉNIQUE ET FISTULES DE LA CORNÉE

A propos des abcès cornéens, nous avons exposé la marche et la terminaison de l'ulcère *sthénique*, autrement dit *inflammatoire*. Pour compléter son étude, il nous reste à mentionner certaines complications : la *cataracte polaire antérieure* symptomatique et les *fistules* de la cornée.

Cette cataracte est surtout fréquente dans le bas âge. Petite, d'un blanc crayeux, elle a pour siège le pôle antérieur du cristallin et correspond exactement à l'ancien ulcère. Ainsi que nous le verrons plus tard, il s'agit d'une altération limitée à l'épithélium sous-capsulaire, à quoi s'ajoutent parfois des dépôts plastiques provenant de l'iris enflammé.

L'établissement d'une *fistule permanente* mérite autrement notre attention. Non seulement l'humeur aqueuse, en s'écoulant d'une façon continue, produit l'effacement de la chambre antérieure, mais elle entretient une irritation constante, exposant l'œil à la suppuration, pour peu qu'il y ait des germes infectieux.

Czermak[1] s'est particulièrement occupé du mode de formation de ces fistules et a établi un lien entre elles et la cicatrisation *cystoïde*. A propos de cette dernière, il admet la formation d'une cavité kystique sous-épithéliale et un canal capillaire qui la fait communiquer directement avec la chambre antérieure, ou à travers une mince cloison de tissu aréolaire. Dans les deux cas, l'humeur aqueuse filtre dans la cavité du kyste.

Lors de fistule complète, l'épithélium tapisse tout le canal de communication et s'étend même plus ou moins loin sur la face postérieure de la cornée. Dans ces conditions, il n'est pas rare de voir la membrane de Descemet avancer le long du trajet anormal par suite de la rétraction cicatricielle.

Pour Czermak, l'interposition d'un lambeau d'iris prolabé favorise l'établissement de la fistule, ainsi qu'en témoigne la présence de pigment irien et même de fibres musculaires lisses. L'auteur admet qu'il puisse exister d'autres modes de formation des trajets fistuleux, mais le processus qu'il a décrit reste le plus fréquent.

A une période avancée, il a trouvé dans le tissu de cicatrice des

1. Czermak, *Arch. f. Opht.*, XXXVI, 2, p. 165, 1890 et XXXVII, 2, p. 58. 1891.

boules et un réticulum hyalins qu'il envisage avec Leber comme d'anciens dépôts de fibrine.

Partant de ces données anatomiques, il pense que le meilleur moyen de prévenir les fistules cornéennes consiste à libérer l'iris de ses adhérences.

Une fois la fistule établie, l'immobilisation des deux yeux sous un bandage compressif, l'ésérine et la cautérisation du trajet avec le crayon de nitrate d'argent pourront réussir.

Si l'on échoue, on essaye d'aviver les parois avec une curette tranchante, ou à l'aide d'une petite couronne de trépan. De Wecker[1] propose d'inciser crucialement le trajet fistuleux et d'en exciser les bords à l'aide de pinces-ciseaux. Nous préférons de beaucoup l'emploi du thermo-cautère après large iridectomie.

C. — ULCÈRES RONGEANTS OU SERPIGINEUX DE LA CORNÉE

Par son origine microbienne, sa marche envahissante et sa gravité particulière, l'ulcère serpigineux mérite une description détaillée.

Le plus habituellement, on l'observe chez des individus avancés en âge. Cela tient à ce que, par l'atonie de l'orbiculaire, la paupière inférieure s'ectropionne, exposant au contact de l'air la conjonctive, qui s'enflamme et sécrète des liquides chargés de microbes.

C'est par le même mécanisme que, dans la lagophtalmie paralytique et l'exophtalmie, il se produit la kératite dite par *desséchement*. Il n'est pas jusqu'au catarrhe du sac lacrymal qui ne puisse être la cause d'un ulcère infectieux. D'après Trousseau et Millingen[2], l'ozène atrophiante simple, sans complications du côté des voies d'excrétion des larmes, suffit pour le provoquer. Ils s'appuient sur les bons effets des irrigations nasales avec la solution du sublimé à $\frac{1}{2000}$.

En pareille occurrence la plus petite exfoliation de la cornée aboutit à une ulcération. Eberth[3], Leber[4], Stromeyer[5] et Fritsch[6], en inoculant sur des cornées d'animaux divers microbes, l'aspergillus glaucus, le leptothrix buccalis, des staphylocoques et des streptocoques, ont établi ce fait important.

Les moissonneurs, les vidangeurs et les égoutiers, surtout ceux âgés et débilités, sont plus exposés que d'autres à contracter cette affection qui parfois revêt la forme endémique. Cela tient sans doute à la fré-

1. De Wecker, *Ann. d'ocul.*, t. 56, p. 304.
2. Trousseau et Millingen, *Arch. d'ophtal.*, IX, p. 270 et 526, 1889.
3. Eberth, *Centralblatt. f. Med. Wissenschaft*, 1873.
4. Leber, *ibid.*, 1873.
5. Stromeyer, *Arch. f. Opht.*, XII et XIX.
6. Fritsch, *Experiment. Stud. Erlangen*, 1874.

quence des excoriations par les épis de blé chez les premiers, et au contact de vapeurs irritantes chez les seconds.

Au début, il apparaît, sur la partie infectée, une infiltration grisâtre à surface dépolie et à bords saillants. A mesure que le bourrelet gagne en étendue, le centre du foyer prend une teinte jaune crémeuse et envahit rapidement en profondeur jusqu'à perforation. De là, le nom d'ulcère *rongeant* ou *serpigineux*.

A ce moment, par l'éclairage oblique on constate dans la chambre antérieure un dépôt nuageux, qui ne tarde pas à devenir franchement purulent. De forme semi-lunaire, à concavité supérieure, l'épanchement constitue ce que l'on est convenu d'appeler *hypopyon*. Cette complication presque constante explique le terme de *kératite à hypopyon*, dont on se sert encore pour désigner l'ulcère infectieux.

La présence du pus dans la chambre antérieure a été diversement interprétée. Nous avons suffisamment insisté sur ce point, à propos de la kératite suppurative, pour que nous n'ayons pas à y revenir. Rappelons seulement que l'iris, parfois les procès ciliaires et accessoirement la cornée en sont la source.

A une période plus avancée, la partie cornéenne infiltrée se nécrose puis s'exfolie sous la forme d'un bourbillon caséeux. L'iris gonflé, vascularisé et en pleine purulence, vient alors faire hernie au dehors, pendant que le globe s'atrophie et constitue un moignon informe.

Telle est la terminaison habituelle de l'ulcère rongeant abandonné à lui-même.

Les troubles fonctionnels sont : une injection périkératique et conjonctivale vive, la photophobie, le larmoiement et des douleurs ciliaires intenses, qui ne font qu'exceptionnellement défaut chez les alcooliques, les individus avancés en âge ou cachectisés.

Vu la gravité de l'affection, on doit intervenir promptement et agir avec vigueur.

Dans ce but, on commencera par désinfecter l'œil et ses annexes, conjonctive, paupières, sac lacrymal, au moyen de lavages répétés au biiodure de mercure ou au sublimé. En même temps, on usera des collyres myotiques, de l'iodoforme en pommade et d'attouchements au bleu d'éthyle (Stilling) ou à la teinture d'iode (Chibret). Vignes[1] préconise une pommade composée d'aristol 1 gramme, vaseline 25 grammes, sulfate d'atropine $0^{gr},10$, et y combine le bandage ouaté sec. Bourgeois[2] préfère les lotions avec un mélange d'une solution d'acide borique et de borate de soude. Comme pansement il emploie l'ésérine et l'aristol.

Malgré leur utilité, tous ces moyens ne sauraient suffire, si l'on ne

1. Vignes, *Soc. fr. d'opht.*, 1892, p. 515.
2. Bourgeois, *ibid.*, p. 594.

procède à la destruction de l'ulcère par le thermo ou l'electrocautère, en ayant soin d'agir sur le bourrelet marginal, autrement dit jusqu'aux confins de la partie restée transparente.

Pour accélérer la résorption du pus, rien ne vaut l'emploi persévérant de compresses trempées dans une solution antiseptique chaude, recouvertes de flanelle et de taffetas gommé ou de tout autre tissu imperméable. La clinique a depuis longtemps constaté l'excellence de ce moyen; ce que la bactériologie explique par l'action de la chaleur sur la phagocytose.

En présence d'un vaste hypopyon occupant la *moitié* ou les *deux tiers* de la chambre antérieure, on ne saurait compter sur la résorption spontanée du pus et il faut procéder à son évacuation.

Mais auparavant, on pourra tenter avec avantage les injections sous-conjonctivales de sublimé au millième, cinq à dix gouttes au plus. Préconisée tout d'abord par Reymond de Turin[1], puis Galenga et Secondi, dans le traitement de l'irido-cyclite sympathique, cette méthode a trouvé des imitateurs. Pflüger[2], voulant éviter l'action trop irritante du sublimé, lui a substitué le trichlorure d'iode à $\frac{1}{1000}$ ou $\frac{1}{2000}$ dissous dans la solution physiologique de chlorure de sodium. Comme cette solution se décompose facilement, l'auteur conseille d'en préparer une plus concentrée à $\frac{1}{100}$ et de l'additionner au moment de s'en servir de la quantité voulue d'eau distillée. — La dose à injecter est la même que pour le sublimé. Ayant expérimenté ce dernier agent, nous l'avons trouvé aussi irritant que le bichlorure.

Le traitement chirurgical de l'hypopyon remonte à l'antiquité. Galien, Aetius et Paul d'Egine pratiquaient déjà la ponction de la chambre antérieure pour évacuer le pus. Cette méthode a trouvé depuis des partisans et des détracteurs; parmi ces derniers, il faut citer Mackenzie.

Plus près de nous, Sœmisch[3] proposa de fendre l'ulcère par le milieu, d'ouvrir à plusieurs reprises les lèvres de l'incision avec un stylet d'argent, jusqu'à disparition complète du pus. Il insiste sur la nécessité de s'attaquer au bourrelet marginal, sans quoi l'ulcère continue à s'étendre.

Bien que cette méthode ait réalisé un réel progrès, l'expérience nous a démontré qu'on obtient de meilleurs résultats par une large incision périphérique au bas de la cornée. Le pus collecté sort en entier, grâce à la largeur de la voie et à sa situation déclive : deux conditions reconnues indispensables en chirurgie.

Formée de globules purulents emprisonnés dans un caillot fibrineux,

1. Reymond de Turin, *Bull. et Mém. de la Soc. franç. d'ophtal.*, 1889, p. 115.
2. Pfluger, *ibid.*, 1891, p. 126.
3. Sœmisch, Bonn., 1870.

la collection demande souvent à être extraite au moyen de fines pinces à cuiller. La chambre antérieure évacuée, on y pousse une injection antiseptique. Nous donnons la préférence à celle de biiodure d'hydrargyre au vingt-millième. Grâce à ce lavage, on empêche ou pour le moins on restreint la reproduction du pus, auquel cas une nouvelle application de compresses chaudes le fait disparaître.

Avant l'évacuation du pus, nous touchons toute la surface de l'ulcère, y compris le bourrelet grisâtre qui l'encadre, avec le petit thermocautère olivaire chauffé au rouge sombre.

Plusieurs observations probantes contenues dans la thèse de notre élève Thoumas[1] et dans le travail de Parisotti témoignent de l'excellence de cette méthode[2].

Si une première cautérisation ne suffit pas pour enrayer l'ulcère, on n'hésitera pas à recourir à une seconde. A cette condition le fer rouge, recommandé par Martinache[3], Gayet[4], Passerat[5], Martin de Bordeaux[6], Conheim[7], Sattler, Gruening[8], Knapp[9], Herbert Claiborne[10] et autres, pourra assurer le succès.

Tout n'est pas fini après la cicatrisation de l'ulcère. Le tissu de réparation, doué de peu de résistance, se laisse souvent refouler et il se produit un staphylome. L'obstruction de la pupille par des synéchies abondantes est la règle, outre que le cristallin peut se cataracter. Par suite de l'occlusion de l'angle iridien, il y a lieu de craindre plus tard un glaucome consécutif.

On conçoit donc combien il importe de prévenir pareilles complications et avant tout les adhérences iritiques, par l'emploi persévérant des instillations d'atropine. Celles-ci ne sont contre-indiquées que dans les cas d'hypertonie, ce qui est exceptionnel[11].

En tant que traitement préventif de l'ulcère, on ne saurait trop insister sur la cure de la lagophtalmie, de l'ectropion, de l'entropion et des inflammations chroniques du nez et des voies lacrymales.

1. Thoumas, Thèse de Paris, 1886.
2. Parisotti, *Ipopio*, Roma, 1891, p. 45.
3. Martinache, *Pacific. med. Journ.*, 1875, p. 221.
4. Gayet, *Gaz. des Hôp.*, 1877, p. 86.
5. Passerat, Thèse de Paris, 1877.
6. Martin, Congrès de Londres, 1881.
7. Conheim, *Bericht d. Heidelberg opht. Gesell.*, 1879.
8. Gruening, *Arch. f. Opht.*, 1885, XIV.
9. Knapp, *Trans. of the Amer. opht. Soc.*, 1885, p. 40.
10. Claiborne, *New-York med. Journ.*, mai 1891.
11. Thèse de Doret, Paris, 1889.

XII

TUBERCULOSE DE LA CORNÉE

La tuberculose *primitive* de la cornée constitue une entité morbide rare dont les lésions se confondent avec celles d'autres variétés de kératite ulcéreuse. C'est ce qui nous a conduit à des études expérimentales chez les animaux, ainsi que l'avait fait auparavant Haensell[1], en vue d'en déterminer nettement les caractères et la marche[2].

Durant le premier septénaire de l'inoculation tuberculeuse, on ne remarque rien d'anormal. A partir du huitième jour, il apparaît, au niveau du point piqué, une opalescence qui s'accompagne bientôt d'une injection épisclérale, sous forme d'un pinceau triangulaire. En explorant à la loupe la partie modifiée, on y découvre de petits nodules blanc jaunâtre ou grisâtres qui ne sont autres que des tubercules miliaires. Les nodules, en se fusionnant, donnent naissance, vers le vingtième jour, à une infiltration purulente des lames de la cornée déjà pourvue de nombreux vaisseaux. Tout autour de la région malade on voit des granulations à leur premier stade.

A cette période, l'épithélium cornéen se soulève et tombe, pour faire place à une ulcération à fond jaunâtre qui gagne en surface et en profondeur. L'examen microscopique par la méthode d'Ehrlich décèle dans le détritus purulent des bacilles de Koch.

Vers le vingt-septième jour, l'ulcère devient irrégulier sur les bords et revêt un aspect cratériforme, à contour déchiqueté et à fond sale, d'où se détachent de petits amas blanchâtres. En même temps, la vascularité anormale du stroma s'accentue et représente bientôt un véritable pannus.

Ce travail ulcératif, suivi d'élimination des tissus nécrosés, s'achève habituellement à la fin du premier mois.

A partir de ce moment, la vascularité décroît et la *réparation* de la perte de substance commence à s'effectuer vers le soixante-seizième jour de l'expérience. Elle n'est complète qu'à la fin du quatrième mois environ.

A la place de l'ulcère, on aperçoit une cicatrice blanchâtre plus ou moins déprimée, offrant vers sa profondeur quelques fins capillaires et un piqueté opaque constitué par des taches d'un blanc mat, ainsi que de petites saillies de coloration rouillée, dues à des extravasations sanguines.

1. Haensell, *Arch. f. Opht.*, t. XXV. 4, p. 58, 1879.
2. Panas, *Arch. d'ophtal.*, 1885, p. 195.

Avec le temps, l'opacification s'éclaircit et, au bout du septième mois, la cornée recouvre sa transparence, sauf au point inoculé.

Dans aucune de nos expériences, nous n'avons vu l'affection gagner les autres parties de l'œil, ni se propager dans l'organisme. Il résulte de là que la tuberculose primitive de la cornée est de celles qui peuvent rester localisées.

Kostenitsch et Wolkow[1] viennent de faire des expériences de même ordre d'où il ressort des particularités histologiques importantes. Le bacille, une fois en contact avec les cellules fixes de la cornée, gonfle leur protoplasma, s'y incorpore et les transforme par division en jeunes cellules épithélioïdes. Ce travail s'accompagne toujours de l'apport de cellules migratrices et de la formation de vaisseaux nouveaux. Jamais ils n'ont trouvé de cellules géantes. Tout au plus dans les stades avancés ont-ils rencontré des cellules épithélioïdes à deux ou quatre noyaux. Du reste, pour ces auteurs les cellules géantes seraient produites par l'accolement d'éléments épithélioïdes au moyen d'un plasma grenu contenant souvent des bacilles.

La description expérimentale concorde avec ce que la clinique nous a permis d'observer. A cet égard, nous citerons l'observation d'une dame de 30 ans, délicate de santé et à sommets suspects.

Après avoir éprouvé des douleurs ciliaires vives du côté droit, la malade se présenta à nous avec une opacification interstitielle diffuse du segment cornéen supérieur et une légère injection épisclérale. Vers le treizième jour, l'opacification et la vascularité avaient atteint le centre. La cornée offrait en plus des grains blancs, jaunâtres, rappelant une éruption de tubercules miliaires. Ces grains, au fur et à mesure de leur évolution, se fusionnèrent, et, vers la quatrième semaine, toute la partie infiltrée devint le siège d'une ulcération à fond jaunâtre et à bords déchiquetés, sans complications d'hypopyon ou d'iritis.

Chose digne de remarque, l'ulcère, pendant toute sa période d'envahissement, accusa sa marche progressive par l'adjonction de nouveaux tubercules marginaux.

Il ne fallut pas moins de trois mois de traitement pour arriver à la cicatrisation, qui se termina par un *albugo* prononcé.

Deux ans plus tard, la cornée avait recouvré une transparence suffisante pour permettre la lecture de gros caractères d'imprimerie.

La similitude des symptômes observés avec ceux que l'expérimentation nous a fournis chez les animaux est telle, qu'il est impossible de mettre en doute chez notre malade l'origine tuberculeuse de l'ulcère cornéen. Cela ressort également des observations de Fontan[2] et de Rachet[3].

1. Kostenitsch et Wolkow, *Arch. de med. experim.*, IV, p. 745, 1895.
2. Fontan, *Rec. d'opht.*, 1887, p. 205.
3. Rachet, *Brochure*, Paris, 1887.

Si l'on était en présence d'une lésion mal définie, laissant planer des incertitudes sur sa nature, il faudrait procéder à la recherche des bacilles, ou mieux, pratiquer avec le produit de l'ulcère des inoculations dans la chambre antérieure d'animaux.

Le *traitement local* se rapproche beaucoup de celui de l'ulcère rongeant. On emploiera surtout la cautérisation, les lotions antiseptiques et les applications d'iodoforme en poudre ou en pommade. Quant au traitement général, il est le même que celui de la tuberculose constitutionnelle.

XIII

OPACITÉS OU TAIES DE LA CORNÉE

Sous le nom générique de *taies* de la cornée, on entend tout trouble persistant qui succède aux affections ulcéreuses précédemment décrites. A cela s'ajoutent des opacités partielles ou totales d'ordre dystrophique, les unes acquises, les autres congénitales.

Outre l'obstacle réel que les taies apportent à l'exercice de la vision, elles constituent, comme nous l'avons dit, une menace permanente pour l'œil. Aussi de tout temps les ophtalmologistes ont-ils cherché à les combattre par un traitement spécial.

Dès l'époque pré-alexandrine, on distinguait, d'après leur degré d'intransparence, les taies en ἀχλύες (*caligo* des Latins), νεφέλαι (*nubeculæ*), αἰγίδες. Galien et ses successeurs les avaient dénommées νεφέλιον, ἄχλυς, ἄυλη et λεύκωμα. Aujourd'hui, on se sert des termes *néphélion*, *albugo* et *leucome*, correspondant, le premier à des opacités légères, le second à celles plus prononcées, et le dernier ou leucome au tissu cicatriciel véritable, qui, comme tel, constitue une tache indélébile.

Au point de vue du traitement, les anciens avaient divisé les taies cornéennes en *superficielles* et en *profondes* ou *calleuses*. Ils s'attachaient à faire disparaître les premières par l'application de topiques légèrement astringents. Quant aux secondes, ils les considéraient comme incurables, surtout lorsqu'elles étaient compliquées de glaucome ou d'hypochyme (cataracte).

Dans un intérêt pratique, nous diviserons les opacités cornéennes : en idiopathiques ou *cicatricielles*, en *symptomatiques* ou consécutives à d'autres maladies de l'œil, et en *dystrophiques*, dont le type principal est le *gérontoxon* ou arc sénile.

A. — OPACITÉS CICATRICIELLES

Les opacités cicatricielles de la cornée méritent une étude détaillée à cause de leur fréquence et du mode de traitement qu'il convient de leur appliquer.

L'étendue et la gravité du travail phlegmasique ou ulcératif influent sur leur forme et leur degré d'intransparence, si bien qu'il est possible de faire le diagnostic rétrospectif de l'affection première.

C'est ainsi que de petites macules rondes, remontant au jeune âge, se rattachent à des poussées de kérato-conjonctivite phlycténulaire. Il en est de même des bandelettes triangulaires opaques, parties de l'une ou de l'autre extrémité du méridien horizontal pour aboutir en s'effilant vers le centre de la cornée.

Une large opacité diffuse est le résultat du pannus ou de la kératite parenchymateuse. Superficielle dans le premier cas, elle occupe dans le second les couches profondes, outre qu'il s'ajoute un pointillé blanc mat pour la variété dite *maligne*.

Le dépôt de particules calcaires, graisseuses ou métalliques, fait supposer une altération sclérosique ou dégénérative du tissu de cicatrice. Cela se rencontre à la suite de brûlures, de vieilles ectasies staphylomateuses, de glaucomes invétérés, et constitue ce que nous décrirons sous le nom de *kératite chimique*.

Des opacités marginales en coup d'ongle succèdent à des kératites phlycténulaires ou ulcéreuses du limbe. Il faut se garder de les confondre chez les individus âgés avec l'arc sénile.

Des cicatrices profondes, accompagnées souvent d'enclavement de l'iris et par cela même pigmentées, sont la conséquence de lésions suppuratives graves de la cornée et de la conjonctive, telles que l'ophtalmie blennorrhagique ou diphtéritique, les brûlures, les ulcères et les plaies infectés, tant accidentelles qu'opératoires. Il n'est pas rare de voir alors la conjonctive recouvrir partiellement la cornée sous forme de ptérygion.

Les opacités triangulaires d'aspect granité, occupant la moitié inférieure de la cornée, appartiennent à certaines variétés de kératite parenchymateuse ou d'iritis séreuse chronique.

Enfin, des plaques sclérosiques marginales festonnées succèdent à la scléro-choroïdite antérieure et à l'épiscléritis.

Les véritables cicatrices cornéennes sont susceptibles de métamorphoses. Sous l'influence de la tension intra-oculaire elles deviennent ectatiques et constituent des staphylomes. De même, celles exposées à l'air se recouvrent d'épithélium parsemé de plaques jaunes ou blanches, dues à des dépôts de graisse, de concrétions hyalines et de sels calcaires. Ce travail régressif peut aboutir à l'ulcération du tissu cicatriciel par dystrophie et à la perforation à la suite de panophtalmie résultant de germes infectieux.

Les troubles visuels occasionnés par les taies sont des plus intéressants.

Étant donné l'intransparence de la cicatrice, on conçoit que l'acuité

visuelle se réduise, et cela d'autant plus que l'éclairage ambiant diminue. Une vive lumière n'est pas toujours favorable, vu le resserrement forcé de la pupille.

De simples néphélions translucides, en diffusant les rayons lumineux nuisent à la netteté des images.

Les cicatrices, alors même qu'elles sont légères et superficielles, entraînent une altération de courbure, d'où astigmatisme le plus souvent irrégulier. Chauvel[1] l'a rencontré dans les trois quarts des cas, et chez la moitié il mesurait plus de 1 D. En se servant du trou sténopéique l'auteur a trouvé, ainsi que Sulzer, que l'acuité visuelle déplorable de beaucoup de ces yeux tenait moins aux nébulosités qu'à la forme irrégulière de la cornée.

D'autres troubles fonctionnels dérivent du strabisme, du nystagmus et de la myopie qui succèdent aux taies cornéennes. Dans bien des cas, la myopie n'est qu'apparente, vu que les malades étant amblyopes sont obligés de rapprocher outre mesure les objets. Toutefois, sur 470 yeux dont la réfraction a été déterminée objectivement, Chauvel a trouvé 130 emmétropes, 110 hypermétropes et non moins de 237 myopes, soit 42,7 pour 100. C'est là un chiffre éloquent qui démontre combien les taies prédisposent à la myopie.

Nous ne ferons que mentionner les accidents glaucomateux, l'atrophie de la rétine et du nerf optique, enfin la choroïdite circumpapillaire ou disséminée qui constituent autant de complications éloignées assez fréquentes.

A propos des kératites ulcéreuse, parenchymateuse et phlycténulaire, nous avons exposé l'anatomie pathologique des taies de la cornée. Le seul point sur lequel il faille insister est l'incurabilité du leucome, véritable tissu de cicatrice, alors que les néphélions et les albugos, en leur qualité de simples infiltrats, sont susceptibles de résolution. L'éclaircissement de ces derniers s'opère toujours de la périphérie au centre.

Sous le nom de *leucomes adhérents*, on comprend les cicatrices qui affectent des rapports de continuité avec l'iris; cela constitue une condition fâcheuse, surtout au point de vue du glaucome.

Les altérations régressives du tissu leucomateux ne sont pas, avons-nous dit, chose rare. Bowman et Dixon[2], qui les premiers se sont occupés de ce sujet, ont signalé, sous l'épithélium aplati et desséché, des dépôts de phosphates et de carbonates à base de chaux et de magnésie. Cuignet[3] admet une simple infiltration graisseuse, tandis que

1. Chauvel, *Recueil d'opht.*, 1892, p. 579 à 590.
2. Bowman et Dixon, *Lectures*, London, 1849, et *Ann. d'ocul.*, t. XXX.
3. Cuignet, *Bull. méd. du Nord de la France*, 1880.

Hocquard[1] a rencontré aussi bien des sels calcaires que de la graisse. Une altération plus constante est la prolifération active de l'épithélium, précédée de l'ulcération de la cornée avec destruction de la membrane de Bowman sous l'action irritante des poussières de l'air.

Romié[2], dans trois examens, a trouvé les cellules remplies de granulations albuminoïdes combinées à des sels calcaires.

Ces divergences d'opinion tiennent à ce que l'altération, appelée improprement *kératite chimique*, varie suivant le plus ou moins d'ancienneté de la dystrophie. Nous verrons du reste que cette dégénérescence s'observe également sur des cornées non leucomateuses.

Des examens histologiques qui nous sont propres, et de ceux de Kamocki[3], Sœmisch[4], Wedl et Bock[5], Krysinski[6], on doit conclure à la grande fréquence de nombreux corps hyalins réfractaires à l'action de la plupart des réactifs colorants et identiques à ceux signalés par Fuchs dans la pinguecula et par Nuel dans la kératite filamenteuse. Ces corps occupent les couches superficielles du stroma cornéen et quelques-uns la couche profonde de l'épithélium, voire même l'intérieur de ce dernier.

Sur les préparations de Kamocki, comme sur les nôtres, les groupes des globes réfringents se présentaient sous la forme de gouttes figées. Le carmin aluné et l'hématoxyline les colorent à peine; tandis que la safranine, la fuchsine et le violet de gentiane ont à la longue une certaine action. Le réactif de Weigert pour la fibrine ne produit aucun changement, preuve qu'ils ont une autre origine. Même insensibilité avec le mélange d'iodure de potassium et d'acide sulfurique, ce qui empêche de les prendre pour des grains amyloïdes. Ils ne sont nullement colorés en noir par l'acide osmique, ce qui exclut l'idée d'éléments graisseux. Nulle part nous n'avons rencontré de microbes, pas plus que Kamocki, d'après lequel les boules seraient une altération hyaline du tissu cicatriciel. Une fois il a trouvé ces corps dans une kératite en bandelette étudiée histologiquement par Krysinski. Czermak[7], Sœmisch, Wedl et Bock les ont décrits comme des altérations colloïdes du tissu cicatriciel de la cornée.

Les vésicules claires, fréquemment rencontrées par Vossius[8] dans l'épithélium uvéen de l'iris et celui des procès ciliaires chez les cataractés et les diabétiques, rentrent peut-être dans la même catégorie.

1. Hocquard, *Arch. d'opht.*, I, p. 482, 1881.
2. Romié, *Mém. de l'Acad. de Belgique*, 1886.
3. Kamocki, *Arch. f. Augenh.*, XXV, p. 209, 1892.
4. Sœmisch, *Handb.*, IV, p. 206.
5. Wedl et Bock, *Atlas path. hist. des Auges.*
6. Krysinski, cit. par Kamocki.
7. Czermak, Congrès de Heidelberg, 1889.
8. Vossius, *Grundriss der Augenh.*, 1888, p. 250.

D'après ce que nous avons observé, ces sortes de verrucosités semblent naître aussi bien des couches profondes de l'épithélium cornéen que de celles superficielles du stroma. Il se pourrait dès lors qu'elles dérivent de cellules fixes ayant subi la transformation hyaline. Ainsi s'explique la présence si fréquente de ces corps dans la kératite filamenteuse et la pinguécula.

Étant donnée leur réfringence, on pourrait facilement les prendre pour des gouttelettes graisseuses, ce qui est arrivé, croyons-nous, à Cuignet et à d'autres. Par contre, il serait plus difficile de les confondre avec des cristaux calcaires, vu leur insolubilité dans les acides.

Le traitement des taies cornéennes est à la fois prophylactique et curatif.

Le premier consiste à mettre le malade à l'abri des rechutes de la kératite. Pour cela, on protégera l'œil au moyen de verres teintés, et l'on prescrira des lotions journalières avec des solutions antiseptiques, celle d'acide borique en particulier. Récemment Meyer[1], reprenant l'idée de Kuhnt, a proposé de recouvrir la cicatrice avec un lambeau conjonctival.

S'il subsiste des complications inflammatoires du côté des paupières et des voies lacrymales, on doit s'attacher à les guérir au plus tôt.

Le traitement curatif réclame l'emploi de moyens irritants, aptes à favoriser la résorption des exsudats plastiques. C'est dire qu'on ne saurait y compter lors d'anciens leucomes cicatriciels.

Les règles à suivre ont été exposées à propos des taies consécutives à la kératite phlycténulaire. Disons seulement que d'autres collyres prétendus éclaircissants, tels que ceux de sulfate de soude, de zinc et d'iodure de potassium, ne sont guère plus efficaces.

L'électricité à courants continus, préconisée par Usiglio[2], a donné des résultats variables. Willebrand[3], Turk et A. Quadri[4] la vantent beaucoup. Crusel, au contraire, dit avoir observé une perte complète de l'œil après une application, sans doute trop forte ou trop prolongée. Si l'on voulait se servir de ce procédé, il faudrait employer de très faibles courants pendant quatre à cinq minutes au plus, et éviter de placer sur l'œil l'électrode négative.

Lorsque la tache occupe une notable épaisseur, Hamilton, Rosas, Gültz et surtout Malgaigne[5] ont proposé d'en pratiquer l'abrasion couche par couche, jusqu'à la rencontre du tissu resté transpa-

1. Meyer, *Soc. fr. d'opht.*, 1892, p. 274.
2. Usiglio, *Ann. univers. di medicina*, 1844.
3. Willebrand, *Zeitschr. f. die gesammte Medicin*, 1848.
4. Quadri, *Ann. d'ocul.*, t. XXVIII.
5. Malgaigne, *Annales d'oculistique*, 1845-45, et *London and Edinburgh monthly Journal of med. Sciences*, 1844.

rent. Malgaigne dit avoir été conduit à cette pratique, déjà recommandée par Galien, à la suite de nombreuses dissections qui lui prouvèrent le siège habituel des opacités dans les couches superficielles. Il avait remarqué de plus, en expérimentant sur des animaux, qu'on peut enlever la moitié de l'épaisseur de la cornée sans qu'il s'ensuive une cicatrice opaque.

Cette opération a trouvé peu d'imitateurs, par la raison qu'on ignore *a priori* la profondeur de la lésion, outre que l'opacité risque de se reproduire.

L'abrasion de la cornée, ou simplement le raclage, convient particulièrement dans le traitement de la kératite chimique. Bien des fois nous avons eu l'occasion de l'appliquer, avec des résultats d'autant plus heureux que les divers topiques avaient échoué.

L'iridectomie optique, pratiquée pour la première fois par Richter lors de taches leucomateuses centrales, rend journellement de réels services, à la condition de la faire large et périphérique. On obtient de la sorte une brèche suffisante et la résorption de toute la partie néphéliomateuse entourant le leucome. Maintes fois, nous avons eu la preuve de cette action, ce qui a conduit un de nos anciens élèves, A. Pochon[1], à prendre pour sujet de thèse « l'*iridectomie curative* des taies de la cornée ».

Pareille chose se réalise après les paracentèses (Hasner[2]), la sclérotomie et même la strabotomie, ainsi que nous en avons cité un bel exemple[3].

Là où l'iridectomie offre de réelles difficultés d'exécution, c'est lorsqu'il ne subsiste de la cornée qu'une simple bordure transparente. Toute section sur ce point aura pour effet de la rendre opaque. On y obvie en pénétrant dans la chambre antérieure par le côté opposé, et en saisissant l'iris à l'endroit que doit occuper la nouvelle pupille. Ce mode opératoire porte le nom d'*irido-dialyse*.

Tandis qu'Aetius conseillait de ne rien tenter contre les leucomes, principalement ceux compliqués de *glaucome* ou d'*hypochyme*, Galien proposait de dissimuler la cicatrice en cautérisant la surface avec un stylet incandescent, pour y appliquer une pâte composée de poudre de noix de gale ou d'écorce de grenadier mêlée à un sel de cuivre. C'est là l'origine du *tatouage*.

Cette pratique fut abandonnée puis reprise, avec cette différence que l'on fait pénétrer dans le tissu cicatriciel de l'encre de Chine au moyen d'aiguilles à coudre (Taylor), ou d'une large aiguille cannelée. On a invoqué en faveur de cette intervention le sentiment légi-

1. A. Pochon, Thèse de Paris, 1872.
2. Hasner, *Klin. Vorträge*, Prague, 1860. p. 163.
3. Panas, *Leçons sur les kératites*, 1876. p. 150.

time de coquetterie de la part des malades, et l'utilité qu'il y a de rendre opaques les cicatrices demi-transparentes diffusant la lumière. Tenant compte de ces avantages, nous avons pratiqué cette opération, seulement permise à la condition d'être exempte de danger, et avons pu nous convaincre qu'elle manque assez souvent son but, et qu'on est obligé de la répéter après un temps plus ou moins long, l'encre de Chine étant entraînée par les cellules lymphoïdes de la cornée. Même en procédant antiseptiquement, une réaction parfois vive est à craindre, et, dans un cas que nous avons rapporté à la Société de chirurgie, il y eut des accidents sympathiques.

Sans condamner absolument cette méthode, nous pensons qu'il faut être circonspect et ne l'employer qu'alors que toute vascularité anormale a disparu, et qu'il ne subsiste aucune adhérence de l'iris à la plaque leucomateuse.

On exécute le tatouage à l'aide de deux à quatre aiguilles réunies en faisceau supporté par un manche. On les trempe, après les avoir flambées, dans une pâte fluide d'encre de Chine antiseptisée, puis on les fait pénétrer dans le tissu leucomateux, aussi obliquement que possible. En vue d'atténuer la douleur, on commence par instiller de la cocaïne, ce qui permet d'immobiliser le globe avec la pince. Si une première séance ne suffit pas, on en fait une seconde, même une troisième, en attendant chaque fois que la faible réaction qui s'ensuit ait complètement disparu.

Il n'est pas rare de se trouver gêné par un écoulement sanguin abondant : il faut différer alors le tatouage jusqu'à dévascularisation complète de la cornée.

L'idée de substituer au tissu leucomateux une nouvelle cornée transparente est due à Reissenger[1]. En 1824 il tenta pour la première fois sur des lapins la *kératoplastie totale*, avec des résultats peu brillants, ce qui fit abandonner la méthode.

Quelques années plus tard, Muhlbaüer[2], respectant la membrane de Descemet, proposa la kératoplastie *partielle*.

Desmarres[3], imbu des idées de Reissenger, fit sur les animaux diverses tentatives. Elles ont démontré que la greffe d'une nouvelle cornée était possible, mais que le lambeau transplanté perdait toujours sa transparence. Cela contribua de nouveau à l'abandon de la méthode, jusqu'au moment où v. Hippel[4], découragé à son tour, adopta définitivement le procédé de Muhlbauer, qu'il exécute à l'aide d'un petit trépan cornéen de son invention[5].

1. Reissenger, *Bairische Ann. aus dem Gebiete der Chirurg.* Sulzbach, 1824.
2. Muhlbauer, *Schmidt's Jahresb.*, t. XXXV, 1839.
3. Desmarres, *Ann. d'ocul.*, 1845.
4. Hippel, *Graef's Arch.*, t. XXIII et XXIV.
5. Hippel, *Bericht der opht. Versammlung zu Heidelberg*, 1887.

Si nous ajoutons que Wagenmann[1], dans un travail récent, revient à la kératoplastie totale, nous aurons donné un aperçu des nombreux efforts tentés jusqu'ici.

De l'examen impartial des divers procédés de greffe cornéenne, il résulte que la reprise est plus certaine lorsqu'on respecte la membrane de Descemet. Encore est-il que les succès sont en petit nombre, et que la kératoplastie partielle convient aux seules nébulosités superficielles, où l'iridectomie et l'abrasion de la cornée par le procédé de Malgaigne procurent d'aussi bons résultats, à beaucoup moins de frais.

Comme on le voit, la kératoplastie tant totale que partielle constitue une méthode encore mal assise. Dans l'espoir qu'on arrivera peut-être un jour à mieux faire, nous croyons devoir donner la description du mode opératoire adopté en dernier lieu par v. Hippel.

A l'aide du petit trépan, on circonscrit au centre de la cornée un disque qu'on dissèque avec le scalpel, en ayant soin de respecter partout la membrane de Descemet. Cela fait, on implante dans la perte de substance la cornée entière de la poule, préférable à une rondelle équivalente découpée sur la cornée du chat, du chien ou du lapin. La seule pression atmosphérique suffit pour maintenir le lambeau en place, sans qu'il soit nécessaire d'y ajouter des sutures. Les soins antiseptiques avant et après l'opération, le repos et l'immobilité de l'œil sous un bandage légèrement compressif, contribuent à assurer la reprise.

Il n'y a guère lieu de citer que pour mémoire les tentatives singulières et parfois dangereuses, consistant à enchâsser dans un trou de la cornée leucomateuse une cupule ou un double bouton de verre, dans le but de restituer au malade sa vision perdue. Malgré l'autorité de Pellier[2] et celle de Nussbaum[3], un pareil moyen ne mérite vraiment pas qu'on s'y arrête.

Disons en terminant que pour les taies faiblement saturées on tire parti des lunettes à trous et à fentes sténopéiques, combinées à des verres correcteurs sphériques ou cylindriques. On atténue ainsi les cercles de diffusion et l'on corrige dans la mesure du possible les altérations de courbure de la cornée.

B. — OPACITÉS CORNÉENNES SYMPTOMATIQUES OU CONSECUTIVES

Ces opacités succèdent ou se lient en général à des inflammations de la sclérotique et de la choroïde. Celles qui méritent de nous occuper spécialement sont : la *kératite en bandelette* et la *sclérose de la cornée*.

1. Wagenmann, *Graefes Arch.*, t. XXIV, f. I, p. 211, 1888.
2. Pellier, *Manuel de Lefébure sur les ophthalmies*, 1802.
3. Nussbaum, *Deutsche Klin.*, n° 34, 1853.

Décrite pour la première fois par de Graefe[1], la kératite en *bandelette* occupe généralement un seul œil, bien que Sellerbeck[2], Obertuschen et Bissmeyer insistent sur son siège bilatéral.

On voit au niveau de la fente palpébrale une bande gris jaunâtre, dirigée transversalement, qui d'ordinaire débute par les deux extrémités du diamètre horizontal, plus rarement par le centre, comme l'a noté Bissmeyer. Il subsiste presque toujours vers la périphérie un petit liséré cornéen transparent.

Déjà de Graefe avait distingué deux variétés, l'une *primitive*, l'autre *consécutive*. La première, dont il s'est surtout occupé, serait prémonitoire du glaucome et dès lors justiciable de l'iridectomie. Elle évolue sur des yeux jusque là normaux, revêt une couleur gris jaunâtre et respecte l'épithélium.

La seconde succède à des lésions graves, telles qu'irido-cyclites, cataracte calcaire et glaucome invétéré. La surface de la nébulosité est irrégulière, granitée et comme desséchée, rappelant la kératite chimique. Sellerbeck lui donne le nom d'*atypique*, réservant celui de *typique* à la première variété.

Bissmeyer ayant disséqué un œil atrophié par irido-choroïdite, trouva au niveau de l'opacité l'épithélium et la membrane de Bowmann intacts, le parenchyme quelque peu sclérosé, mais sans altération des cellules fixes. Le milieu de la bande, de couleur jaunâtre, contenait des particules calcaires.

Sellerbeck signale des dépôts analogues dans la forme typique, plus des vacuoles placées assez profondément. Dans la variété atypique, les amas calcaires étaient grenus et faciles à détacher. La lésion, particulièrement commune chez les individus âgés, occupe ordinairement un seul œil.

Dans le cas de Goldzhier[3] relatif à un œil glaucomateux et ectatique, la bande offrait à sa surface des amas brunâtres de nature colloïde et une hyperplasie de l'épithélium, envoyant des prolongements papilloïdes hyalins dans le stroma. Au centre, il existait une masse de grains d'apparence graisseuse, mais qui n'étaient influencés ni par l'éther, ni par les acides concentrés.

Nettleship[4], dans cinq examens, a trouvé sous l'épithélium la même couche granuleuse et des concrétions, qui pour la plupart rentrent dans les productions vitreuses précédemment indiquées à propos de la kératite chimique. Nous en donnons un spécimen à l'article *Ptérygion*.

1. Voy. Graefe, *Arch. f. Opht.*, XV, 3, p. 138.
2. Sellerbeck, *Char. Annal.*, 1879.
3. Goldzhier, *Centralb. f. prak. Augenh.*, III, p. 2.
4. Nettleship, *Arch. f. Aug.*, IX, p. 2.

Magnus[1], se fondant sur quatorze observations, conclut que la disposition en bandelette n'est pas constante. Pour lui, il s'agit d'une lésion consécutive méritant le nom de *kératite trophique*. Cela ne doit pas nous faire oublier, toutefois, qu'il existe une variété primitive, comme v. Graefe, Schweigger et Lewkowitsch[2] en ont cité des exemples.

De son côté, Brailey[3] fait intervenir le traumatisme en invoquant le fait d'une jeune fille de huit ans qui eut l'œil contusionné trois années auparavant. L'examen démontra la rupture de la membrane de Bowmann avec amas fibrinoïdes soulevant l'épithélium, et une infiltration du stroma par des éléments ronds ou fusiformes groupés autour des cellules cornéennes fixes; le tout sans vascularité anormale.

L'étiologie de la kératite en bandelette primitive est encore obscure. Nettleship accuse la goutte, les affections du cœur et des reins. Lewkowitsch n'a trouvé aucune cause plausible. Chez son malade, le fond de l'œil était normal ainsi que le tonus. Seule la pupille était mydriatique, ce qui lui fit supposer une origine nerveuse. Dans le cas de Knapp, il y avait diabète; mais le trouble de la cornée n'a été que transitoire, comme dans certaines formes où l'on a incriminé le paludisme. D'une façon générale, on peut affirmer que la *kératite en bandelette* est d'ordre dystrophique, à quoi s'ajoute incontestablement l'action irritante de l'air sur les parties habituellement découvertes de la cornée. Il se pourrait que dans la forme calcaire xérotique, des microbes spéciaux interviennent, comme cela a été démontré par Galippe pour le tartre dentaire.

Le traitement doit varier suivant qu'il s'agit de l'une ou de l'autre forme.

Dans celle primitive ou typique, il faut être très réservé sur l'emploi de l'atropine, à cause de la tendance de la maladie à dégénérer en glaucome. Pour peu que le tonus s'exagère, on prescrira donc les collyres myotiques. Si cela ne suffisait pas, les paracentèses, la sclérotomie et surtout l'iridectomie devront être pratiquées. C'est ce qui a été fait avec succès par v. Graefe et Sellerbeck. Ce dernier insiste sur l'avantage de l'iridectomie au point de vue du glaucome, tout en reconnaissant que la lésion cornéenne continue à évoluer.

Les divers topiques éclaircissants ne sauraient être efficaces, vu la nature régressive des lésions.

Dans la forme atypique, avec hypertrophie de l'épithélium et dépôt calcaire abondant, on commencera par abraser la plaque au moyen de la curette et du couteau, sauf à pratiquer l'iridectomie, toutes les fois que le globe n'est pas trop dégénéré. Dans le cas contraire, l'énu-

1. Magnus, *Klin. Mb.*, 1883, p. 45.
2. Lewkowitsch, *ibid.*, 1889, p. 250.
3. Brailey, *Opht. H. R.*, VII, p. 551.

cléation, en débarrassant le malade d'un organe gênant et inutile, le mettra à l'abri des accidents sympathiques.

La *sclérose de la cornée*, ainsi appelée par de Graefe, se montre de préférence à la périphérie, sous la forme de plaques blanc-bleuâtres, tirant exceptionnellement sur le jaune. Leur contour est festonné, lorsque deux ou plusieurs foyers se touchent. Ces caractères et l'aspect mat tendineux distinguent nettement la sclérose des leucomes cicatriciels.

D'ordinaire elle succède à l'épiscléritis, à la scléro-choroïdite antérieure, plus rarement à la conjonctive granuleuse chronique, comme dans l'observation de E. Berlin[1], ou à certaines variétés graves de kératite parenchymateuse.

Une fois établie, la sclérose n'a aucune tendance à rétrograder, ce qui permet de ne pas la confondre avec les nébulosités passagères symptomatiques du glaucome, ou dues à une forte compression de la cornée.

Nous possédons peu de notions au sujet de l'anatomie pathologique. Baumgarten[2] et Berlin (*l. c.*) ont trouvé l'épithélium intact, tandis que le stroma offrait, d'après le premier de ces auteurs, des amas graisseux et une transformation moléculaire régressive des fibrilles devenues troubles. Pour Berlin, le tissu scléreux contient des cellules lymphoïdes et une production abondante de tissu hyalin, né aux dépens des fibres du stroma et de la tunique des vaisseaux néoformés. Plusieurs étaient oblitérés, comme dans le processus endartéritique que Œller[3] a décrit, à propos des lésions de la choroïde et de la rétine, dans l'amblyopie saturnine.

Pareille dégénérescence explique le peu de curabilité de l'affection. Berlin ayant reconnu l'inutilité de tous les topiques et du traitement interne par le mercure et l'iodure de potassium, propose de circonscrire la plaque scléreuse au moyen du galvanocautère. C'est également la pratique de Wecker[4], qui préconise les pointes de feu.

C. — GÉRONTOXON OU ARC SÉNILE

Il s'agit ici d'une dystrophie qui, avec les progrès de l'âge, tend à opacifier le limbe cornéen. Lorsque l'altération est partielle, elle occupe de préférence le secteur supérieur ou inférieur, pour de là gagner le reste.

De coloration grise, l'arc sénile est toujours séparé de la scléro-

1. Berlin, *Arch. f. Opht.*, XXXIII, 3, p. 211. 1887.
2. Baumgarten, *ibid.*, XXII, 2, p. 185.
3. Œller, *Virch. Arch.* Bd. 86, p. 433.
4. De Wecker, *Traité d'ophtalmologie*, 1886, II, p. 187.

tique par un liséré demi-transparent, particularité qui, jointe à la forme semi-lunaire, sert à le distinguer des productions scléreuses précédemment décrites. D'ailleurs, son apparition spontanée dans la vieillesse, en dehors de toute maladie de l'œil, suffit à le caractériser.

Certains arcs séniles précoces, comme on les observe chez les artério-sclérosiques et les intoxiqués par l'alcool, occupent non seulement toute la circonférence cornéenne, mais sont parfois doubles, avec une zone transparente intermédiaire.

Canton, Strube, His et Virchow pensent que l'affection réside dans une stéatose sénile, avec nécrobiose des cellules fixes de la cornée. D'après Arnold[1], les éléments graisseux viendraient des vaisseaux périkératiques surchargés de molécules adipeuses. Il dit avoir trouvé la même altération dans les muscles moteurs du globe.

Des examens plus récents ont démontré, comme pour la sclérose cornéenne, que la modification histologique principale consiste en amas hyalins, surtout abondants au niveau des couches superficielles du stroma. La conjonctive finit par empiéter sur le limbe, disposition dont il faut tenir compte dans l'opération de la cataracte. Un autre détail à noter est que les incisions faites en plein gérontoxon se cicatrisent bien et tout aussi rapidement que celles intéressant le tissu normal.

XIV

STAPHYLOMES DE LA CORNÉE

Depuis l'antiquité jusqu'au commencement du XVIIIe siècle, le terme de staphylome (σταφύλη, raisin) servit à désigner toute saillie ayant pour siège le segment antérieur de l'œil et rappelant, par sa forme arrondie et sa couleur noire, un ou plusieurs grains de raisin réunis.

Paul d'Égine, d'après leur configuration extérieure, distinguait les staphylomes en *myocéphalon* (tête de mouche), en staphylomes proprement dits ou *raisinière*, en *pomme* (μήλον) et en *clou* (ἧλυξ).

Aétius, n'envisageant que leur mode de production, les divisait en deux classes : ceux résultant d'un épaississement avec voussure et opacité de la cornée, et ceux provenant d'une perforation de cette membrane avec hernie de l'iris.

Il faut arriver à Saint-Yves pour trouver une définition exacte du vrai staphylome. Pour lui, l'affection consiste dans la distension de la coque oculaire sous l'influence de deux causes : l'*amincissement* des membranes résultant de lésions préexistantes et la *pression* par l'humeur aqueuse sous tension.

1. Arnold, Congrès de Heidelberg, 1860.

Il distingue le staphylome en *partiel* et en *total* et, d'après le siège, en *cornéen* et en *sclérotical*.

Weller[1], se fondant sur des études anatomo-pathologiques, conclut que tout staphylome dépend d'une ulcération, dont l'étendue et la marche suffisent pour expliquer les formes diverses d'ectasie.

Wharton Jones[2], préoccupé surtout de la pathogénie, établit que l'iris ne s'accole jamais directement à la cornée, mais qu'il s'engage dans une perforation pour faire hernie et contracter des adhérences. Il ajoute que l'opacité constante au sommet du staphylome dépend non d'un infiltration du tissu cornéen, mais d'une transformation cicatricielle de l'iris prolabée.

Les recherches ultérieures n'ont fait que confirmer ce mécanisme. Il s'agit en réalité de leucomes *irido-cornéens adhérents* qui, comme l'avait pensé Saint-Yves, bombent de plus en plus sous l'influence de la tension intra-oculaire. Lorsque le tonus s'exagère et que l'œil devient glaucomateux, non seulement le tissu de cicatrice, mais les parties saines de la cornée, parfois même tout le pôle antérieur, participent à l'ectasie.

D'après leur forme, on distingue les staphylomes cicatriciels en *conoïdes* et en *globuleux*. La surface en est généralement mamelonnée et de coloration brune ou noire; parfois, lisse, blanchâtre et comme *cutisée*. *Centraux* ou *périphériques*, ils varient d'épaisseur d'après les cas et aussi d'un point à un autre. En général, la paroi est d'autant plus mince que l'ectasie se prononce, mais il arrive très fréquemment que le tissu staphylomateux s'hypertrophie au point de simuler le sarcome. L'épithélium proliféré offre plusieurs couches, dont les superficielles sont cornées. De sa face profonde partent des saillies qui s'enfoncent dans des dépressions onduleuses du stroma, dépourvu en ces points de la membrane de Bowmann. Dans une observation de Valude[3], Haensell insiste sur la transformation filamenteuse des cellules épithéliales, dont les prolongements se continuaient avec des fibrilles analogues contenues dans le tissu propre.

Le stroma est remplacé par du tissu cicatriciel fasciculé, pourvu de vaisseaux de nouvelle formation, et souvent de grains pigmentaires d'origine uvéenne ou hématique. Des amas calcaires ou hyalins ne se rencontrent que dans les staphylomes anciens. Beselin[4] signale l'infiltration amyloïde des couches superficielles, et en plus, du tissu conjonctif entre la membrane de Bowmann et l'épithélium.

La circonférence de la cornée reste habituellement intacte et con-

1. Weller, *Krank. des Auges*, Berlin, 1830, p. 435.
2. Wharton Jones, *London Med. Gazette*, 1858.
3. Valude, *Arch. d'ophthal.*, X, p. 155, 1890.
4. Beselin, *Arch. f. Augenh.*, XVI, p. 150, 1886.

serve sa transparence. Lorsqu'elle se laisse distendre, la sclérotique y participe et le staphylome est dit *total*.

L'humeur aqueuse, sécrétée comme on sait par les procès ciliaires, refoule la poche staphylomateuse en avant, la zonule et le cristallin en arrière. Il n'est pas rare d'y rencontrer des dépôts fibrineux, des matières albuminoïdes coagulables, des éléments graisseux et des grains pigmentaires ou calcaires.

La face postérieure du staphylome, dépourvue en partie ou en totalité de la membrane de Descemet, adhère plus ou moins à l'iris atrophié. Les procès ciliaires sont tiraillés, déformés et aplatis, ce qui entraîne la rupture de la zonule.

Le cristallin reste transparent ou devient cataracté. Lors de large perforation cornéenne, il se luxe ou même est expulsé au dehors.

Si la capsule cristallinienne se rompt, la lentille se résorbe, donnant lieu à une cataracte capsulo-siliqueuse.

Le vitré, par suite de troubles nutritifs, se rétracte et se décolle, seul ou avec la rétine. Il en résulte une cavité remplie de liquide séreux brunâtre ou jaunâtre, contenant des éléments hématiques et des corps volumineux de Gluge, les uns incolores, les autres chargés de pigment. Dans cet état, l'œil est en pleine voie de désorganisation.

Après des poussées glaucomateuses, la rétine et la choroïde finissent par s'atrophier, la papille s'excave et la perte de la vue devient définitive.

Le traitement des staphylomes est *préventif* ou *curatif*. Étant donné le rôle important de la perforation de la cornée et de l'exagération du tonus dans la production de cette maladie, on doit combattre tout ulcère à marche envahissante, et s'opposer à l'élévation de la tension intra-oculaire.

Aux moyens déjà indiqués à propos des kératites ulcéreuses, fer rouge, iodoforme, acide borique, couleurs d'aniline, etc., on ajoutera le bandage ouaté compressif et les instillations d'ésérine et de pilocarpine.

Si, malgré cela, l'affection progresse, il faut recourir aux paracentèses répétées, à la sclérotomie ou à l'iridectomie.

Le traitement *curatif* remonte à la plus haute antiquité.

Dès l'époque alexandrine et romaine, on pratiquait la ligature. A l'aide d'une aiguille munie d'un fil double, on traversait la saillie à sa base, puis on liait séparément les deux moitiés du staphylome.

Aétius perfectionna cette méthode en se servant de deux aiguilles passées en croix, chacune pourvue d'un fil double; il disposait ainsi de quatre anses rendant la constriction plus efficace.

Au XVIe siècle, Ambroise Paré pratiquait simplement l'excision de la partie staphylomateuse qui dépassait les paupières. Deux siècles plus tard, Woolhouse, en cas de staphylome total, le fendait crucialement

et évacuait tout le contenu du globe. Son seul but était d'obtenir un moignon favorable à la prothèse. C'est là l'origine de l'*éviscération* ou *exantération* proposée nouvellement.

Pour les staphylomes partiels, Woolhouse adaptait directement à la cornée une mince cupule d'or. Ce procédé, dit d'*emboîtement*, fut appliqué par Manchart, Heister et plusieurs autres. Il vient d'être repris, avec cette variante qu'on substitue une cupule de verre à celle métallique.

Si l'on ajoute que Janin et Richter proposèrent la cautérisation avec le beurre d'antimoine, on aura une idée complète du traitement des staphylomes au XVIIIe siècle.

Dans la première moitié du XIXe, Beer, Vetch, Heilberg et Rosas[1] conseillent l'iridectomie, qui, pour le dernier auteur, a le double avantage d'améliorer la vision et d'arrêter les progrès incessants de l'ectasie.

Vetch, Delarue et Flarer préconisent le séton filiforme passé à la base du staphylome. Comme ce moyen exposait l'œil à la suppuration, il fut bientôt abandonné.

Enfin Wharton Jones[2] et Küchler[3] excisaient la totalité du staphylome et pratiquaient au besoin l'extraction du cristallin.

Ce court historique aura l'avantage de mettre en lumière la part exacte que chacun est en droit de revendiquer dans le traitement des staphylomes.

Pour plus de clarté, nous exposerons séparément les moyens applicables au staphylome partiel et à celui total.

Lorsque le premier s'accompagne de hernie de l'iris, la partie prolabée s'étrangle et exagère la saillie staphylomateuse. En pareil cas, on excise le prolapsus à sa base, en ayant soin de n'exercer aucune traction forte, sans quoi on déchire le tissu friable de l'iris qu'il est impossible de ressaisir. Pour cette raison nous substituons aux pinces un fin crochet coudé.

Si le staphylome est périphérique et qu'il s'accompagne de glaucome, il faut pratiquer une large iridectomie et libérer toutes les portions de l'iris adhérentes à la cornée. On transfixe celle-ci et l'iris avec un fin couteau de Graefe, ou bien on fait une ponction à la pique de chaque côté de l'adhérence irienne qu'on arrache ensuite par moitié.

Lors d'adhérence centrale avec effacement de la chambre antérieure, le couteau de Graefe est indispensable. Grâce à son petit volume et à la direction tangentielle qu'on lui imprime, on parvient à le faire passer sans toucher au cristallin. Une fois la chambre

1. Rosas, *Handbuch des Augenheilkunde*, Wien, 1850.
2. Warton Jones, *London Med. Gazette*, 1838, p. 849.
3. Küchler, *Heidel. Med. Annalen*, 1841, VII.

antérieure ouverte, on pratique une première iritomie latérale avec les pinces-ciseaux, on décolle l'iris de ses attaches ciliaires et l'on termine la taille du lambeau irien, en donnant un second coup de ciseaux du côté opposé.

Lorsqu'il ne subsiste plus d'espace pour le passage du couteau, on fait glisser celui-ci derrière l'iris, que l'on incise à sa base en même temps que la cornée. Cela fait, il ne reste plus qu'à exciser un lambeau irien en V renversé à l'aide des pinces-ciseaux introduites dans la chambre antérieure.

Lors de staphylomes partiels non compliqués de glaucome, on se borne à retrancher un lambeau semi-lunaire, proportionné au degré de l'ectasie; puis, on ferme la valve au moyen du catgut ou de la soie anglaise fine.

Contre les staphylomes cicatriciels avec phénomènes glaucomateux, l'iridectomie peut rester impuissante. L'excision d'une rondelle staphylomateuse au sommet de l'ectasie est alors préférable. A cet effet, on taille un lambeau par transfixion, à l'aide du couteau et des ciseaux; la brèche qui en résulte permet à l'œil de se détendre et ne tarde pas à se cicatriser. Malheureusement ce résultat est loin d'être définitif, et l'on est obligé de recourir souvent à d'autres procédés.

Toutes les fois que la chose est possible, il est bon de conserver une partie du globe en vue de la prothèse. C'est dans ce but que Critchett[1] pratiqua la résection totale du staphylome avec suture consécutive du moignon scléral.

Immédiatement derrière la base de la saillie staphylomateuse, il embroche la sclérotique de part en part avec 4 à 5 aiguilles courbes munies de fils, qui, laissées en place, forment une sorte de grille destinée à prévenir la sortie du cristallin et l'issue du vitré. Cela fait, il excise par transfixion le staphylome à sa base, et il ne reste plus qu'à dégager les aiguilles et à suturer la sclérotique.

Bien que réalisant un progrès, l'opération ainsi faite n'est pas exempte de reproches.

En premier lieu, le passage des fils à travers la région ciliaire peut provoquer une réaction vive et même des troubles sympathiques. L'affrontement linéaire des lèvres de la plaie sclérale laisse persister à son tour deux angles saillants qui rendent l'application de l'œil artificiel moins parfaite. Ajoutons que la présence des aiguilles gêne l'extraction du cristallin cataracté. De plus, lorsque l'excision porte sur une partie reculée de la sclérotique, on s'expose, par la section des artères ciliaires longues, à une perte abondante de sang, dont l'accumulation dans l'intérieur du moignon occasionne de la réaction et des douleurs vives.

1. Critchett, *Ophthalm.*, H. R., t. IV, 1863.

Knapp[1] a proposé une suture qu'il appelle *en bourse*. A côté du méridien vertical et à 3 millimètres de la base de la cornée, il passe une aiguille armée de fil, qu'il fait cheminer latéralement de 4 à 5 millimètres sous la conjonctive et l'épisclère. L'aiguille rendue libre est enfoncée vers l'extrémité inférieure du même méridien, de façon à former une anse dont le milieu est flottant; même manœuvre du côté opposé, après quoi il excise le staphylome et noue chacune des deux anses séparément.

Un autre procédé *en bourse* est celui de Wecker. Il diffère du précédent par le nombre des anses, 4 au lieu de 2, ne comprenant que la conjonctive préalablement détachée de ses insertions cornéennes et épisclérales. Comme il subsiste aux deux extrémités de la plaie deux petites ouvertures, l'auteur conseille de les fermer au moyen de points de suture complémentaires.

Cette dernière méthode a le défaut de ne pas fournir au fil une prise suffisante. Aussi voit-on la conjonctive formant tablier au niveau de l'ouverture béante de la sclérotique, se laisser soulever par le vitré. Les anses venant à sectionner la muqueuse, le contenu de l'œil ne tarde pas à faire hernie en dehors.

Voulant conserver à l'opération de Critchett ses avantages réels, tout en supprimant les inconvénients qui l'ont fait presque abandonner, nous procédons comme il suit :

Le malade étant chloroformisé, l'œil et ses annexes lavés antiseptiquement, on applique l'écarteur et l'on fixe le globe dans la position voulue avec une pince à dents sans écrou. Cela fait, à l'aide du couteau nous incisons par transfixion les $\frac{3}{4}$ ou les $\frac{4}{5}$ de la base de la cornée staphylomateuse, que quelques coups de ciseaux achèvent de détacher. A ce moment, l'aide soulève légèrement le blépharostat pour que les paupières n'exercent aucune pression sur le globe. Le vitré apparaît alors, mais sans avoir grande tendance à faire saillie. Avec 4 ou 5 aiguilles courbes fines, on embroche les lèvres de la sclérotique obliquement de dedans en dehors, en y comprenant la conjonctive bulbaire. On en fait autant sur la lèvre opposée de la sclérotique, et l'on procède ou non à l'extraction du cristallin, suivant qu'il est cataracté ou pas. Il ne reste qu'à serrer les fils. Généralement, nous préférons la soie anglaise fine au catgut, qui a l'inconvénient de se ramollir et de se détacher trop tôt. Un septénaire suffit pour la réunion complète, et afin d'éviter que les deux angles de la plaie ne viennent gêner l'application de l'œil artificiel, nous avons soin au moment de l'opération de les écorner avec les ciseaux.

L'opération ainsi pratiquée expose rarement à une hémorrhagie.

1. Knapp, *Arch. f. Opht.*, t. XIV, p. 273.

S'il en était autrement, comme lors d'yeux fortement glaucomateux, on ménage un petit orifice s'opposant à l'accumulation du sang dans la cavité du moignon. Une expérience déjà longue nous a appris que l'opération de Critchett faite en avant des attaches de l'iris, n'entraîne aucun danger tant immédiat que consécutif. Pour assurer ce résultat, l'antisepsie rigoureuse et l'application d'un bandeau occlusif méthodique sont indispensables.

Lorsque la sclérotique est envahie par de larges saillies staphylomateuses équatoriales, l'œil étant depuis longtemps glaucomateux, douloureux et impropre à la vision, il ne reste d'autre ressource que l'énucléation. Celle-ci, à peu près toujours inoffensive lorsqu'elle est faite antiseptiquement, met fin aux souffrances du malade et le préserve mieux que tout autre procédé des manifestations sympathiques.

L'éviscération, les paracentèses répétées, la névrotomie optico-ciliaire et la résection du nerf optique, proposées tour à tour, en vue de conserver un moignon se prêtant mieux à la prothèse, constituent autant de moyens insuffisants et non exempts de danger. Nous y reviendrons ailleurs.

XV

KÉRATOCÔNE OU STAPHYLOME PELLUCIDE

Par kératocône, on entend une affection dont la nature est mal connue. Les termes de cornée *conique*, d'*hyperkératosis* (Himly) et de staphylome *pellucide* servent encore à la désigner. Les anciens paraissent avoir ignoré son existence. Il faut arriver à Taylor[1] pour la trouver décrite, sous l'épithète d'*ochlodes*. Il existe, dit cet auteur, une lésion de la cornée qui a pour effet de faire bomber cette membrane en avant, sous la forme d'un cône à sommet obtus et à base s'étendant jusqu'aux confins de la sclérotique. Il ajoute que la cornée ainsi modifiée garde partout sa transparence.

Leveillé, dans sa traduction du livre de Scarpa[2], en signale deux cas. Il se déclare perplexe au sujet de la nature de l'affection qu'il classe parmi les staphylomes. Edmonstone ne croit pas à un processus phlegmasique. Wardrop insiste sur l'amincissement avec nébulosité du sommet du cône. Robert Lyall considère cette altération comme incurable et propose, pour corriger la forte myopie qui en résulte, le port de verres biconcaves. Adams[3], ayant reconnu l'inefficacité des paracentèses, conseille l'extraction du cristallin.

Pour Travers, l'affection réside dans une résorption de la substance

1. Taylor, *Account of the Mecanism of the glob of the eye*, 1850.
2. Scarpa, *Traité des maladies des yeux*, t. II, p. 179. Paris, 1802.
3. Adams, *Journ. of Sc. and Arts*, 1817.

interlamellaire, d'où amincissement et distension de la cornée sous la poussée du contenu de l'œil. Vu l'incurabilité de la lésion, il se borne à prescrire des lunettes sténopéiques.

Jæger de Wurtzbourg, Walker et Rudolph Wagner[1], insistent sur l'amincissement excessif du sommet cornéen, alors que la périphérie conserve son épaisseur et que la membrane de Descemet ainsi que toutes les autres parties de l'œil restent saines.

Sichel[2] et Hasner rappellent la légère opacité centrale due, d'après le premier auteur, à une ulcération préexistante. Le traitement qu'il conseille consiste à toucher tous les deux ou trois jours la partie opaque avec un crayon de nitrate d'argent, et d'y passer, deux fois par jour, un pinceau imbibé de laudanum.

Flarer propose le passage d'un séton filiforme à travers le cône, espérant, par suite de l'écoulement de l'humeur aqueuse, obtenir l'affaissement.

Travers et Tyrrel, ne se préoccupant que d'améliorer la vision, pratiquent l'iridectomie.

Finalement, Fario[3] conseille l'excision d'un lambeau en V au sommet du kératocône sans application de sutures. Il s'en déclare satisfait, la cornée recouvrant, dit-il, sa forme normale au bout de quelques semaines, et le port de lunettes concaves procurant au malade une vision nette.

Pickford[4], d'accord avec Travers et Mackenzie, nie que l'affection soit inflammatoire, et explique la présence de la petite nébulosité centrale par la compression des paupières sur la cornée devenue saillante. Pour lui, comme pour Mackenzie, l'altération dépendrait d'un trouble trophique.

De ce court aperçu historique il résulte qu'à une époque antérieure à la nôtre, tout avait été dit sur la nature et le traitement du kératocône.

Dans un examen anatomique, Hulke[5] comme Wagner trouva la cornée très amincie au centre, mais sans altération de la membrane de Descemet et des autres parties de l'œil. A ce niveau, il existait une accumulation anormale de cellules lymphoïdes, les unes allongées, les autres anastomosées; toutes avaient pour siège les couches superficielles du stroma immédiatement sous la membrane de Bowman. Rampoldi[6], ayant entrepris des expériences variées, formule les mêmes conclusions.

1. R. Wagner, *Carl. Schmidt, in abhand. über die Hyperkeratosis.* Erlangen, 1850.
2. Sichel, *Bull. gén. de Thérapeutique*, 1842.
3. Fario, *Memoriale della Medicina contemporanea*, 1859.
4. Pickford, *Dublin Journal of Med. Sciences*, 1842.
5. Hulke, *Ophthalm. H. R.*, t. II, p. 155.
6. *Ann. di ottalm.*, XVI, f. 2 et 3. 1887.

Brailey[1], sur deux rondelles extirpées au sommet du cône, trouva dans la première une cavité entre les couches superficielles et profondes de l'épithélium antérieur; dans la seconde, des cellules épithéliales aplaties et allongées dans le sens horizontal, avec conservation de la membrane de Bowman. Quant au stroma, il était infiltré de noyaux et de cellules allongés.

Nous négligerons la dissection de Treitel, vu qu'il s'agissait d'un kératocône congénital, pouvant passer pour un vice évolutif.

Rampoldi (*l. c.*) énumère les lésions suivantes : Épithélium irrégulier et bosselé, seulement au sommet du cône; fibres du stroma ondulées et comme dissociées, avec infiltration de cellules rondes ou fusiformes; absence de la membrane de Descemet dont l'épithélium était proliféré, et destruction de celle de Bowman; nombreux grains pigmentaires dans les espaces de Fontana et autour du cristallin, avec dégénérescence de l'épithélium sous-capsulaire et gouttes myéliniques dans la masse; enfin rétine atrophiée et devenue cystoïde. Il s'agissait d'un vieillard chez lequel l'affection remontait à l'adolescence.

Hiss[2] parvint à produire le kératocône sur des animaux, en dilacérant la membrane de Descemet à l'aide d'une aiguille recourbée introduite dans la chambre antérieure. En procédant de la sorte, nous sommes arrivé au même résultat; mais ce kératocône expérimental diffère essentiellement du spontané, en ce sens qu'au bout de peu de temps il disparaît sans laisser de traces.

L'étiologie est encore très obscure. Ce qu'il y a de certain, c'est que l'affection s'observe presque invariablement entre quinze et vingt-cinq ans. La question de savoir si le début remonte à l'enfance mérite d'être réservée, beaucoup de malades passant tout d'abord pour de simples myopes. La chose serait d'autant plus importante à connaître qu'il se pourrait que l'astigmatisme ne fût pas étranger à la production du kératocône. La remarque de v. Ammon, sur la coexistence de celui congénital, d'ailleurs fort rare, avec un crâne pointu (Spitzkopf) et l'influence incontestable de l'hérédité, semblent confirmer jusqu'à un certain point l'hypothèse d'une malformation préexistante. Nous ajouterons l'observation d'une famille où la grand'mère, trois filles et leurs enfants sont venus au monde avec des cataractes congénitales; le seul garçon qui y a échappé présentait vers l'âge de douze à quinze ans un double kératocône. La particularité que les deux cornées sont habituellement prises et que le mal sévit chez divers membres de la même famille, constitue un dernier argument en faveur d'un vice de développement héréditaire.

Tout récemment Tweedy est venu confirmer cette manière de voir

1. Brailey, *Opht., H. R.*, VIII, p. 286, 1875.
2. Hiss, *Beitr. z. norm. u. path. Histol. d. Cornea.* Basel, 1856.

Pour cet auteur, le kératocône serait dû à une sorte d'arrêt de développement du centre de la cornée. Il fonde son assertion sur l'étude embryologique, montrant que des cellules du mésoblaste parties de la périphérie se frayent un chemin à travers celles épiblastiques pour se rejoindre et se confondre au centre. Si cette propagation cellulaire ne se fait pas ou ne se fait qu'incomplètement, il en résulte un défaut de résistance, qui se traduit plus ou moins vite après la naissance par la production d'un staphylome pellucide. L'hypothèse paraît d'autant plus plausible à l'auteur, que les sujets atteints de conicité cornéenne offrent généralement d'autres manifestations d'arrêt de développement, telles que : malformation des dents dépourvues d'émail, trophonévroses cutanées, etc.

A part le sexe féminin qui y est plus prédisposé, on ne saurait invoquer aucune influence constitutionnelle ou de classe sociale, bien que Bowman[1] ait soutenu le contraire et que Rampoldi envisage l'affection comme une variété de kératite dyscrasique (*l. c.*).

Il ne faudrait pas admettre *a priori* que les yeux myopes soient plus exposés. Des faits incontestables prouvent que ceux emmétropes ou à peine hypermétropes deviennent kératoconiques. L'observation de Dickson[2], concernant un chasseur émérite qui à l'âge de vingt-neuf ans fut atteint de cette affection, ne saurait laisser aucun doute à cet égard. Ce qui paraît mieux démontré, c'est le rôle du surmenage de l'accommodation et de la convergence chez les individus prédisposés.

D'après White Cooper, le climat ne serait pas indifférent. Sur une statistique comprenant non moins de 209 000 cas d'affections oculaires, recueillis tant en Angleterre qu'en Écosse, il trouve 194 kératocônes. La proportion générale, inférieure à $\frac{1}{1000}$, se réduit pour l'Écosse à $\frac{1}{4500}$ et s'élève à Makao à près de $\frac{1}{100}$.

Ces considérations étiologiques s'appliquent exclusivement au kératocône *primitif* ou essentiel. Celui *consécutif* à des ulcères de la cornée ayant laissé des taches néphéliomateuses ou l'albugo, rentre nettement dans les staphylomes cicatriciels.

Les troubles fonctionnels varient dans les différentes périodes.

Au début, le malade passe pour myope, avec cette particularité que son amétropie progresse rapidement au point de devenir excessive. Il fixe de très près et de côté, en clignant fortement des paupières. A distance, les objets lui apparaissent confus, même multiples (Weiss[3]) et irisés sur les bords. Enfin, il ne parvient point à corriger par les verres l'imperfection de sa vue.

L'examen objectif ne tarde pas à dévoiler la cause de ces troubles.

1. Bowman, *Ophthalm. H. R.*, t. II.
2. Dickson, *Lond. med. Journ.*, 1850.
3. Weiss, *Arch. f. Ophth.*, XXI, 1875, 2, p. 187.

Ce qui frappe au premier abord, c'est le miroitement particulier de la cornée. Cette dernière, vue de profil, apparaît bombée et terminée en pointe vers son centre.

L'éclairage oblique, pratiqué aussi tangentiellement que possible, montre une nébulosité centrale qui rarement fait défaut. En projetant de face une bande lumineuse, celle d'une fente sténopéique éclairée par derrière, on aperçoit que le reflet cornéen se rétrécit au sommet du cône, pour s'élargir de plus en plus vers la périphérie. Si l'on promène au-devant de l'œil la flamme d'une bougie, son image, très réduite au centre, s'agrandit à mesure qu'elle se projette sur les parties excentriques.

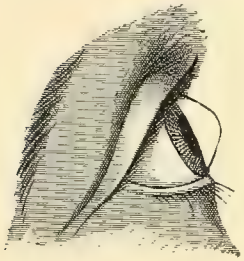

Fig. 92.

La kératoscopie avait montré à Bowman[1], Donders[2] et Cuignet, une sorte de rose des vents à secteurs alternativement clairs et obscurs, qui suivent les mouvements de rotation du miroir ophtalmoscopique. Ce caractère important permet de reconnaître le kératocône alors qu'il est à peine ébauché.

Une méthode plus précise est celle de Placido, Javal et Schiötz. Elle consiste dans l'emploi d'une cible formée de cercles concentriques noirs et blancs, dont l'image réfléchie sur la cornée devient d'autant plus elliptique que le kératocône se prononce. De fortes sinuosités marginales décèlent l'astigmatisme irrégulier qui est ici la règle. Le grand avantage de ce mode d'examen est de donner la mesure de chaque méridien et son degré de conicité, pour peu qu'on fasse regarder le malade dans les azimuts de toutes les quantités angulaires voulues.

Une fois le kératocône reconnu, on en déterminera le siège. Celui *primitif* est toujours central, tandis que le *consécutif* ou *atypique* occupe une partie quelconque de la cornée. Le dernier diffère encore par son évolution tardive, vers l'âge de 40 et 50 ans, au niveau d'anciennes cicatrices, surtout chez des femmes ayant eu des kératites phlycténulaires graves dans leur enfance.

Pour apprécier le degré d'amincissement du sommet du cône, il suffit d'exercer une légère pression à l'aide du stylet; plus la paroi est mince, plus elle se laisse déprimer. Cette constatation n'est pas sans importance, attendu qu'à la suite d'un choc ou d'un effort, on a vu la cornée brusquement se rompre, comme dans le fait cité par Mackenzie: il est vrai que la guérison s'en est suivie, mais une terminaison aussi heureuse est unique dans son genre.

1. Bowman, *Moorfield's H. R.*, t. II.
2. Donders, *Die Anomalien der Refraction.* Wien, 1866.

Il résulte des études minutieuses de v. Græfe, que la cornée conique ne représente pas un cône, ni une ellipse, mais une *hyperbole*. C'est pourquoi au petit rayon de courbure du sommet succèdent brusquement des courbes à grand rayon. A cause de cela et de la nébulosité centrale qui est habituelle, on comprend que les kératoconiques utilisent de préférence la zone cornéenne intermédiaire aux deux points extrêmes de la courbe. En outre, des mensurations ophtalmométriques ont démontré à Javal et à d'autres que dans un même méridien les divers segments sont inégaux. Cet astigmatisme *irrégulier* nécessite la détermination exacte du point se prêtant le mieux à une intervention utile; on y parvient à l'aide de l'ophtalmomètre et de la cible.

Abandonnée à elle même, l'affection ne fait que s'accentuer; d'où l'importance d'instituer un traitement hâtif.

La *compression*, déjà préconisée par Demours, a été souvent employée et mérite qu'on la conserve à titre d'adjuvant. Il n'en est plus ainsi des *paracentèses répétées*, qui, vu la rapidité avec laquelle se reproduit l'humeur aqueuse, ne sauraient donner aucun résultat durable. Seul Rosmini[1] dit s'en être servi avec succès, dans un cas compliqué de glaucome rebelle.

L'iridectomie, conseillée par Travers et Tyrell, ne convient qu'en la faisant très étroite, sans quoi la vision empirerait, par suite des larges cercles de diffusion inhérents à toute nouvelle pupille de dimension supérieure. C'est en se fondant sur des considérations de cet ordre que Critchett et Bowman lui ont préféré l'*iridodésis*, opération aujourd'hui abandonnée à cause de ses dangers.

Se rappelant ce que Sichel avait tenté dans le traitement du kératocône, de Græfe institua le procédé qui porte son nom.

Il consiste à abraser du sommet du cône, au moyen du petit couteau à cataracte, une cupule de 2 à 3 millimètres de diamètre, comprenant la moitié de l'épaisseur de la cornée. Quelques jours plus tard, on touche le fond de la perte de substance à l'aide d'un crayon de nitrate d'argent mitigé, et l'on continue jusqu'à la chute de l'eschare. A ce moment, on ponctionne la cupule, en vue d'obtenir un trajet fistuleux que l'on entretient béant par de nouvelles paracentèses, afin que la cornée se cicatrise à plat. S'il en résulte une large opacité, de Græfe ajoute une iridectomie étroite.

Malgré les succès obtenus par Steinheim et Ed. Meyer[2], cette méthode a été délaissée, à cause de la difficulté d'exciser une partie aussi mince, sans ouvrir d'emblée la chambre antérieure.

Trélat[3], tout en se conformant aux règles posées par v. Græfe, s'atta-

1. Rosmini, *Ann. di ottal.*, XVI, p. 426.
2. Ed. Meyer, *Gazette des hôpitaux*, n° 9, 1868.
3. Trélat, *Soc. de Chirurgie*, 1875.

qua à la périphérie de la cornée. Cette modification, d'après l'auteur, aurait l'avantage de permettre une nouvelle intervention sur le point diamétral.

Nous ne ferons que mentionner l'extraction du cristallin précédée d'iridectomie, proposée par Adams et Walker.

L'excision d'un lambeau semi-lunaire au voisinage du centre revient, avons-nous dit, à Fario (1839). Il fut suivi dans cette voie par Bader[1] et récemment par Galezowski[2] et Despagnet[3].

Fieuzal[4], dans quatre cas, a vu survenir trois fois des synéchies antérieures, ce qui l'a conduit à abandonner cette méthode. Nous ne pensons pas qu'en prolongeant l'application du bandage pendant dix à quatorze jours, comme le veut Galezowski, on se mette sûrement à l'abri de cette complication.

Bader procède comme il suit.

A l'aide du couteau de Græfe, il circonscrit au centre de la cornée un lambeau ovalaire qu'il détache. Cela fait, il suture les lèvres de la plaie avec de la soie très fine ou du fil d'argent délié. Si la chose devient nécessaire, il pratique ultérieurement une pupille artificielle.

Sur dix-sept cas ainsi opérés, il a enregistré un certain nombre de réactions vives, mais jamais la perte de l'organe. Nous pensons que, grâce aux soins antiseptiques et à l'emploi du catgut préalablement aseptisé, la réaction est aujourd'hui moins à craindre.

Dans un cas que nous avons rapporté à la Société de chirurgie (1878), il se produisit une synéchie partielle de l'iris avec la cornée et une réaction prolongée, ce qui nous obligea de procéder plus tard à une iridectomie inférieure. Notre malade n'avait rien gagné au point de vue optique.

Les mêmes réserves s'appliquent aux tentatives préconisées par Quadri, Warlomont et Roosbrœck[5], qui taillent le lambeau à la base du cône. Nous en dirons autant de la trépanation proposée par Bowman[6] et tentée plus tard par de Wecker et Masselon[7].

Gayet[8], voulant prévenir les synéchies antérieures et une réaction post-opératoire vive, cautérise le sommet du cône jusqu'à perforation. Abadie[9], dans la crainte d'un leucome central, reporte la cautérisation

1. Bader, *The Lancet*, 1872.
2. Galezowski, *Bull. de la Soc. de Chir.*, XXI, 1886.
3. Despagnet, *Arch. d'Opht.*, 1891, p. 89.
4. Fieuzal, *Soc. fr. d'Opht.*, 1888.
5. Roosbrœck, *Traité de Mackenzie*, t. II, p. 241.
6. Bowman, *In Wels Diseases of the Eye*, 3e édition.
7. Wecker et Masselon, *Ann. d'ocul.*, t. LXVIII, p. 137 et *Clinique de de Wecker*, 1874, pages 23 et 25.
8. Gayet, *Lyon médical*. XXX, 1879
9. Abadie, Thèse de Guiot, 1887.

à la périphérie de la cornée, en évitant de pénétrer dans la chambre antérieure.

Convaincu du peu d'efficacité de ces opérations, avec Weber[1] et Mohr[2], nous avons adopté la *compression* prolongée combinée aux *myotiques*. On trouvera à ce sujet une observation très concluante dans les *Archives d'Ophtalmologie* de 1885 (t. V, p. 348), où la guérison fut complète et définitive. Malheureusement, on n'obtient pas toujours des résultats aussi favorables; mais comme ce procédé est absolument inoffensif, il est bon de l'employer tout d'abord, quitte à recourir à la cautérisation ignée ou à l'excision d'un lambeau suivie de suture.

Pour être efficace et bien tolérée, la compression doit remplir certaines conditions. Afin d'éviter toute pression excessive sur le sommet du cône, on comblera avec de l'ouate très souple le sillon orbito-nasal, avant de recouvrir l'œil d'une ou de deux rondelles de la même substance. On se gardera ensuite de trop serrer la bande, que l'on doit choisir de préférence en gaze ou en flanelle; celle de caoutchouc est généralement mal supportée, en raison de son élasticité trop grande. Chaque fois qu'une compression, même modérée, provoque de la douleur ou simplement de la gêne, il faut la suspendre, sauf à la renouveler quelque temps après.

Les myotiques, pour donner de bons résultats, doivent être instillés au moins trois fois par jour. Comme l'ésérine a l'inconvénient d'irriter la conjonctive, nous lui préférons les collyres ou la pommade contenant 2 pour 100 de nitrate de pilocarpine. Si l'on voulait toutefois avoir recours à l'ésérine, on devrait se servir du salicylate, moins altérable et moins irritant que le sulfate.

Pour que ce traitement soit réellement utile, il faut le continuer de six à dix-huit mois.

Dans les cas d'ectasie très prononcée, rien n'empêchera de recourir en même temps à la cautérisation profonde du sommet du cône à l'aide de la pointe effilée du thermocautère. Notre expérience concorde avec le témoignage tout récent de Critchett et de Tweedy[3]. Tandis que le premier de ces auteurs se borne à une cautérisation en surface, le second au contraire pénètre toujours dans la chambre antérieure, estimant que c'est là une condition, sinon essentielle, du moins importante pour la réussite. Tous deux affirment n'avoir eu des succès aussi satisfaisants par aucun autre procédé.

Grâce aux myotiques, à la compression et à la cautérisation ignée, on obtiendra la guérison ou une amélioration notable. L'excision d'un

1. Weber, *Arch. f. Opht.*, XXII, 1876, 4, p. 215.
2. Mohr, *Arch. f. Opht.*, XXIII, 2, 180, 1877.
3. Critchett et Tweedy, *Société d'opht.*, Londres, 28 janvier 1892.

lambeau, tant central que périphérique, doit être réservé pour les cas où les autres moyens ont échoué.

La thérapeutique du kératocône comprend encore divers moyens optiques. David Brewster puis Donders proposèrent l'emploi d'un verre fortement concave, muni d'un diaphragme mobile fixé par une charnière à une monture de lunettes. Ce diaphragme, percé à son centre d'un trou ou d'une fente sténopéique, est orienté dans la position la plus favorable au malade.

Un moyen plus pratique consiste, une fois le méridien astigmate le moins défectueux reconnu à l'aide de l'ophtalmomètre, à faire porter un cylindre concave simple (Hewetson-Thompson-Laqueur)[1], ou accouplé à un verre sphérique convexe (Javal)[2]. Ce dernier auteur cite des exemples de corrections obtenues de la sorte, entre autres celui d'un jeune homme qui, muni d'un verre $130^0 - 10 + 2$, pouvait voir au loin; et d'un verre $120^0 - 10 + 5$, se livrer à ses occupations de bureau.

Hall[3], dans un kératocône très difficile à corriger, eut recours à une lunette analogue à celle de Galilée, composée d'une grande lentille objective biconvexe et d'un oculaire biconcave de forte courbure.

Beudelach, Rœhlmann et plus récemment Masselon ont conseillé des verres cylindro-concaves et hyperboliques; Angelucci[4] et Galezowski, ceux coniques. L'amélioration qu'ils procurent est en général peu satisfaisante.

John Herschell[5], en vue de régulariser la courbure anormale de la cornée, proposa d'y appliquer directement une cupule transparente. « Bien que chose délicate, il ne serait pas difficile, dit-il, de mouler l'empreinte exacte d'une cornée saine, de reproduire le moule sur gélatine ou sur verre et d'en coiffer le kératocône. »

Mackenzie, qui cite en entier ce passage, ajoute que bien, qu'une telle application puisse être sans danger pendant quelques instants, l'œil ne saurait la supporter assez longtemps pour en retirer un réel bénéfice.

Dans ces dernières années, l'ingénieuse méthode du grand physicien anglais a été reprise par Fick[6] et Kalt[7]. Nous sommes d'autant plus à même de la juger que les essais ont été faits par ce dernier dans notre clinique.

En général, les malades arrivent à garder la cupule pendant quel-

1. Laqueur, *Arch. f. Opht.*, XXX, 110, 1884.
2. E. Javal. *Mémoires d'ophthalmométrie*, 1871, p. 78.
3. Hall, *Cursory notes on the Morbid Eye*, London, 1840.
4. Angelucci, *Ann. di Ottal.*, XIII, 1884.
5. Herschell, *Encyclopedia Metropolitana*, p. 389.
6. Fick, *Eine Contactbrill. Arch. f. Ophthal.*, 1888.
7. Kalt. *Bull. de l'Académie de Médecine*. Paris, 1888.

ques heures. Sans doute, la tolérance est plus grande lorsque la pièce prothétique ne dépasse pas le diamètre de la cornée, mais dans ce cas elle tend sans cesse à tomber, en venant buter contre le bord libre de la paupière inférieure.

De plus, derrière la cupule il s'accumule une certaine quantité d'un liquide louche, formé de larmes et de détritus épithéliaux qui ne tarde pas à troubler la transparence de la coque.

Quoi qu'il en soit, au moyen de cette méthode, les malades, précédemment amblyopes, parviennent, du moins pour un temps de courte durée, à déchiffrer à la distance ordinaire l'impression courante et à distinguer nettement au loin, pourvu qu'on corrige leur myopie par des verres sphériques concaves.

En supposant que, grâce à la cocaïne, de pareilles cupules puissent être supportées, il s'ensuivrait un autre avantage, celui de la compression immédiate et régulière de la cornée. Malheureusement, ce résultat désirable a toujours été contrarié par l'intolérance de l'œil.

Sulzer[1] s'est attaché à perfectionner les cupules ou verres d'approche de Fick, en ce sens qu'elles sont taillées au lieu d'être soufflées. Il pense qu'on pourrait les recouvrir à l'intérieur d'une calotte d'émail opaque de la couleur de l'iris, en ayant soin d'y ménager une ouverture vis-à-vis des parties cornéennes les moins défectueuses. Il reste à savoir si ces nouvelles cupules seraient mieux tolérées que les autres.

Grandclément[2], dans un cas, dit s'être bien trouvé du tatouage du sommet du cône. Déjà de Wecker l'avait tenté comme complément de l'opération de v. Græfe. On ne saurait imiter cette pratique que s'il existe une opacification centrale indélébile, et alors que les autres moyens auraient échoué.

XVI

TRAUMATISMES DE LA CORNÉE

Grâce à l'élasticité de son tissu, la cornée échappe souvent aux plaies contuses et aux ruptures qui intéressent si fréquemment la sclérotique, beaucoup moins extensible.

Au contraire, rien n'est plus commun que les blessures cornéennes par instruments piquants et tranchants ou par éclats de verre, de métal et autres corps durs. Outre leur fréquence, ces plaies exposent bien plus que celles de la sclérotique à des accidents consécutifs graves.

1. Sulzer, *Soc. fr. d'opht.*, X, p. 112, 1892.
2. Grandclément, *ibid.*, p. 239, 1892.

A. — CONTUSIONS ET RUPTURES DE LA CORNÉE

Une contusion simple par choc direct ou à travers les paupières n'a de suites fâcheuses qu'autant qu'elle s'accompagne d'un fort ébranlement de l'œil. L'iris, le cristallin, la zonule, même la rétine et la choroïde peuvent être alors le siège de lésions importantes.

Une des conséquences du choc signalée par Desmarres[1] consiste dans la dilatation paralytique de l'orifice pupillaire ou *iridoplégie*, qui persiste souvent malgré les moyens employés pour la combattre.

La rupture de la cornée à la suite d'un coup violent est rare, outre qu'elle se lie d'ordinaire à une solution de continuité de la partie attenante de la sclérotique et à l'ébranlement du cristallin, de l'iris, de la choroïde et de la rétine.

Au début, les troubles fonctionnels résident dans l'apparition de visions lumineuses subjectives plus ou moins intenses, et dans l'abaissement de l'acuité visuelle proportionnel à l'intensité du choc.

Ultérieurement, il s'ajoute une injection périkératique, des douleurs ciliaires, de la photophobie et, dans les cas où le sphincter de l'iris n'est pas paralysé, du myosis. Les douleurs ciliaires revêtent une forme paroxystique et peuvent subsister longtemps après l'accident.

Pour prévenir et combattre toute réaction vive, on prescrira au début des applications froides évaporantes et des collyres de cocaïne ou d'atropine, en vue d'apaiser les douleurs. Si, malgré cela, les phénomènes réactionnels s'accentuent, on n'hésitera pas à appliquer des sangsues, des ventouses à la tempe, à pratiquer des injections hypodermiques de morphine et à administrer du calomel, du sulfate de quinine et de l'antipyrine.

Lors de plaie contuse, une antisepsie rigoureuse devient nécessaire par des lavages hydrargyriques ou boriqués et l'application d'iodoforme.

Si l'iris fait hernie, on l'excise, en ayant soin de bien réduire les angles. La rupture de la cristalloïde avec production de cataracte traumatique n'est pas rare, outre qu'elle prédispose au glaucome. Les collyres myotiques et, si cela ne suffit, l'extraction du cristallin après iridectomie, parviennent à s'y opposer, bien que le pronostic reste grave.

B. — CORPS ÉTRANGERS DE LA CORNÉE

L'implantation des corps étrangers s'observe journellement et ne manque pas de gravité. Pour donner une idée de la fréquence de cet

1. Desmarres, *Traité des maladies des yeux*, p. 318.

accident, il suffit de citer les statistiques de Yvert[1] et de Weidmann[2]. Le premier, sur 100 cas de corps étrangers de l'œil, en compte 41 pour la cornée. Le second, sur un ensemble de 1762, a trouvé les proportions suivantes : cornée, 74 pour 100; conjonctive, 16; sclérotique, 0,4; chambre antérieure, 0,3; iris, 0,5; cristallin, 0,7; vitré, 6; rétine, 0,1 pour 100.

Le plus ordinairement, il s'agit de parcelles métalliques froides ou surchauffées, plus rarement de fragments de charbon, de verre et de pierre. Les grains de poudre de chasse, les barbes d'épis de blé chez les moissonneurs et les épines de toute sorte, sans omettre le dard de l'abeille et de la guêpe, ou même la présence d'un cil[3], sont encore à citer.

La pénétration de ces corps s'accompagne d'une sensation pénible qui ne tarde pas à devenir douloureuse, à quoi se joint de la photophobie, du larmoiement et une sécrétion discrète de mucus. Les jours suivants, il se produit autour du corps étranger une nébulosité grisâtre qui sert au diagnostic, en supposant qu'on n'ait pu le faire, à cause de la transparence du fragment implanté.

A une période ultérieure le corps étranger, en ulcérant les tissus, tombe parfois de lui-même, ce qui expose à méconnaître la cause des accidents. Ce n'est qu'en faisant appel aux souvenirs du patient qu'on parvient au diagnostic.

Lors de fragments oxydables de fer ou d'acier, le halo qui les circonscrit présente une coloration rouillée qui en dévoile la composition.

Le grand danger des corps étrangers dépend moins de leur volume et de leur degré de pénétration que de la septicité. Alors seulement des accidents suppuratifs graves évoluent sous forme d'abcès et même d'hypopyon.

La présence d'un corps étranger ne saurait échapper à l'examen par l'éclairage latéral, aidé au besoin de la loupe. Grâce à ce mode d'exploration, on en détermine le nombre, la nature et le degré de pénétration.

L'extraction dans le plus bref délai constitue l'indication principale, à moins qu'il ne s'agisse de parcelles friables, telles que grains de poudre, qu'on espère voir s'éliminer spontanément. Il ne faudrait pas oublier du reste que des corps aseptiques ont pu séjourner longtemps sans provoquer d'accident. Velpeau[4] cite le cas d'une paillette d'acier incapsulée depuis neuf mois; Wardrop, celui d'un fragment de pierre

1. Yvert, *Rec. d'opht.*, 1877, p. 55.
2. Weidmann, *Dissert.* Zurich, 1888.
3. *Klin. Mbl.*, 1891, p. 141.
4. Velpeau, *Dictionnaire en 30 vol.*, art. Cornée.

dont la pénétration remontait à dix ans; Yvert (*l. c.*), le fait d'une barbe d'épi de blé fichée depuis deux mois; et Magnus[1], celui d'un éclat de verre retenu pendant deux ans.

Le mode d'extraction varie suivant la forme, le volume et le siège. Pour ceux récemment implantés et superficiels, il suffit d'une aiguille, de la pointe d'un bistouri fin, voire même d'un cure-dent ou d'une plume.

Dans le cas contraire, on fera usage de la mince curette tranchante de v. Græfe, avec laquelle on parvient à enlever la zone sphacélée environnante. Schmitz[2] a reconnu que la guérison est ainsi plus prompte et la réaction moins vive.

Un fort éclairage naturel ou électrique et l'emploi de verres grossissants sont nécessaires. Noyes[3] recommande les prismes de + 6 à 7 D avec 15 degrés de base tournée en dehors, préconisés par Sæmishe, en guise de lunettes.

L'anesthésie préalable par la cocaïne facilite l'opération et la rend presque indolore, outre qu'elle permet de placer le blépharostat et de fixer le globe avec la pince.

Lorsque le corps étranger se trouve enfoui dans les lames profondes, le débridement du trajet devient nécessaire.

Dans les cas où il menace de perforer la membrane de Descemet et que l'on craint sa chute dans la chambre antérieure, Desmarres conseille de faire pénétrer obliquement une pique à arrêt jusque dans la chambre antérieure et de l'appliquer à plat contre le corps, de façon à le soutenir. En évitant l'écoulement de l'humeur aqueuse, on parvient à le saisir sans danger avec une fine pince à mors.

Une méthode applicable aux parcelles de fer ou d'acier consiste dans l'emploi de l'aimant, dont la première idée revient à Fabrice de Hilden[4].

Dans ces derniers temps, Mac Kewn[5], Hirschberg[6] et d'autres se sont servis avec succès de l'électro-aimant. Pour réussir, il faut que le canal de la plaie soit suffisamment large, ou qu'il ait été débridé avec le couteau ou la pique. Le grand avantage est de ne pas exposer à la chute du fragment métallique dans la chambre antérieure.

Quel que soit le procédé mis en usage, si l'on se trouvait en présence d'un pareil accident, il faudrait pratiquer de suite l'extraction à l'aide d'une large incision au bas de la cornée. Parfois la sortie est sponta-

1. Magnus, *Klin. Mbl.*, 1882, p. 396.
2. Schmitz, *Klin. Mbl.*, 1887, p. 303.
3. Noyes. *Trans. of the Amer. Opht. Soc.*, 1882, p. 384.
4. Fabrice de Hilden, *Observ. et Curat.*, Francfort, 1656.
5. Mac-Kewn, *Brit. Med. Journ.*, 1874, p. 800, et 1878, p. 644.
6. Hirschberg, *Arch. f. Opht.*, 1890, III, p. 36.

née sous l'impulsion de l'humeur aqueuse. Dans le cas contraire, on doit aller chercher le fragment au moyen d'une curette ou d'un crochet mousse. S'il se produisait une hernie de l'iris, on s'attacherait à la réduire ou à en faire l'excision.

Souvent, les premières manœuvres restent infructueuses, surtout lorsqu'il s'agit de corps implantés profondément ou placés sous un pli de la conjonctive du limbe. G. Schmitz conseille alors d'attendre la mobilisation, en ayant soin de prévenir la suppuration par une antisepsie rigoureuse.

Le traitement consécutif consiste dans l'application de compresses évaporantes aseptiques. Le bandage occlusif, les antiphlogistiques et les anesthésiques locaux ne sont nécessaires qu'autant que l'extraction a été laborieuse et qu'il a fallu ouvrir largement la chambre antérieure.

En cas d'accidents suppuratifs, on doit se conformer à ce que nous avons dit à propos des abcès cornéens compliqués d'hypopyon.

C. — PLAIES DE LA CORNÉE

Les blessures cornéennes sont très fréquentes. D'après la forme du corps vulnérant, on les distingue en plaies par instruments piquants, tranchants et contondants. Nous omettrons ces dernières dont nous nous sommes occupé à propos des contusions.

Comme de simples éraflures peuvent donner lieu parfois à des accidents sérieux, nous les étudierons également dans ce chapitre.

1. — PLAIES PAR INSTRUMENTS PIQUANTS

Laissant de côté les piqûres superficielles dont il a été question plus haut, nous ne parlerons ici que des plaies plus profondes, pouvant s'accompagner de lésions de l'iris, du cristallin, du vitré, voire même de la choroïde et de la rétine.

Elles sont ordinairement produites par des aiguilles, des pointes de ciseaux, des alênes et autres corps effilés.

Tant que le traumatisme se borne au tissu cornéen et ne se complique pas d'infection, la réaction qui s'ensuit est peu marquée; la plaie se cicatrise très vite et ne laisse subsister qu'une légère opacité néphéliomateuse ne gênant pas sensiblement la vision, à moins d'être située au niveau du champ pupillaire. Il est rare de voir l'humeur aqueuse continuer à filtrer au dehors par le trajet de la piqûre. Cette complication, qui résulte de l'interposition d'un lambeau capsulaire ou de la membrane de Descemet, prédispose l'iris à s'adosser à la face postérieure de la cornée et à y contracter des adhérences partielles.

Lorsque la blessure est plus profonde, elle peut intéresser, avons-nous dit, l'iris, le cristallin, le vitré, même la rétine et la choroïde. Dans ce cas, il se produit une hémorrhagie intra-oculaire plus ou moins abondante, une cataracte traumatique et l'issue du vitré avec ou sans fragments cristalliniens.

Parmi les complications de ces plaies pénétrantes, on doit signaler la hernie de l'iris, surtout fréquente lorsque la lésion est périphérique, l'hypotonie, l'atrophie du globe et parfois des accidents sympathiques.

Le traitement des simples piqûres est des plus faciles. En évitant toute contamination, la guérison s'opère d'elle-même.

Si la plaie est infectée, il ne tarde pas à apparaître de la suppuration qu'il faut s'efforcer de combattre par le fer rouge, les divers topiques antipurulents, iodoforme, bleu d'éthyle, lotions boriquées ou mercuriques.

Lors de perforation, on doit prévenir l'enclavement et la hernie de l'iris. Suivant que la plaie occupe le centre ou la périphérie, la conduite à tenir diffère. Dans le premier cas, on emploiera les mydriatiques, qui, en refoulant l'iris vers la circonférence de la chambre antérieure, l'empêchent de se prolaber. Dans le second, on fera usage des myotiques, qui, resserrant la pupille, s'opposent à l'engagement de la base irienne. Il est essentiel de se servir de collyres absolument aseptiques, préparés à l'eau distillée bouillie, avec addition d'acide borique à 4 pour 100 ou de bichlorure de mercure à 1 pour 5 ou 10 000. Une compression légère à l'aide de rondelles de gaze iodoformée ou salolée concourt à assurer le repos de l'œil et à activer la cicatrisation.

Lorsque, malgré tout, une hernie survient, on procède à son excision, et si l'adhérence à la cornée persiste, on pratique une iridectomie libératrice. En cas de tache néphéliomateuse, les divers moyens éclaircissants doivent être employés.

A côté des plaies par instruments piquants, nous mentionnerons les érosions légères produites par des coups d'ongle, une brosse dure ou métallique, des dents de peigne ou tout autre corps offrant des aspérités. La lésion, peu grave par elle-même, s'accompagne souvent d'accès douloureux périodiques, principalement le matin, pouvant se répéter pendant des mois et des années. Cet état a été signalé par Arlt[1] et décrit sous le nom de *kératalgie traumatique* par Grandclément[2], qui en rapporte huit cas. Trois fois il s'agissait d'une feuille de plante d'appartement, une fois de feuille de vigne, deux fois de coup d'ongle de petit enfant à la mamelle, et deux fois de l'extrémité d'un ruban métrique. Nous-même avons observé un fait analogue

1. Arlt, *Traité des blessures de l'œil*, *trad. de Haltenhoff*, Paris, 1877, p. 103.
2. Grandclément, *Soc. fr. d'opht.*, 9 mai 1888.

chez une dame qui, en tirant un mouchoir de sa poche, fit sauter une carte de visite, dont l'un des angles frôla la cornée.

Pour expliquer comment des traumatismes si légers déterminent pendant un temps indéfini des crises névralgiques, alors que des lésions beaucoup plus graves guérissent définitivement une fois le corps étranger enlevé, Grandclément invoque une névrite des filets cornéens contusionnés. Martin[1] de Bordeaux croit au contraire à une contraction spasmodique du muscle ciliaire.

Quoi qu'il en soit, diverses conditions concourent à aggraver les suites, telles sont : la malpropreté de l'agent vulnérant, un état dyscrasique de l'organisme lié au diabète ou à l'albuminurie, l'allaitement et la puerpéralité. Ce sont sans doute des causes de cet ordre qui expliquent la gravité de toute éraflure cornéenne chez les mères nouvellement accouchées et les nourrices. Parfois, il survient de la suppuration et des ulcérations persistantes, pouvant aller jusqu'à l'hypopyon avec iritis.

Comme exemple du danger des excoriations multiples et infectées, nous citerons le cas d'un jeune ouvrier qui, ayant eu la cornée labourée par une brosse en fil de fer, pleine de cambouis et mue par la vapeur, eut une panophtalmie qu'aucun soin ne parvint à arrêter.

Pour combattre les douleurs et la photophobie, on doit insister sur l'emploi des calmants et des anesthésiques locaux, principalement sur l'atropine et la cocaïne. On administre en même temps le sulfate de quinine, l'antipyrine, le chloral. L'occlusion et le repos de l'œil, y compris les compresses évaporantes trempées dans une solution antiseptique non irritante, constituent un complément utile. Coppez[2] dit avoir obtenu des succès par le massage avec la pommade jaune. Il se pourrait qu'ici, ce moyen seul ou combiné à l'application d'une substance anesthésiante réussisse comme dans les cas d'affections synalgiques de l'œil étudiées par Chibret[3].

Se rappelant l'influence de l'état général et particulièrement du nervosisme, on ne manquera pas de s'en préoccuper.

Si malgré cela la suppuration est imminente, on touchera la surface excoriée au thermocautère et l'on appliquera de l'iodoforme comme antiseptique et anesthésique.

2. — PLAIES DE LA CORNÉE PAR INSTRUMENTS TRANCHANTS

Au point de vue de la gravité, on doit distinguer les plaies cornéennes par instruments tranchants, en *régulières* et *irrégulières*. Les

1. Martin, *ibid.*
2. Coppez, *Soc. fr. d'opht.*, 9 mai 1888.
3. Chibret, *Arch. d'opht.*, 1890, p. 148.

premières se cicatrisent rapidement et sans complications, alors que les secondes à bords déchiquetés ont peu de tendance à se réunir, suppurent plus facilement et demandent une attention spéciale.

Ordinairement, la plaie revêt la forme du corps vulnérant, détail important en médecine légale. Tantôt elle est perpendiculaire à la cornée, tantôt oblique ou en biseau. Son étendue varie ainsi que son siège, qui peut être central ou périphérique.

Lorsque l'instrument pénètre profondément, il en résulte des lésions qu'il faut rechercher avant de formuler le pronostic. Desmarres cite l'exemple d'un enfant qui, se servant d'un couteau-poignard pour couper une corde, se transperça l'œil jusqu'au fond de l'orbite.

Le travail de réparation comprend deux phases principales.

Dans la première, l'épithélium antérieur fait tous les frais. Les lèvres de la blessure, légèrement déprimées et comme recroquevillées, se touchent en avant, tandis qu'en arrière elles restent entrebâillées. La prolifération épithéliale procède avec rapidité, comble d'abord la partie antérieure du canal de la plaie, puis s'enfonce sous forme de coin à couches stratifiées. Un exsudat, constitué par la lymphe circulant entre les lames de la cornée, ne tarde pas à s'interposer et à revêtir l'aspect d'un réseau fibrillaire. Les parties voisines participent à l'infiltration; d'où la légère nébulosité des bords de la plaie. La membrane de Descemet ne se répare pas, à l'exception de son endothélium.

Comme dans tout travail cicatriciel, on voit apparaître une injection du cercle périkératique, qui acquiert son maximum dans le cours du second septénaire. A partir de là, et à mesure que l'organisation avance, l'œil se dévascularise de plus en plus et la cornée reprend sa transparence, sauf au niveau de la ligne cicatricielle, où l'opacité reste indélébile. Outre le trouble visuel qui en résulte, toutes les fois que la plaie occupe l'aire de la pupille, nous devons ajouter que pour longtemps le tissu de cicatrice résiste moins que le reste à une violence extérieure. Nous citerons à l'appui de ce fait l'exemple d'une dame opérée de cataracte qui, un an plus tard, s'étant heurtée contre le bras d'un fauteuil, eut une large rupture de la cicatrice.

Une particularité non moins importante est la perméabilité du tissu cicatriciel pour tout agent infectieux venu du dehors. De là, des complications tardives possibles.

La suppuration primitive ou consécutive dérive toujours d'une infection par les instruments, les pansements malpropres ou les sécrétions pathologiques de la conjonctive, des paupières et du sac lacrymal; d'où la nécessité d'une antisepsie rigoureuse.

L'état constitutionnel mérite également notre attention.

S'il existe des lésions du cristallin, blessures ou luxation, ou qu'il y

ait hernie de l'iris, on se comportera comme il a été dit à propos des contusions et des plaies par instruments piquants.

La perte d'une quantité abondante de vitré aggrave le pronostic. Non seulement on a à craindre les hémorrhagies intra-oculaires pouvant décoller la rétine et même la choroïde, mais aussi l'enclavement du vitré entre les lèvres de la plaie, ce qui expose singulièrement à l'infection.

Le traitement varie suivant que la blessure est nette ou irrégulière, aseptique ou non.

Dans le cas le plus simple, il suffit d'immobiliser l'œil sous un bandage légèrement compressif pour obtenir une cicatrisation prompte, sans opacité notable. Une réaction vive, sans même aller jusqu'à la suppuration, indique toujours une infection quelconque ou, pour le moins, un état général mauvais.

En présence d'une suppuration commençante, s'annonçant par l'apparition d'un liséré jaune crémeux, on doit cautériser vigoureusement les lèvres de la plaie à l'aide du thermocautère, puis appliquer de l'iodoforme ou, ce qui vaut mieux, du bleu d'éthyle.

XVII

BRULURES DE LA CORNÉE

Ces brûlures sont produites par tout corps surchauffé, solide, liquide ou gazeux, ainsi que par un grand nombre d'agents chimiques. La conjonctive et les paupières sont souvent atteintes.

L'aspect de la cornée est caractéristique. De brillante et transparente, elle devient mate et dépolie, outre qu'on observe une réaction inflammatoire plus ou moins vive et parfois des eschares sur les parties environnantes. En même temps, il apparaît du larmoiement, de la photophobie et un chémosis avec sécrétion muco-purulente ou même diphtéroïde. Le gonflement œdémateux des paupières est quelquefois tel qu'il détermine leur occlusion.

De tous les corps en ignition, les métaux produisent les brûlures les moins graves, et pour s'en convaincre il suffit de se rappeler l'action si mitigée du thermocautère. Il en est de même des grains de poudre enflammés et des parcelles de phosphore. Peut-être faudrait-il faire une réserve au sujet des fragments de coke enflammés. Dans deux cas, Terrier a vu survenir de l'hypopyon, et pour l'un d'eux la fonte purulente de la cornée.

Par contre, le jet de vapeur, l'eau bouillante, les corps gras surchauffés et surtout les gaz enflammés causent des lésions graves, aboutissant à la destruction de la cornée, à l'atrophie du globe ou

bien au glaucome, avec complication d'ophtalmie sympathique. Cela est surtout à craindre lorsque l'œil devient leucomateux et qu'il s'y ajoute de larges adhérences iritiques.

Combattre les phénomènes réactionnels et prévenir la suppuration constituent les indications principales du traitement. Pour cela, on doit recourir à l'application de compresses froides évaporantes et aux lavages antiseptiques de tout ordre, pourvu qu'ils ne soient pas trop irritants. A cela, on joindra les collyres ou les pommades à la cocaïne et à l'atropine, quitte à leur substituer ceux à l'ésérine et à la pilocarpine, sitôt que le tonus tend à s'élever. Contre les brûlures par la chaux vive, Gosselin avait conseillé les instillations d'une solution concentrée de sucre, en vue d'obtenir un saccharate terreux dépourvu de causticité.

Comme les brûlures de la cornée se compliquent souvent de celles de la conjonctive et même des paupières, il faut s'attacher à prévenir et à combattre l'accolement cicatriciel, désigné sous le nom de *symblépharon*. C'est là une suite grave contre laquelle les moyens préconisés tels que : la section des adhérences, l'interposition d'une coque de verre et jusqu'aux divers procédés plastiques, échouent le plus souvent.

Si la cornée est entièrement détruite et l'œil en pleine purulence, il ne reste d'autre ressource que l'énucléation, qui fait cesser les souffrances et préserve le malade d'une ophtalmie sympathique.

XVIII

NÉOPLASMES DE LA CORNÉE

Les tumeurs primitives de la cornée sont extrêmement rares; certains auteurs les ont même mises en doute.

Vu cette pénurie, nous rapporterons brièvement les quelques faits jusqu'ici connus.

Comme carcinomes probables, nous ne saurions citer que la tumeur de 2 millimètres de large sur 1 millimètre de haut, pédiculée, signalée par Stellwag, et une autre de Galezowski[1] occupant seulement les couches superficielles.

Les fibromes ne sont guère plus communs. Silex[2] en a observé un, développé sur une cornée depuis longtemps cicatricielle. La masse avait 8 millimètres de base et 4 de hauteur. Elle contenait un grand nombre de petites cellules ainsi que des vaisseaux. La surface était

1. Galezowski, *Traité des mal. des yeux*, 1875.
2. Silex, *Klin. Mbl.*, 1888, p. 321.

recouverte d'un épithélium proliféré envoyant des prolongements vers la profondeur.

Benson[1] décrit sous le nom de fibrome une production du centre cornéen composée d'éléments fibreux et de rares vaisseaux. L'œil était depuis longtemps glaucomateux, et le malade, âgé de soixante-douze ans, faisait remonter l'origine de son mal à un traumatisme.

Story et Scott[2] ont publié un cas analogue qu'ils envisagent comme congénital. De son côté, Falchi[3] relate un fibrome pur chez un malade de vingt-huit ans. La tumeur ovalaire, lisse et de couleur rose pâle, avait 6 à 7 millimètres de diamètre et occupait la moitié inférieure de la cornée, tout en respectant le limbe.

Nous ne signalerons que pour mémoire ce que Zierm[4] décrit comme *productions néoplasiques superficielles*. La plaque d'un millimètre de saillie se composait d'épithélium plus ou moins hyperplasié et d'une couche conjonctive sous-jacente. C'est dire que la nature reste indéterminée.

Adler[5], chez un individu exempt de scrofule et de syphilis, a vu les deux cornées, principalement la droite, parsemées de granulations grisâtres et gélatineuses. L'examen histologique prouva qu'il s'agissait d'infiltrations nucléaires dans les couches superficielles du stroma. A la surface, il y avait de l'épithélium plus épais qu'à l'état normal. L'auteur rapproche cette néoplasie de celles des membranes séreuses chroniquement enflammées.

Rumschewitsch[6] rapporte un cas de sarcome primitif. L'implantation était distante du limbe d'un millimètre au moins et le reste de la cornée conservait sa transparence. La tumeur jaune rosé présentait çà et là des points apoplectiques. La surface était recouverte d'épithélium épais, surtout au niveau du pédicule. Quant au stroma, il se composait de faisceaux conjonctifs entre-croisés farcis de cellules fusiformes. Il s'agissait d'un homme de soixante et un ans, bien portant d'ailleurs. Même composition anatomique dans une observation de Pagenstächer[7], où la tumeur pédiculée avait le volume d'une lentille, avec cette différence que la membrane de Descemet n'était que plissée et les cellules constitutives petites et rondes.

J. Panas, de Constantinople[8], décrit longuement un néoplasme cornéen du volume d'un pois et de couleur ardoisée. L'examen, fait

1. Benson, *Trans. of the Opht. Soc.*, X, p. 80, 1890.
2. Story et Scott, *Trans. Acad. Med.*, 1888, p. 376.
3. Falchi, *Acad. Roy. de Méd. de Turin*, 1884.
4. Zierm, *Arch. f. Opht.*, 1891, 3, p. 253.
5. Adler, *Soc. imp. de Vienne*, 1892, avril.
6. Rumschewitsch, *Arch. f. Augenh.*, février 1891.
7. Pagenstacher, *Atlas*, pl. 12.
8. J. Panas, Thèse de Paris, 1887.

par Malassez, montra à la surface une couche épithéliale; au-dessous, une mince membrane propre, et plus profondément, du tissu sarcomateux avec cellules fusiformes disposées en lobules. Nulle part des foyers hémorrhagiques; vaisseaux peu développés. Trois mois après l'excision et la cautérisation à l'électrocautère, il n'y avait pas de récidive.

XIX

LÈPRE CORNÉENNE

A côté des tumeurs proprement dites, nous croyons devoir placer l'étude de la lèpre.

Dans le cours de l'affection générale d'origine microbienne, désignée sous le nom de *lèpre* ou d'*éléphantiasis* des Grecs, on voit survenir des tubercules ayant pour siège ordinaire le limbe.

Les lésions de la cornée sont primitives, plus rarement consécutives à une iritis de même nature. Exceptionnellement la choroïde et la rétine sont atteintes.

Au point de vue histologique, le foyer lépreux est constitué par des amas de leucocytes, des bacilles de Hansen et des vaisseaux néoformés. Plus tard, il se ramollit, s'ulcère et perfore la cornée; d'où hernie et enclavement de l'iris et finalement cécité incurable.

Pour prévenir une pareille terminaison, nos confrères norvégiens ont proposé de pratiquer sur la partie attenante de la cornée une incision, destinée à s'opposer à l'extension de l'ulcère.

Dans le même but, nous avons excisé le bouton lépreux. Mais ce procédé, outre qu'il est d'une exécution difficile, expose à un écoulement sanguin en nappe qui gêne l'opérateur. Aussi, nous préférons cautériser le foyer au thermocautère; après quoi, on prescrit des lavages boriqués ou hydrargyriques faibles et l'on applique de l'iodoforme en poudre fine ou en pommade.

Il va sans dire qu'on ne négligera pas le traitement général, particulièrement par l'huile de Schaulmoogra, dont on peut augmenter progressivement la dose, suivant la tolérance de l'estomac, jusqu'à 400 gouttes par jour. L'acide gynocardique, extrait de cette huile, ne mérite pas la préférence.

Contre l'iritis concomitante, on fera usage des mydriatiques, et s'il existe de larges synéchies, à plus forte raison une occlusion de la pupille, on pratiquera l'iridectomie.

CHAPITRE II

MALADIES DU TRACTUS UVÉAL. — IRIS ET CHOROÏDE

C'est à dessein que nous plaçons l'étude des maladies de l'iris, des procès ciliaires et de la choroïde immédiatement après celles de la cornée.

Si, en effet, la sclérotique fait anatomiquement suite à la cornée, ses lésions sont presque toujours secondaires, tandis qu'il existe une connexité réelle entre les affections cornéennes et celles du tractus uvéal.

Bien que l'iris, la choroïde et les procès ciliaires fassent partie d'un même système, on doit, dans l'intérêt de la clinique, les étudier séparément.

MALADIES DE L'IRIS

I

INFLAMMATION DE L'IRIS — IRITIS

L'inflammation de l'iris revêt différentes formes. Depuis la simple hyperhémie jusqu'aux variétés plastique et suppurative, on rencontre tous les intermédiaires.

Une étude d'ensemble sur l'anatomie pathologique de l'iritis mérite tout d'abord de nous arrêter.

L'hyperhémie, qui ne manque jamais, suffit à elle seule pour modifier la couleur de l'iris, qui de bleu devient verdâtre, et de brun, jaune chamois.

La couche endothéliale qui tapisse la face antérieure s'exfolie ou prolifère et une néomembrane inflammatoire s'y dépose. En même temps, le stroma s'infiltre de nombreuses cellules migratrices, de globules rouges, de grains pigmentaires et d'un exsudat fibrineux.

Dans les formes suraiguës, particulièrement celles d'origine infectieuse, on retrouve tous ces éléments dans l'humeur aqueuse devenue louche et comme caillebottée. En se fixant sur la membrane de Descemet, ils constituent de petits amas qui donnent à la cornée un aspect finement granité. Ce sont ces dépôts qu'on a pris à tort pour une kératite *pointillée profonde*, appelée encore *aquo-capsulite*, *descemétite*, *hydro-méningite*, alors qu'en réalité il s'agit simplement d'une variété d'iritis.

Presque toujours, et surtout dans la forme plastique, il s'établit des adhérences entre l'iris et la cristalloïde antérieure. Molles et faciles à détacher au début, elles s'organisent par la suite et occupent dans les cas invétérés, non seulement le bord pupillaire, mais la totalité de la face uvéenne.

Parfois, les exsudats formés en grande partie de cellules migratrices et de grains pigmentaires obstruent les mailles de la zonule, se répandent dans les couches antérieures du vitré, pénètrent dans les espaces de Fontana, le canal de Schlemm et même jusque dans les lames profondes de la cornée.

Lors d'iritis chronique, il se fait une prolifération conjonctive du stroma irien et une dégénérescence de son réticulum pigmentaire. Plus tard, on assiste à une transformation hyaline des parois vasculaires par endartérite ou périvasculite, qui aboutit à la production de masses calcaires et amyloïdes. Une seule fois, nous avons rencontré un noyau osseux, situé entre le stratum uvéen et la couche des fibres de Henle.

L'*uvée*, émanation directe de la rétine fœtale, résiste longtemps au travail destructif. Elle finit cependant par s'atrophier à la suite de la désagrégation de son pigment, qui se répand dans tous les sens.

Chose digne de remarque, le sphincter de la pupille demeure ordinairement intact. Nous verrons qu'il en est souvent ainsi du muscle ciliaire, composé comme lui de fibres lisses. Les procès ciliaires, le vitré et le nerf optique, participent souvent à l'infiltration.

Avant d'aborder les différentes formes cliniques de l'iritis, il est bon, croyons-nous, d'envisager d'une façon générale la symptomatologie.

Nous avons précédemment dit qu'un des premiers caractères de cette affection est le changement de couleur de l'iris. A cela s'ajoutent parfois de petites saillies désignées sous le nom de *granulomes*, et des amas caséeux, rappelant des nodules tuberculeux en voie de ramollissement.

Étant donné les nombreuses variétés individuelles de coloration physiologique, il faut toujours examiner les deux iris, sans oublier que chez certains individus il existe une dissemblance native, désignée sous le nom d'*hétérochromie*.

Une autre particularité est l'aspect terne que revêt l'iris, par suite de l'exfoliation de son endothélium et du trouble survenu dans l'humeur aqueuse. L'orifice pupillaire resserré affecte des contours irréguliers; ce qui est une conséquence forcée des synéchies irido-capsulaires. L'éclairage oblique, combiné à l'emploi de la loupe, permet d'en reconnaître les moindres traces et de dévoiler de fins dépôts pigmentaires disséminés, ou disposés en couronne sur la cristalloïde antérieure. On se rend également compte si la chambre antérieure contient un coagulum fibrineux transparent, du sang ou du pus. Tous ces produits pathologiques occupent de préférence les parties déclives.

Une injection périkératique ne manque presque jamais. Elle siège profondément dans l'épisclère, où elle affecte la forme d'un réseau fin, de couleur carminée. La participation fréquente de la conjonctive à la phlegmasie la cache souvent, et, pour la mettre en évidence, il faut exercer sur le globe, à travers les paupières, une légère pression digitale.

Il est des cas où l'inflammation procède sourdement presque sans injection et sans douleurs. Cette forme latente atteint, suivant toute probabilité, les couches les plus superficielles. Telle est l'opinion récemment émise par Grandclément à la Société française d'Ophtalmologie. D'après cet auteur, toutes ces variétés torpides se rattacheraient à l'uvéite. Toutefois cette doctrine, avant d'être définitivement admise, demande des preuves anatomo-pathologiques.

Les signes fonctionnels de l'iritis sont : le larmoiement, la photophobie et des douleurs, tant oculaires que circumorbitaires, qui procèdent par accès et n'ont rien de fixe.

Les troubles visuels sont en rapport avec le degré d'intransparence des milieux. Ordinairement, le champ périmétrique conserve ses limites normales. Lorsqu'il est rétréci, il y a lieu de soupçonner des complications du côté de la choroïde, de la rétine et du nerf optique.

Dans l'*étiologie*, les conditions individuelles jouent un rôle incontestable. C'est ainsi que l'âge de vingt à quarante ans y prédispose et que le sexe masculin y est particulièrement sujet.

De toutes les causes constitutionnelles, le rhumatisme, la goutte, la syphilis, plus rarement la tuberculose, tiennent la première place. Sur 100 cas, pris au hasard, on n'en compte pas moins de 60 imputables à la syphilis, acquise ou héréditaire, contre 30 attribuables au rhumatisme et à la goutte. Parfois, l'iritis se lie à une inflammation de la cornée, de la choroïde et de la rétine et prend alors le nom de *symptomatique*. Cela s'observe surtout chez les sujets anémiés ou dyscrasiques.

Divers états morbides, la variole, la fièvre typhoïde, le diabète, l'albuminurie, différents troubles utérins, la paralysie de la 5e paire

y compris le zona ophtalmique ne manquent pas également de provoquer des inflammations iriennes souvent graves.

L'iritis *diabétique*, ainsi que celles *albuminurique* et *sexuelle*, méritent une mention spéciale.

Noyes[1] a signalé le premier une iritis diabétique précédant des apoplexies rétiniennes. Wickerscheimer[2], Galezowski et Counduris, d'après nous, en citent également plusieurs exemples. Leber[3], sur trente-neuf glycosuriques du service d'Ebstein, n'en a pas rencontré moins de neuf atteints d'inflammation de l'iris avec exsudations plastiques abondantes, accompagnées chez deux d'entre eux de cataracte incipiente. L'auteur s'applaudit de l'administration du salicylate de soude et recommande l'examen des urines de tout individu affecté d'iritis, au même titre que chez les cataractés et les atrophiques. Wiesinger[4] relate neuf cas analogues; Hirschberg[5], deux; et Schirmer[6], un.

L'iritis *albuminurique* a surtout attiré l'attention de Higgins[7], qui l'envisage comme un symptôme révélateur du mal de Bright. Il s'appuie sur cinq cas où l'analyse des urines lui a montré, tantôt la présence de l'albumine, tantôt l'apparition d'un abondant précipité par la teinture de noix de galle, ce qui serait le signe d'une albuminurie prochaine.

Comme exemple d'iritis liée à des troubles utérins, Trousseau[8] rapporte l'observation d'une jeune femme qui, à chaque période menstruelle, offrait une inflammation irienne avec formation de pus dans la chambre antérieure. La malade étant devenue enceinte, l'affection disparut, mais pour se montrer à nouveau au moment des premières règles.

De son côté, de Wecker[9] décrit une *iritis métritique* à rechutes qu'il attribue à un foyer d'infection au niveau du vagin, de l'utérus ou des trompes. La guérison de la lésion génitale amène souvent, d'après l'auteur, celle de l'affection oculaire.

Le traumatisme, dans la production de l'iritis, intervient d'une façon directe ou indirecte.

Dans le premier cas, il s'agit d'une blessure de l'iris, avec ou sans rétention de corps étranger; dans le second, d'une lésion du cristallin avec inflammation irienne consécutive. Toute contamination sep-

1. Noyes, *Trans. of the Amer. Opht. Soc.*, 1869, p. 71.
2. Wickersheimer, Th. de Paris, 1874.
3. Leber, *Arch. f. Opht.*, XXXI, 4, p. 183, 1885.
4. Wiesinger, *ibid.*, 4, p. 213.
5. Hirschberg, *Centralb. f. prakt. Augenh.*, 1886, p. 195.
6. Schirmer, *Klin. Mbl.*, 1887, p. 172.
7. Higgins, *The Lancet*, 1877, p. 419.
8. Trousseau, *Soc. fr. d'Opht. de Paris*, juin 1890.
9. De Wecker, *Sem. méd.*, 29 avril 1891.

tique surajoutée entraîne la suppuration, pouvant aller jusqu'à la panophtalmie.

Les variations de température, l'action prolongée d'une lumière intense et le surmenage des yeux, bien que souvent incriminés, ne constituent que des conditions adjuvantes, capables de favoriser les rechutes.

Au point de vue clinique, nous étudierons quatre variétés principales d'iritis : celle *plastique à marche aiguë*, une seconde également *plastique à marche subaiguë*, une troisième *séreuse* et enfin une dernière dite *purulente* ou septique. Nous ajouterons deux formes insolites, l'une *hémorrhagique*, l'autre ne s'accompagnant d'aucun signe réactionnel et qui mérite le nom de *torpide*.

Il reste entendu que ces distinctions n'ont rien d'absolu, étant donné que l'iritis change souvent d'allure, non seulement suivant les sujets et les âges, mais aussi dans les différents stades du processus morbide.

A. — IRITIS PLASTIQUE AIGUË

Cette variété se lie très souvent au rhumatisme chronique et à la goutte, rarement au rhumatisme polyarticulaire aigu. Elle se caractérise par sa tendance marquée aux récidives, qui alternent avec d'autres manifestations de même nature, du côté des articulations, des muscles et des nerfs.

Le sexe masculin y est particulièrement prédisposé, surtout entre vingt et quarante ans.

Bien que d'intensité variable, l'iritis rhumatismale offre généralement les allures d'une phlegmasie franche. Aussi s'accompagne-t-elle d'injection vive de la conjonctive et de l'épisclère, de larmoiement et de photophobie. Les sécrétions muco-purulentes font ordinairement défaut, ce qui la distingue d'une conjonctivite aiguë. De très bonne heure, des exsudats iritiques s'organisent; d'où l'importance des mydriatiques, afin de prévenir et de combattre au plus tôt l'occlusion de la pupille.

Les troubles fonctionnels varient. Dans les formes suraiguës, il n'est pas rare de rencontrer une exagération du tonus, auquel cas on devra modérer ou même suspendre les instillations d'atropine, de peur d'accidents glaucomateux.

Dans une période avancée, surtout après de nombreuses rechutes, le globe se ramollit et s'atrophie. Une pareille terminaison est toujours la conséquence de complications du côté des procès ciliaires et de la choroïde.

B. — IRITIS PLASTIQUE SUBAIGUË

Cette variété, presque toujours liée à la syphilis, s'accompagne de peu de réaction. Lorsque exceptionnellement elle revêt une marche aiguë, il s'agit d'une forme hybride où le fond rhumatismal prédomine. Il en est de même lorsque, déviant de son type normal, de *plastique* elle devient *séreuse*. Un fait curieux est celui de Hock[1] concernant un vieux syphilitique chez lequel un œil était atteint d'iritis plastique et l'autre d'iritis séreuse.

Au début, l'iritis syphilitique est unilatérale. Ce n'est que trois ou six mois plus tard que le second œil se prend à son tour. Bœck, sur 126 cas, ne l'a rencontrée que deux fois bilatérale d'emblée.

Depuis Beer on a cherché des signes permettant de la reconnaître. C'est ainsi qu'on a fait valoir la décoloration particulière de l'iris, la déformation ovoïde de la pupille et la présence d'excroissances cuivrées. Si l'on excepte ce dernier caractère, qui est loin d'être constant, les autres n'ont pas une grande valeur.

Pour le diagnostic, on doit surtout tenir compte de la marche subaiguë et parfois insidieuse de l'iritis, des commémoratifs et de la coexistence d'autres manifestations syphilitiques.

Nous ne possédons que peu d'éléments sur l'anatomie pathologique. Michel[2] n'a eu à sa disposition que des lambeaux d'iris excisés dans un but thérapeutique. Pour lui, les divisions cliniques reposent plus sur l'étiologie que sur des différences anatomiques. Seuls les tubercules, les gommes et les néoplasmes font exception.

Fuchs[3], sur un œil atteint d'iritis depuis six semaines et provenant d'un individu infecté depuis six mois, trouva dans le stroma des nodules envisagés par Widder[4] comme caractéristiques. Il s'ajoutait une infiltration de cellules migratrices jusque dans les procès de la choroïde, plus une sclérose des vaisseaux iriens. Le vitré contenait de nombreux dépôts poussiéreux exsudatifs et cellulaires. La rétine était saine, à l'exception de ses fibres nerveuses et de celles du nerf optique, qui étaient atrophiées. L'auteur pense que cette atrophie provenait d'une inflammation antérieure de la gaine piale; mais il nous semble qu'on peut tout aussi bien la rattacher à l'endartérite.

Dans l'iritis spécifique fœtale, les lésions sont les mêmes, sauf que les procès ciliaires y prennent une plus grande part. Hutchinson en a fourni plusieurs observations cliniques, mais rien ne prouve que la

1. Hock, *Med. Wienn. Press*, 1881.
2. Michel, *Arch. f. Opht.*, XXVII, 2, 171.
3. Fuchs, *ibid.*, XXX, 3, 123.
4. Widder, *ibid.*, XXVII, 2, 99.

syphilis ait été en cause. Ce qui ressort de plus clair, c'est la coexistence fréquente de la kératite parenchymateuse, de la cataracte, peut-être aussi du décollement rétinien.

D'une façon générale, l'iritis syphilitique une fois guérie a moins de tendance à récidiver. Par contre, il n'est pas rare de voir succéder la chorio-rétinite de même nature. Le glaucome est à craindre, surtout lorsqu'il se produit une occlusion totale de la pupille. Ce qui est plus fréquent, c'est de voir s'ajouter une cataracte par dystrophie du cristallin.

C. — IRITIS SÉREUSE

L'iritis séreuse plus que toute autre variété se complique d'inflammation des procès ciliaires, de la choroïde et du vitré. De là, des types cliniques variables qui ont pour caractère commun un pointillé profond de la cornée.

Au point de vue anotomo-pathologique, seule l'observation de Knies[1] présente une réelle valeur. Il s'agissait d'une jeune fille atteinte d'une double iritis séreuse et qui mourut peu de temps après de diphtérie. A la dissection, l'auteur constata dans l'humeur aqueuse surabondante une grande quantité d'amas exsudatifs, déposés pour la plupart contre l'endothélium resté intact de la membrane de Descemet. Composés de cellules et de grains pigmentaires, ces amas remplissaient l'angle iridien, les espaces de Fontana et les mailles de la zonule. Le vitré en contenait également, alors que la chorio-capillaire en était moins chargée. Rétine normale, sauf de légères plissures de la limitante interne. Papille gonflée et infiltrée de cellules. Du côté du nerf optique, principalement le long de la gaine piale, il existait une altération analogue qui à droite s'arrêtait au trou optique et à gauche s'avançait jusqu'au chiasma. Se fondant sur cette constatation, Knies admet la transmission probable de la phlegmasie d'un œil à l'autre: ce qui a servi de base à la théorie de Deutschman sur l'ophtalmie sympathique, appelée par lui *migratrice*. Sur un œil énucléé pour des accidents glaucomateux consécutifs à une iritis séreuse, nous avons constaté les mêmes lésions que Knies, y compris l'infiltration des couches profondes du stroma cornéen par des cellules lymphatiques. L'adhérence de l'angle iridien faisait défaut, détail important au point de vue de la pathogénie du glaucome.

Sur le vivant, le pointillé cornéen caractéristique est parfois tellement fin que, pour le reconnaître, il faut se servir de l'éclairage oblique et de la loupe. Ce mode d'exploration ne laisse échapper aucune synéchie, pourvu qu'on ait soin de dilater la pupille au préa-

1. Knies, *Arch. f. Augenh.*, IX, p. 1, 1880.

lable. L'examen ophtalmoscopique, à l'aide du miroir plan, nous renseigne à son tour sur l'état du vitré, qui est souvent trouble et contient des flocons.

A une période avancée, l'orifice pupillaire s'oblitérant, l'iris est refoulé jusqu'à effacement complet de la chambre antérieure. L'humeur aqueuse s'accumule alors dans l'espace rétro-iridien et, en appliquant la grande circonférence irienne contre la cornée, détermine l'occlusion de l'angle de filtration et des accidents glaucomateux.

L'étiologie de l'iritis séreuse est encore obscure. Ce qui semble le mieux établi, c'est l'influence de la blennorrhagie, du rhumatisme chronique, de la ménopause et exceptionnellement de la syphilis.

La forme blennorrhagique est tellement fréquente qu'elle mérite une mention spéciale.

Iritis blennorrhagique. — Outre l'uréthrite qui en est le point de départ, il faut signaler la coexistence possible de synovites tant articulaires que tendineuses. Plus rarement, il s'ajoute du rhumatisme musculaire, une pleurésie ou une endocardite, voire même des complications du côté des centres médullaires.

En présence de pareils syndromes, on est conduit à se demander s'il s'agit d'une infection blennorrhagique vraie, ou simplement de rhumatisme chronique vulgaire, dont l'uréthrite favoriserait l'éclosion chez les individus prédisposés.

Un contraste frappant entre l'infection syphilitique et celle blennorrhagique, c'est que la première est à peu près fatale, alors qu'un nombre considérable d'individus échappe à la seconde. Swediaur, expérimentant sur lui-même, se fit une injection d'ammoniaque dans l'urèthre et parvint à développer une uréthrite qui se compliqua d'orchite et d'hydarthrose du genou. Partant de là, il conclut à la non-spécificité de la blennorrhagie.

L'existence des gonocoques, qui semblait fournir la preuve d'un agent infectieux, tend à perdre de sa signification, depuis qu'on en a rencontré dans des urèthres sains.

Ce qui nous a frappé, lorsque nous dirigions le service des vénériens à l'hôpital de Lourcine, c'est la moindre fréquence de l'iritis et des autres manifestations blennorrhagiques chez la femme atteinte d'uréthro-vaginite. Ce fait, qu'avait également signalé Cuillérier, semblerait confirmer que le terrain arthritique intervient pour beaucoup.

Quoi qu'il en soit, l'iritis blennorrhagique, à part son origine uréthrale, ne diffère en rien de la forme séreuse. A l'instar du rhumatisme erratique, elle peut apparaître lors d'une rémission des manifestations articulaires et alterner avec la cessation brusque de l'écoulement uréthral.

Ce sont sans doute des observations de cet ordre qui ont conduit certains auteurs à désigner cette affection sous le nom d'ophtalmie blennorrhagique *métastatique*, pour la distinguer de l'ophtalmie blennorrhagique *directe ou par contagion*, bien autrement grave.

L'iritis séreuse uréthrale s'accompagne d'injection périkératique vive, de décoloration de l'iris, de myosis, de synéchies, de larmoiement, de photophobie et de douleurs ciliaires et circumorbitaires périodiques. A cela s'ajoutent le pointillé caractéristique profond de la cornée et le trouble poussiéreux du vitré qui témoignent de la participation de la choroïde et de la rétine. Une fois les milieux redevenus transparents, on découvre à l'ophtalmoscope, principalement vers la région équatoriale, des plaques décolorées provenant de la désagrégation du pigment rétinien.

En général, cette iritis cède facilement à un traitement actif institué dès le début, mais les récidives sont à craindre, tant que subsiste l'écoulement uréthral. De là résulte une double indication, visant à la fois l'iritis blennorrhagique et l'uréthrite infectieuse.

D. — IRITIS SUPPURATIVE

Ce qui caractérise cette forme, c'est la production de pus qui infiltre le parenchyme irien et s'épanche dans la chambre antérieure.

Il est actuellement prouvé que l'iritis suppurative, traumatique ou spontanée, reconnaît pour cause la présence de micro-organismes ou de leurs sécrétions. Suivant l'intensité de l'agent infectieux, elle aboutit à la guérison ou à la panophtalmie.

Ses principaux caractères cliniques sont : le changement rapide de coloration de l'iris; le trouble profond de l'humeur aqueuse, d'abord louche, lactescente puis jaunâtre; enfin l'apparition fréquente de foyers purulents disséminés, rappelant des nodules tuberculeux. Plus tard, il se montre dans la chambre antérieure du pus avec un exsudat abondant qui, en cas de blessure, se répand au dehors et recouvre la cornée d'une couenne facile à enlever, mais qui tend sans cesse à se reproduire.

L'iris fortement hyperhémié est sillonné de vaisseaux variqueux, surtout visibles à la loupe. Des exsudations ne tardent pas à obstruer la pupille et à créer des adhérences avec la cristalloïde antérieure.

Lors d'infiltration prononcée, la chambre antérieure s'efface et l'iris s'applique contre la face postérieure de la cornée.

La conjonctive bulbaire sécrète du muco-pus et devient chémotique. Dans les cas graves où la suppuration envahit la choroïde, il s'ajoute un gonflement œdémateux des paupières, rendant l'exploration difficile.

Sauf dans certaines formes torpides, le malade accuse des douleurs vives qui lui enlèvent tout sommeil. Elles se calment d'ordinaire après la perforation cornéenne, qui se traduit par l'apparition d'une sorte de bourbillon jaunâtre, constitué par l'iris et le vitré en voie de désorganisation purulente.

Une terminaison moins grave est celle où il s'établit des adhérences étendues sinon totales entre l'iris, le cristallin et la cornée. Le glaucome ou le décollement de la rétine et du vitré sont alors à craindre, après un temps plus ou moins long.

E. — IRITIS HÉMORRHAGIQUE

C'est principalement dans la forme plastique de l'iritis, chez des individus âgés ou cachectiques, que l'on voit parfois survenir des hémorrhagies dans la chambre antérieure.

Hutchinson[1] les distingue en *consécutives* à l'opération de la cataracte, en *sympathiques* et en *arthritiques séniles*. Il leur reconnaît comme caractères une apparition brusque et une résorption rapide, sans qu'il en résulte de grands dommages pour l'œil. Lorsque par exception le sang séjourne longtemps, le pronostic est grave et l'on doit craindre une désorganisation du globe.

Broca[2], d'accord avec Sabatier[3] et en opposition avec Imre[4], envisage l'hypohéma comme la conséquence et non la cause de l'inflammation de l'iris. Pour les hypohémas abondants, il se déclare partisan de la paracentèse. Grâce à cette intervention, le sang ne se reproduit plus ou qu'en proportion moindre et la résorption spontanée est alors la règle.

Reche[5] signale trois cas d'iritis hémorrhagique : le premier chez un arthritique qui dans l'espace de dix ans eut trois attaques, le second chez un rhumatisant syphilitique et le troisième chez un sujet de trente ans qui quatre ans auparavant avait été atteint de rhumatisme polyarticulaire fébrile. Il insiste sur l'influence de la diathèse rhumatismale, sur l'abondance de l'hémorrhagie et la tendance de l'affection à récidiver. Comme Hutchinson[6], il a été frappé du caractère alarmant que revêt l'iritis au début, alors qu'en réalité la guérison est la règle. Chez un sujet de trente ans, goutteux et blennorrhagique, que nous avons eu à traiter, la terminaison a été également favorable.

1. Hutchinson, *Opht. H. R.*, VIII, p. 3, 1876.
2. Broca, *Arch. d'Ophthal.*, III, 1883, p. 410.
3. Sabatier, *Lyon médical*, 1879, p. 82.
4. Imre, *Berl. klin. Woch.*, 1879, p. 599.
5. Reche, *Klin. Mbl.*, 1892, p. 176.
6. Hutchinson, *Opht. Trans. of the U. K.*, VIII, p. 117, 1888.

F. — IRITIS TORPIDE OU INSIDIEUSE

Sous la dénomination de *quiet iritis* Hutchinson fils décrit une variété qui se caractérise par la production de nombreuses synéchies sans douleurs ni signes réactionnels apparents. Lorsque le malade vient consulter, c'est uniquement pour le trouble visuel qu'il éprouve.

Dans les cinq observations rapportées par l'auteur anglais, une fois l'iritis était imputable à la syphilis, une fois à l'alcoolisme, une fois à la blessure de l'œil congénère et une autre fois à une iritis aiguë du côté opposé. Le cinquième cas concerne une double iritis insidieuse survenue sans cause connue. Contrairement à Arlt, Fournier et Trousseau, Hutchinson n'admet pas que la syphilis soit seule l'origine de cette affection. Pour lui, la goutte et la sympathie d'un œil à l'autre doivent entrer en ligne de compte. Sur 57 cas relevés dans diverses publications et principalement dans celles de son père (*Ophtalmol. Transact.*, *VI*), il a trouvé que 11 étaient d'ordre sympathique, 8 se rapportaient à la goutte, 4 à la syphilis héréditaire, 4 au rhumatisme chronique et 10 à des causes indéterminées.

De notre côté, nous avons observé une jeune Américaine du Nord, bien constituée, chez laquelle les deux pupilles étaient obstruées par des synéchies, survenues sourdement sans la moindre réaction. Rien dans les antécédents n'a permis de soupçonner la syphilis, la goutte, le rhumatisme, la scrofule ou un traumatisme.

TRAITEMENT DE L'IRITIS EN GÉNÉRAL

Le traitement de l'iritis comporte deux indications principales : 1° combattre l'affection dès le début en vue de prévenir les synéchies ; 2° s'attaquer à ces dernières une fois organisées.

Pour remplir le premier point, on doit insister sur l'emploi persévérant des mydriatiques. Ceux-ci, en dehors de leur action dilatatrice, jouissent d'une propriété antiphlogistique et analgésique incontestable. Plus l'inflammation est intense et de nature plastique et plus ces applications deviennent impérieuses.

On se servira des sels d'atropine, de duboisine ou d'hyoscyamine à la proportion de $\frac{1}{2}$ à 1 pour 100. Pour éviter l'altération de ces collyres, il faut les préparer en petite quantité et même y ajouter un agent antiseptique, tel que l'acide borique ou l'eau de laurier-cerise. Certains prétendent qu'on active la rupture des adhérences en alternant l'emploi des mydriatiques avec celui des myotiques. Cette pratique ne nous semble pas suffisamment justifiée ; aussi préférons-nous les mydriatiques seuls, pourvu qu'on en instille aussi longtemps et aussi souvent

que le cas le comporte, trois à quatre fois par jour, jusqu'à rupture complète des synéchies.

On a signalé des inconvénients et même des dangers résultant de l'administration des collyres d'atropine chez des individus prédisposés. Les plus communs sont : le gonflement eczématoïde de la conjonctive et des paupières et une sensation pénible qu'accuse le malade à chaque instillation. Pour y obvier, on usera de préférence de pommades et l'on substituera au sulfate d'atropine celui de duboisine, moins irritant.

L'empoisonnement est rare et ne survient guère que chez des enfants ou des vieillards cachectisés. Toujours est-il que l'action toxique est surtout due au passage du collyre dans les voies lacrymales et dans la bouche. On l'évitera en redoublant d'attention et en comprimant les canalicules lacrymaux et le sac au moment des instillations. Une précaution également utile consiste à incliner la tête du malade sur le côté, de façon que le courant liquide se déverse vers la tempe.

Si les collyres restent sans effet, on fera bien de leur substituer la pommade ou les disques de gélatine, et, en cas de douleurs ou de photophobie, ajouter une certaine proportion de cocaïne.

Il arrive que, malgré des applications persévérantes, la pupille ne se dilate pas. Il faut songer alors à la non-absorption de l'agent médicamenteux et pratiquer une paracentèse de la chambre antérieure.

Fig. 93. — Aiguille à paracentèse.

Dans tous les cas, on doit continuer les mydriatiques jusqu'à ce que l'orifice pupillaire soit largement et régulièrement dilaté; à ce prix seulement on évitera de nouvelles synéchies. L'unique contre-indication réside dans l'établissement d'une cyclite ou l'élévation du tonus. On en est averti par l'exagération des douleurs à chaque instillation d'atropine. Dans ces conditions il faut substituer aux mydriatiques l'ésérine au centième et la pilocarpine à 2 pour 100.

Lors de violente inflammation, les applications humides chaudes, les saignées locales à la tempe ont pour effet d'apaiser les souffrances et d'activer la résolution. Conjointement, on pratique des injections sous-cutanées de morphine et l'on administre l'antipyrine à la dose de 2 à 4 grammes par jour. Le repos de l'œil sous un bandage occlusif contribue à modérer les symptômes réactionnels et la photophobie. Si, grâce à ces moyens, on n'atteint pas le but, on fait des paracentèses à la pique.

Les révulsifs ne sont généralement indiqués que vers le déclin de la phlegmasie. Il est des cas toutefois où une révulsion énergique abat l'inflammation, alors que tous les autres topiques ont échoué. C'est dans ce sens qu'agissent les injections sous-cutanées de calomel tant

vantées par les Italiens et le cautère, qui, appliqué à la tempe ou derrière l'oreille, nous a souvent réussi. Il est bon de rappeler à cet égard qu'un érysipèle facial intercurrent a été parfois suivi de la disparition spontanée de l'iritis.

Les purgatifs, les diurétiques et les diaphorétiques jouissent également d'une réputation méritée. Pour nous, les boissons chaudes, les bains de vapeur et le drap mouillé doivent être préférés aux injections de pilocarpine, qui, non seulement sont infidèles, mais encore peuvent provoquer des troubles sérieux du côté de l'estomac et du cœur.

Parmi les purgatifs, le calomel est surtout recommandable à cause de son action résolutive, principalement lorsqu'on l'administre à doses fractionnées.

Il nous reste à parler des agents médicamenteux visant l'état constitutionnel.

Dans l'iritis plastique, on aura recours aux alcalins, principalement au salicylate de soude ou de lithine, dont Chisolm[1], Knapp et d'autres ont reconnu les bons effets.

De même, on prescrira de 2 à 4 grammes par jour d'iodure de potassium, de sodium, de strontium ou de calcium.

Lorsque l'iritis se lie au rhumatisme blennorrhagique, on ajoutera les balsamiques et particulièrement l'essence de santal.

Dans l'iritis syphilitique, le traitement par le mercure prime tous les autres. On donnera la préférence aux frictions mercurielles à la dose de 5 grammes, ou ce qui vaut mieux aux injections hypodermiques. Le liquide que nous avons définitivement adopté consiste en biiodure de mercure dissous dans de l'huile stérilisée. Chaque centimètre cube qui représente la dose chez l'adulte contient de 4 à 5 milligrammes de sel mercurique. A la condition de les pratiquer profondément dans les masses musculaires de la fesse ou des lombes, ces injections sont parfaitement tolérées et ne provoquent qu'une faible réaction locale. Chez aucun malade il n'est survenu de troubles gastro-intestinaux ni de salivation. Après en avoir fait 25 à 30, on s'arrête pour administrer de l'iodure de potassium à la dose de 3 à 5 grammes.

L'écueil des frictions réside dans la stomatite mercurielle, complication parfois grave qui entraîne la suspension du traitement.

Une longue expérience nous a prouvé qu'une fois la stomatite établie, elle poursuit son cours. Nous étant assuré que seuls les individus dont la denture est en mauvais état, surtout ceux atteints de gingivite expulsive, y sont exposés, nous avons pris pour règle de ne pas commencer le traitement avant d'avoir assaini la bouche. Sans entrer dans des détails qui regardent l'art dentaire, nous dirons que l'enlèvement du

1. Chisolm, *Arch. f. Aug.*, p. 324, X, 1881.

tartre et l'attouchement du fond des alvéoles par divers topiques modificateurs sont indispensables. Ultérieurement et pendant toute la durée de la cure hydrargyrique, on recommande au malade de se brosser les dents deux fois par jour avec une poudre astringente. Celle que nous prescrivons se compose de quinquina 10 gr., craie lavée 6, extrait de cachou et de ratanhia 2 de chaque, essence de menthe ou autre quantité suffisante.

Comme topique, le chlorate de potasse ne jouit d'aucune efficacité, outre qu'il a l'inconvénient de noircir et de détériorer les dents. C'est pourquoi nous l'avons complètement abandonné.

Nous n'insisterons pas sur les moyens à employer contre l'iritis sympathique, nous réservant d'en parler plus tard.

Dans l'iritis purulente, on doit avant tout s'opposer à l'envahissement de la cornée et des parties profondes. A cet effet, il faut insister sur les irrigations avec des solutions mercuriques faibles, appliquer des compresses évaporantes froides et user largement d'iodoforme et de bleu d'éthyle. Conjointement, on prescrira des instillations de collyre au salicylate d'ésérine à 1 pour 100, et si la cornée commence à s'infecter, on la cautérise avec le thermo ou l'électro-cautère. En supposant que ce traitement réussisse, il subsiste toujours une occlusion totale de la pupille, nécessitant plus tard l'iridectomie ou l'iritomie. Si le cristallin est cataracté, il vaut mieux ne procéder à son extraction qu'après coup.

Une thérapeutique importante est celle des synéchies organisées.

Tant qu'elles sont partielles et qu'elles n'entraînent aucun trouble notable, on est à peu près d'accord pour ne rien tenter. Tout autre est la question, lorsqu'elles obstruent la presque totalité de la pupille.

De Græfe[1], dans le but d'améliorer la vision, de prévenir le glaucome et de s'opposer aux rechutes, fit de l'iridectomie une règle invariable. Actuellement, les avis sont partagés. Nettleship[2], d'accord avec Schweigger[3], a fait valoir que l'iritis récidivante dépend plus de l'état constitutionnel que du nombre et de l'épaisseur des adhérences. A l'appui de sa thèse, il établit un parallèle entre l'iritis syphilitique, peu sujette à récidiver après un traitement spécifique, et celles rhumatismale et goutteuse, où les rechutes sont communes. Il conteste d'ailleurs les avantages de l'iridectomie contre l'iritis séreuse et condamne cette opération dans l'iritis sympathique et celle survenant chez des individus jeunes fortement myopes.

Priestley-Smith[4] partage le même avis, tout en admettant l'iridecto-

1. V. Græfe, *Arch. f. Opht.*, II, 1856.
2. Nettleship, *Trans. of the Opht. Soc. U. K.*, VIII, 1887-1888, p. 94.
3. Schweigger, *Handb. d. Augenh.*, 1885, p. 324.
4. Priestley-Smith, *Trans. of the Opht. Soc. U. K.*, VIII, 1888, p. 115.

mie lors d'occlusion de la pupille, en vue de se mettre à l'abri du glaucome.

D'après Hortsmann, les récidives tiennent autant aux adhérences qu'aux diathèses syphilitique, gonorrhéique et scrofuleuse. Comme Arlt, l'auteur conserve des doutes sur l'efficacité réelle de l'iridectomie.

De tout cela il résulte qu'avant d'intervenir, un examen attentif est nécessaire, tant au point de vue de l'état général que local.

BLESSURES ET CORPS ÉTRANGERS DE L'IRIS

Toute blessure de l'iris résulte d'une plaie pénétrante de l'œil ou d'une contusion. Peu importante par elle-même, elle ne constitue un accident réel que si elle se complique d'inflammation. Tel n'était pourtant pas l'avis de ceux qui, invoquant la grande sensibilité de l'iris, pensaient que les moindres blessures devaient exposer à de graves dangers. Desmarres eut le mérite de réagir contre ces idées préconçues en vulgarisant l'iridectomie. La hernie n'est pas davantage menaçante depuis l'antisepsie. Une réaction vive ne se produit en effet que dans les cas d'infection par des instruments malpropres, par des corps étrangers septiques ou oxydables.

La blessure ou la luxation du cristallin, surtout lorsque la lentille vient se loger dans la chambre antérieure, augmente la gravité.

A la suite d'une forte contusion du globe, la grande circonférence de l'iris se détache de ses insertions ciliaires, en partie ou en totalité. Dans le premier cas, il y a *irido-dialyse*, dans le second *iridérémie*. A part la violence du choc, deux conditions favorisent la production de ce décollement : la contraction brusque du sphincter de la pupille et l'existence d'adhérences irido-capsulaires antérieures.

Lorsque la déchirure périphérique est partielle, elle passe souvent inaperçue, cachée qu'elle est par le limbe scléro-cornéen. Un signe révélateur est l'apparition dans la chambre antérieure d'un *hypohéma*. Une fois le sang résorbé, la petite brèche irienne se présente sous la forme d'une fente noire ou rougeâtre, suivant qu'on examine l'œil directement ou à l'ophtalmoscope. Il faut se garder de prendre cette pupille accidentelle pour une anomalie congénitale.

Sous le nom de contusion du canal de Schlemm, Czermak[1] a décrit une lésion caractérisée par de l'hypohéma, succédant à un choc ou à une blessure du limbe scléro-cornéen. A côté de cinq cas appartenant

1. Czermak, *Klin. Mbl.*, 1889, p. 125 et 152.

à divers auteurs, il en rapporte sept qui lui sont propres. Dans tous, le sang s'est résorbé et l'iris a conservé son état normal.

Williams[1] cite une observation curieuse. Un grain de plomb, après avoir perforé la sclérotique au niveau du canal de Schlemm, mais sans y pénétrer, détermina un hypohéma récidivant sans inflammation de l'iris. L'auteur pense que la source de l'hémorrhagie est le canal de Schlemm, ce que nous avons peine à admettre, étant donné qu'à l'état normal cet espace ne contient jamais de sang. Il est plus rationnel de songer à une petite irido-dialyse périphérique passée inaperçue. On sait, en effet, combien le moindre arrachement de la grande circonférence expose à des hypohémas, à cause de la présence en ce point du grand cercle artériel de l'iris. Une autre explication serait la lésion du large réseau veineux intra-sclérotical décrit par Leber.

Dans l'iridérémie ou décollement total, la chambre antérieure est remplie de sang et le globe présente, après résorption de l'épanchement, un aspect terne, charbonneux, dû à l'absence de l'iris.

A l'ophtalmoscope, le fond de l'œil apparaît vivement éclairé et comme encadré d'une collerette noire, représentant les têtes des procès ciliaires. Le malade accuse de l'éblouissement, à quoi s'ajoute, surtout s'il est amétrope, un trouble réel de la vision.

L'iris détaché se pelotonne dans la chambre antérieure. D'autres fois il est expulsé au dehors par la violence du coup, à travers une rupture de la sclérotique, comme dans les faits de Weller[2], Cloquet, Schiess[3], Nunnely[4], Middlemoore[5] et Samuel[6]. Jefferson rapporte quatre observations, et Krajewski une autre où l'iris et le cristallin manquaient. Dans les cas de Chisolm, Folker[7], Samelson[8] et Gayet[9], seul l'iris avait été expulsé; le cristallin, la zonule et le vitré étaient intacts. Treitel[10], qui a pu examiner histologiquement un œil atteint d'aniridie traumatique, a constaté qu'il n'y avait plus trace d'iris. Au niveau de son insertion, il existait du tissu cicatriciel reliant les mailles du ligament pectiné au tendon du muscle ciliaire; le canal de Schlemm était oblitéré par places, et les procès ciliaires rapprochés de la sclérotique s'y inséraient en partie. La rétine était partiellement décollée. D'après Gayet, ce serait un choc au niveau du limbe qui déterminerait surtout ces arrachements complets.

1. Williams, *ibid.*, p. 151.
2. Weller, Trad. franç., 1828.
3. Schiess, *Arch. f. Opht.*, XIV, 1, p. 91.
4. Nunnely. *Nagel. Jahresb.*, 1870.
5. Middlemoore, *Maladies des yeux*, 1835.
6. Samuel, *Assoc. med. Journ.*, 1855, p. 416.
7. Folker, *Brit. med. Journ.*, 1872, II, p. 372.
8. Samelson, *Centr. Prakt. f. Aug.*, juin 1880.
9. Gayet, *Arch. d'Opht.*, 1881, p. 119.
10. Treitel, *Arch. f. Opht.*, XXVI, 3, p. 109, 1880.

Il faut éviter de confondre le renversement total de l'iris avec l'aniridie traumatique. Pour cela, on tient compte de l'absence d'hémorrhagie dans l'œil, de la fréquence de la luxation du cristallin et surtout de l'impossibilité d'apercevoir les procès ciliaires qui restent cachés derrière l'iris, refoulé vers la profondeur.

De même, on se gardera de prendre un renversement partiel pour un colobome. La distinction sera tirée des commémoratifs et surtout de la continuité du petit cercle, qu'on suit en arrière aussi loin que le reste de l'encoche.

Une solution de continuité dans le sens radiaire est rare, et siège à peu près constamment au niveau du petit cercle qui offre une sorte de fente en queue de raquette. Franke[1] en a relevé treize cas. Dans l'observation qui lui est propre, il y avait en même temps rupture de la choroïde au niveau de la macula. Toujours le choc a été violent et, dans le tiers des cas, on a constaté une mydriase prononcée. Pour lui, la déchirure du bord pupillaire pourrait être expliquée par une contraction spasmodique du sphincter, réagissant contre la distension provoquée par le traumatisme.

De son côté Vermyne[2] a observé des ruptures multiples de la petite circonférence sans autres lésions du globe, à la suite d'une contusion de la région nasale et orbitaire droite. La mydriase en fut la conséquence, et dix-huit mois après l'accident il persistait une paralysie de l'accommodation.

Il ne faudrait pas confondre la déchirure radiaire de l'iris avec une fente colobomateuse congénitale. Pour cela, on tiendra compte de l'épanchement sanguin dans la chambre antérieure, de la dilatation paralytique de la pupille et ultérieurement des quelques synéchies irido-capsulaires qui ne manquent pas de se produire. La confusion ne serait d'ailleurs possible que si la rupture avait lieu en bas.

Une déchirure de l'iris dans sa continuité est exceptionnelle. On ne saurait citer que les cas de White Cooper[3] et un autre de Clarke[4]. Tant que la plaie reste linéaire, elle peut passer inaperçue à cause de l'adossement des bords. Si au contraire la perte de substance est arrondie, elle simule la polychorie. C'est ce qui existait dans le cas de Clarke, où une balle de carabine de petit volume ayant rebondi sur la cornée produisit une perforation de l'iris d'un millimètre et demi de long sur un de large, en même temps qu'une rupture partielle de la zonule, une déchirure de la choroïde en arrière et l'opacification du cristallin.

Dans les blessures de l'iris, les corps étrangers ne sont pas rares.

1. Franke, *Arch. f. Opht.*, XXXII, 2, p. 260.
2. Vermyne, *Trans. of the Amer. Opht. Soc.*, 1878.
3. White Cooper, *Ann. d'Ocul.*, 1855.
4. Clarke, *Arch. f. Augenh.*, XXII, p. 122, 1891.

On les trouve fixés dans le tissu propre ou libres dans l'humeur aqueuse. Franke[1] jusqu'en 1884 en a relevé soixante-neuf pour l'iris et cinquante-six pour la chambre antérieure. Encore est-il qu'il a fait abstraction de ceux enclavés dans la cornée, et qu'il n'a pas tenu compte des parasites et des kystes. Les parcelles de cuivre et de fer ont été le plus souvent rencontrées; puis, les fragments de pierre, de porcelaine, de verre, de bois, les grains de poudre ou de plomb, et les cils.

D'une façon générale, le pronostic est grave. Si Blessig[2] a pu compter trente cas, à quoi il faut ajouter deux autres communiqués par Seggel[3] et Reike[4], où le corps étranger a été toléré entre un et quarante ans, il n'en reste pas moins établi que tôt ou tard des accidents sont à craindre. A cet égard, le volume importe moins que la composition chimique et la septicité du corps. Les expériences faites par Leber[5] prouvent, d'accord avec les résultats cliniques, que les paillettes de cuivre et celles de fer, alors même qu'elles seraient aseptiques, peuvent en s'oxydant provoquer une inflammation grave. Enfin, plus le siège est profond et voisin des procès ciliaires et plus la réaction est vive.

Le diagnostic n'est pas toujours facile. Pour y parvenir, on tiendra compte des commémoratifs et des taches cicatricielles ou néphéliomateuses de la cornée. Berlin et d'autres insistent sur la couleur *jaune ou rouillée* de toute saillie proéminente. Mais c'est là un caractère bon seulement pour les cas de paillettes de fer, outre qu'il prête à bien des erreurs. C'est ainsi que Hirschberg[6] a vu l'iris parsemé de granulations jaunâtres exclusivement formées de tissu embryoplastique, alors que le corps étranger, représenté par un fragment de cuivre, était plaqué contre la cristalloïde antérieure. Inversement, comme dans l'observation de Piéchaud[7], une perforation peut en imposer pour un corps étranger noir.

Le traitement des traumatismes de l'iris varie, suivant qu'il y a ou non des complications inflammatoires et qu'il s'y ajoute une blessure du cristallin ou un corps étranger.

L'hypohéma n'a pas en lui-même beaucoup d'importance et se résorbe spontanément. Son grand inconvénient est de nous cacher le corps étranger.

En prévision des synéchies, il est prudent de persévérer sur l'usage

1. Franke, *Arch. f. Opht.*, XXX, 1, p. 211, 1884.
2. Blessig, *Klin. Mbl.*, 1890, p. 175.
3. Seggel, *ibid.*, p. 291.
4. Reike, *ibid.*, p. 371.
5. Leber, *Arch. f. Opht.*, XXX, 1, p. 241.
6. Hirschberg, *Arch. f. Augenh.*, IX, 1880, p. 81.
7. Piéchaud, *Gazette des hôpitaux*, 1879, p. 103.

des mydriatiques et de la cocaïne, qui ont encore l'avantage d'apaiser les douleurs. Dans le même but, on prescrira des compresses évaporantes.

Sitôt que des souffrances et une congestion vives se déclarent, on usera du traitement antiphlogistique de l'iritis.

En cas de blessure du cristallin et d'accidents glaucomateux, les myotiques, les paracentèses, voire même l'iridectomie avec extraction des masses cristalliniennes, sont indiqués.

S'il y a corps étranger, le mieux est de l'extraire. Pour ceux libres dans l'humeur aqueuse ou légèrement enclavés dans l'iris, l'ouverture large de la chambre antérieure à sa partie déclive leur permet souvent de sortir. Dans le cas contraire, on les saisit avec des pinces fines ou on les entraîne au moyen du crochet mousse et au besoin de la curette.

Récemment Hirschberg, Neese[1] et d'autres ont fait usage de l'électro-aimant. De l'avis de ce dernier auteur, ce procédé ne saurait réussir que lors de fragments de fer et d'acier faiblement enclavés et non incapsulés.

L'hypopyon traumatique comporte le même traitement que celui spontané. Nous dirons seulement qu'une large ouverture périphérique offre ici le double avantage de permettre l'issue du pus et celle du corps étranger.

III

TROUBLES FONCTIONNELS ET NUTRITIFS DE L'IRIS

Suivant que la pupille est dilatée ou resserrée d'une façon permanente, on dit qu'il y a *mydriase* dans le premier cas, et *myosis* dans le second. Un état convulsif consistant en dilatations et contractions alternatives s'appelle *hippus*. L'*irido-donésis* consiste en un tremblotement de l'iris.

A. — MYDRIASE

La mydriase se caractérise par l'élargissement et l'immobilité de la pupille sous l'influence de la lumière, de l'accommodation et de la convergence. D'après le degré de dilatation, on la distingue en *complète* et en *incomplète*. Dans le premier cas, l'iris réduit à un simple liséré disparaît derrière la périphérie opaque de la cornée, ce qui pourrait faire croire à une aniridie. Une autre distinction est celle de mydriase *idiopathique* et *symptomatique*.

1. Neese, *Arch. f. Aug.*, XVIII, p. 5.

Elle se montre sur un œil ou sur les deux, quelquefois à un degré différent. Il est même des cas où elle alterne d'un côté à l'autre.

L'atrophie du nerf optique et de la rétine s'accompagne fréquemment de mydriase. Ce n'est qu'après avoir éliminé cette cause qu'il faut songer à une lésion des nerfs et des centres moteurs, ou à une altération du tissu propre de l'iris. Lors de mydriase unilatérale avec amaurose, on doit rechercher si la musculature du voile irien est en cause, ou bien s'il s'agit d'un manque de réflexe. On y arrive en éclairant vivement l'œil sain, ce qui a pour effet de resserrer les deux pupilles, toutes les fois que le sphincter est intact.

On croyait jadis que l'amaurose entraînait nécessairement un état mydriatique. Nous savons aujourd'hui qu'il existe de nombreuses exceptions. La plus frappante concerne un homme de cinquante ans devenu aveugle à la suite d'un coup de sabre reçu en pleine région frontale. Après des pertes périodiques de la vue, il eut au bout de cinq ans une cécité totale. Or, pendant les trois années qui précédèrent sa mort, les pupilles conservèrent leur réaction physiologique et le fond de l'œil son aspect normal. Durant la dernière année, ce malade présenta des attaques successives de contracture dans toute la moitié droite du corps. L'autopsie, faite avec le concours de notre distingué collègue Ferré, révéla l'intégrité absolue du cerveau et de la moelle, d'où nous conclûmes à une amaurose par hystéro-traumatisme.

L'iris possède, comme on sait, une double innervation motrice, l'une encéphalique appartenant à l'oculo-moteur, l'autre médullaire dévolue au grand sympathique et au centre cilio-spinal. S'il est vrai que la paralysie de la troisième paire détermine la mydriase, il n'en est pas moins démontré que l'excitation du sympathique et l'instillation d'atropine dans l'œil l'exagèrent. Se fondant sur ces données physiologiques, on doit admettre deux ordres de mydriase : l'une par *paralysie* de l'oculo-moteur, l'autre par *excitation* du filet cervical du grand sympathique.

Le degré de réplétion des vaisseaux iriens n'est pas sans influence sur le diamètre de la pupille. Nous savons en effet que l'hyperhémie et l'inflammation de l'iris, ainsi que l'évacuation de l'humeur aqueuse, s'accompagnent du resserrement de cet orifice, qui au contraire se dilate pendant la syncope. Nous ajouterons que sur le cadavre il suffit de laisser la tête fortement penchée, pour voir les pupilles se resserrer, grâce sans doute à l'afflux des liquides.

La mydriase puise parfois sa source dans des réflexes éloignés. C'est là le cas des vers intestinaux, de diverses lésions des organes de la génération et des pertes séminales. On doit toujours se rappeler qu'elle peut tenir à l'administration de substances toxiques, particulièrement de l'atropine. Les commémoratifs et le fait que l'accom-

modation est le plus souvent incomplètement paralysée feront éviter l'erreur.

Les troubles fonctionnels résident surtout dans l'éblouissement. Certains individus se plaignent de ne plus percevoir les objets dans leur grandeur et leur situation habituelles. D'une façon générale, les emmétropes et les hypermétropes sont plus gênés que les myopes, principalement s'il s'ajoute la paralysie de l'accommodation.

Le pronostic mérite d'être très réservé. Pour peu que la mydriase dure, on doit craindre pour l'avenir, vu que bien des encéphalopathies commencent par là. Nous nous rappelons une jeune femme qui eut une dilatation de la pupille trois ans avant une méningite mortelle. Mais c'est surtout à la syphilis cérébrale et à la périencéphalite qu'il faut songer. Nous sommes persuadé que les mydriases prétendues *idiopathiques* deviendront d'autant plus rares que l'on connaîtra mieux les affections du système nerveux.

Le traitement doit s'adresser avant tout à la cause.

En tant que palliatifs, on a usé des myotiques en collyres, de l'électricité et des injections hypodermiques de strychnine, avec des résultats peu encourageants. Ce qui vaut mieux, c'est l'emploi de lunettes à trou ou à fente sténopéique, pour mettre le malade à l'abri de l'éblouissement. S'il y avait paralysie de l'accommodation, on ajouterait le verre correcteur du numéro voulu.

B. — MYOSIS

Le myosis, ou resserrement de la pupille, ne doit être envisagé comme pathologique qu'autant qu'il est permanent et que l'iris ne se laisse pas influencer par les réflexes dont il jouit à l'état normal. C'est qu'en effet le diamètre de la pupille, de 3 à 4 millimètres en moyenne, varie suivant les individus, le genre de réfraction de l'œil, myopie ou hypermétropie, et surtout l'âge, comme chez les presbytes, où l'orifice devient parfois punctiforme.

De même que la mydriase, le myosis peut être bilatéral ou unilatéral et reconnaître une double origine, la *paralysie* du grand sympathique ou l'*excitation* de l'oculo-moteur.

Les causes se réduisent dès lors aux blessures et à la compression du sympathique cervical et de la moelle au niveau du centre cilio-spinal, à quoi il faut ajouter des lésions sclérosiques du bulbe, très fréquentes dans le tabes.

Il va sans dire qu'avant de porter le diagnostic de myosis spontané, on doit s'assurer si le malade n'a point fait usage de collyres d'ésérine ou de pilocarpine. Dans le doute, on tiendra compte de l'action passagère de ces substances et du spasme accommodatif qu'elles provoquent.

Il est plus important de savoir si la pupille resserrée a perdu un ou plusieurs de ses réflexes physiologiques. C'est ainsi que dans le tabes, le réflexe lumineux se trouve habituellement annihilé, alors que la pupille continue à se contracter sous l'influence de la convergence et de l'accommodation. C'est là, nous le verrons, un signe sur lequel Argyll Robertson[1] a particulièrement insisté.

Comme le myosis influe peu sur l'exercice de la vision, on fera bien de s'abstenir de tout traitement local et de s'occuper des lésions des centres qui en sont habituellement la cause.

C. — HIPPUS

L'hippus, véritable contraction spasmodique de la pupille, est très rare et se lie le plus souvent au nystagmus. Pline se servait de ce terme pour désigner l'aspect moucheté de l'iris et considérait cet état comme un signe ethnographique de certaines peuplades de l'Asie.

Ce qui caractérise l'hippus, c'est qu'il n'est en rien modifié par l'éclairage, qu'il cesse pendant le sommeil normal ou chloroformique, pour reparaître au réveil. Il se rattache au nervosisme et à des affections des centres, telles que la sclérose en plaques, l'hystéro-épilepsie et le mal de Cheyne-Stockes. C'est dire qu'il n'y a rien à conseiller comme traitement local.

D. — IRIDO-DONÉSIS

L'irido-donésis, ou tremblotement pathologique de l'iris, reconnaît pour cause un dérangement survenu dans les milieux de l'œil, principalement au sujet du cristallin et du vitré. Seuls, des individus âgés ou fortement myopes présentent parfois un léger tremblement physiologique.

Normalement l'iris prend un point d'appui sur le cristallin qui l'empêche de ballotter, alors même que l'humeur aqueuse serait mise en mouvement. Cela est tellement vrai, que la luxation partielle ou la réduction de volume de la lentille s'annoncent par le mouvement flottant du voile irien.

On avait rattaché l'irido-donésis à une liquéfaction du vitré. Grâce aux recherches anatomo-pathologiques, nous savons aujourd'hui qu'il n'en est rien. Si on l'observe dans l'hydrophtalmie, c'est que le cristallin refoulé par le liquide en excès, dans la chambre vitréenne, ne fournit plus un point d'appui suffisant à l'iris.

L'irido-donésis n'entrave pas sensiblement le jeu de la pupille, sauf

1. Argyll-Robertson, *Ann. d'Ocul.*, t. LXIII, p. 114, 1869.

s'il s'ajoute des synéchies, ou de l'amblyopie consécutive à des lésions de la rétine et du nerf optique. Son apparition, après l'opération de la cataracte, est un signe favorable qui indique l'absence d'adhérences irido-capsulaires. Par contre, s'il se montre pendant l'extraction, il annonce la dislocation du cristallin, ce qui constitue une condition très fâcheuse.

E. — ATROPHIE DE L'IRIS

L'atrophie de l'iris n'est jamais primitive. Elle succède habituellement à l'iritis chronique compliquée de synéchies ou de staphylome. L'iris, fortement refoulé en avant, contracte des adhérences et se réduit à la couche pigmentaire, qui forme derrière la cornée une sorte de placage. Ailleurs, la couche uvéenne mise à nu, par suite de la disparition du stroma, fait saillie dans la chambre antérieure et peut en imposer pour un sarcome mélanique.

Les noms de *staphylomes* de l'uvée (Mackenzie) et d'*iridoncosis* (Klemmer), proposés pour désigner cet état, ne méritent pas d'être conservés, vu qu'il s'agit d'un processus atrophique et non d'une hyperplasie.

Lorsque l'atrophie est totale par places, il se produit une ou plusieurs éraillures qui simulent le colobome, ou des pupilles supplémentaires. A un degré plus avancé, l'iris, réduit à son réticulum, laisse voir par transparence le cristallin, souvent cataracté. Cet état se rencontre fréquemment dans le stade ultime du glaucome et s'accompagne ordinairement d'altérations sclérosiques des vaisseaux, ainsi que l'ont démontré Ulrich[1], Bader[2], Schnabel[3] et d'autres.

Dans les vieilles irido-choroïdites et les glaucomes anciens, outre l'atrophie du stroma, Wagenmann[4] a décrit des productions vitreuses en plaques, ou sous forme d'excroissances verruqueuses hyalines. Cette altération, qui se rencontre également sur la face postérieure de la membrane de Descemet, réside dans une hyperplasie de l'endothélium, analogue à celle observée sous la cristalloïde antérieure dans la cataracte capsulaire. Nos résultats personnels concordent avec ceux de Donders[5], Stellwag[6], H. Müller[7], Junge[8], Coccius[9], Becker[10] et Michel[11].

1. Ulrich, *Arch. f. Opht.*, XXX, IV, p. 257, 1884.
2. Bader, *Opht. H. R.*, II, p. 170.
3. Schnabel, *Arch. f. Aug.*, XV, p. 399, 1885.
4. Wagenmann, *Arch. f. Oph.*, XXXVIII, 2, p. 96-110, 1892.
5. Donders, *ibid.*, III, 1, p. 150.
6. Stellwag, *Handb.*, I.
7. Müller, *Arch. f. Opht.*, III, f. 1.
8. Junge, *Med. Centralzeit.*, XXVII, 38e fasc.
9. Coccius, *Uber d. Neubild. v. Glash. im Auge*, Leipzig, 1858.
10. Becker, *Atlas.*
11. Michel, *Arch. f. Opht.*, XXVII, 2, p. 175.

De son côté, Bock[1], sur un œil opéré de cataracte par discision, trouva la face antérieure de l'iris parsemée d'excroissances calcaires. Il attribue ces dépôts à des masses cristalliniennes restées accolées à la membrane, mais une incrustation des excroissances hyalines de Wagenmann est bien plus probable.

A titre de rareté, nous signalerons dans l'iris atrophié la présence d'un noyau osseux du volume d'une tête d'épingle. L'examen microscopique nous démontra qu'il s'agissait d'os véritable.

F. — MALFORMATIONS DE L'IRIS

La plus commune est la décoloration qui se lie d'ordinaire à un état albinotique des téguments. A la lumière diffuse, l'iris dépourvu de pigment est d'un gris blanchâtre. A l'éclairage oblique et à l'ophtalmoscope, il apparaît rouge orangé par le fait qu'étant translucide, il laisse passer le reflet rougeâtre du fond de l'œil. Comme le stroma n'offre pas partout la même épaisseur, il se trouve des parties inégalement éclairées, ce qui donne à cette membrane un aspect fenêtré.

La pupille est plus resserrée que de coutume, ce qui tient à l'extrême sensibilité des yeux albinotiques à la lumière.

Il n'est pas rare de voir l'albinisme s'accompagner de nystagmus, de myopie, d'amblyopie, de cataracte congénitale et de subluxation spontanée du cristallin, toutes les fois que la choroïde participe à la décoloration.

Au point de vue histologique, l'iris se caractérise par l'absence ou la pauvreté des grains pigmentaires contenus dans les cellules du stroma et de l'uvée. Manz[2] et d'autres insistent sur la minceur de la sclérotique, qui rappelle celle de la peau des albinos. Parfois, le leucosis est partiel et l'iris présente un aspect tacheté ou tigré. Lorsque la dépigmentation n'est pas absolue, l'albinisme est dit *imparfait*. Dans ce cas, avec les progrès de l'âge, l'iris ainsi que le système pileux et tégumentaire gagnent en pigmentation, ce qui ne s'observe jamais dans l'albinisme prononcé.

G. — MÉLANOSE CONGÉNITALE DE L'IRIS

L'accumulation d'éléments pigmentaires dans le tissu irien se traduit par la présence de taches brunes ou noires. Lorsque toute une moitié tranche nettement sur l'autre, on dit qu'il y a *hétérochromie*

1. Bock, *Centralbl. f. Augenh.*, oct. 1890.
2. Manz, *Arch. f. Opht.*, XXIV, 4, p. 139.

unilatérale. Une coloration différente des deux iris constitue l'*hétérochromie bilatérale*. Ces deux formes remontent à la naissance, et, quoi qu'en ait dit Pline, on ne saurait admettre l'influence des races.

Récemment, sous le nom d'*ectropion congénital de l'uvée*, on a décrit une sorte d'éversion du bord pupillaire. Ancke, Hirschberg[1] et Reuss[2] en ont donné une bonne description. Cet ectropion est parfois acquis et se rencontre principalement sur des yeux atteints de glaucome ancien (Baumgarten) ou d'iritis chronique (Michel).

Weinbaum[3] cite trois cas. Dans le premier, la majeure partie du bord pupillaire offrait des saillies pigmentées, les unes pédiculées, les autres sessiles. Dans le second, il s'agissait d'un amas pigmentaire disposé en triangle et s'étendant du petit cercle au bord libre de la pupille. Dans le troisième, on voyait trois dentelures qui convergeaient dans le champ de la pupille, sans contracter d'adhérence avec le cristallin.

II. — COLOBOME CONGÉNITAL DE L'IRIS

Le colobome de l'iris est représenté par une fente qui occupe presque invariablement la demi-circonférence inférieure. Exceptionnellement, il s'y ajoute une encoche du cristallin, du vitré et de la sclérotique.

L'étendue est variable. En général la forme est celle d'une raquette à pointe dirigée en bas. D'après sa longueur, on distingue le colobome en *complet* et en *incomplet*. Il en est dont les bords sont reliés par une travée noire à la base, plus souvent au sommet, ce qui leur a valu le nom de *colobomes à pont*.

Fig. 94.

Dans quelques cas, la brèche est comblée par une fine membrane dont seules les parties latérales sont pigmentées. Enfin on a observé des colobomes *imparfaits* consistant en une simple ligne suturale.

Quelle que soit la variété, le petit cercle de l'iris existe et peut être suivi jusqu'au sommet de la fente colobomateuse où il finit par se confondre avec les bords de la brèche. Il est rare que la grosse extrémité de l'ovale s'élève au-dessus du centre de la cornée. C'est dire qu'au colobome s'ajoute la *corectopie*. Cette disposition se retrouve après l'iridodésis, procédé opératoire imaginé pas Critchett.

Ces particularités nous permettent de différencier le colobome congénital d'une fente irienne accidentelle.

Presque toujours le colobome est bilatéral; quand par exception il existe d'un seul côté, on l'observe de préférence à gauche. Souvent,

1. Hirschberg, *Centralbl. f. prakt. Augenheilk.*, 1885, p. 511.
2. Reuss, *Wiener Med. Presse*, 1886, nos 9 à 29.
3. Weinbaum, *Klin. Mbl.*, 1892, p. 520.

il s'associe à la microphtalmie, à la cataracte congénitale, au nystagmus et à un astigmatisme par asymétrie de courbure de la cornée. Parfois, il s'accompagne de colobome des paupières, de bec-de-lièvre simple ou compliqué, d'hypospadias et d'autres vices de conformation.

A part l'influence de l'hérédité, tout ce que l'on invoque comme cause nous paraît peu concluant. La théorie qui a prévalu depuis v. Ammon est celle de l'inocclusion de la fente embryonnaire de l'œil.

Elle est passible de plusieurs objections.

La première est fournie par le mode d'évolution de l'iris. On sait en effet que cette membrane, véritable bourgeon annulaire issu de la partie antérieure de la choroïde, apparaît longtemps après l'occlusion de la fente oculaire. D'un autre côté, si les colobomes de l'iris et de la choroïde ont une même origine, comment se fait-il qu'on les rencontre si souvent isolés? On ne voit pas davantage comment, avec la théorie de v. Ammon, on peut expliquer le défaut de continuité entre le colobome de l'iris et celui de la choroïde, séparés qu'ils sont par les procès ciliaires ininterrompus. D'ailleurs, s'il est vrai que dans les premiers stades de l'évolution la rétine reste ouverte à sa partie inférieure, il n'en est plus ainsi du mésoblaste qui l'entoure et la pénètre, pour constituer d'une part la choroïde et la sclérotique, de l'autre le vitré. Enfin, comment rattacher le colobome à la théorie de l'inocclusion de la fente fœtale, depuis que Vossius a démontré la rotation temporale de l'œil embryonnaire, fait que Vasseaux explique par l'inclinaison sur l'axe du capuchon céphalique.

Du reste, on connaît aujourd'hui des cas permettant de soupçonner un processus différent.

Seggel[1] a rencontré, sur le même œil, un colobome total de l'iris obliquement dirigé à *gauche* et un colobome typique de la choroïde. Du sommet de la brèche irienne partait un filament qui allait s'attacher à la cristalloïde antérieure. Pour lui, il s'agit là d'un reste de la membrane capsulo-pupillaire, dont la présence aurait déterminé la fente colobomateuse de l'iris. C'est également à cette cause qu'il rattache les colobomes iriens atypiques.

Rindfleich[2] a observé un colobome à gauche, avec aniridie totale du côté opposé, et rappelle un cas analogue publié par Tokkus[3]. Se fondant sur la coexistence de cataractes polaires, de microphtalmie et d'autres lésions du fond de l'œil, il attribue les malformations de l'iris à des processus pathologiques survenus pendant la vie intra-utérine. Cette opinion fut émise aussi par Stellwag[4] et Deutschmann[5].

1. Seggel, *Klin. Mbl.*, 1890, p. 299.
2. Rindfleich, *Arch. f. Opht.*, XXVIII, 1, p. 183, 1892.
3. Tokkus, *Diss. inaug.*, Strasbourg, 1888.
4. Stellwag, *Lehrb.*, II, p. 183, 1855.
5. Deutschmann, *Klin. Mbl.*, 1881, p. 101.

A part la difformité qui en résulte, le colobome n'apporte aucune entrave à la vision. Bien que d'une forme anormale, la pupille jouit de toute sa contractilité. Dès lors, une diminution de l'acuité visuelle dépend d'autres malformations coexistantes.

I. — ANIRIDIE OU IRIDÉRÉMIE CONGÉNITALE

L'absence congénitale de l'iris s'observe sur les deux yeux ou sur un seul. Elle est *totale* ou *partielle*. Dans le premier cas, l'œil offre un aspect noirâtre caractéristique; dans le second, il existe vers le grand cercle une brèche sombre sous forme de croissant qui rappelle l'irido-dialyse.

A en juger par les observations de Hjort, Klein, Gouvea[1], Van Duyse[2], Hartridge[3], Felser[4] et autres, l'aniridie totale s'accompagne le plus souvent d'atrophie des procès ciliaires. Il n'est pas rare non plus de rencontrer le nystagmus, le strabisme fixe ou alternant et l'ectopie du cristallin, comme dans les faits rapportés par Jani, Becker, Samelson, etc. Tantôt la lentille est transparente, tantôt cataractée. Parfois, il s'ajoute un trouble du vitré, une opacification du limbe cornéen (Hess) et même l'atrophie optique (Lawson[5]). Dans deux cas d'aniridie partielle relatés par Carl Hess[6], il y avait des restes de la membrane pupillaire et des dépôts floconneux sur la cristalloïde antérieure. Van Duyse, dans une aniridie double, a même observé une membrane pupillaire complète pourvue de nombreux vaisseaux. L'astigmatisme, la myopie et l'exagération du tonus ont été également signalés.

En rapprochant tous ces faits, on est en droit de se demander si l'iridérémie doit être rattachée, ainsi que le veulent Ammon et la plupart des auteurs, à un arrêt de développement, ou bien, comme le pensent Brun, Hubert[7], Rindfleich[8] et Carl Hess, à un état pathologique intra-utérin. Pour Hubert, il s'agit d'un glaucome évoluant pendant la vie fœtale; pour Rindfleich, d'une kératite perforante, déterminant une adhérence du cristallin à la cornée; et pour C. Hess, d'une irido-cyclite. En ce qui concerne l'iridérémie partielle, Franke[9] invoque la persistance de brides capsulo-pupillaires.

Ce qui est certain, c'est que beaucoup d'yeux atteints d'aniridie

1. Gouvea, *Trans. of the London Cong.*, p. 120.
2. Van Duyse, *Ann. de la Soc. de Méd. de Gand*, 1884.
3. Hartridge, *Trans. U. K.*, VIII, p. 275, 1888.
4. Felser, *Klin. Mbl.*, 1888, p. 296 et 447.
5. Lawson, *Opht. H. R.*, III, p. 272, 1860.
6. Hess, *Klin. Mbl.*, 1892, p. 105.
7. Hubert, *Klin. Mbl.*, 1877, p. 104.
8. Rindfleich, *A. f. O.*, 1891, 3, p. 195.
9. Franke, *Klin. Mbl.*, 1889, p. 95.

doivent être considérés comme pathologiques. L'hérédité semble également jouer un rôle. Henzschel[1] a observé l'absence de l'iris sur trois sœurs, et Herbet-Page[2] a vu dans une famille trois générations où il existait de l'iridérémie, du nystagmus et de la microphtalmie.

On a songé aussi à un traumatisme survenu pendant la grossesse, ou au moment de l'accouchement; mais ici les preuves font défaut.

Comme les sujets aniridiques et non amblyopes sont gênés par la lumière, on doit leur prescrire des lunettes sténopéiques et ajouter dans les cas d'amétropie des verres correcteurs. Lors de cataracte, on procédera à l'extraction avec ménagement, à cause de la friabilité de la zonule, s'accompagnant d'altérations du vitré et des membranes profondes. Il va sans dire que chez les amblyopes ou les amaurotiques, il n'y a rien à tenter.

J. — MEMBRANE PUPILLAIRE PERSISTANTE

Sous cette dénomination, Haller, Zinn, Rudolphi, avaient décrit le septum qui recouvre la face antérieure de l'iris et la pupille chez le fœtus.

D'après Wrisberg, Cloquet et Held, cette cloison apparaît au quatrième mois de la vie intra-utérine et disparaît vers le septième. Les recherches embryologiques modernes ont prouvé que la membrane pupillaire fait partie du sac vasculaire du cristallin alimenté par l'artère hyaloïdienne. Dès lors, si la séparation ne s'opère pas ou est incomplète, il subsiste des adhérences irido-capsulaires. Bock[3] a bien fait ressortir que si l'une ou l'autre extrémité de ces brides se détache, il en résulte soit des franges iriennes flottantes, soit des dépôts gris floconneux et parfois pigmentaires, fixés sur la cristalloïde.

Un point important bien établi par Henle[4] est l'insertion de la membrane fœtale ou de ses restes, en dehors de la zone sphinctérienne, ce qui permet à la pupille de se mouvoir librement sous l'influence de la lumière, des mydriatiques et des myotiques. Grâce à ces caractères, il est facile de distinguer cette anomalie des synéchies inflammatoires qui, partant du bord pupillaire, vont s'insérer sur le cristallin et empêchent le jeu de l'orifice.

La membrane pupillaire possède une circulation qui, d'après Henle, lui vient de l'iris par des arcades anastomotiques, d'autant plus serrées qu'on se rapproche du centre. La partie postérieure du système cristallinien reçoit au contraire ses vaisseaux de l'artère de Cloquet. De

1. Henzschel, *Ammon's Zeitschr. f. Opht.*, I, p. 52.
2. Herbert-Page, *Lancet*, 1874, p. 195.
3. Bock, *Klin. Mbl.*, 1888, p. 168.
4. Henle, *Dissert.* Bonn., 1832.

là résulte que la membrane pupillaire peut dévier de son type normal, indépendamment de l'appareil vasculaire du cristallin et inversement.

Les brides pupillo-membraneuses se rencontrent le plus souvent sur un seul œil. Leur forme, leur étendue et leur épaisseur varient, non seulement chez les différents individus, mais aussi d'un côté à l'autre. Tantôt il s'agit de filaments grisâtres à peine visibles, tantôt d'un treillis qui recouvre une partie ou la totalité de la pupille. Le point de jonction de ces tractus se fait soit en deçà, soit au delà du champ pupillaire. Dans le premier cas, on aperçoit des arcades ou des dentelures, exemple la 6e observation relatée par Collins[1]. Très exceptionnellement, comme dans le fait de Mayerhausen[2], on trouve une membrane continue sous forme de tablier recouvrant une grande partie de la pupille. Plus rare encore est le cas de Waldhauser[3], où l'anomalie se traduisait par un treillis situé vers le tiers interne.

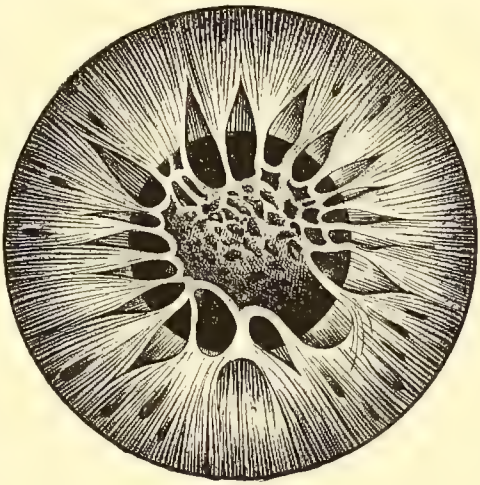

Fig. 95.

Une disposition singulière que nous avons observée chez une femme de 56 ans, examinée antérieurement par Dufour de Lausanne, consistait en une sorte d'iris double du côté droit.

A l'inspection, on apercevait au centre un plan profond constitué par la portion pupillaire de l'iris et présentant une mobilité complète. Tout autour existait un second plan, délimité par un bord nettement frangé et dépourvu de contractilité. Nous pensons que dans ce cas toute la périphérie de la membrane pupillaire s'est fusionnée avec le voile irien qui, dès lors, a évolué d'une façon anormale. Il serait curieux de savoir comment se comportait le feuillet uvéen. Toujours est-il que l'orifice papillaire était pourvu de son liséré pigmentaire et que cette malformation n'entraînait aucun trouble fonctionnel.

Une adhérence de la membrane pupillaire à la cornée n'a guère

1. Collins, *Opht. H. R.*, XII, p. 195, 1888.
2. Mayerhausen, *Klin. Mbl.*, 1886, p. 17.
3. Waldhauser, *Klin. Mbl.*, 1886, p. 201.

été signalée que par Beck[1], Samelson[2], Mackroki[3] et Zierm[4]. Nous pensons qu'il s'agit là de faits pathologiques, aussi est-ce avec raison que Samelson et Zierm invoquent une perforation de la cornée fœtale.

Nous ignorons les causes qui interviennent dans la production des membranes pupillaires persistantes. Ce qui est certain, c'est que les observations tendent à se multiplier, et aux 30 cas connus jusqu'en 1881 se sont ajoutés plus de 100 autres.

Les troubles fonctionnels varient avec l'étendue des brides et leur lieu d'implantation au centre ou à la périphérie du cristallin. D'après Franke, l'astigmatisme qu'on rencontre serait dû 32,5 fois pour 100 à un développement anormal de la cornée.

Les examens histologiques faits par Ponfik[5], van Duyse[6], Wedl et Bock[7], concordent. Sur un fragment d'iris et de membrane pupillaire que Cohn avait réséqué, Ponfick trouva les tractus constitués par du tissu conjonctif dense, légèrement ondulé, et pourvu de capillaires provenant des vaisseaux iriens. Les surfaces antérieure et postérieure présentaient de rares cellules endothéliales, et çà et là du pigment. Van Duyse, chez une petite fille d'un an, morte de gastro-entérite, rencontra les mêmes dispositions anatomiques. Wedl et Bock, ayant étudié cette anomalie sur des cadavres, virent que les cordages étaient formés par des vaisseaux offrant une lumière étroite et des parois conjonctives épaisses. Au niveau de l'insertion cristallinienne, il existait de larges cellules pigmentaires à noyaux clairs et munies de prolongements.

Traitement. — On ne saurait songer à intervenir que si la pupille est complètement obstruée. C'est dans ces cas que v. Graefe[8], Cohn[9], Hasner[10], V. Duyse[11], Bol, Wicherkiewicz[12], ont conseillé l'iridectomie. Les résultats de ce dernier auteur sont particulièrement instructifs. Chez son premier malade, après une paracentèse périphérique en haut, il saisit avec le crochet à iris la partie inférieure de la membrane, qu'il entraîna au dehors, sans que la cristalloïde fût en rien endommagée. L'amélioration de la vue fut très sensible. Examinée au

1. Beck, *Ammon's Zeitschr.*, I, 1.
2. Samelson, *Centralb. f. Aug.*, 1880, p. 215.
3. Mackroki, *Arch. f. Aug.*, XIV, p. 83.
4. Zierm, *Kl. Mbl.*, 1890, p. 288.
5. Ponfick, *Centralb. f. pr. Augenh.*, juillet, XXIV, p. 215.
6. V. Duyse, *Ann. d'Ocul.*, 1886, p. 13.
7. Wedl et Bock, *Path. anat. des Auges*, 1886.
8. V. Graefe, *Arch. f. Opht.*, XI, 1, p. 208, 1865.
9. Cohn, *Centr. f. pr. Augenh.*, XXV, p. 97, 1881.
10. Hasner, *Prager med. Wochenschr.*, p. 47-48, 1883.
11. V. Duyse, *loc. cit.*
12. Wicherkiewicz, *Arch. f. Opht.*, 1888, XXXIV, 4, p. 35. (Voyez la fig. 95, empruntée dans son travail.)

microscope, la pièce représentait un réseau, légèrement pigmenté, dont le tissu se composait de nombreuses cellules conjonctives, de capillaires, et çà et là de quelques globules sanguins.

Chez un enfant de six ans, dont la pupille droite était entièrement obstruée, Wicherkiewicz, après ouverture de la chambre antérieure en haut, saisit la membrane avec le crochet à iris et parvint à la disciser suffisamment, pour libérer le champ pupillaire. Un an plus tard, il constata une pupille ronde et large avec des mouvements de contraction et de dilatation. L'acuité visuelle, réduite auparavant à la perception des doigts, avait remonté à $\frac{1}{2}$.

K. — POLYCORIE ET COLOBOMES ATYPIQUES

On entend par *polycorie* la présence sur l'iris d'un ou de plusieurs orifices supplémentaires.

Si l'on excepte les membranes pupillaires persistantes, les *colobomes* dits *à pont*, et les yeux cyclopes où l'iris unique est percé de deux trous, les observations de vraies polycories ne dépassent guère le chiffre de dix-neuf à vingt.

Sauf dans les trois faits de Ammon[1], Wilson[2] et Higgens[3], la pupille centrale existait. Les ouvertures anormales ont varié de 1 à 11. Dans la moitié des cas, il y en avait une seule. Au point de vue de leur situation, on en compte 9 supérieures, 5 inférieures, 1 externe. Une seule fois, on voyait onze orifices placés sans ordre.

Ces pupilles supplémentaires ne sont pas toujours contractiles. L'ésérine et l'atropine, excepté dans le fait de Simi[4], n'ont sur elles aucune action. Jamais les sujets n'ont accusé de polyopie.

Franke[5] distingue deux groupes. Le premier, composé de onze cas, comprend les ouvertures rondes ou ovalaires, situées en plein tissu irien. Deux fois seulement (Ammon et Vossius), le siège était périphérique. Le second concerne six à sept irido-dialyses congénitales.

D'après l'auteur, la polycorie ne saurait être envisagée comme un arrêt de développement. Les trois cas qui lui sont propres, ainsi que ceux de Rhumschewitz et de Baudry[6], plaident plutôt en faveur d'une inflammation intra-utérine du tractus uvéal. C'est également ce qui ressort du fait de Gunsburg[7], où il y avait iridérémie partielle à droite et polycorie à gauche.

1. Ammon, *Anom. et malf. cong.*, 1858.
2. Wilson, *Med. Times*, 1860, p. 392.
3. Higgens, *Lancet*, 1885, p. 524.
4. Simi, *Bolett. d'ocul.*, VI, 1884.
5. Franke, *Klin. Mbl.*, 1889, p. 298.
6. Baudry, *Rec. d'Opht.*, 1888, p. 669.
7. Gunsburg, *Kl. Mbl.*, 1890, p. 181.

Sous le nom de *colobomes atypiques*, on décrit tous ceux situés ailleurs qu'en bas. Ils consistent parfois en une simple fente excentrique hordéiforme qui rappelle une pupille supplémentaire.

Nous ne saurions en citer que 9 cas : les trois de Mackroki[1], et ceux de Franke[2], Bock[3], Schiess[4], Manz[5], O. Plange[6] et Hess[7]. Sur ce nombre, 4 étaient bilatéraux et 5 unilatéraux, dont 3 pour l'œil gauche et 2 pour le droit. Quand l'anomalie est double, elle est toujours plus prononcée sur l'œil droit. Le colobome unique est le plus souvent temporal. Ajoutons que les bilatéraux sont symétriques et occupent de préférence la moitié droite de chaque iris.

L'observation de Hess est particulièrement intéressante. Il s'agissait d'une jeune femme nystagmique portant deux colobomes dirigés en haut et en dedans, avec cataracte double et légère encoche du cristallin droit en bas. Après extraction de la cataracte, l'auteur aperçut sur l'œil droit de légers troubles du vitré et un large colobome choroïdien inférieur. A gauche, la papille était mal délimitée et possédait des fibres myéliniques. Hess s'appuie sur la direction en sens inverse des colobomes iriens et choroïdiens, pour déclarer l'insuffisance de la théorie de l'arrêt de développement, qu'on admette ou non la rotation fœtale du globe. Comme Plange, il invoque la persistance de restes de la membrane pupillaire. En effet, il dit avoir constaté un fin tractus qui partait de la papille pour aboutir au niveau du colobome irien.

IV

NÉOPLASMES DE L'IRIS

Les néoplasies de l'iris sont de plusieurs ordres. Elles diffèrent entre elles par leur origine, leur marche et leur terminaison. Comme partout ailleurs, on les distingue, au point de vue clinique, en *bénignes* et en *malignes*.

A. — PRODUCTIONS BÉNIGNES DE L'IRIS. — KYSTES SIMPLES ET KYSTES PERLÉS

Les kystes de l'iris revêtent deux formes principales. Dans l'une, sont constitués par une poche transparente, d'aspect hydatiforme

1. Makroki, *Arch. f. Augenh.*, 1885.
2. Franke, *Centralb. f. pr. Augenh.*, IX, 1885, p. 101.
3. Bock, *Wiener med. Zeitschr.*, XXXII, n° 25.
4. Schiess, *Klin. Mbl.*, 1887, p. 8.
5. Manz, *Heidelb. opht. Cong.*, 1888, p. 460.
6. Plange, *Arch. f. Aug.*, XXI, 1890, p. 194.
7. C. Hess, *Klin. Mbl.*, 1892, p. 104.

faisant saillie dans la chambre antérieure ; dans l'autre, il s'agit de cavités à contenu solide, de couleur grisâtre, décrites par Monoyer[1] sous le nom de *kystes perlés*. Ces derniers, appelés encore *épidermoïdaux* par Rothmund[2], contiennent, outre une petite quantité de liquide séreux, des amas d'épithélium stratifié, parfois des gouttes de graisse et des paillettes de cholestérine. Il semble aujourd'hui bien établi que le traumatisme exerce une influence réelle sur leur production. Cela ressort de la première observation publiée par Mackenzie dans son traité de 1852, de celle de v. Græfe[3] relative à une blessure cornéenne avec implantation dans l'iris d'un cil arraché, et surtout des expériences de Doormaal[4], Goldzieher[5], Masse[6] et Schweiniger[7]. Il a été surabondamment démontré que l'introduction d'un petit fragment de cornée, ou de tout autre tissu dermoïdal, dans la chambre antérieure, finit par se greffer sur l'iris et tôt ou tard provoquer un kyste.

De son côté, Sattler, dans le but d'élucider la pathogénie de ces productions, introduisit dans la chambre antérieure des parcelles de tissu musculaire et des fragments de métal préalablement antiseptisés. Comme il obtint ainsi des kystes, il fut amené à conclure que l'irritation du stroma irien avec hyperplasie de son endothélium, suffit pour expliquer leur évolution.

Pour les kystes séreux, les avis sont partagés. D'après de Wecker[8], il s'agirait d'une invagination irienne contenant de l'humeur aqueuse, le tout clos et venant faire saillie dans la chambre antérieure. Ce mécanisme paraît être confirmé par les faits de Knapp[9] et Alt[10]. Schmidt-Rimpler[11] fait intervenir l'accumulation de l'humeur aqueuse dans une des nombreuses cryptes de l'iris décrites par Fuchs ; il suffit pour cela que l'orifice de communication avec la chambre antérieure s'oblitère. Exceptionnellement, on rencontre de petits kystes profonds contenant de la sérosité ou du sang, situés dans un dédoublement de l'uvée.

Eversbuch[12], pour les kystes consécutifs à une contusion du limbe scléro-cornéen avec hypohéma, invoque un autre mécanisme. Suivant

1. Monoyer, *Ann. d'Ocul.*, 1872, p. 249.
2. Rothmund, *Klin. Monatsb.*, 1871 et 1872, p. 189.
3. De Græfe, *Arch. f. Opht.*, X, p. 218, 1872.
4. Doormaal, *Arch. f. Opht.*, XIX.
5. Goldzieher, *Arch. f. Exper. Path. u. Pharm.*, II, f. 6.
6. Masse, Broch. in-8, Paris, Masson, 1885.
7. Schweiniger, *Centralb. f. d. Med. Wiss.*, n° 9.
8. De Wecker, *Arch. de Knapp.*, 1868.
9. Knapp, *Arch. of Ophtal. and Otology*, VI, p. 411.
10. Alt, *Lect. on Human Eye*, p. 94.
11. Schmidt-Rimpler, *Arch. f. Opht.*, XXXV, I, p. 147, 1889.
12. Eversbuch, *Mitt. a. d. Klg. Univers. Aug. z. München*, 1882.

lui, il s'agirait de l'emprisonnement de liquide séreux entre la couche endothéliale antérieure de l'iris et celle qui tapisse le ligament pectiné et la membrane de Descemet.

Stölting[1], sans se prononcer nettement, se rattache à la théorie de Masse-Rothmund, avec cette différence qu'il admet, pour les kystes consécutifs à des plaies cornéennes, la formation préalable d'un sac endothélial, au niveau de l'enclavement de l'iris. Ses observations, ainsi que celles de Gallenga[2] et de Hosch[3], plaident, dit-il, en faveur de ce processus.

Guaita[4], à propos d'un kyste séreux congénital de la chambre antérieure chez un enfant de quatre mois, rapporte l'origine à la membrane pupillaire. Les parois de la poche étaient tapissées d'endothélium, dont l'antérieur appartenait à la cornée et le postérieur à l'iris.

Les kystes véritablement dermoïdes sont rares, et l'on ne saurait citer que les deux observations de Florent-Cunier et de v. Græfe. Dans la première, il apparaissait derrière la pupille une poche transparente où, après ouverture, on constata la présence de six poils. Dans la seconde, concernant un individu de vingt-huit ans ayant eu une blessure de l'œil par instrument piquant, on apercevait une tumeur d'un blanc nacré. Des lambeaux examinés au microscope offraient des lamelles épidermiques, des poils, des cellules graisseuses et de la cholestérine.

La diversité des descriptions qui précèdent nous conduit à penser que les kystes de l'iris ne reconnaissent pas une seule et même origine. Toujours est-il que le traumatisme constitue le principal facteur, ainsi que cela ressort des faits cliniques et des expériences.

Les examens anatomo-pathologiques ont été presque tous pratiqués sur des fragments extraits par l'opérateur.

Rothmund, Gayet[5], Schmidt-Rimpler, Benson[6], Guaita et quelques autres ont trouvé constamment la paroi cavitaire formée d'une couche endothéliale et d'une sorte de membrane basale, souvent aussi du stroma dissocié de l'iris, de la membrane de Descemet en avant et des procès ciliaires en arrière. Ces derniers, dans le cas de Gayet, étaient adhérents au kyste et comme dédoublés. Lors de complications inflammatoires, il s'ajoute un exsudat plastique dans la chambre antérieure et des synéchies obstruant la pupille.

La couleur varie suivant l'épaisseur de la paroi et la composition du

1. Stölting, *Arch. f. Opht.*, XXXI, 3, p. 92, 1885.
2. Galenga, *Acad. di Med. di Torino*, 1885, f. 1 et 2.
3. Hosch, *Corresp. f. Schweiz Aerzte*, 1885, 4.
4. Guaita, *Ann. di Ott.*, 1881, n° 1, p. 12.
5. Gayet, *Soc. fr. d'Opht.*, 1888.
6. Benson, *Transacts of the Opht. Soc. U. K.*, IX, p. 105, 1889.

contenu. C'est ainsi qu'il en est d'absolument séreux, de gris perlés, de bleuâtres et de bruns. Le plus souvent, ils sont uniloculaires, quelquefois lobulés.

Pour juger de leur étendue on est obligé, surtout dans ceux profonds, de dilater la pupille. Grâce à l'éclairage latéral et à la loupe, on reconnaît parfois des poils ou des cils, les premiers provenant du kyste, les autres introduits dans la chambre antérieure par le traumatisme.

L'exploration attentive de la cornée est importante. Presque toujours on rencontre soit au centre, soit à la périphérie, des traces cicatricielles.

Les kystes séreux ne sauraient être confondus qu'avec une poche à cysticerque, plus rarement avec un cristallin luxé et ramolli.

Ceux solides, de couleur rougeâtre ou jaunâtre, se distinguent des sarcomes par l'absence de réseau vasculaire propre, et la non-participation du corps ciliaire. Kleinschmidt[1], sous le nom de *pseudo-kyste*, décrit une tumeur du volume d'un grain de plomb, occupant le bas de l'iris et accompagnée de réaction vive. L'examen histologique démontra qu'il s'agissait d'un néoplasme kystique à parois épaisses, rempli de cellules conjonctives rondes au centre, fusiformes à la périphérie. Les plus centrales étaient en voie de ramollissement.

Les gommes offrent une teinte jaune chamois ou rouge, s'identifient avec le tissu de l'iris et se rapprochent le plus souvent du cercle ciliaire. Elles ne tardent pas à subir la dégénérescence colloïde et laissent subsister après résorption une atrophie. D'autres manifestations syphilitiques tardives et l'action résolutive rapide du traitement confirment le diagnostic. Chez les enfants et les adolescents, on doit rechercher les antécédents héréditaires.

La tuberculose irienne est le propre des individus jeunes, scrofuleux ou issus de parents phtisiques. Le plus ordinairement, elle revêt la forme de foyers gris jaunâtres qui s'accompagnent de réaction et d'exsudats plastiques de la chambre antérieure, allant jusqu'à l'hypopyon.

Le tubercule lépreux, outre sa coloration jaunâtre, se caractérise par la présence d'autres symptômes généraux et surtout par le fait que la cornée est primitivement atteinte.

Les nævi et les granulomes pigmentés sont d'un noir charbonneux et ne pourraient être confondus qu'avec certains sarcomes mélaniques.

Ce qu'il faut avant tout rechercher pour le diagnostic des kystes de l'iris, c'est l'existence d'un traumatisme antérieur, qu'il s'agisse de plaie cornéenne ou de simple contusion du globe. A cet égard, on doit peu tenir compte du temps écoulé depuis l'accident. S'il est commun

1. Kleinschmidt, *Gaz. hebd.*, Paris, janvier 1884.

que quelques mois ou un petit nombre d'années suffisent, il n'en reste pas moins démontré qu'un traumatisme survenu dans l'enfance peut, au bout de vingt-quatre ans (Frost[1]), de trente-sept (Cant[2]) et de quarante-quatre (Gayet), provoquer la formation d'un kyste.

Le traitement est d'ordre chirurgical. Hulke[3], qui à lui seul a observé 19 cas, pense qu'on doit intervenir de bonne heure et ne pas attendre l'apparition d'accidents inflammatoires. Il se fonde sur ce que ces kystes finissent toujours par se compliquer d'irido-cyclite et parfois d'ophtalmie sympathique. Seuls, ceux stationnaires et ne gênant pas sensiblement la vue peuvent être temporairement respectés, cela d'autant mieux que Rothmund et Critchett ont signalé une inflammation de l'œil et l'ophtalmie sympathique après des tentatives opératoires. D'une façon générale, les tumeurs perlées, plus lentes dans leur évolution, sont mieux tolérées.

La *ponction simple*, qui a été tentée pour les kystes purement séreux, est le plus souvent sans résultat, outre qu'elle expose à la suppuration. On doit en dire autant de la lacération et de l'excision partielle de la poche. C'est donc à l'extirpation totale qu'il faut recourir, en enlevant au besoin la partie correspondante de l'iris. A cet effet, une ouverture périphérique large de la chambre antérieure est nécessaire. C'est ce qui ressort de la statistique de Rothmund, comprenant 36 observations.

Nous ne ferons que citer l'emploi du galvano-cautère, recommandé par Reuling[4]. Cette pratique nous paraît exposer à des risques et présente des difficultés d'exécution, à cause du renouvellement de l'humeur aqueuse.

B. — NÆVI PIGMENTAIRES OU MÉLANOMES DE L'IRIS

Sous le nom de *mélanome*, on doit entendre toute production entièrement formée de cellules pigmentaires, analogues à celles du tissu irien. C'est dire qu'il faut exclure les sarcomes mélaniques constitués, comme on sait, par des cellules rondes ou fusiformes de nouvelle formation. Cette distinction est capitale et Fuchs[5] a eu raison d'y insister.

La mélanose de l'iris se présente sous l'aspect de taches disséminées plus ou moins foncées qui, lorsqu'elles se multiplient, donnent à cette membrane une apparence tigrée. Tant que ces macules restent de

1. Frost, *l. c.*
2. Cant, *Trans. of the Amer. Soc.*, IV, p. 57, 1884.
3. Hulke, *Opht. H. R.*, VI, p. 12, 1869.
4. Reuling, *Arch. of Opht.*, juin 1887.
5. Fuchs, *Arch. f. Augenh.*, XI, p. 435.

niveau et sont stationnaires, elles ne sauraient être prises pour un état pathologique. Par contre, s'il s'agit d'adultes et que la masse tende à s'accroître, on doit craindre une transformation maligne et procéder sans retard à l'extirpation.

Il ne faudrait pas envisager comme des néoplasies les franges pigmentaires parfois libres et flottantes qu'on rencontre normalement au niveau du bord pupillaire. Ce sont de simples verrucosités du feuillet uvéen qui tapisse la petite circonférence de l'iris et même la déborde quelque peu en avant. Quelquefois, le pédicule venant à se rompre, la petite masse flotte librement dans l'humeur aqueuse et peut en imposer pour un corps étranger.

C. — GRANULOMES DE L'IRIS

Il y a peu de temps encore, sous le nom vague de *granulome*, on confondait divers états pathologiques mal connus. En excluant les productions syphilitiques et les tubercules, on ne saurait plus se servir de ce terme que pour désigner certaines proliférations inflammatoires, comme on en observe dans le cours de l'irido-cyclite, tant spontanée que traumatique.

Ces granulomes sont uniquement constitués de cellules embryoplastiques et de nombreux vaisseaux néoformés, d'où leur couleur rouge chair. Généralement lisses et arrondis, d'autres fois mamelonnés, ils contiennent exceptionnellement des foyers purulents ou hémorrhagiques. Les apoplexies proviennent de la rupture des capillaires à peine ébauchés et donnent à la masse une couleur lie de vin. Lorsque le granulome succède à une blessure et qu'il s'accroît, au point de remplir une partie de la chambre antérieure, il y a lieu de soupçonner la présence d'un corps étranger. Ceux exposés à l'air présentent souvent une couche fibrinoïde à leur surface.

Le traitement doit être purement médical lors de granulomes apparus dans le cours d'une irido-cyclite plastique. Par contre, ceux traumatiques, enclavés dans une plaie cornéenne et faisant saillie au dehors, doivent être excisés, ou détruits au thermocautère.

D. — ANGIOMES DE L'IRIS

Malgré sa richesse en vaisseaux, l'iris est rarement le siège d'angiomes.

Schirmer[1] rapporte une observation où, à la suite d'un traumatisme irien, il se développa une petite tumeur constituée par des îlots

1. Schirmer, *Greiswald Med. Beiträge*, t. III.

vasculaires et une masse gélatineuse. Mais les caractères qu'il donne ne sont pas assez précis pour que l'on puisse conclure à l'existence d'un véritable angiome. Un second exemple est celui de Wolfe[1]. Il s'agissait d'un homme de soixante-deux ans qui, depuis quarante ans, portait dans l'angle de la chambre antérieure une tumeur lobulée brunâtre, adhérente à la membrane de Descemet et semblant s'enfoncer dans le corps ciliaire. Dans les derniers temps, il apparaissait toutes les cinq ou six semaines un hypohéma abondant, que la paracentèse ne parvenait pas à faire disparaître. Après sept mois de durée, cette hémorrhagie s'arrêta et la tumeur diminua de volume spontanément.

De son côté, de Wecker, dans son *Traité d'Ophtalmologie*, cite le cas d'un négociant hollandais dont l'iris présentait une tumeur brunâtre du volume d'une mûre, et parcourue à sa surface par des vaisseaux variqueux. Chaque fois que le malade secouait ou penchait brusquement la tête, il se produisait dans la chambre antérieure une sorte de remous sanguin qui momentanément troublait la vue. Après quelques minutes de repos, l'extravasation disparaissait, sans qu'on ait jamais pu se rendre compte du mécanisme. Ce phénomène singulier ayant cessé complètement, on fit l'extirpation de la tumeur qui s'était rapetissée et avait perdu son aspect vasculaire. Malheureusement, l'examen anatomique n'ayant pas été fait, on ne peut être fixé sur la nature angiomateuse de ce curieux néoplasme.

V

PRODUCTIONS MALIGNES DE L'IRIS

Nous étudierons successivement le sarcome, le lymphome, les gommes, les tubercules et finalement la lèpre.

A. — SARCOME DE L'IRIS

Le sarcome de l'iris est rarement primitif. Presque toujours il provient de la zone ciliaire ou des parties antérieures de la choroïde, ainsi que cela a été maintes fois démontré par l'examen anatomique. Les observations publiées par Lebrun de Brabant[2], Hirschberg[3] et Knapp[4], auxquelles nous pourrions ajouter deux autres qui nous sont personnelles, ne laissent aucun doute à cet égard.

1. Wolfe. *Med. Times*, 1880, p. 504.
2. Lebrun de Brabant, *Ann. d'Ocul.*, 1868.
3. Hirschberg, *Arch. f. Ophtal.*, t. XIV.
4. Knapp, *Arch. de Knapp.*, t. VIII.

Fuchs[1], sur 250 sarcomes intra-oculaires, n'en a trouvé que 16 primitifs. A ces cas il faut joindre ceux de Dixon[2], Alt[3], Webster[4] et 17 de Collins[5], dont quelques-uns sont douteux.

Le point de départ est presque toujours la face antérieure de l'iris. Seule dans l'observation de Gieson[6], la tumeur, pédiculée et de la grosseur d'une petite fève, adhérait à la face profonde, refoulant le cristallin en arrière. Elle était composée de deux parties : l'une formée de petites cellules pigmentaires et d'un stroma peu coloré; l'autre, de corpuscules de pigment plus ou moins gros et d'une trame fibrillaire. Il existait en outre une cataracte polaire antérieure et de l'œdème de la rétine.

Le sexe féminin semble y être plus prédisposé. L'âge varie en général de quinze à soixante-quatorze ans. Seul le cas de Alt se rapporte à un enfant de deux ans.

La structure histologique est exactement celle du sarcome de la choroïde. Ce sont toujours des éléments embryoplastiques, sphériques ou fusiformes, des vaisseaux de nouvelle formation, des cellules pigmentaires en plus ou moins grand nombre qui constituent la gangue du tissu morbide; les cas de Carther[7] et de Kleinschmidt (*l. c.*), où la tumeur avait une apparence kystique, semblent faire exception.

Les leuco-sarcomes sont rares. Nous ne saurions citer que ceux de Knapp, Dreschfeld, Lebrun, Zellweger[8], Sauer[9] et deux autres douteux de Limbourg[10] et Thalberg[11]. L'observation de Zellweger concerne une femme de soixante-quinze ans. La tumeur rouge pâle était constituée de cellules fusiformes incolores et de tissu fibrillaire. Les vaisseaux présentaient une altération hyaline de leur paroi et au centre de la masse formaient une sorte de tissu caverneux. Le néoplasme, qui mesurait 4 millimètres de large sur 2 de haut, n'avait produit aucune réaction. Le tonus était normal ainsi que le fond de l'œil; seul le cristallin commençait à se cataracter.

Tant que le néoplasme reste circonscrit et n'évolue que lentement, l'œil réagit à peine. Par contre, lorsqu'il fait des progrès rapides, on observe une injection périkératique prononcée et il apparaît des vais-

1. Fuchs, *Klin. Mbl.*, 1882, p. 11.
2. Dixon, *Opht. H. R. V.*, p. 250.
3. Alt, *The Amer. Journ. of Opht.*, 1890.
4. Webster, *Arch. f. Aug.*, 1891, p. 124.
5. Collins, *Opht. H. R.*, XII, p. 273, 1889.
6. Gieson, *Arch. f. Aug.*, 1891, p. 124.
7. Carter, *Transact. of the London Clin. Soc.*, t. VIII.
8. Zellweger, *Klin. Mbl.*, 1888, p. 366.
9. Sauer, *Inaug. Diss.* Halle, 1885.
10. Limbourg, *Arch. f. Aug.*, XXI, 1890, p. 394.
11. Thalberg, *ibid.*, XIII, 1884, p. 20.

seaux épiscléraux variqueux. L'adossement de la tumeur à la cornée amène un trouble de l'épithélium.

Le diagnostic est souvent difficile, surtout quand il s'agit de déterminer si la tumeur irienne est seule ou accompagnée de productions analogues, du côté des procès ciliaires et de la choroïde. La difficulté est d'autant plus grande qu'il devient parfois impossible d'explorer à l'ophtalmoscope les parties situées immédiatement en arrière de l'iris et que la lésion, placée en dehors du champ visuel, ne se traduit pas par du scotome. C'est alors qu'il importe de voir si la portion correspondante de la sclérotique n'offre pas une coloration noire ou ardoisée, et ne tend pas à devenir staphylomateuse. L'élévation du tonus, une cataracte commençante et l'œdème de la rétine, comme cela avait lieu dans les cas de Webster, Gieson et Zellweger, plaident en faveur d'une propagation en arrière.

Tant que la vision n'est pas atteinte et qu'on n'est point fixé sur la coexistence d'une tumeur choroïdienne, l'abstention est permise. Mais une fois le diagnostic bien établi, l'extirpation avec iridectomie s'impose, cela d'autant mieux que, sur 7 opérations ainsi faites, on dit avoir obtenu 5 succès complets. Si l'on soupçonne une tumeur choroïdienne, il ne faut pas hésiter à pratiquer au plus tôt l'énucléation.

B. — LYMPHOMES DE L'IRIS

Ces néoplasmes se lient tantôt à l'adénie et d'autres fois à la leucémie splénique. Leur nombre et leur siège sont variables. C'est ainsi que, discrets ou confluents, on les rencontre parfois profondément situés entre le stratum uvéal et la couche vasculaire, tandis qu'ailleurs ils sont sous la limitante antérieure et par conséquent superficiels. Dans ce dernier cas, ils apparaissent sous forme de nodules multiples gris transparents, entourés d'un réseau vasculaire nettement visible. Avec un siège plus profond, le néoplasme échappe nécessairement aux investigations; mais alors, des signes d'iritis chronique, avec trouble du vitré et organisation rapide d'exsudations pupillaires, ne tardent pas à se manifester et à mettre sur la voie.

Contrairement à ce qui a lieu pour les tubercules, les lymphomes de l'iris n'ont aucune tendance à suppurer, particularité qui peut servir dans le diagnostic. Tout au plus pourrait-on les confondre avec des gommes.

A l'examen histologique, on trouve des amas de leucocytes emprisonnés dans le stroma irien devenu plus dense et de nombreux vaisseaux gorgés de globules blancs.

Dans les formes relativement bénignes, le néoplasme peut disparaître par régression, tout en laissant une décoloration et une atro-

phie partielle de l'iris. Dans celles graves, le globe finit par s'atrophier complètement.

En général, cette affection s'observe chez des individus jeunes, très rarement chez l'adulte. Pour Horner[1] et Michel[2], elle apparaîtrait avant les manifestations viscérales de la leucocytose.

Un traitement local n'est vraiment indiqué que lorsqu'il s'ajoute des symptômes d'iritis. Les instillations d'atropine, en s'opposant à la production de synéchies, rendent alors de réels services.

Étant donné que le lymphome expose l'iris à une inflammation à marche envahissante et que dans les formes légères la guérison spontanée est possible, on doit s'abstenir de toute intervention opératoire et s'adresser simplement aux moyens médicaux employés dans la leucémie et l'adénie.

C. — GOMMES DE L'IRIS

On n'est pas d'accord sur ce que l'on doit entendre par *gommes de l'iris*. Sous cette dénomination, les uns comprennent toute saillie granulomateuse spécifique, survenue à n'importe quelle période de l'infection générale, alors que d'autres et avec raison décrivent les seules tumeurs apparaissant en même temps que les gommes de la langue, du périoste et des os, à une phase tardive de la syphilis. Ce n'est pas à dire que les gommes iriennes ne puissent s'observer plus tôt, surtout chez les sujets dyscrasiés, alcooliques ou qui ont contracté la syphilis à un âge avancé. Pour Widder[3] et d'autres, le siège de prédilection serait la zone sphinctérienne, tandis qu'Alexander[4] donne comme point de départ habituel la base de l'iris, d'où elles se propagent dans le corps ciliaire, bien que cette dernière région puisse en être l'origine.

Elles se montrent au début sous la forme d'une saillie rouge brune qui devient jaunâtre par suite du travail régressif. Généralement, elles s'accompagnent d'une réaction modérée, ce qui n'empêche pas la formation de synéchies irido-pupillaires précoces. Leur volume varie dans les différents stades et peut acquérir celui d'un haricot, rarement plus. En même temps, la surface de lisse devient bosselée par la coalescence de nodules juxtaposés. Contrairement aux tubercules, l'iritis gommeuse provoque exceptionnellement de l'hypopyon. Quant à une exsudation gélatineuse, signalée par H. Schmidt[5], elle est loin d'être caractéristique.

1. Horner, *Gerhardt's Handb. der Kinderk.*, V, p. 554.
2. Michel, *Lehrb. d. Augenh.*, 1884, p. 448.
3. Widder, *Arch. f. Opht.*, XXVII, 2, p. 122, 1881.
4. Alexander, *Syphilis und Auge*, 1888, p. 64.
5. Schmidt, *Klin. Mbl.*, 1875, p. 315.

La structure ne diffère pas de celle des syphilomes en général. Au début, il s'agit d'une accumulation de cellules rondes, de noyaux libres et de plasma grenu, le tout délimité par des cellules fusiformes stratifiées. Les vaisseaux peu nombreux se sclérosent rapidement et subissent l'altération hyaline. De là résulte la nécrobiose des éléments, qui se transforment en une masse gélatineuse, puis graisseuse et caséeuse. Le terme final est l'élimination du tissu nécrosé ou bien sa résorption lente, ce qui entraîne l'atrophie et la rétraction cicatricielle de l'iris. Widder soutient toutefois que le foyer peut se résorber, sans laisser de traces apparentes.

Le traitement est celui des accidents syphilitiques tardifs; c'est dire qu'au mercure administré en frictions ou en injections hypodermiques, il faut ajouter l'iodure de potassium à doses élevées. Dans bien des cas, nous avons été émerveillé de la rapidité avec laquelle s'opérait la résorption, après 4 ou 5 injections sous-cutanées huileuses de biiodure de mercure.

Une recommandation importante est de continuer les instillations d'atropine jusqu'à la rupture des moindres adhérences. Ce n'est qu'à ce prix qu'on évitera l'occlusion de la pupille.

D. — TUBERCULES DE L'IRIS

La connaissance de la tuberculose primitive de l'iris est de date relativement récente. Les premières observations sont dues à Gradenigo[1] et à Perls[2]. Köster[3] eut le mérite de classer l'affection parmi les tuberculoses locales. Haab[4], aux examens histologiques de Steudner, en ajouta quatre autres démontrant que beaucoup de prétendus granulomes iriens étaient des tubercules. En analysant les faits publiés à son époque, il reconnut deux formes d'iritis tuberculeuse, la première ne comprenant qu'un petit nombre de cas et se terminant en général par la guérison spontanée; la seconde, beaucoup plus commune, entraînant la phtisie de l'œil. Pour lui, le tubercule irien se distinguerait des gommes par sa couleur gris jaunâtre, son siège de prédilection à la moitié inférieure de l'iris et par la présence dans l'organisme d'autres manifestations, du côté des ganglions et des poumons. Au point de vue clinique, on a peu ajouté depuis à cette description.

En ce qui concerne la tuberculose *atténuée*, son existence a été confirmée cliniquement et par des expériences sur les animaux.

1. Gradenigo, *Ann. d'Ocul.*, t. 64, p. 174.
2. Perls, *Arch. f. Opht.*, XIX, 1, 221.
3. Köster, *Centralb. f. d. Med. Wissenschr.*, 1875.
4. Haab, *Arch. f. Opht.*, XXV, 4, 1879.

Haensell[1], Deutschmann[2], van Duyse[3], Cralewski, Roloff et Kostenitsch[4] ont constaté que la régression était possible et même fréquente, sans qu'il s'ensuive une infection générale. Il est vrai que Baumgarten[5], Conheim et Salomonsen[6] sont arrivés à des conclusions opposées. Trois jours après inoculation tuberculeuse dans la chambre antérieure, Baumgarten dit avoir rencontré des bacilles dans le ganglion præauriculaire, ce qui démontre pour lui la généralisation hâtive qu'on ne saurait empêcher par l'énucléation. Nos propres expériences concordent avec celles de Haensel, Deutschmann et van Duyse. De même, au point de vue clinique, nous avons observé des guérisons incontestables rappelant celles signalées par Éperon[7], Brailey[8], van Duyse[9], Liebreich[10], Leber[11] et Knapp[12]. Parmi les auteurs qui nient encore la curabilité de certaines tuberculoses de l'iris, se trouve Vossius[13] qui, sans preuves suffisantes, soutient qu'il s'agit de lymphomes. Pourtant, à ne considérer que les observations de Leber, au nombre de 8, il est facile de se convaincre de la nature réellement tuberculeuse de la lésion, surtout si l'on tient compte de la coexistence d'autres signes de tuberculose, du côté des ganglions et de différentes parties du corps.

Cliniquement, les tubercules de l'iris se traduisent par les signes d'une iritis plastique, plus rarement par ceux de l'iritis séreuse. L'intensité du processus varie, du reste, suivant que l'affection est circonscrite et à marche lente, ou bien diffuse et à évolution rapide.

Cette dernière forme, à la fois la plus grave et la plus commune, envahit presque invariablement la totalité de l'œil. L'iris, parsemé de nodules gris perlés au début, ne tarde pas à présenter des amas caséeux, pauvres en vaisseaux, qui proéminent bientôt dans la chambre antérieure. La cornée devenue trouble se nécrose et se perfore, en donnant issue à un bourbillon caséeux. La perforation se fait de préférence à la demi-circonférence supérieure du limbe qui, avant de céder, s'injecte et se distend de plus en plus. En même temps, l'humeur aqueuse se remplit d'exsudats qui obstruent la pupille.

Dans la forme atténuée, la coque oculaire résiste et la réaction

1. Haensell, *Arch. f. Opht.*, XXV. 4, p. 1.
2. Deutschmann, *ibid.*, XXVII. 1, p. 247, 1881.
3. Van Duyse, Broch. in-8, Gand, 1890.
4. Kostenitsch, *Arch. de Méd. expér.*, V, 1893, p. 23.
5. Baumgarten, *Lehrb. d. path. Mycol.*, 1890, p. 556.
6. Salomonsen, *Nordisk. med. Arch.*, 1879, n° 19.
7. Éperon, *Arch. d'Opht.*, III, p. 485, 1883.
8. Brailey, *Brit. med. Journ.*, 1886.
9. Van Duyse, Broch. in-8, 1890, et *Arch. d'Opht.*, XII, p. 478, 1892.
10. Liebreich, *Arch. f. Opht.*, XXXVI, 4, p. 224.
11. Leber, *Soc. Opht. de Heidelberg*, 1892, p. 44.
12. Knapp, *Fest. v. Helmholtz*, 1891.
13. Vossius, *Deutschmann's Beitr. z. Augenh.*, II, 1891.

inflammatoire n'est qu'ébauchée. Malgré cela, on constate des synéchies iritiques et l'opacification de la cornée.

Comme on le voit, cette affection est ordinairement destructive, et ce qui en augmente la gravité, c'est la coexistence de manifestations de même ordre dans l'organisme.

Les individus prédisposés héréditairement ou non, entre cinq et vingt-cinq ans, offrent le plus d'exemples. Habituellement, un seul œil est atteint. Lorsque les deux sont en cause, les procès ciliaires et la choroïde y prennent part.

A l'état de crudité, les tubercules de l'iris sont constitués par des amas de petites cellules épithélioïdes, disposées concentriquement autour d'un vaisseau oblitéré, et par de grandes cellules à plusieurs noyaux, dites *géantes*. La méthode des colorations permet d'y déceler souvent des bacilles de Koch. D'après Kostenitsch (*l. c.*), les cellules épithélioïdes proviennent des cellules fixes pigmentées de l'iris, de celles de l'uvée et de l'endothélium desméien. A la période de ramollissement, alors que des détritus caséeux remplissent la chambre antérieure, la détermination histologique devient moins facile.

Cliniquement, la confusion avec les gommes syphilitiques, les abcès de l'iris par corps étrangers, est possible. En pareil cas, on pourrait songer à des inoculations d'épreuve, en injectant dans la chambre antérieure du lapin une certaine quantité d'humeur aqueuse extraite de l'œil malade. Il est vrai que Baumgarten prétend n'avoir jamais rencontré de bacilles dans ce liquide, mais rien n'empêche de tenter ce moyen, surtout depuis que Leber a démontré la diffusibilité des produits bactéridiens. Le succès serait encore plus assuré si l'expérience était faite avec du pus provenant d'un hypopyon symptomatique.

On recherchera en même temps les antécédents personnels et héréditaires du sujet, sans négliger l'examen des organes.

Le traitement est à la fois médical et chirurgical.

Certains auteurs conseillent la résection de la portion malade de l'iris ou l'énucléation précoce, dans l'espoir d'arrêter par là toute propagation. D'autres, au contraire, envisageant que les tubercules iriens sont l'expression d'une infection générale, proscrivent toute intervention.

Comme on n'est jamais sûr qu'un individu atteint de tuberculose de l'iris soit exempt de lésions viscérales latentes, que la généralisation n'est pas fatale et qu'il y a des cas avérés de guérison, nous nous rangeons, d'accord avec van Duyse, Leber, Pflüger[1] et Coppez[2], du côté de ceux qui s'abstiennent.

Pour ce qui est de l'iridectomie, elle ne compte en réalité que deux

1. Pflüger, *Soc. de Heidelberg*, 1892.
2. Coppez, *Soc d. Sciences méd. et nat.*, Bruxelles, 1891.

succès, l'un de Treitel[1], l'autre de Terson[2] (de Toulouse). Partout ailleurs, la récidive a été la règle, et maintes fois l'intervention opératoire a aggravé l'état de l'œil.

Le traitement local comporte l'usage des mydriatiques. Une bonne hygiène et une médication reconstituante par l'huile de foie de morue, l'arsenic et la créosote en injections hypodermiques, contribueront à relever les forces. L'iodoforme, administré par la bouche à la dose de 30 à 40 centigrammes par jour, nous a paru efficace.

Une fois l'œil en pleine purulence, l'énucléation est indiquée. Grâce à cette intervention, nous avons obtenu des guérisons définitives sans généralisation.

E. — LÉPROMES DE L'IRIS

Tous ceux qui se sont occupés de la lèpre, et en particulier nos confrères norvégiens, affirment que les tubercules lépreux ne se développent qu'autant que le limbe scléro-cornéen en est le siège. Ce qui semble confirmer cette manière de voir, c'est que le léprome s'attaque surtout à la base de l'iris, alors que le reste de cette membrane ne participe à l'affection que sous forme d'iritis plastique ou séreuse.

Il ne faudrait pas croire cependant que l'iris ne puisse s'enflammer primitivement sous l'influence de la lèpre, sans apparition de boutons lépreux. A cet égard, l'observation d'un mulâtre, atteint depuis trois ans de lèpre tuberculeuse, est des plus concluantes. Nous avions constaté chez lui une double iritis séreuse, avec le pointillé caractéristique de la face profonde de la cornée, sans autre manifestation locale. En vue de calmer les douleurs et l'inflammation, une iridectomie fut pratiquée des deux côtés, ce qui nous permit de nous rendre compte que le pointillé consistait en simples dépôts plastiques. Ajoutons que le malade avait eu antérieurement deux attaques semblables d'iritis.

L'hyperhémie et la photophobie sont habituellement modérées, surtout dans les formes subaiguës où le sujet ne vient consulter que par suite de la défectuosité de sa vue. Cela tient à l'intransparence de la cornée et à des exsudations iritiques abondantes dans le champ pupillaire.

Grâce à l'anatomie pathologique et aux recherches microbiennes, nous savons aujourd'hui que partout où se montrent des boutons lépreux, on est sûr de rencontrer des bacilles caractéristiques. Partant de là, on a essayé, dans ces derniers temps, d'inoculer la lèpre sur des yeux de lapin, dans le but de déterminer les mêmes altérations, mais les résultats ont été négatifs.

1. Treiteil, *Berlin. klin. Wochenschr.*, 1888, p. 445.
2. Terson, *Soc. fr. d'Opht.*, 1890.

Abandonnée à elle-même, l'affection aboutit tôt ou tard à l'ulcération et à la perforation de l'œil, autrement dit à une cécité complète. Si l'on réfléchit que le plus souvent les lésions succèdent à des boutons lépreux cornéens, on conçoit l'importance de détruire ces derniers, avant que l'iris soit envahi. Pour cela, on se conformera à ce qui a été exposé à propos de la lèpre cornéenne.

Contre l'iritis, on doit faire usage d'atropine et administrer l'huile de Schaulmoogra à doses successivement croissantes.

Après la période inflammatoire, s'il subsiste de larges synéchies, on pratique l'iridectomie. Cette opération est également indiquée dans les cas d'inflammation rebelle et lors d'élévation du tonus.

F. — CYSTICERQUE DE L'IRIS

Pour compléter l'étude des productions anormales de l'iris, il nous reste à parler des kystes à cysticerque. On en connaît à peine une vingtaine de cas, presque tous recueillis à l'étranger, notamment en Allemagne.

Ordinairement saillant dans la chambre antérieure, le cysticerque se présente sous la forme d'une vésicule diaphane, du volume d'un grain de chènevis ou d'un gros pois. Par un examen attentif, on remarque deux parties nettement distinctes : l'une, rétrécie ou *col*, surmontée d'une tête en massue; l'autre, large et arrondie, appelée *vésicule caudale*, implantée sur l'iris. A l'aide de la loupe et de l'éclairage latéral, on parvient à saisir des mouvements alternatifs d'expansion et de retrait de la tête qui, au moment où elle s'allonge, parcourt toute la circonférence de la chambre antérieure. Avec un grossissement plus fort, on aperçoit une couronne de crochets implantés sur l'extrémité céphalique. En raison sans doute de son poids, la tête plonge habituellement vers le bas de la chambre antérieure et il suffit de renverser fortement le malade en arrière pour changer la direction du parasite. Une lumière vive, en excitant les contractions de l'iris, active les mouvements vermiculaires, qui se ralentissent après instillation d'atropine. On s'explique ce dernier fait par la fixité de l'iris refoulé vers la périphérie, à moins qu'on n'admette une action stupéfiante de l'agent midriatique sur l'entozoaire.

A mesure que la poche kystique grossit, elle empiète de plus en plus jusqu'à cacher l'orifice pupillaire, d'où il résulte nécessairement une gêne pour la vision.

Les phénomènes réactionnels, à peu près nuls au début, ne tardent pas à s'accentuer et à provoquer une exsudation plastique abondante avec synéchies. La partie de la cornée sur laquelle appuie la poche s'infiltre et s'opacifie à son tour.

On sait aujourd'hui que le cysticerque celluleux dérive d'un œuf de tænia, de celui du porc en particulier, qui se transforme en un embryon exacanthe et s'entoure d'une vésicule propre *caudale*. Une fois évolué dans l'iris, le kyste proémine dans la chambre antérieure, à cause de la moindre résistance qu'il rencontre de ce côté.

Tant que la réaction fait défaut, on n'a pas à intervenir. Sitôt qu'il en est autrement, on instille de l'atropine pour rompre les adhérences irido-capsulaires et modérer l'inflammation. Une fois l'œil devenu intolérant, l'extraction du kyste, y compris l'ablation de la partie de l'iris où il s'implante, constitue le seul procédé curatif. Il ne faudrait pas, en effet, compter sur la ponction simple, pas plus que sur l'action de certains agents réputés germicides, tels que les vapeurs d'acide cyanhydrique portées sur la surface du globe, ou l'essence de térébenthine et le sulfate de quinine administrés par la bouche.

Nous en dirons autant de l'électrolyse et des injections modificatrices dans la poche. Étant donné son petit volume et sa mobilité, de pareils moyens sont d'une exécution difficile, outre qu'ils risquent de provoquer une inflammation.

VI

OPÉRATIONS QUI SE PRATIQUENT SUR L'IRIS

Diverses opérations se pratiquent sur l'iris dans le but de rétablir la perméabilité de l'orifice pupillaire, de parer à des opacifications partielles de la cornée et du cristallin, de prévenir de nouvelles rechutes d'iritis et de combattre le glaucome. D'après cela, les unes sont d'ordre purement optique, les autres rentrent dans la thérapeutique oculaire.

A. — IRIDOTOMIE

Woolhouse[1] eut le premier l'idée de détruire les adhérences iritiques obstruant la pupille, au moyen d'une aiguille introduite d'arrière en avant à travers la sclérotique.

Mais c'est en réalité William Cheselden[2] qui appliqua ce procédé pour des occlusions pupillaires, consécutives à l'abaissement de la cataracte. Il donnait à la pupille artificielle une direction transversale. Heuermann[3] ayant reconnu, avec Sharp, les dangers de cette opération, conseilla de faire pénétrer l'instrument par la partie inférieure de la

1. Woolhouse, *Expér. de différentes opér. aux yeux*, Paris, 1711.
2. William Cheselden, *Philosophical Transact.*, 1728.
3. Heuermann, *Abhandlung der Vornehmesten chirur. Oper.*, Copenh., 1756, II, p. 495.

cornée. Plus tard Guérin et Janin[1], s'étant aperçus que l'aiguille falciforme de Cheselden coupait mal et exposait l'iris à être arraché, lui substituèrent des ciseaux courbes, dont l'une des branches était pointue et l'autre mousse. Tandis que le premier conseillait une incision cruciale, le second pratiquait une incision en demi-lune.

Maunoir[2] adopta des ciseaux à branches fines inégales et légèrement coudées sur les bords. La plus courte, terminée en pointe, lui servait à traverser l'iris et à glisser derrière, pendant que l'autre, mousse à son extrémité, avançait entre cette membrane et la cornée. Dans les cas compliqués d'atrophie de l'iris ou d'adhérences nombreuses et solides, il faisait deux incisions obliques en V à base périphérique. Le lambeau abandonné à lui-même, se rétractant plus tard, procurait une brèche suffisamment large.

Ultérieurement, Bowman[3] se servit de ciseaux terminés par une sorte de pique à paracentèse, ce qui lui permettait de pénétrer dans la chambre antérieure, sans ouvrir préalablement la cornée.

En 1872, au Congrès de Londres, revenant sur les avantages d'une pupille optique étroite dans les cas d'opacification centrale du cristallin et de la cornée, cet auteur proposa de substituer aux ciseaux un couteau mousse. Une fois la chambre antérieure ponctionnée, il glissait l'instrument à plat derrière l'iris, qu'il coupait d'arrière en avant pour ne pas blesser la lentille.

De Wecker[4], en adoptant pour les ciseaux le principe de la pince à



Fig. 95. — Ciseaux de Wecker.

iridectomie de Liebreich, a finalement contribué à la vulgarisation de l'iridotomie, principalement lors d'occlusion pupillaire par cataracte consécutive.

Les indications de l'iridotomie sont aujourd'hui bien établies.

D'accord avec de Wecker, nous pensons que c'est principalement lorsqu'il y a occlusion de la pupille par de larges synéchies, après extraction du cristallin, que cette opération fournit les meilleurs résultats. Elle nous paraît contre-indiquée toutes les fois que la lentille

1. Janin, *Mémoires et observations sur l'œil*, Lyon, 1772, p. 91.
2. Maunoir, *Mém. sur l'organ. de l'iris et l'opération de la pupille artificielle*, 1812
3. Bowman, *Med. Times and Gazette*, 1852, p. 35.
4. De Wecker, *Ann. d'Ocul.*, t. LXX, et *Monographie sur l'iridotomie*, Paris, 1873.

est en place et qu'elle possède en grande partie sa transparence. Dans ces conditions, la crainte de provoquer une cataracte traumatique nous engage à préférer la *sphinctérectomie*, dont nous faisons un usage courant dans les cataractes polaires antérieures et celles stratifiées de l'enfance.

L'iridotomie exécutée avec les pinces-ciseaux est une opération facile. On y procède de la façon suivante :

Une fois le blépharostat en place et le globe fixé avec les pincess à griffes, on enfonce la pique triangulaire tenue de la main droite, comme une plume à écrire, à 1 ou 2 millimètres en dehors de la circonférence de la cornée. On s'arrête sitôt qu'on a obtenu une ouverture suffisante pour le passage des pinces-ciseaux. L'incision de l'iris se fait de deux façons différentes.

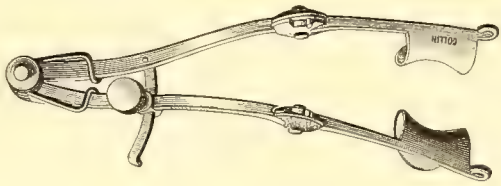

Fig. 96. — Blépharostat.

Lorsque cette membrane est épaisse et adhère fortement à la capsule



Fig. 97. — Pince fixatrice.

cristallinienne, on retire quelque peu la pique pour laisser écouler une certaine quantité d'humeur aqueuse. L'iris se projette alors contre la pointe de l'instrument qui le traverse et y pratique du coup une boutonnière de 1 à 2 millimètres d'étendue. Ce temps terminé, on retire la pique et l'on introduit les pinces-ciseaux fermées dans la chambre antérieure ; puis on les ouvre, en ayant soin d'engager l'une des branches dans la boutonnière de l'iris, pendant que l'autre se trouve placée au-devant de ce diaphragme. Par le simple rapprochement des branches, on obtient une section nette de 4 à 5 millimètres, et l'opération est terminée.

Lorsque l'iris est mince et peu résistant, on supprime la ponction préalable à la pique. Une fois la chambre antérieure ouverte, on y fait pénétrer les pinces-ciseaux qui perforent le voile irien et le sectionnent en même temps. A cet effet, l'une des branches de l'instrument devra être pointue pour que la ponction se fasse sans tiraillements.

Bien conduite, l'opération ne s'accompagne d'aucune perte sensible de vitré, sauf dans les cas où il serait complètement liquéfié. Les

suites sont des plus simples. Il suffit de maintenir, pendant vingt-quatre heures, l'œil sous un bandage modérément serré, pour que la chambre antérieure se rétablisse, sans qu'il s'ensuive aucune réaction sensible de l'œil.

La direction à donner à la boutonnière pupillaire n'est pas indifférente. En supposant que l'occlusion succède à une opération de cataracte suivie d'inflammation, le précepte donné par Green[1] de diriger le grand axe de la nouvelle pupille perpendiculairement à l'ancien lambeau de la cornée, est avantageux, en ce sens que la boutonnière tend à s'élargir plus tard, par suite de la rétraction incessante des adhérences. Lorsqu'au contraire on n'a pas à tenir compte d'une pareille disposition, comme lors d'occlusion de la pupille par iritis spontanée, on donnera à la section de l'iris une direction verticale. En effet, la nouvelle pupille ainsi obtenue n'étant pas contractile, les paupières jouent alors le rôle dévolu au sphincter irien.

B. — IRIDECTOMIE

L'iridectomie, ou excision partielle de l'iris, fut conçue par Reichenbach[2], qui pour l'exécuter proposa un emporte-pièce spécial. Janin ne la pratiqua que fortuitement chez un malade déjà opéré d'iridotomie. Saisissant un lambeau d'iris accidentellement hernié, il l'abrasa avec les ciseaux et remarqua que la pupille artificielle avait moins de tendance à s'obstruer. C'est toutefois Wenzel[3] qui a vulgarisé cette opération. En vue de remédier à l'occlusion de la pupille, il taillait au couteau un lambeau cornéen périphérique, en même temps qu'il embrochait l'iris dans l'étendue d'une ligne. En introduisant dans la chambre antérieure les ciseaux coudés de Daviel, il détachait le petit lambeau irien.

Vingt ans plus tard, Beer[4], élargissant le cercle des applications du procédé de Wenzel, régla définitivement la vraie méthode opératoire de l'iridectomie. Voici la description qu'il en donne :

A l'aide d'un couteau à cataracte, on taille un lambeau cornéen d'au moins une ligne de longueur. L'incision doit être faite aussi près que possible de la sclérotique. Lorsque l'iris n'est pas adhérent, il suffit de le saisir avec un crochet et de l'exciser au moyen des ciseaux de Daviel. Mais quand il adhère par sa face antérieure ou son bord pupillaire, il faut introduire dans la chambre antérieure de petites pinces à dents, pour l'attirer au dehors. Si de fortes synéchies

1. Green, *Transact. of the Amer. Ophth. Soc.*, 1876, p. 352.
2. Reichenbach, *Dissert.*, Tubingen, 1767.
3. Wenzel, *Traité de la Cataracte*, Nuremberg, 1788, p. 188.
4. Beer, *Lehre von dem Augenkrankheiten*, Wien, II, p. 198, 1813.

s'opposent à cette manœuvre, on le résèque dans le trajet même de la plaie. A de légères modifications près, cette méthode fut adoptée par Forlenze[1], Gibson[2], Benedict[3], Walther[4], Rosas[5], Tyrrel[6] et d'autres.

Desmarres[7], en vulgarisant son procédé par arrachement appelé *iridorhexis*, contribua dans une large mesure à rendre l'iridectomie une opération courante. C'est grâce à lui et à son élève de Græfe qu'elle tient aujourd'hui une si grande place en chirurgie oculaire.

Lorsqu'il s'agit de remplir un but optique, la brèche irienne doit être placée en bas et quelque peu en dedans, autrement dit sur le trajet de la ligne visuelle. De même, on lui donnera des dimensions restreintes, afin d'éviter l'éblouissement et de conserver à la nouvelle pupille une contractilité suffisante, lui permettant de s'adapter aux variations de l'éclairage. C'est dans ce but que Critchett[8] imagina la ligature de l'iris ou *iridodésis*.

A l'aide d'une large aiguille lancéolée (*broad needle*), il pénètre à l'extrême périphérie de la chambre antérieure, puis, saisissant l'iris avec des pinces, il l'attire au dehors et y applique une ligature avec de la soie fine. Deux jours plus tard, alors que le lambeau a contracté des adhérences avec le canal de la petite plaie cornéenne, il l'excise.

Malgré l'avantage qu'il présente de créer une pupille étroite et contractile, ce procédé, à cause de ses dangers, a été abandonné par l'auteur, qui lui a substitué l'excision du petit cercle de l'iris ou *sphinctérectomie*. Cette opération s'exécute comme il suit :

Fig. 98. — Pique anglaise.

Fig. 99. — Crochet de Tyrrel.

On enfonce à l'extrême limite du limbe scléro-cornéen une petite pique triangulaire (celle sans arrêt, dite anglaise, est préférable), de façon à ouvrir la cornée dans l'étendue de 2 à 3 millimètres au plus. Cela fait, on cherche à attirer l'iris au dehors à l'aide du crochet mousse de Tyrell ou de fines pinces courbes articulées, et l'on excise à ciel ouvert un petit lambeau ne comprenant que le sphincter irien. Il ne reste plus alors qu'à réduire à l'aide de la spatule d'argent les bords du colobome. Les suites sont simples, et vingt-quatre heures de

1. Forlenze, *Consid. sur l'opér. de la Pup. art.*, Strasbourg, an XIII.
2. Gibson, *Pract. obser. on the format. of the Artif. Pupil.*, Lond., 1811.
3. Benedict, *Handb.*, III, p. 317.
4. Walther, *Abhand. u. die Kunstl. Pupillenbild.*, Landsh., 1819.
5. Rosas, *Handbuch.*, III, 352.
6. Tyrrel, *Med. Quart. Rev.*, 1835, n° 6.
7. Desmarres, *Traité des maladies des yeux*, 1855, t. II, p. 542.
8. Critchett, *Ophth. H. R.*, 1858.

repos de l'œil, sous un bandage occlusif, suffisent pour assurer la cicatrisation.

Carter[1], Maklakoff[2] et Chibret[3] ont adopté la sphinctérectomie dans l'extraction de la cataracte. Les deux derniers auteurs, à l'aide de ciseaux, pratiquent l'excision de l'iris dans la chambre antérieure, sans se servir de pince.

Contrairement à l'iridectomie optique, celle faite dans un but curatif ou contre le glaucome doit être large et située le plus possible vers la périphérie. Ce n'est qu'à cette double condition qu'elle sera réellement utile. Pour dissimuler la difformité et éviter l'éblouissement qui résultent de l'étendue du colobome, on donnera la préférence à l'iridectomie supérieure.

Voici comment on procède :

Après fixation des paupières et du globe, on enfonce le plus près possible de la sclérotique la large pique triangulaire coudée. Une fois la pointe pénétrée perpendiculairement dans la cornée, de 2 à 3 millimètres, on abaisse le manche et l'on continue à faire progresser l'instrument dans la chambre antérieure parallèlement à l'iris. Dès que l'ouverture cornéenne mesure 5 à 6 millimètres, on s'arrête et l'on retire la pique lentement, afin de prévenir l'écoulement brusque de l'humeur aqueuse et le prolapsus.

Fig. 100. — Pique triangulaire.

Pour que la partie profonde du canal de la plaie ait la même largeur que celle superficielle, on imprime à la pique, au moment de sa sortie, quelques mouvements de latéralité.

Dans les cas d'aplatissement de la chambre antérieure par propulsion pathologique de l'iris, il est préférable de se servir du couteau de

Fig. 101. — Couteau de Græfe.

v. Græfe. Celui-ci, tenu horizontalement, est conduit d'une extrémité à l'autre de la périphérie de la chambre antérieure; puis, en tournant le tranchant légèrement en avant, on taille un lambeau de 5 millimètres de long. De la sorte, on évite la blessure du cristallin et de l'iris.

Une fois le premier temps achevé, l'iris se prolabe de lui-même,

1. Carter, *Treaties on Diseases of the Eye*, 1875.
2. Maklakoff, *Arch. d'Ophtal.*, t. II, p. 230.
3. Chibret, *ibid.*, p. 494.

sauf s'il est retenu par des adhérences ou si la tension intra-oculaire est réduite. En toute circonstance, on le saisit avec la pince pour bien étaler le sphincter, en tirant dessus d'une façon douce et continue. Il ne reste plus qu'à exciser soigneusement le lambeau à la base et à en abraser les angles avec les ciseaux.

Fig. 102. — Pince à rotation de Liebreich.

Dans l'iridectomie pour glaucome, l'opération ainsi faite serait souvent insuffisante, à cause de l'adhérence de la grande circonférence au limbe cornéen. Aussi Bowman a-t-il donné le conseil de sectionner l'un des angles du lambeau, d'en arracher la base par traction et de finir son détachement en incisant l'angle opposé.

Fig. 103. — Pince courbe pour iridectomie.

On termine par la réduction des lèvres du colobome, à l'aide de frictions douces exercées sur la cornée, à travers la paupière supérieure, ou, ce qui vaut mieux, au moyen de la petite spatule d'argent, qu'on promène dans le canal de la plaie. On se gardera de trop enfoncer l'instrument, de peur de blesser la zonule et le cristallin placés immédiatement derrière, par suite de la vacuité de la chambre antérieure.

Fig. 104. — Spatule d'argent.

Une hémorrhagie abondante n'est à craindre que si l'œil est glaucomateux. Pour parer à cet accident, on doit évacuer le sang qui remplit la chambre antérieure, après avoir fermé les paupières, et attendu la formation de l'humeur aqueuse. En supposant que l'évacuation ne soit pas complète, on abandonne le reliquat de l'épanchement à la résorption spontanée.

Une hémorrhagie profuse ne devient gênante que dans le cours des opérations de cataracte. C'est ce qui arrivait souvent à l'époque où prévalait l'extraction dite *combinée*. Pour nous débarrasser du sang, nous n'hésitons pas alors à pousser dans la chambre antérieure une injection d'eau distillée, contenant 0,50 à 1 pour 100 de chlorure de sodium. C'est en nous inspirant de l'innocuité de cette pratique proposée par Saint-Yves, que nous avons été conduit plus tard à adopter les lavages intra-oculaires antiseptiques, au moyen d'une seringue spéciale.

Bien exécutée, l'iridectomie constitue une opération inoffensive et dont les suites sont la plupart du temps favorables. Au bout de quatre à cinq jours la cicatrisation s'opère sans réaction notable.

La seule crainte, dans les cas de larges adhérences par iritis plastique, est l'occlusion de la nouvelle pupille. Pour y obvier, on instille largement de l'atropine, sauf à procéder, en cas d'insuccès, à une seconde et même à une troisième iridectomie.

Les conditions les plus fâcheuses sont celles où la totalité de l'iris a contracté des adhérences avec le cristallin. Toute la couche uvéenne restant alors appliquée contre la cristalloïde, l'opération ne saurait offrir aucune garantie. En pareille circonstance, Wenzel avait proposé de retrancher un triangle d'iris et d'extraire simultanément le cristallin, souvent cataracté. Cette pratique, qui a réussi à de Græfe, nous a également donné de bons résultats. Seule la perte du vitré est à craindre, principalement lorsqu'il est liquéfié. Pour la prévenir, le mieux est de recourir à l'anesthésie générale et, une fois l'iris excisé, d'extraire le cristallin dans sa capsule, au moyen de la curette.

C. — IRIDO-DIALYSE

L'*irido-dialyse* consiste à détacher la grande circonférence de l'iris, en vue de créer une pupille périphérique. Ce sont les décollements survenus accidentellement ou dans le cours des opérations qui ont conduit les chirurgiens à l'exécuter dans un but optique. Assalini[1], en 1787, après avoir incisé la cornée à l'aide du couteau à cataracte, transperçait le voile irien avec la branche pointue de sa pince et le détachait des insertions ciliaires. Lorsque la brèche lui paraissait insuffisante, il attirait le lambeau au dehors et en retranchait une partie avec les ciseaux coudés de Daviel, faisant ainsi ce qu'il appelait la *corecto-dialyse*.

Un an plus tard, Buzzi[2], au moyen d'une aiguille lancéolée, pénétrait à 4 ou 5 lignes en arrière du bord de la cornée et détachait l'iris à sa base, dans le quart de la circonférence. Scarpa[3], en 1801, imagina un procédé analogue, qu'il abandonna bientôt pour adopter l'iridotomie de Maunoir. Les modifications introduites par Himly[4] et Donegana[5] consistèrent à fendre avec des ciseaux la portion détachée de l'iris, dans l'espoir d'empêcher l'occlusion de la nouvelle pupille. L'opération, ainsi pratiquée, manquait souvent son but, et il faut arriver à

1. Assalini, *Ricerche sulle Pupile artif.*, Milano. 1811.
2. Buzzi, *In giannini Mem. di Med.*, III, Milano. 1802, n° 13.
3. Scarpa, Pavie, 1801, et *Traité*, II, p. 168, 1821, Paris.
4. Himly, *Ophth. Bibl.*, 1803.
5. Donegana, *Della pupila artif.*, Milano, 1809.

Adams[1] et surtout à Langenbeck[2], pour voir l'irido-dialyse définitivement adoptée. Ces auteurs conseillèrent d'attirer le lambeau décollé dans le canal de la plaie et de l'y laisser adhérer d'une façon définitive. L'enclavement ainsi obtenu porta dès lors le nom d'*iridoenkleisis*. Si l'iris était trop court ou trop friable, Langenbeck l'excisait à l'exemple d'Assalini.

Cette méthode a joui d'une grande vogue, et bien des instruments tracteurs furent inventés à l'époque, parmi lesquels nous citerons le *coreoncion*, sorte de crochet à boucle, proposé par le chirurgien de Græfe et modifié par Schlagentweit. Pour avoir une idée de ces instruments, il suffit de se reporter aux planches de Blasius[3] et au travail de Junken[4].

Actuellement, l'irido-dialyse est indiquée lorsque la périphérie de la cornée est seule transparente ou qu'on se propose de dégager le plus possible la base de l'iris.

En vue de conserver la transparence au niveau de la brèche à établir, de Wecker introduit la pique du côté opposé, en ayant soin de la retirer rapidement, afin d'éviter l'écoulement de l'humeur aqueuse.

Toutes les fois que l'iris est friable et adhérent au cristallin, il vaut mieux combiner cette opération à l'iridotomie. Pour cela, on fait avec les ciseaux deux sections représentant un V à base tournée du côté de l'emplacement de la nouvelle pupille. Saisissant alors le lambeau triangulaire avec la pince, aussi près que possible de ses insertions, on l'arrache comme dans une dialyse ordinaire.

A cette manière d'agir préconisée par de Wecker, Abadie préfère deux larges excisions diamétrales, de façon à enlever un lambeau losangique. Il espère éviter de la sorte l'hémorrhagie abondante qui accompagne toute irido-dialyse et trouve l'exécution plus facile. L'objection que nous adressons à ce procédé, c'est de ne pas ménager la transparence de la circonférence de cornée, dont la conservation est indispensable.

Si le cristallin est cataracté, on l'extrait séance tenante, ou après coup.

D. — CORÉLYSE OU SYNÉCHITOMIE

C'est à Wenzel que revient l'idée de la déchirure des synéchies iritiques. A cet effet, il introduisait dans la chambre antérieure une fine aiguille en or qui lui servait à rompre les adhérences, particulièrement celles établies entre l'iris et le cristallin cataracté.

1. Adams, *Pract. observ. on ectrop., etc.*, Lond., 1812, p. 48.
2. Langenbeck, *Neue Bibl. f. Chirurg.*, 1817, I, p. 225.
3. Blasius, Berlin, 1844, pl. 14 et 17.
4. Junken, *Beitr. z. Kunst. pupil. Bildung*, Berlin, 1817.

Streatfield[1] s'attaqua le premier aux synéchies dans les cas de cristallin resté transparent. Après une ponction très oblique de la cornée au moyen d'une pique étroite, de façon à éviter l'écoulement de l'humeur aqueuse, il accrochait et divisait l'adhérence avec une spatule échancrée et tranchante.

Weber[2] conseilla un procédé analogue, sauf qu'il laissait écouler l'humeur aqueuse. Avec son synéchitome, sorte de crochet aplati et mousse qu'il glissait entre l'iris et le cristallin, il détachait les adhérences et, par un mouvement de circumduction, coupait les adhérences.

Passavant[3], dans les synéchies irido-cornéennes peu étendues, fait

Fig. 105. — Crochet de Beer.

à la cornée une ponction méridienne au voisinage de l'adhérence. Il introduit ensuite dans la chambre antérieure une pince fine qui lui sert à détacher la bride, à l'aide de tractions douces et continues. En supposant que l'adhérence se reproduise, il n'hésite pas à répéter la manœuvre. On pourrait également se servir du crochet de Beer.

Quel que soit le procédé mis en usage, les instillations d'atropine sont conseillées, bien que leur action mydriatique soit la plupart du temps illusoire, à cause des altérations de l'iris.

D'une façon générale, la synéchitomie n'est applicable que lors de brides discrètes et faciles à rompre. Dans tous les autres cas, le mieux sera de recourir à l'iridectomie simple ou double et au besoin à l'irido-dialyse.

1. Streatfield, *Ophth. H. R.*, 1857 et 1860.
2. Weber, *Arch. f. Ophth.*, 1860-1861.
3. Passavant, *ibid.*, t. XV.

MALADIES DE LA CHOROÏDE

Un fait capital ressort de l'étude des maladies de la choroïde. Cette membrane, bien que continue avec les procès ciliaires et l'iris, jouit d'une véritable indépendance morbide. C'est pourquoi les processus pathologiques dont elle est le siège peuvent se localiser dans tel ou tel territoire vasculaire, sans envahir *nécessairement* ceux placés à côté. De là des types cliniques distincts, qu'il nous faudra envisager isolément.

VII

CYCLITE OU IRIDO-CHOROIDITE

La cyclite constitue un type mixte intermédiaire aux iritis et aux choroïdites. Par sa fréquence et ses caractères bien tranchés, elle tient une large place en pathologie oculaire.

Tantôt primitive, d'autres fois consécutive à une inflammation de l'iris, elle est souvent aussi d'ordre sympathique, auquel cas elle mérite une description à part.

Comme pour l'iritis, on doit distinguer la cyclite en *séreuse* et *plastique*, et, d'après la marche, en *aiguë*, *subaiguë* et *suppurative*.

Les symptômes constants sont : une injection périkératique à siège profond, limitée en foyers qui gagnent successivement les différentes parties du cercle ciliaire. Un caractère pathognomonique, sur lequel de Græfe a beaucoup insisté, est la douleur vive que provoque une pression digitale, même légère, au niveau du foyer.

L'iris ne tarde pas à s'hyperhémier et change de couleur, par suite de la réplétion de ses vaisseaux. Conjointement, la chambre antérieure augmente de profondeur à cause de l'excrétion surabondante d'humeur aqueuse et d'exsudats plastiques dans l'espace rétro-iridien.

A l'ophtalmoscope, on aperçoit, presque dès le début, de fines opacités flottantes dans les couches antérieures du vitré; puis la cornée apparaît terne et il s'établit des synéchies qui obstruent rapidement la pupille.

Avec de pareilles altérations, l'acuité visuelle décline rapidement, au point de ne laisser subsister que la simple perception lumineuse, qui disparaît à son tour.

Le tonus est loin d'être le même dans les différentes phases de l'affection, outre qu'il varie d'après la forme plastique ou séreuse. Normal au début, il s'élève et s'abaisse à plusieurs reprises, avec cette particu-

larité que, dans la cyclite séreuse, les poussées de glaucome prédominent. A la période finale, alors que l'orifice pupillaire est entièrement clos et le cristallin cataracté, l'iris s'applique contre la cornée devenue opaque, le globe s'atrophie et l'on est en présence de la *phtisie* de l'œil.

Ce travail destructeur s'accompagne du décollement de la rétine et de la désorganisation du nerf optique, qui se traduisent par des phénomènes lumineux entoptiques persistants. Une fois la destruction des éléments sensitifs accomplie, la *photopsie* cesse, ce qui est un signe d'un très mauvais augure.

Lorsque la cyclite succède à l'iritis, il survient souvent de l'hypopyon ou de l'hypohéma, ayant pour caractère d'apparaître et de disparaître avec une grande rapidité.

L'étiologie de la cyclite comprend : les traumatismes, certains néoplasmes intra-oculaires, principalement les gommes syphilitiques, et les diathèses rhumatismale ou goutteuse.

Le sexe exerce une action décisive. C'est ainsi qu'on observe communément cette affection chez la femme, particulièrement aux deux extrêmes de l'activité sexuelle, puberté et ménopause, avec cette différence toutefois que la forme séreuse prédomine dans le premier cas et celle plastique dans le second. Entre ces deux époques de la vie, l'affection revêt des caractères mixtes. Tout état dyscrasique contribue à l'aggraver et la faire aboutir rapidement au décollement de la rétine, à l'opacification du cristallin et à l'occlusion totale de la pupille.

Cyclite séreuse. — Cette variété se distingue par la participation constante de la cornée, dont la face postérieure semble recouverte d'un fin semis gris perlé qui a valu à tort à cette affection le nom de *kératite pointillée profonde.*

Grâce à l'éclairage oblique, on se rend parfaitement compte que les dépôts plastiques sont en rapport avec la membrane de Descemet, et il n'est pas rare d'en rencontrer contre la face antérieure de l'iris, surtout lorsque cette membrane est de couleur foncée.

L'agrandissement de la chambre antérieure, les douleurs, tant spontanées que provoquées, la photophobie et l'exagération du tonus sont ici particulièrement marqués. Il en est de même du trouble poussiéreux du vitré.

L'examen ophtalmoscopique, fait de bonne heure, permet de constater l'hyperhémie et le gonflement œdémateux de la papille.

A une période avancée, la cornée s'infiltre et se vascularise partiellement; à quoi s'ajoute le dépoli par exfoliation de l'épithélium. Les synéchies iritiques s'organisent à leur tour et finissent par obstruer complètement la pupille.

Tant qu'il ne survient pas de glaucome, cette variété de cyclite suit une marche subaiguë et s'accompagne de réaction peu marquée.

Nous ne possédons jusqu'ici qu'un seul examen anatomo-pathologique complet, celui de Knies. C'est ce qui nous engage à en relater un second qui nous est propre.

Sur un œil d'adulte énucléé pour irido-cyclite séreuse compliquée de glaucome absolu, nous constatâmes ce qui suit :

Dans la chambre antérieure, exsudat plastique grenu, principalement abondant au niveau de l'angle iridien et contre la face postérieure de la membrane de Descemet; nulle soudure de la base de l'iris à la cornée, détail important au point de vue de la pathogénie du glaucome.

Le stroma cornéen et la sclérotique étaient indemnes. Par contre, des cellules migratrices en grand nombre infiltraient l'iris, le muscle et les procès ciliaires. Mêmes cellules dans l'espace rétro-iridien, les mailles de la zonule et jusque dans les couches antérieures du vitré. Le cristallin, partiellement cataracté, offrait sous la cristalloïde antérieure un stratum de cellules fusiformes, analogues à celles rencontrées par O. Becker dans les cataractes régressives.

Tandis que la choroïde était normale, la rétine présentait une infiltration séreuse vacuolaire dans la majeure partie de son épaisseur, depuis la couche des fibres optiques jusqu'aux cônes et aux bâtonnets, y compris le stratum pigmentaire. Cette altération intéressait surtout les plexus cérébral et basal ainsi que les fibres de Henle.

Le traitement de la cyclite comporte d'autant plus l'usage des mydriatiques qu'il s'y joint presque toujours de l'iritis. Mais comme l'affection a une grande tendance à se compliquer de glaucome, il faut explorer chaque jour le tonus de l'œil et substituer aussitôt les myotiques, combinés aux paracentèses et à la sclérotomie. Si, malgré cela, la pupille s'obstrue, on pratique une large iridectomie qui souvent échoue, à cause de la production de nouvelles adhérences.

Les déplétions sanguines sont le plus souvent contre-indiquées, vu qu'il s'agit de malades affaiblis et dyscrasiés.

Contre les douleurs, on prescrit l'antipyrine, le salicylate de soude, la quinine, et l'on fait au besoin des injections hypodermiques de morphine.

Comme traitement général, l'iodure de potassium, les toniques, les préparations arsenicales et, par-dessus tout, le mercure, sont à recommander.

Cyclite plastique. — Cette cyclite est rarement idiopathique ; presque toujours elle se lie ou succède à l'iritis spécifique.

En fait de gommes ciliaires primitives, on ne saurait citer que les

observations de Mauthner[1], Woinow[2], Alt[3], Delafield[4], v. Hippel[5], Scherl[6], et une qui nous est propre. Pour peu qu'on manque d'y songer, la confusion avec le sarcome est possible ; c'est ce qui est arrivé à Woinow et Alt, qui ne reconnurent leur erreur qu'après énucléation.

A notre avis, la plupart des observations publiées sous le nom de sclérite syphilitique font partie des affections gommeuses du corps ciliaire. La preuve est que souvent la prétendue sclérite est précédée d'iritis. Les faits de Arlt[7], Mooren[8], Galezowski[9], Higghens[10], Hirschberg[11], Eversbuch[12], Andrews[13], Alexander (*l. c.*, p. 48), rentrent tous plus ou moins dans cette catégorie.

Au début de la cyclite plastique, la symptomatologie est obscure, à cause du siège inaccessible de la lésion. Bientôt on aperçoit au voisinage du limbe scléral un foyer de couleur *rouge vineux* qui gagne en étendue et en hauteur au point de simuler un staphylome ou l'épisclé-ritis. La saillie bombe en effet de plus en plus sur le reste de la sclérotique. A ce premier foyer il s'en ajoute parfois un second, le plus souvent diamétral, soit sur le même œil, soit sur l'œil opposé. En pareil cas, la confusion avec la scléro-choroïdite antérieure est facile. Pour l'éviter, on doit tenir compte du trouble poussiéreux du vitré, des exsudations dans le champ pupillaire qui manquent rarement, et avant tout de la coexistence de traces syphilitiques sur d'autres parties du corps.

En cas de doute, le traitement spécifique par les frictions mercurielles, les injections hypodermiques d'hydrargyre et l'iodure de potassium servira de contrôle.

Comme le tonus s'élève rarement, on insistera sans crainte sur les instillations d'atropine.

L'anatomie pathologique des gommes ciliaires n'offre rien de spécial. A la période de ramollissement, l'irido-cyclite avec épanchement plastique dans la chambre antérieure et le vitré s'accentue, la sclérotique se perfore et le tissu gommeux prolifère sous l'épisclère et la conjonctive. Cela ressort nettement de la dissection de Scherl, lequel

1. Mauthner, *Zeissl's Lehrb.*, p. 272.
2. Woinow, *Gesammt-russ. Aerzte in Moskau*, n° 10.
3. Alt, *Arch. f. Augenh. u. Ohr.*, VI, p. 16.
4. Delafield, *Trans. of the Amer. Opht. Soc.*, VIII, 1871.
5. Von Hippel, *Arch. f. Opht.*, XIII, p. 65, et thèse de Barbar, Zurich, 1875.
6. J. Scherl, *Arch. f. Augenh.*, XXV, p. 287, 1892.
7. Arlt, *Krankh. d. Auges*, II, p. 7.
8. Mooren, *Opht. Beob.*, p. 118.
9. Galezowski, *Traité des Maladies des yeux*, p. 517.
10. Higghens, *Brit. med. Journ.*, II, p. 660 ; *ibid.*, I, p. 247.
11. Hirschberg, *Beitr. z. prak. Augenh.*, 2, II.
12. Eversbuch, *Mittheil. aus. d. Univers. Klin. z. München*, 1882, p. 505.
13. Andrews, *Arch. f. Augenh.*, XII, p. 85.

signale pour la première fois la rupture de la cristalloïde et la pénétration du tissu morbide dans le sac capsulaire. Il s'agissait d'un homme de 46 ans, porteur d'ulcérations syphilitiques cutanées depuis sept ans, et dont l'œil droit se perdit dans l'espace de deux mois.

Cyclite suppurative. — Cette variété est presque toujours d'ordre traumatique. Elle succède à des blessures intéressant particulièrement la région ciliaire et compliquées de corps étrangers oxydables ou septiques.

La simple contusion du globe, la rupture de la sclérotique, les blessures ou les subluxations du cristallin peuvent en être également la cause. Nous ne ferons que rappeler l'abaissement de la cataracte, qui, à l'époque où cette opération était courante, entraînait la destruction de l'œil par cyclite plastique ou purulente. Le cristallin récliné et en contact immédiat avec la zone ciliaire agissait à la longue comme corps étranger. Dans notre Atlas d'Anatomie pathologique, nous avons consigné un cas de ce genre.

Outre les signes communs aux cyclites, celle suppurative s'annonce par la production d'un hypopyon, qui se montre et disparaît à plusieurs reprises, avec ou sans propagation dans le vitré.

Toutes les fois que l'examen ophtalmoscopique est praticable, on aperçoit à la partie correspondant à la blessure un reflet jaunâtre ou verdâtre qui s'avance plus ou moins dans le vitré. Il s'agit d'amas de pus et d'exsudats fibrineux, dont l'extension du côté de la pupille constitue ce que l'on appelait autrefois la *cataracte purulente*.

L'affection est toujours grave. Alors même que la suppuration reste cantonnée aux procès ciliaires, il n'y a pas moins à craindre le décollement de la rétine, par rétraction du vitré, et, ce qui est pis, l'ophtalmie sympathique.

Dans le traitement, on a peu à compter sur les antiphlogistiques. Le mieux est d'user largement d'une antisepsie rigoureuse, des compresses froides évaporantes, et de cautériser profondément les lèvres de la plaie sclérale au thermocautère, quitte à recourir à l'énucléation lorsque l'œil entier tombe en purulence. Grâce à ces moyens combinés, on peut espérer la guérison et prévenir l'ophtalmie sympathique.

Si le point de départ de la cyclite réside dans la présence d'un corps étranger, dans la blessure ou la luxation du cristallin, on procède au plus tôt à l'extraction, qui contribue à faire cesser les accidents.

VIII

OPHTALMIE SYMPATHIQUE

Par *ophtalmie sympathique* on entend l'inflammation d'un œil jusque-là sain, sous l'influence de son congénère, le plus habituellement traumatisé. C'est pour ne pas avoir tenu rigoureusement compte de cette filiation que bien des cas de phlegmasies spontanées du second œil, évoluant sous l'influence d'une cause organique commune, scrofule, rhumatisme, goutte, syphilis, ont été prises pour l'ophtalmie sympathique.

Avant d'aborder la question de la pathogénie, il nous faut exposer les formes que revêt l'affection et les conditions dans lesquelles elle apparaît.

Souvent, l'action nuisible d'un œil sur l'autre se borne à de purs *phénomènes sympathiques*. Ceux-ci se traduisent par une légère injection conjonctivale et épisclérale, une photophobie plus ou moins marquée avec ou sans larmoiement, de la photopsie et, d'autres fois, par de la fatigue pour tout travail prolongé. Ces troubles surviennent périodiquement et peuvent subsister longtemps sans aboutir à l'ophtalmie sympathique. On doit donc se garder de les envisager comme le premier stade de l'affection induite qui peut évoluer sans prodromes, ainsi que cela ressort des observations de Hirschberg[1], Steinheim[2], Critchett[3], Cross[4], Schmidt-Rimpler[5] et Lüders[6].

Ordinairement l'ophtalmie sympathique revêt les allures de l'*iridocyclite* plastique ou séreuse; l'adjonction de l'hyperhémie de la papille ou d'une *papillo-rétinite* est loin d'être la règle.

On ne saurait en citer que seize à dix-huit observations : celles de Hirschberg[7], Pflüger[8], Vigneaux[9], Harlan[10], Landesberg[11], Webster[12],

1. Hirschberg, *Arch. f. Aug.*, VIII, 1, p. 55, 1879.
2. Steinheim, *Ibid.*, IX, p. 43, 1880.
3. Critchett, *Opht. H. R.*, X, p. 322, 1882.
4. Cross, *Opht. Review*, p. 236, 1887.
5. Schmidt-Rimpler, *Klin. Mbl.*, XII, p. 177, 1874, et *Versamml. deutsch. Naturforch. u. Ärzte*, p. 344, 1877.
6. Lüders, *Diss. Inaug. Wurtzburg*, 1872.
7. Hirschberg, *Klin. Beob.*, p. 35, Wien, 1874.
8. Pflüger, *Corresp. Blatt. f. Schweiz ärzte*, nos 7 et 8, 1875.
9. Vigneaux, *De l'Ophtalmie sympathique*, Paris, 1877.
10. Harlan, *Amer. Journ. of med. sc.*, p. 303, 1879.
11. Landesberg, *Med. and surg. Rep.*, n° 18, 1880.
12. Webster, *Med. Record*, p. 258, 1881.

Spalding[1], Pooley[2], Brailey[3], Eversbuch[4], Caudron[5], Gepner[6], Hotz[7], Alt[8], Ayres[9] et Cornwall[10]. Encore est-il que dans un certain nombre le doute est permis. Seul Mauthner[11] prétend que la papillo-rétinite constitue le fond de toute ophtalmie sympathique, et que si on ne l'a pas signalée plus souvent, c'est à cause du trouble des milieux. D'après lui, le pronostic en serait plus favorable que celui de l'uvéite; jamais elle ne s'établit après énucléation de l'œil sympathisant et cède en général au traitement ou à l'extirpation de l'œil primitivement atteint.

La distinction de l'*irido-cyclite* sympathique en *séreuse* et en *plastique* simple ou maligne n'a rien d'absolu, et l'examen anatomique démontre que les deux formes se combinent presque toujours. C'est ce qui résulte des dissections de Brailey[12], v. Græfe[13], Schmidt-Rimpler[14] et Vigneaux (*l. c.*).

Habituellement, l'inflammation débute par l'iris pour gagner les parties profondes; la marche inverse, comme dans les faits de Ayres[15], Benson[16], Abadie[17], Colsmann[18], Rothmund[19], Becker[20], Leplat[21] et Schirmer[22], est exceptionnelle.

Le pronostic, particulièrement fâcheux dans la variété plastique-maligne-récidivante (le seul cas de guérison définitive est celui de Schirmer (*l. c.*, p. 224), l'est beaucoup moins pour celle séreuse, qui cède en général à un traitement bien conduit.

On n'a pas manqué d'admettre des *glaucomes* prétendus *sympathiques*. Yvert[23] en relate, et en réunissant tous ceux publiés, on arrive au chiffre de vingt-quatre. Mais, par une analyse rigoureuse, on ne tarde pas à se convaincre qu'il s'agit d'individus dont l'œil sympathisé

1. Spalding, *Trans. of the Amer. opht. Soc.*, p. 486, 1883.
2. Pooley, *Amer. Journ. of Opht.*, p. 69, 1884.
3. Brailey, *Opht. Soc. of the U. K.*, juillet 1884.
4. Eversbuch, *Arch. f. Augenh.*, p. 472, 1884.
5. Caudron, *Rev. gén. d'Opht.*, p. 289, 1885.
6. Gepner, *Centralb. f. pract. Augenh.*, p. 138, 1886.
7. Hotz, *Journ. Amer. med. Assoc.*, n° 24, 1887.
8. Alt, *Amer. Journ. of Opht.*, p. 28, 1884.
9. Ayres, *The Amer. Journ. of Opht.*, fév. 1887.
10. Cornwall, *Ibid.*, n° 1, 1887.
11. Mauthner, *Vortrage über die symp. Augenleiden*, 1878, p, 51.
12. Brailey, *Intern. med. congr. London*, 1881.
13. V. Græfe, *Arch. f. Opht.*, XII, 2, p. 149, 1866.
14. Schmidt-Rimpler, *Heidelb. Congr.*, 1891.
15. Ayres, *Arch. f. Aug.*, XI, p. 330, 1882.
16. Benson, *The Opht. Review*, p. 136, 1883.
17. Abadie, *Arch. d'Opht.*, IV, p. 130, 1884.
18. Colsmann, *Berl. klin. Woch.*, n° 12, 1877.
19. Rothmund, *Univ. Augenh. z. München*, I, p. 329, 1882.
20. Becker, *Arch. f. Psych.*, XII, p. 250, 1882.
21. Leplat, *Ann. de la Soc. méd.-chir.*, Liège, 1888.
22. Schirmer, *Arch. f. Opht.*, 1892, 4, p. 223.
23. Yvert, *Traum. du globe de l'œil*, *Rec. d'Opht.*, p. 33, 1879.

était en imminence de glaucome spontané. Tout ce que l'on peut concéder à la sympathie, c'est d'avoir hâté l'évolution.

Le même jugement s'applique à l'*atrophie simple* du nerf optique, envisagée par Mooren et Deutschmann comme consécutive à une névrite rétro-bulbaire induite. Les observations de Mooren[1], Yvert (*l. c.*), Rondeau et Dransard[2], Krenchel[3], Roosa[4] et Rosenmeyer[5] pèchent en tant qu'interprétation.

On ne saurait prétendre non plus, avec Mooren et Vigneaux, qu'il existe un *décollement sympathique* de la rétine, indépendant de la choroïdite, et l'on peut en dire autant de la *cataracte* dont Camuset[6], Brière[7] et Krückow[8] sont censés avoir rapporté des exemples.

La *sclérite* est exceptionnelle. Seul Rosander[9] en cite deux cas peu concluants. La *kératite sympathique*, sous forme de phlyctènes, infiltrats et ulcérations, a été notée quatorze fois[10]. Vu la fréquence des kératites spontanées, nous pensons qu'il s'agit de pures coïncidences, ou d'irido-cyclites sympathiques propagées à la cornée.

Enfin, les cinq conjonctivites soi-disant sympathiques consignées, une par Warlomont[11], deux par Galezowski[12], une par Webster[13] et la dernière par Brailey[14], sont bien plus sujettes à caution.

De l'examen qui précède il résulte qu'à de rares exceptions près, l'ophtalmie sympathique revêt les caractères de l'*iridocyclite*. Il reste à savoir s'il en est ainsi sur l'œil sympathisant.

Dans un *premier groupe*, nous classerons les lésions où il n'existe aucune communication avec le dehors, telles sont : le zona ophtalmique dont Deutschmann cite quatre exemples, auxquels nous ajouterons celui d'un homme de trente-trois ans, cardiaque et albuminurique, qui, après un zona de l'œil gauche, perdit le droit par sympathie, sans aucune éruption de ce côté; le symblépharon, le sarcome

1. Mooren, *Opht. Beob.*, Berlin, 1867.
2. Dransard, *Thèse de Paris*, 1875.
3. Krenchel, *Nagel's Jahr.*, 1878, p. 327.
4. Roosa, *New-York med. Record*, 1878.
5. Rosenmeyer, *Communic. Brailey Intern. Cong.*, Berlin, p. 109, 1890.
6. Camuset, *Gaz. des hôpitaux*, 1880, p. 483.
7. Brière, *Ibid.*, n° 90, 1875.
8. Krückow, *Centralb. f. Augenh.*, 1880, p. 67.
9. Rosander, *Ann. d'Ocul.*, t. LXXV, p. 30, 1876.
10. Pagenstacher, *Klin. Beob. Wiesbaden*, 1862; — J. Maats, *Utrecht-Jahr.*, p. 27, 1865; — Vigneaux, *l. c.*; — Laqueur, *Affect. sympath.*, Paris, 1869; — Cohn, *Heidelb. Congr.*, 1871; — Landesberg, *Klin. Mbl.*, p. 235, 1879; — Galezowski, *Rec. d'Opht.*, p. 641, 1880; — Léber, *Arch. f. Opht.*, XXVI, 2, p. 249, 1880; — Lawson, *Opht. H. R.*, X, p. 1, 1880; — Delapersonne, *Bull. méd. du Nord*, p. 145, 1887; — Rolland, *Rec. d'Opht.*, p. 165, 1889; — Gayet, *Arch. d'Opht.*, Paris, X, p. 97, 1890; — Lindsay-Johnson, *Ibid.*, XII, p. 51, 1892.
11. Warlomont, *Cong. de Londres*, 1872.
12. Galezowski, *Rec. d'Opht.*, p. 641, 1880.
13. Webster, *Amer. opht. Trans.*, p. 19, 1880.
14. Brailey, *Opht. Soc. U. K.*, p. 62, 1884.

et le gliome cavitaires, la tuberculose, la lèpre et l'ophtalmie blennorrhagique, plus un cas de cysticerque signalé par Jacobson. Dans tous ces faits, l'irido-cyclite concomitante doit être rendue responsable de l'ophtalmie sympathique.

Deux lésions qui méritent de nous arrêter davantage sont les *ruptures sous-conjonctivales de la sclérotique* et les *ossifications choroïdiennes*, si communes dans les vieux moignons.

Sur les vingt-trois observations publiées, de ruptures sous-conjonctivales, il faut reconnaître qu'il y en a de douteuses, tant au point de vue de l'intégrité de la conjonctive que de la nature exacte des accidents sympathiques. Celles de Gunn[1], Sachs[2], Deutschmann[3], Alt[4] et Ayres[5] font exception; à quoi nous joindrons une du même ordre qui nous est personnelle. Souvent le choc a pour effet d'ébranler le système cristallinien. Dans toutes celles qui ont abouti à la sympathie, l'inflammation cyclitique préalable de l'œil traumatisé a été la règle.

Pendant longtemps, les *ossifications* et les *dépôts calcaires* de la choroïde ont été envisagés comme prédisposant à l'ophtalmie sympathique, en provoquant l'irritation des nerfs ciliaires. Mais si l'on réfléchit que rien n'est plus fréquent que de pareilles stalactites dans les yeux atrophiés, sans qu'il en résulte aucun dommage pour l'œil congénère, force nous est d'admettre une autre cause provocatrice. Or, la clinique nous enseigne que, presque invariablement, seuls les moignons accidentellement enflammés provoquent l'ophtalmie induite; à quoi il faut ajouter le port d'un œil artificiel qui dans certains cas a pu y contribuer.

Plus exceptionnels sont les deux faits de Galezowski (*loc. cit.*), celui de Mooren[6] et un autre de Culbertson[7] où l'ophtalmie sympathique fut attribuée à l'usage prolongé d'une coque de verre dans le cul-de-sac conjonctival après énucléation. En faveur de cette pathogénie, les auteurs cités invoquent l'amélioration rapide de l'œil sympathisant après suppression de coque prothétique.

Le *second groupe*, de beaucoup plus important, concerne les plaies ouvertes tant chirurgicales qu'accidentelles du globe oculaire.

Toutes les fois qu'elles sont aseptiques, le malade échappe à la sympathie. C'est là, croyons-nous, la raison pour laquelle cette redou-

1. Gunn, *Opht., U. R.*, XI, 1886.
2. Sachs, *Arch. f. Augenh.*, XX, p. 367, 1889.
3. Deutschmann, *Ueber die Ophtalmia migratoria*, Leipzig, 1889.
4. Alt, *Arch. f. Augenh.*, VI, p. 87, 1877.
5. Ayres, *Ibid.*, VII, p. 313, 1878.
6. Mooren, *Ueber sympath. Gesichter*, Berlin, 1869.
7. Culbertson, *Amer. Journ. of Opht.*, 161, 1884.

table complication tend à devenir de plus en plus rare, depuis l'introduction de l'antisepsie.

A conditions égales, plus le traumatisme se rapproche du corps ciliaire, plus il expose à l'ophtalmie sympathique. C'est là un fait confirmé par l'expérience et dont il faut tenir compte, ainsi que nous le dirons plus loin.

Toujours est-il que le traumatisme seul ne suffit pas pour expliquer ce qui se passe, et presque toujours l'œil traumatisé s'enflamme plus ou moins avant d'influencer son congénère. Un état absolument indolore du premier œil est rare. Nous ne saurions citer que les observations de Ayres[1], Luders (*l. c.*), Angelucci[2], Mooren[3], Leber[4], Bunge[5] et Bienert, auxquelles il faut ajouter une de Cohn et deux de Schirmer[6]. Toutefois les deux derniers auteurs, en disséquant l'œil sympathisant, disent avoir rencontré des lésions de cyclite très mitigée.

Un contraste frappant existe entre les inflammations *plastiques*, constituant le point de départ habituel de l'ophtalmie induite, et celles *purulentes* qui ne la provoquent qu'exceptionnellement. Deutschmann et Leber, partisans de la théorie microbienne, cherchent à expliquer cette anomalie en admettant la destruction des micro-organismes sous l'action du pus, et leur expulsion au dehors lors de perforation. Gifford[7], de son côté, invoque l'obstruction des voies lymphatiques par des exsudats fibrineux; alors que Sattler[8] croit à un microcoque spécial donnant lieu à une inflammation toujours plastique.

Au sujet de l'hypothèse de Deutschmann, nous dirons qu'elle a contre elle l'observation de Schmidt-Rimpler. Dans un œil panophtalme depuis quatre semaines, il trouva de nombreux staphylocoques dorés qui, inoculés dans la cornée du lapin, provoquèrent de la suppuration.

L'espace de temps nécessaire à l'évolution de l'ophtalmie sympathique n'a rien de fixe. Dans les plaies récentes, l'intervalle est compris entre quatorze jours et six mois. Pour les yeux depuis longtemps perdus, il peut s'écouler un grand nombre d'années, cinq, dix et jusqu'à quarante. Presque toujours, le moignon s'irrite et s'enflamme à nouveau, sous l'influence d'une infection dont la nature et le mode de production restent discutables. S'agit-il de microbes assoupis qui se

1. Ayres, *Arch. f. Augenh.*, VII, p. 13, 1878.
2. Angelucci, *Congr. dell' Assoc. oftalm., Ital.*, 1891.
3. Mooren, *Klin. Mbl.*, XIX, p. 313, 1881.
4. Leber, *Arch. f. Opht.*, XXVII, 1, 331, 1881.
5. Bunge, *Diss. Inaug.*, Halle, 1880.
6. Schirmer, *Arch. f. Opht.*, XXXVIII, 4, p. 146, 1892.
7. Gifford, *Arch. f. Augenh.*, XVII, p. 14, 1887.
8. Sattler, *Internat. Cong. zu Heidelberg*, 1888.

réveillent inopinément, de micro-organismes nouvellement immigrés à travers une cicatrice perméable ou apportés par la circulation? Ce sont là des hypothèses qui manquent de preuves suffisantes, et cela d'autant plus que les moignons énucléés pour ophtalmie sympathique contiennent des microcoques et d'autres fois pas.

Diverses opérations réputées préventives de l'ophtalmie sympathique, *énucléation*, *éviscération*, *névrotomie optico-ciliaire*, *résection du nerf optique*, ont été accusées de la faire naître.

En ce qui concerne l'énucléation, le grand nombre de cas où elle a été pratiquée suffit à l'exonérer de ce reproche. Comme un intervalle d'une à deux semaines s'écoule avant que le second œil ne s'affecte, il y a lieu de se demander si déjà il n'était pas atteint, d'autant plus que souvent on intervient alors qu'il y a eu des troubles prodromiques, fait réel, mais trop généralisé par Lawson[1].

L'*éviscération*, bien moins souvent pratiquée, compte à son passif les deux observations de Cross[2].

La *névrotomie optico-ciliaire* faite par Mauthner[3], Poncet[4] et Leber[5] avec succès immédiat relatif, n'a pas empêché les accidents d'évoluer, au point que l'énucléation fut jugée nécessaire. Il est à noter que si la mobilité de l'iris reste abolie, la sensibilité de l'œil énervé revient; et quant à la présence de microbes dans l'œil sympathisant, elle n'a été rencontrée que dans un seul cas, celui de Leber. Ainsi s'expliquent, croyons-nous, les insuccès de cette méthode.

La *résection* du nerf optique n'a pas été plus heureuse. Schweigger[6] a vu deux fois une névro-rétinite survenir huit et onze jours après l'excision.

Scheffels[7] a été moins bien partagé encore, puisque, trois mois après l'intervention, il assistait à une irido-cyclite séreuse sur l'œil opposé, pendant que l'autre restait insensible, preuve qu'il n'y avait pas eu régénération des nerfs.

Mêmes résultats fâcheux dans les observations de Clausen[8] et Ohlemann[9]. L'examen histologique de trente moignons du nerf optique n'a pas révélé au dernier auteur la moindre trace de microbes.

Trousseau[10], ayant réséqué 3 à 4 millimètres du nerf, vit le retour

1. Lawson, *Opht.*, *H. R.*, X, p. 1, 1880.
2. Cross, *Opht. Review*, p. 236, 1887.
3. Mauthner, *Die sympath. Augenleiden*, Wiesbaden, 1881.
4. Poncet, *Internat. med. Congr.*, London, 1880.
5. Leber, *Arch. f. Opht.*, XXVII, 1, p. 331, 1881.
6. Schweigger, *Arch. f. Augenh.*, XV, p. 50, 1885.
7. Scheffels, *Klin. Mbl.*, p. 197, 1890.
8. Clausen, *Diss. Inaug.*, Kiel, 1886.
9. Ohlemann, *Arch. f. Augenh.*, XXII, p. 94, 1891.
10. Trousseau, *Soc. d'Opht. de Paris*, 7 avril 1891, et *Rec. d'Opht.*, oct. 1891.

de la sensibilité au bout de dix semaines, et trois semaines plus tard une iritis plastique de l'œil congénère. Grâce à l'énucléation et au traitement mercuriel énergique, l'ophtalmie induite s'amenda mais ne guérit pas définitivement.

Plus instructive encore est l'observation de Schmidt-Rimpler[1]. Bien que le nerf optique eût été excisé dans l'étendue de 15 millimètres, la sensibilité s'est rétablie, et un an et demi après survenait de l'irido-cyclite sympathique qui guérit par l'énucléation. L'œil ne contenait pas de microbes ; le nerf optique et les nerfs ciliaires étaient atrophiés, sauf au voisinage de la cornée, où se fait l'anastomose du plexus intra-scléral avec les filets ciliaires antérieurs, ce qui explique le rétablissement de la sensibilité dans l'œil sympathisant.

En tenant compte du nombre restreint des névrotomies comparé à celui de l'énucléation, on ne saurait partager l'engouement de Schweigger et autres au sujet de cette opération ; cela d'autant moins qu'elle provoque de l'exorbitis, un hématome orbitaire prononcé et parfois la fonte de l'œil, sans omettre des cas de mort par méningite. Nous en connaissons qui n'ont pas été publiés, et nous-même en avons enregistré un, bien que toutes les précautions antiseptiques eussent été prises.

La *pathogénie* de l'ophtalmie sympathique n'a été réellement étudiée que depuis Mackenzie[2]. Après avoir éliminé les vaisseaux et les nerfs ciliaires, l'auteur envisage comme voie probable de transfert les nerfs optiques et le chiasma. Prichard[3] s'est rangé à son avis ; tandis que Arlt[4] et Tavignot considérèrent l'affection comme une pure névralgie réflexe, donnant lieu à l'inflammation de l'œil opposé. Cette opinion, appuyée sur un examen anatomique de H. Müller[5] où le nerf optique était atrophié, mais non les nerfs ciliaires pourvus de leur cylindre-axe, devint classique.

L'ophtalmoscope permit de constater depuis, qu'en dehors de l'*irido-cyclite* il existait un autre type, celui de la *papillo-névrite* sympathique. Cette acquisition fut corroborée par Knies, qui, en disséquant un œil atteint d'irido-cyclite séreuse, reconnut la propagation de la phlegmasie jusqu'au nerf optique du côté opposé.

Deutschmann[6] ayant injecté dans l'œil divers microbes, particulièrement de l'aspergillus et des staphylocoques, parvint à provoquer une double papillo-névrite. Il conclut à la migration de micro-organismes phlogogènes, le long des gaines optiques et du chiasma.

1. Schmidt-Rimpler, *Arch f. Opht.*, XXXVIII, 1, p. 199, 1892.
2. Mackenzie, *Traité des maladies des yeux*, Warlemont et Testlin, 1852, p. 12.
3. Prichard. *Assoc. med. Journ.*, London, 1854.
4. Arlt, *Klin. Darstell. d. Krankh. des Auges*, 1881.
5. Müller, *Arch. f. Opht.*, IV, 1, p. 368, 1858.
6. Deutschmann, *Ueber die Ophtalmia migratoria*, Leipzig, 1889.

Ces expériences ont été répétées par d'autres avec des résultats contradictoires, tant au point de vue du rôle des microbes que de leur mode de transport. Qu'il nous suffise de citer Nordenson[1], Ayres, Alt[2], Randolph, Pflüger[3], Haab, Sattler[4], Schirmer[5], Uhthoff et Greef[6]. Dans des examens d'yeux énucléés ils n'ont rencontré aucune bactérie; résultat qui concorde avec celui de Ohlemann chez l'homme. Quant au microbe spécial de Sattler ressemblant au staphylococcus albus, et qui aurait la propriété de provoquer une inflammation toujours plastique, à l'instar de celui de la diphtérie, son existence n'est pas suffisamment prouvée.

Greef, avec le concours de l'assistant de Koch, répétant les expériences de Deutschmann, injecta dans l'œil du lapin de l'aspergillus glaucus, des staphylocoques et autres microbes pyogènes. Toujours il constata, à n'importe quel moment, leur absence dans les gaines des nerfs optiques. Pour lui, l'ophtalmie sympathique apparaît exclusivement chez les sujets en proie à une infection générale, par altération microbienne du sang.

L'idée qu'une infection de l'organisme intervient nous paraît d'autant plus probable que nous avons vu la panophtalmie spontanée survenir sous l'influence du froid sur un œil entièrement sain. L'examen bactériologique décela dans la cavité oculaire une grande quantité de staphylocoques qui, cultivés sur de la gélose, reproduisirent le même type clinique.

Les partisans de la théorie migratoire deviennent de plus en plus rares, si l'on en juge par les témoignages de Schmidt-Rimpler, Pflüger, Kuhnt, Laqueur et Nieden, qui, dans la Société de Heidelberg, en 1891, ont déclaré l'abandonner, ainsi que la névrectomie optico-ciliaire, dont ils ont été peu satisfaits.

Sans doute la théorie ancienne, fondée sur le rôle des nerfs ciliaires est elle-même passible d'objections.

On a fait valoir l'atrophie des filets ciliaires rendus inaptes à réagir sur l'œil congénère, et le fait rare de l'œil sympathisant resté indolore Mais nous savons qu'une partie y échappe, principalement en avant, où se fait l'anastomose avec les nerfs ciliaires antérieurs d'après Boucheron[7]. Cette disposition existait d'ailleurs dans l'œil sympathisant disséqué par Schmidt-Rimpler (*l. c.*, p. 203).

Dans la majorité des cas, l'œil sympathisant s'injecte et devient

1. Nordenson, *Centralb. f. Augenh.*, p. 20, 1888.
2. Ayres et Alt, *Amer. Journ. of Opht.*, février 1887.
3. Pflüger, *Heidelberg Cong.*, 1891.
4. Sattler, *Internat. Cong. zu Berlin*, 1890.
5. Schirmer, *Arch. f. Opht.*, 4, 1892, p. 225 et 260.
6. Uhthoff et Greef, *Cong. de Heidelberg*, 1892.
7. Boucheron, *Arch. d'Opht.*, 1891, p. 295.

douloureux à la pression, même après de longues années et alors qu'on a pratiqué la section optico-ciliaire. Il n'est pas dès lors improbable que les nerfs ciliaires antérieurs non intéressés interviennent.

Même lorsque l'œil sympathisant reste silencieux, il n'en est pas moins le siège de foyers inflammatoires profonds évoluant sourdement. O. Schirmer (*l. c.*, p. 271), sur un œil entièrement indolore, trouva les vaisseaux et les nerfs ciliaires entourés de cellules migratrices abondantes. Les filets nerveux traités au Weigert n'étaient que partiellement atrophiés, malgré la prolifération des noyaux et du stroma.

L'ophtalmie sympathique liée au port prolongé d'un œil de verre s'explique mieux par l'irritation des nerfs ciliaires de l'orbite que par la prétendue pénétration de micro-organismes dans le moignon atrophié du nerf optique. La vive douleur provoquée par la pression témoigne du rôle joué par les nerfs ciliaires.

Pour nous résumer, nous dirons que l'ophtalmie sympathique reconnaît deux facteurs principaux :

1° La réceptivité morbide de l'œil sympathisé par une excitation vaso-motrice réflexe venue de l'œil sympathisant. La forme *irido-cyclitique* que revêt presque toujours l'inflammation induite témoigne de cette origine.

2° L'infection de l'œil sympathisé par des principes chimiques ou des microbes provenant de la circulation générale, comme Michel l'a soutenu le premier et après lui Greef. Les principes phlogogènes puisent leur source dans le tube digestif, les viscères, les organes génito-urinaires ou l'œil traumatisé. Les intoxications et les dyscrasies jouent un rôle adjuvant ; d'où la nécessité, lorsqu'il s'agit d'établir le pronostic et le traitement des blessures de l'œil, de tenir compte de l'état constitutionnel du sujet. Ce sont là des considérations importantes de pathologie générale, dont l'avenir, nous l'espérons, confirmera la justesse. L'objection de Leber, que l'examen du sang ne démontre pas la présence de microbes, n'est pas valable, puisqu'il en est ainsi dans la tuberculose.

La rareté de l'ophtalmie induite, comparée à la fréquence des troubles réflexes sympathiques, indique nettement la part très grande qui revient aux conditions individuelles dans le développement de l'affection. C'est ainsi que Ohlemann (*l. c.*), sur un ensemble de 566 blessures oculaires graves, dont 46 suppurées et autant compliquées de corps étrangers, a noté deux fois seulement l'ophtalmie sympathique.

Au point de vue où nous nous plaçons, on s'explique aisément pourquoi, chez des individus sains, le traumatisme provoque de simples

troubles fonctionnels, alors que chez ceux dyscrasiés ou infectés il entraîne l'irido-cyclite et la papillo-névrite sympathiques.

Parmi les moyens prophylactiques, il en est un qui a fait ses preuves, l'*énucléation* de l'œil sympathisant. Mais, pour que cette intervention soit utile, il faut en bien préciser les indications.

Tout le monde est d'avis que plus tôt on la fait et plus sûrement on conjure l'ophtalmie sympathique. Il ne faudrait pas toutefois trop se hâter et suivre le précepte de Warlomont, qui voulait que tout œil gravement traumatisé fût énucléé sur-le-champ.

La présence de corps étrangers oxydables, tels que parcelles de cuivre ou de fer, constitue une indication presque absolue d'énucléer hâtivement.

D'une façon générale, il est bon de ne pas agir tant qu'il subsiste un reste de vision. Mais, lorsque la vue se réduit à la simple perception lumineuse, on n'a plus à hésiter. L'expérience en effet a surabondamment démontré que des yeux compromis à ce point deviennent tôt ou tard amaurotiques par décollement de la rétine et atrophie du nerf.

Si l'on est en présence d'un moignon indolore, que la pression exercée sur la zone ciliaire n'éveille aucune douleur et que l'autre œil reste indemne ou ne présente que de simples troubles sympathiques, il est permis de temporiser. Sitôt qu'on constate les moindres signes d'iritis et de papillite, que le champ visuel se rétrécit ou que la vue décline, l'énucléation s'impose. Autant cette opération est salutaire comme moyen préventif, autant elle est impuissante et parfois préjudiciable lorsqu'elle est pratiquée tardivement.

Partant de l'idée émise par Mackenzie que la principale voie de transmission était le nerf optique, de Græfe proposa de le sectionner. Son conseil fut mis en pratique par Weber et surtout Rheindorf. Ce dernier obtint un réel succès, puisque, le quatrième jour après l'opération, l'œil sympathisé s'était déjà sensiblement amélioré et que la vision quelque temps après était devenue normale.

Plus tard, de Græfe eut recours, non seulement à la section du nerf optique, mais à celle de tous les nerfs ciliaires postérieurs, qu'il abrasait avec les artères.

Dans les cas de douleurs circonscrites, il recommandait de sectionner seuls les filets nerveux correspondants, soit derrière le globe, soit et de préférence dans leur trajet intra-scléral. Pour cela, il suffisait de pratiquer à la sclérotique et à la choroïde une incision transversale de 4 à 5 millimètres entre les procès ciliaires et l'équateur. Cette névrotomie, exécutée par Ed. Meyer, Secondi et Lawrence, n'a trouvé depuis que de rares partisans.

La section partielle des nerfs ciliaires derrière le globe fut tentée

par Snellen[1] sur un œil entièrement perdu et présentant une sensibilité vive, localisée à la partie supéro-externe.

Quelques années plus tard, Boucheron[2], puis Schöler et Schweigger, reprenant les idées de v. Græfe, proposèrent l'abrasion de tous les nerfs au niveau du pôle postérieur de l'œil, de façon à supprimer l'innervation entière. Depuis lors, cette opération, appelée *section optico-ciliaire*, fut pratiquée par Hirschberg[3], Landesberg[4], Leber, Deutschmann[5], Knapp[6], et bien d'autres, avec des résultats variables.

La conjonctive une fois incisée, on détache l'un des muscles droits latéraux, l'interne ou l'externe, au gré de l'opérateur. Puis, on renverse le globe, ce qui permet d'accrocher le nerf optique et de le sectionner à l'aide de ciseaux courbes. Cela fait, on a sous les yeux tous les nerfs ciliaires postérieurs, ainsi que les vaisseaux, et on les coupe au ras de la sclérotique. Le globe remis en place, on suture les deux bouts du muscle et au besoin la plaie conjonctivale, puis on applique un bandage compressif.

Après cette opération, l'œil devient fortement exorbitique, au point que parfois on est obligé de suturer les paupières. Cette exophtalmie tient à la section du nerf optique et à l'épanchement sanguin abondant qui infiltre le tissu cellulaire de l'orbite.

L'inefficacité déjà signalée de cette méthode est due à ce que les nerfs ciliaires coupés se régénèrent au bout d'un certain temps, ainsi que le démontrent les quelques examens faits chez l'homme et surtout les expériences sur les animaux, parmi lesquelles celles de Poncet[7] sont les plus concluantes. Il faut ajouter la conservation des nerfs ciliaires antérieurs.

Pour y obvier, Schweigger[8] et de Wecker se sont adressés à l'*excision* du nerf optique dans une étendue de 4 à 5 millimètres. Nous avons dit que pour plus de sécurité Schmidt-Rimpler en a retranché jusqu'à 15 millimètres, et malgré cela l'ophtalmie sympathique n'est pas moins survenue. Ce procédé expose aux mêmes accidents immédiats et consécutifs que la section optico-ciliaire, et sauf l'emploi de ciseaux préconisés par Warlomont, qui coupent le nerf et fixent le bout postérieur, le manuel opératoire est le même.

L'*éviscération* ou *exentération* a été pratiquée par Alf. Græfe[9] en

1. Snellen, *Arch. f. Opht.*, XIX, 2, p. 255.
2. Boucheron, *Société de Biologie*, 1876.
3. Hirschberg, *Arch. of Opht.*, 1880, IX, p. 386.
4. Landesberg, *Klin. Mbl.*, XIX, oct. 1881.
5. Leber et Deutschmann, *Arch. f. Opht.*, XXVII, 1, p. 321, 1881.
6. Knapp, *Arch. f. Augenh.*, X, p. 14, 1881.
7. Poncet, *Arch. d'Ophtal.*, I, p. 120, 1880.
8. Schweigger, *Arch. f. Augenh.*, XIV, p. 50, 1885.
9. A. Græfe, *Mém. des naturalistes allemands*, Magdbourg, 1884.

vue de se mettre à l'abri des accidents qui surviennent parfois après l'énucléation. C'est surtout lors de suppuration et de phtisie de l'œil qu'il préconise cette méthode. Contre l'ophtalmie sympathique, il la restreint au cas où il y a menace, restant toujours partisan de l'énucléation, une fois que le transfert s'est effectué. Cette opération, qui a trouvé de nombreux partisans tant en France qu'à l'étranger, date du commencement du siècle et revient à Wardrop[1]. Après avoir conseillé, dans les inflammations sympathiques chez le cheval, d'inciser la cornée et d'extraire cristallin et vitré, l'auteur se demande si l'on ne pourrait pas agir de même sur l'homme ; ce que fit Barton dans les cas de pénétration de fragments de cuivre.

Pour pratiquer l'*éviscération*, Alf. Græfe dissèque largement la conjonctive autour de la cornée, puis, avec le couteau de Richter, ponctionne la sclérotique à 2 millimètres du limbe et la sectionne circulairement aux ciseaux. Le segment antérieur réséqué, il vide au moyen d'une curette tout le contenu du globe y compris la choroïde, ne respectant que la coque scléroticale. Il termine par la suture de la conjonctive seule, alors que quelques-uns préfèrent y comprendre la sclérotique.

Tous ceux qui ont fait cette opération sont unanimes à reconnaitre avec Prince[2] que la douleur et la réaction sont bien plus vives et prolongées qu'après l'énucléation. De même, ils proclament la durée plus longue de la guérison et confessent qu'au point de vue de la prothèse le résultat diffère peu. Comme les nerfs restent emprisonnés dans la coque oculaire, l'effet thérapeutique est moins certain. Nous reviendrons du reste sur ces points à propos de la panophtalmie.

L'*énucléation* fut exécutée pour la première fois dans les cas de suppuration et de cancer par Bartisch[3], à l'aide d'une cuillère tranchante qu'il promenait tout autour des parois orbitaires. Au XVIIIe siècle, Guérin, Saint-Yves et Heister conseillèrent, lorsque les conditions le permettaient, de se borner à l'excision de la moitié antérieure du globe pour faciliter la prothèse. Ce fut Louis qui substitua à l'énucléateur de Bartisch les ciseaux courbes sur le plat. De son côté, Bell proposa de passer à travers le globe une anse de fil, servant à la fois de moyen fixateur et tracteur. Déjà, à cette époque, l'usage des yeux artificiels était courant, et Richter donnait la préférence à ceux en émail.

Le procédé opératoire classique est celui de Bonnet de Lyon. Son principal mérite est de ménager la capsule de Ténon, ce qui permet d'extirper le globe sans léser les parties molles de l'orbite.

L'œil et ses annexes étant lavés antiseptiquement et le blépharostat

1. In Mackenzie, *Traité des maladies des yeux*, II, p. 128.
2. Prince, *Amer. med. Ass.*, juin 1889.
3. Bartisch, *Traité pratique d'Ophtalm.*, Dresde, 1583.

mis en place, on détache avec les ciseaux la conjonctive tout autour de la cornée, en la libérant de ses adhérences à l'épisclère. Les quatre tendons des muscles droits mis à nu, on les charge respectivement sur le crochet mousse à strabisme, et on les coupe avec des ciseaux courbes au ras de la sclérotique. Cela fait, il devient possible de luxer le globe en avant, de passer derrière les ciseaux pour sectionner le nerf optique, un peu en arrière de sa jonction au globe. Pour ce temps délicat, les uns pénètrent par le côté temporal, les autres par le côté nasal. Les premiers invoquent l'obliquité de la paroi orbitaire externe qui, faisant un angle aigu avec le nerf optique, permet à l'instrument d'aborder ce dernier plus ou moins perpendiculairement à son axe ; les seconds se fondent sur la brièveté de la voie interne qui permet d'arriver plus tôt sur nerf optique. Pourvu qu'on se serve de ciseaux suffisamment courbes, la voie importe peu.

Le globe détaché se laisse entraîner au dehors, et il suffit de le retourner pour détacher les tendons des muscles obliques et les quelques brides conjonctives qui le retiennent.

L'opération n'intéressant que des vaisseaux ciliaires de second et de troisième ordre, l'hémorrhagie est à peine sensible. Aussi peut-on intervenir sans danger chez les individus profondément anémiques et les enfants du premier âge. Le plus jeune de nos opérés était un nourrisson de six semaines atteint de cyclite suppurative congénitale, chez lequel il n'y eut aucune suite fâcheuse.

Le phlegmon orbitaire compliquant une panophtalmie, loin d'aggraver l'hémorrhagie, la rend au contraire insignifiante. Cela s'explique par le gonflement lardacé du tissu cellulaire de l'orbite ayant pour effet de rétrécir et d'oblitérer les vaisseaux.

Le globe une fois extrait, nous injectons dans l'orbite la solution de biiodure de mercure, en vue de le débarrasser du sang épanché et de prévenir toute décomposition. Cela fait, on suture la plaie conjonctivale au catgut fin, en ménageant une ouverture latérale, dans laquelle on place un petit drain de caoutchouc, destiné à conduire au dehors tout nouvel épanchement de sang et de sérosité qui pourrait s'accumuler derrière les sutures.

Le pansement consiste en application de rondelles de gaze salolée ou iodoformée, qu'on recouvre de coton hydrophile sec stérilisé et d'une plaque de mackintosh ; le tout est maintenu en place par quelques tours de bande. Comme le sang tend toujours à fuser vers le nez, il faut avoir soin de bien garnir ce côté.

Les pansements rares sont préférables, aussi n'enlevons-nous le premier qu'après trois ou quatre jours, à moins qu'il ne soit traversé par du sang.

Les suites sont des plus simples, et huit à dix jours suffisent à la

guérison. Jamais nous n'avons eu de suppuration, et dans tout le cours de notre pratique civile et hospitalière nous n'avons eu à déplorer que deux morts par méningite. Dans le premier cas, il s'agissait d'un jeune homme blessé à la guerre de 1870 par un projectile qui lui avait contusionné l'œil et fracturé le rebord de l'orbite. Dans le second, le malade était entré à l'Hôtel-Dieu pour une panophtalmie, consécutive à l'extraction de la cataracte faite ailleurs. Cet individu, albuminurique et profondément dyscrasié, offrait déjà tous les signes d'une pleurésie purulente, provoquée par l'infection de son œil, ainsi que nous l'ont démontré l'autopsie et les examens bactériologiques. Nous pensons qu'il en a été souvent ainsi dans plusieurs des cas de mort publiés. Aussi nous sommes-nous fait une règle de n'intervenir qu'après nous être assuré de l'absence de toute infection générale.

En dehors de ces conditions heureusement exceptionnelles, l'énucléation constitue une des opérations les plus inoffensives de la chirurgie oculaire. C'est dire que nous ne saurions accepter l'ostracisme prononcé par v. Græfe contre cette intervention dans la panophtalmie. Renversant la proposition, on peut avancer au contraire que nulle part elle n'est plus indiquée, pour mettre fin au triste état du malade.

Le traitement *curatif* de l'ophtalmie sympathique doit s'adresser avant tout à l'inflammation de l'œil sympathisant et à celle de l'œil sympathisé. Dans ce but, on usera localement d'instillations d'atropine, d'applications chaudes, d'injections hypodermiques de morphine et, au besoin, de sangsues et de ventouses. En cas de blessure infectée, on fera des lavages antiseptiques répétés, on cautérisera au fer rouge les bords de la plaie et l'on appliquera de la pyoctanine et de l'iodoforme. Tout prolapsus de l'iris demande à être excisé ou, pour le moins, cautérisé avec la pointe du thermocautère.

Parmi les moyens généraux, le mercure, de l'avis de tous, rend les plus grands services, pourvu qu'on l'administre en frictions, ou mieux en injections hypodermiques. Nous possédons des observations où le sublimé donné par la bouche et le sirop de Gibert ont été impuissants à enrayer l'ophtalmie sympathique, alors que la guérison s'est effectuée, grâce aux injections hypodermiques huileuses de biiodure. Si par exception le tonus s'élève, on substitue à l'atropine les myotiques et l'on ajoute des paracentèses ou la sclérotomie. Le plus ordinairement, la pupille s'obstrue par des synéchies, et il faut s'attendre à pratiquer plus tard une iridectomie optique.

Abadie[1], s'inspirant des résultats obtenus par Raymond de Turin, Gallenga et Secondi, avec les injections sous-conjonctivales de sublimé,

1. Abadie, *Ann. d'Ocul.*, mars-avril, et *Soc. fr. d'Opht.*, 1890.

préconise de pousser dans l'œil sympathisant et même celui sympathisé deux gouttes d'une solution de bichlorure de mercure à $\frac{1}{500}$ ou $\frac{1}{1000}$. Parmi ceux qui ont suivi cette pratique, il en est de peu enthousiastes. On ne saurait donc y recourir que si les moyens sanctionnés par une longue expérience ont été inefficaces.

En ce qui concerne les injections sous-conjonctivales, avec quatre à cinq gouttes de la même solution, elles sont inoffensives, mais il y a lieu de se demander si elles agissent par le mercure à dose infinitésimale, plutôt que par l'irritation qu'elles provoquent, auquel cas on pourrait leur substituer un mode plus simple de révulsion.

On n'est pas d'accord sur la valeur de l'*énucléation curative* dans le traitement de l'ophtalmie sympathique. Pour le plus grand nombre, nous l'avons dit plus haut, elle resterait sans effet et serait même nuisible. D'autres, s'appuyant sur des faits précis, soutiennent qu'elle constitue un excellent adjuvant du traitement médical. Pour notre compte, nous croyons qu'il faut être éclectique et ne pas hésiter à y recourir, toutes les fois que la sympathie continue à évoluer malgré tout. Il va de soi qu'une pareille intervention n'est permise que si la vision de l'œil sympathisant est définitivement perdue. Dans le cas contraire, on doit s'abstenir, se rappelant qu'il y a des cas où cet œil est resté seul utile au malade.

IX

SCLÉRO-CHOROÏDITE ANTÉRIEURE

La *scléro-choroïdite antérieure* réside dans un processus inflammatoire localisé à la région ciliaire et à la partie correspondante de la sclérotique.

Vu les connexions anatomiques de l'iris et de la cornée, on conçoit que ces membranes puissent participer à la phlegmasie et donner lieu à des types mixtes.

D'après la marche, l'affection se distingue en *aiguë*, *subaiguë* et *chronique*.

Dans les deux premières formes, on aperçoit sur la sclérotique, au voisinage du limbe, une ou deux plaques surélevées, de couleur rouge sombre. Par la pression digitale, on parvient à reconnaître deux ordres de vaisseaux, les uns superficiels, tortueux et mobiles, appartenant à la conjonctive, les autres profonds, fins, de couleur carminée et à direction radiaire, propres à l'épisclère. Le foyer inflammatoire mal délimité se continue insensiblement avec le reste de la sclérotique. C'est là un caractère important qui permet de différencier la scléro-choroïdite antérieure d'un état voisin, l'*épiscléritis*, représentée par une sorte de bouton saillant.

Lorsque la cornée y prend part, elle s'infiltre, devient légèrement trouble, et son épithélium s'exfolie par places.

Après une durée variable, l'affection se résout, mais pour s'attaquer successivement à d'autres parties du limbe, dont elle finit par faire le tour. La marche en est alors traînante, et l'on voit à la périphérie de la cornée un véritable feston de plaques scléreuses. S'il s'ajoute de l'iritis, on aperçoit à l'éclairage oblique des synéchies, un fin pointillé pigmentaire sur la cristalloïde antérieure, et souvent des dépôts grisâtres contre la face profonde de la cornée. C'est alors aussi que le tonus de l'œil s'élève et donne lieu à des accidents glaucomateux.

L'intensité des troubles fonctionnels varie d'après les formes que revêt la maladie. C'est ainsi que les douleurs ciliaires et la photophobie, peu accentuées chez les uns, deviennent très marquées chez d'autres, au point de les priver de sommeil, surtout au moment des accès.

Tant qu'il n'y a pas de complications, la vue conserve sa netteté, bien que l'application des yeux devienne douloureuse, par suite de la fatigue très prompte du muscle ciliaire.

Étant donné le siège inaccessible de la lésion du fond de l'œil, l'ophtalmoscope ne saurait être d'aucun secours, sauf pour déceler de fins troubles floconneux dans le vitré.

Les plaques sclérosiques de la cornée, à cause de leur siège périphérique, n'entraînent de défectuosité visuelle qu'autant qu'elles provoquent de l'astigmatisme. Chez les enfants, l'hydrophtalmie par distension du segment antérieur du globe en est la conséquence, et il s'ajoute l'excavation glaucomateuse du disque optique.

L'étiologie de la scléro-choroïdite antérieure reste obscure. Ce que nous savons, c'est que l'âge compris entre huit et vingt-cinq ans et le sexe féminin y prédisposent. Chez les adultes goutteux ou arthritiques et chez la femme parvenue à la ménopause, l'affection devient particulièrement commune et se termine par une sclérose de la cornée. On a incriminé chez les enfants et les adolescents, la scrofule et la syphilis héréditaire. Lorsqu'il coexiste de la surdité ou des malformations dentaires congénitales, on fera bien d'y songer.

Ordinairement, la scléro-choroïdite antérieure s'attaque à un seul œil, mais pour envahir l'autre après un temps variable.

Dans la forme *chronique*, on assiste à des poussées sourdes, sans rougeur ni douleur, qui conduisent à la production de staphylomes scléroticaux, siégeant au voisinage du limbe et plus rarement vers l'équateur.

Presque toujours secondaire, l'ectasie succède à des traumatismes cornéens ou à des ulcères perforants, compliqués d'adhérences ou d'enclavement de l'iris. Elle est surtout fréquente chez les enfants et les

adolescents, dont la coque oculaire très extensible cède à la pression et devient staphylomateuse.

Les staphylomes scléraux, dont il s'agit, se distinguent d'après leur siège, en *intercalaires*, *ciliaires* et *équatoriaux*.

Les premiers occupent la partie antérieure de la sclérotique, au proche voisinage du limbe. Ce qui les caractérise, c'est que l'iris, refoulé en avant et aminci, tapisse le fond du staphylome où il adhère, d'où le nom d'*intercalaires* qui leur a été donné par Schiess-Gemuseus[1].

Les staphylomes *ciliaires* siègent plus en arrière, laissant un espace de 4 à 5 millimètres entre eux et le limbe de la cornée. L'examen anatomique prouve que souvent on les a pris pour des staphylomes *intercalaires*, à cause de l'opacification du limbe cornéen. Dans une pièce de notre laboratoire (*Arch.*

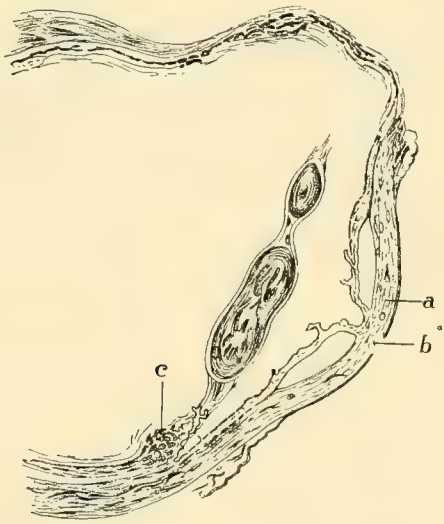

Fig. 106.
Coupe. — *a*, cornée cicatricielle. — *b*, trajet fistuleux. *c*, procès ciliaires atrophiés.

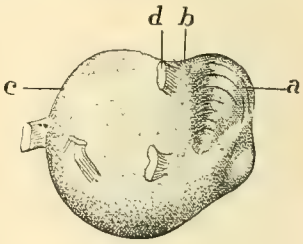

Fig. 105.
ab, limites du staphylome. *cd*, ectasie équatoriale.

d'Opht., 1891, p. 156), on voyait les procès et le muscle ciliaires atrophiés, la base de l'iris adhérente à la cornée, le cristallin cataracté et réduit, la zonule rompue d'un côté et distendue de l'autre, L'origine du staphylome était une perforation du centre de la cornée par une aiguille, douze ans auparavant.

Le nombre en est variable. Lorsqu'ils sont multiples, ils se disposent en couronne autour de la cornée, en s'accompagnant d'ordinaire d'ectasies équatoriales. Le volume dépasse rarement celui d'un petit pois ou d'une noisette.

Les staphylomes *équatoriaux*, plus postérieurs que les précédents,

1. Schiess-Gemuseus, *Arch. f. Ophtal.*, t. IX.

se développent dans la région de l'ora serrata, en avant du point d'émergence des veines vorticineuses. Tantôt ils sont situés sous les muscles droits, tantôt dans leur intervalle. Lorsqu'ils sont sous-musculaires, on risque d'en méconnaître l'existence. Dans le cas contraire, la sclérotique fortement distendue nous permet de voir la choroïde à travers. Quel qu'en soit le siège, ils affectent la forme d'une saillie arrondie, de couleur bleuâtre ou ardoisée. Deux caractères les distinguent d'une production mélanique : la facilité avec laquelle la poche se laisse déprimer sous une pression relativement légère, et la translucidité habituelle à l'éclairage oblique. En cas de doute, on peut pratiquer une ponction exploratrice qui, en affaissant la saillie, permet d'établir nettement le diagnostic.

Vu l'état glaucomateux qui se surajoute, on conçoit la perte rapide de la vision. Toutes les fois que l'examen à l'ophtalmoscope est possible, on trouve l'excavation avec atrophie de la papille et, dans les staphylomes *équatoriaux*, une plaque blanche atrophique encadrée d'un liséré noir.

Le staphylome est constitué par la sclérotique amincie que tapisse la choroïde, réduite à sa simple couche pigmentaire. A la périphérie, on rencontre des saillies verruqueuses et souvent une accumulation de pigment.

Les staphylomes *intercalaires* présentent la même constitution, sauf que l'iris adhère au fond de la cupule staphylomateuse. Lorsque les procès ciliaires en font partie, ils sont déplissés et notablement atrophiés. La zone de Zinn finit alors par se rompre, et il s'ensuit une ectopie du cristallin généralement du côté opposé.

Nous avons signalé précédemment l'excavation de la papille et l'atrophie des éléments nerveux. Ce qui nous a le plus frappé est la disparition des fibres optiques, toujours plus prononcée dans le nerf que dans la rétine. Cela s'explique par l'endovasculite que nous avons souvent rencontrée le long de l'artère centrale. La choroïde, excepté au niveau du staphylome et au voisinage de la papille, est saine bien qu'aplatie.

Le traitement de la scléro-choroïdite antérieure diffère suivant les variétés. Chez les goutteux et les rhumatisants, on doit recourir aux sudations, aux alcalins, au salicylate de soude et de lithine. Dans la forme plastique, avec participation de la cornée et de l'iris, les préparations hydrargyriques conviennent mieux. On les administre par la bouche, en injections hypodermiques ou en frictions. Plus tard, l'iodure de potassium, à la dose de 2 à 4 grammes, rend de réels services.

Si les sujets sont lymphatiques, comme cela est commun chez les enfants et les adolescents, on prescrit les amers, l'iodure de fer,

l'arsenic, l'iodoforme mélangé avec le double de son poids de café en poudre, et l'huile de foie de morue.

Contre les accès douloureux s'accompagnant de photophobie et de larmoiement, les injections hypodermiques de morphine, le choral et le bromure de potassium seront avantageusement employés.

Lors d'iritis prononcée, on insistera sur les instillations d'atropine. Si la tension de l'œil s'exagère, ce sont les myotiques, ésérine ou pylocarpine, qui doivent être mis en usage, et, en cas d'insuccès, on ajoutera les paracentèses, la sclérotomie et l'iridectomie.

Contre la sclérose cornéenne, on reste souvent désarmé, et l'iridectomie, pas plus que la tonsure de la conjonctive, ne réussissent dans la majorité des cas. De Wecker[1] propose l'application de pointes de feu au thermocautère ou à l'électrocautère autour du point sclérosé. Il y revient toutes les semaines et conseille de les répéter jusqu'à dix et douze fois.

A la période staphylomateuse, alors que la vision est abolie et que le malade est en proie à des douleurs symptomatiques de glaucome absolu, on procède à l'énucléation, qui, mieux que toute autre intervention, assure la cessation des souffrances.

X

SCLÉRO-CHOROÏDITE POSTÉRIEURE

A propos de la myopie[2], nous avons parlé des modifications qu'éprouve la choroïde au pourtour du nerf optique, sous l'influence de la distension du pôle postérieur. Le croissant blanc qui en résulte, par sa régularité et sa tendance à rester stationnaire ou à ne se développer que lentement, se distingue du processus inflammatoire dont il va être question ici, sous le nom de *scléro-choroïdite postérieure*.

Déjà il en a été fait mention à propos de la forme progressive de la myopie forte, surnommée encore *maligne*. Si nous y revenons, c'est pour étudier de plus près la marche et l'anatomie pathologique de la phlegmasie, qui constitue le pendant de la scléro-choroïdite antérieure. Cela est tellement vrai que, depuis Scarpa[3], le terme de *staphylome postérieur* sert à désigner la maladie, dont on a pu suivre les étapes successives, grâce à l'ophtalmoscope.

Au début, le *staphylome* situé toujours du côté temporal offre une

1. *Traité complet*, t. II, p. 419.
2. Voir Myopie, t. I, p. 157.
3. Scarpa, *Saggio di osservaz. ed esper. sulle principal. malat. degli occhi*, 2e éd.

coloration rougeâtre et tranche peu sur le reste du fond de l'œil. Plus tard, il devient blanc tendineux; ses bords sont irréguliers et souvent encadrés de pigment noir, dont on retrouve parfois des îlots en plein tissu atrophique. A mesure que la lésion gagne en étendue, elle finit par faire le tour de la papille, mais en restant toujours plus accentuée du côté temporal. Ce caractère la distingue nettement du halo blanc que l'on rencontre dans certaines variétés de glaucome.

Le plus ordinairement la macula n'est pas englobée. Schweizer[1], sur une statistique d'ensemble, n'a trouvé la *choroïdite maculaire* que dans 6 pour 100 des myopies supérieures à 10 D. Dans la moitié des cas environ, les deux maculas étaient prises. Chez les enfants au-dessous de dix ans, cette complication est exceptionnelle; elle devient surtout commune à quarante, et s'attaque de préférence au sexe féminin, dans la proportion de trois sur deux. Tout d'abord on voit apparaître une plaque indépendante, de couleur rouge sombre, qui devient ultérieurement blanche avec des dépôts pigmentaires autour. Fréquemment, il s'y ajoute d'autres plaques analogues *disséminées*, ce qui donne au fond de l'œil un aspect tigré. Dans 9 pour 100 des cas on constaté des troubles vitréens et, dans 7 pour 100, le décollement de la rétine. Schweizer ne fait pas jouer un grand rôle à l'influence de l'hérédité. Il admet surtout comme causes des lésions maculaires la délicatesse des éléments, leur adhérence plus grande avec la choroïde et la richesse de la macula en capillaires.

Fig. 107. — Choroïdite et apoplexie maculaires.

Dans la myopie par scléro-choroïdite postérieure, la papille y participe. Congestionnée dans les premiers stades, elle ne tarde pas à s'aplatir et à devenir oblique en dehors, d'où sa forme en apparence ellipsoïde à grand axe vertical. Elle s'excave à la fin, au point de se confondre avec le fond du staphylome, dont la sépare parfois une sorte de bordure gris ardoisé. Les minces vaisseaux rectilignes et comme tiraillés partis du disque optique se dirigent directement vers la cavité staphylomateuse.

1. Schweizer, *Arch. f. Augenh.*, 1890, p. 399.

Une complication fréquente est l'*apoplexie* de la macula. Elle se fait brusquement et apparaît sous la forme d'une tache arrondie sanglante, qui plus tard se résorbe et laisse subsister un ou plusieurs îlots blancs et des accumulations pigmentaires d'aspect charbonneux.

Les symptômes fonctionnels de la scléro-choroïdite postérieure consistent, avant tout, dans l'apparition d'une myopie qui tend sans cesse à s'accroître. Cela s'explique par l'allongement progressif de l'axe antéro-postérieur. Dans les degrés élevés de ce vice de réfraction, il s'y joint de l'astigmatisme cornéen, dont une partie peut être envisagée comme préexistante.

Il ne faudrait pas croire, toutefois, qu'il ait relation constante entre le degré de la myopie et celui des lésions choroïdiennes. Çà et là, on observe des yeux emmétropes et hypermétropes, atteints de larges plaques de scléro-choroïdite postérieure avec ou sans choroïdite *maculaire* et *disséminée*.

Ces lésions peuvent être *acquises* ou *congénitales*; dans ce dernier cas elles remontent à la vie intra-utérine. Chose curieuse, on les constate sur un seul œil devenu strabique fixe et amblyope. Pour expliquer l'absence de myopie, on suppose une conformation hypermétropique prononcée qui fait que la distension pathologique ne franchit pas les bornes de l'emmétropie.

Toujours est-il que la corrélation entre la myopie et la scléro-choroïdite postérieure constitue la règle, à tel point que les deux termes sont devenus synonymes et que les progrès de la myopie indiquent ceux de la choroïdite.

Tant que la macula est indemne, l'acuité visuelle reste normale. La perte de cette fonction est un mauvais signe, et, suivant qu'elle se fait lentement ou d'une façon brusque, on a affaire à la *choroïdite maculaire* ou à une *apoplexie*. Dans les deux cas, à l'exploration au périmètre, on reconnaît l'existence d'un *scotome central positif* et de la *métamorphopsie*, autrement dit la déformation des objets visés.

En général, les sujets fortement myopes sont désagréablement impressionnés par la lumière vive, ce qui les oblige à user de verres teintés. Il en est qui éprouvent des sensations lumineuses entoptiques, témoignant d'un état d'éréthisme de leur rétine.

Les *mouches volantes pathologiques* sont très communes. Cela tient à la participation des couches profondes du vitré qui se chargent de nombreux exsudats plastiques ou sanguins. Pour les bien apercevoir, on doit se servir de préférence du miroir plan et d'une forte lentille convergente. Une vaste hémorrhagie vitréenne est exceptionnelle et a presque toujours sa source dans la macula. Plus rare encore est le *synchisis étincelant*, dû à des amas de paillettes de cholestérine et de globes calcaires; il indique un degré avancé de dénutrition.

A côté des mouches *volantes*, il peut en exister de *fixes* qui dépendent de l'opacification du cristallin, particulièrement au niveau de son pôle postérieur. A l'ophtalmoscope, on aperçoit des lignes sombres rayonnées à concavité antérieure. Cette cataracte, dite *pathologique*, évolue lentement.

La luxation spontanée de la lentille est rare et tient à la destruction partielle de la zonule; presque toujours le cristallin se déplace en bas. Nous avons observé cette luxation aux deux yeux, et comme les lentilles avaient conservé leur transparence, l'individu possédait une réfraction différente dans les deux moitiés supérieure et inférieure de ses pupilles.

Le décollement de la rétine est très fréquent. Le malade s'en aperçoit par l'apparition brusque d'un nuage flottant qui lui restreint le champ visuel, à quoi s'ajoute de la *photopsie* sous forme de scintillements et d'images entoptiques colorées.

A très peu d'exceptions près, le tonus des yeux fortement myopes s'abaisse, et cette *hypotonie* s'accentue lorsqu'il se produit un décollement rétinien. Le glaucome est rare, presque toujours *atypique*, et peut être méconnu à l'ophtalmoscope. L'aplatissement du disque optique fait que l'excavation glaucomateuse manque, ou n'est qu'à peine ébauchée. C'est en se fondant sur les autres caractères de la maladie, l'élévation anormale du tonus et le rétrécissement nasal du champ visuel, qu'on parvient à établir le diagnostic.

Par suite du refoulement du pôle postérieur, dû non à un état hydrophtalmique de l'œil comme le voulait Stilling, mais au défaut de résistance de la coque oculaire enflammée, la macula et partant la ligne de regard tendent à se rapprocher de l'axe. De là résultent un strabisme interne apparent et des troubles dans le travail de près, qu'il faut se garder de confondre avec ceux dépendant des lésions choroïdiennes.

Le strabisme externe, généralement unilatéral, tient à l'amblyopie ou à l'anisométropie forte de l'œil. Lors de choroïdite maculaire congénitale il s'établit de bonne heure, parfois dès le bas âge, sans même que la réfraction devienne myopique.

Dans la sclero-choroïdite postérieure, les lésions anatomiques sont de même ordre que dans celle antérieure.

Au début, on assiste à un processus congestif, s'accompagnant bientôt d'exsudations plastiques et d'amas cellulaires qui infiltrent la sclérotique, la choroïde et la rétine, au pourtour de la papille. Devenant adhérentes entre elles, ces membranes se distendent, s'amincissent et finalement s'atrophient. Le pigment choroïdien et rétinien, devenu libre, se porte vers la périphérie du foyer, et se diffuse dans le vitré qui contient encore des cellules en voie de prolifération et des flocons fibrineux ou hématiques.

L'étiologie de la scléro-choroïdite postérieure comporte l'influence de diathèses encore mal connues et surtout celle de l'hérédité.

Dans l'ordre d'idées aujourd'hui admises sur l'origine infectieuse de bien des phlegmasies, rien n'empêche de supposer qu'il s'agit peut-être d'un agent provocateur spécial. Sans doute une extensibilité très grande du segment postéro-externe de la sclérotique correspondant à la fente fœtale, crée une prédisposition marquée, mais ne saurait à elle seule faire éclater l'inflammation. N'est-ce pas d'ailleurs la seule explication plausible de la choroïdite intra-utérine et de celle évoluant sur un œil strabique qui n'a jamais servi.

Vu la marche fatalement envahissante de l'affection, il faut que les malades s'astreignent de bonne heure au choix d'une carrière qui ne les oblige pas à surmener leurs yeux. De même, les heures de travail dans les écoles seront restreintes au juste nécessaire. Nous ne reviendrons pas sur le choix des verres et autres règles hygiéniques, les ayant exposées longuement à propos de la myopie.

Une fois la scléro-choroïdite en pleine évolution, un traitement curatif devient nécessaire.

Pour décongestionner la tête, on a prôné les saignées locales, les diaphorétiques, les purgatifs, le massage, le tout combiné au repos prolongé des yeux.

Nous pensons que ces moyens sont en grande partie contre-indiqués chez les individus affaiblis, lymphatiques et anémiés. A cet égard, les injections hypodermiques de pilocarpine, tant vantées, méritent de disparaître de la pratique courante. Nul agent ne provoque une plus grande tourmente de l'organisme, contre un effet thérapeutique des plus contestables.

D'après notre expérience et celle d'autres confrères, les mercuriaux seuls ou combinés à l'iodure de potassium jouissent d'une efficacité relative, mais réelle. Les préparations hydrargyriques sont surtout actives lorsqu'on les emploie en frictions et mieux encore en injections hypodermiques. Il va sans dire que l'on doit y compter d'autant plus, qu'on institue le traitement de bonne heure.

Chez les scrofuleux, les anémiques, les goutteux et les rhumatisants, les iodures alcalins et les analeptiques demandent à ne pas être négligés. On portera également son attention sur le diabète que nous avons vu parfois accompagner la scléro-choroïdite maligne. Chez un jeune adolescent diabétique, atteint de myopie maligne avec décollement de la rétine, un régime approprié et l'antipyrine se sont montrés favorables.

D'après certains auteurs, Giraud-Teulon et autres, les courants continus appliqués localement auraient pour effet d'éclaircir le vitré chargé de corps flottants. Les quelques essais que nous avons tentés ne nous autorisent pas à répondre par l'affirmative.

Toute cataracte symptomatique de choroïdite ne doit être opérée que si elle entraîne une incapacité réelle pour le travail. Comme souvent elle est incomplète, le mieux sera de combiner l'iridectomie. Le résultat est favorable, bien qu'il faille recourir parfois à une nouvelle intervention, la cataracte secondaire étant assez fréquente

XI

CHOROÏDITE GÉNÉRALISÉE OU DIFFUSE

Si l'on réfléchit aux connexions intimes de la choroïde avec la rétine et à la pénurie des détails histologiques, on comprend qu'il soit difficile de préciser la part qui revient à l'une ou à l'autre de ces membranes. Pour certains auteurs, le siège de la phlegmasie serait la choroïde; pour d'autres la rétine. Iwanoff, voulant se tirer d'embarras, a créé des variétés *mixtes* qu'il appelle *chorio-rétinites*. Nous pensons que la choroïdite syphilitique appartient à ce dernier type.

A. — CHOROÏDITE DISSÉMINÉE ET ARÉOLAIRE

La *choroïdite disséminée* se caractérise par des foyers dont le nombre, la couleur et la forme varient. Ils siègent profondément sur un plan postérieur aux vaisseaux rétiniens, principalement dans l'espace compris entre l'ora serrata et la macula.

En se fondant sur le siège et la marche, on a distingué deux formes de choroïdite disséminée, l'une *commune*, l'autre dite *aréolaire* ou de Fœrster.

La première débute toujours par la région équatoriale, pour de là gagner les parties adjacentes tant en avant qu'en arrière, mais en respectant la macula. Comme, d'autre part, le vitré reste habituellement transparent, on conçoit que l'acuité visuelle ne soit pas sérieusement compromise. Une pareille intégrité fonctionnelle contraste avec les lésions en apparence graves du fond de l'œil. Randolph[1] en a décrit deux cas typiques.

A l'ophtalmoscope, on trouve des foyers sans limites précises et irrégulièrement disposés. Ce sont des taches jaune chamois qui tranchent faiblement sur le fond de l'œil. Le disque optique est légèrement congestionné et parfois trouble.

A une période plus avancée, ces foyers pâlissent, deviennent d'un blanc tendineux, finissent par se confondre et forment de larges plaques d'atrophie. La lésion perd alors son caractère disséminé, et

1. Randolph, *Arch. f. Augenh.*, 1891, p. 316.

pour établir le diagnostic il faut se reporter vers l'ora serrata, où l'on rencontre encore de petits îlots qui témoignent de la nature de l'affection. Le pigment venant à proliférer et à se dissocier, les plaques revêtent un aspect tigré. En tenant compte du siège de ces altérations derrière les vaisseaux rétiniens, on évite de les confondre avec celles de la rétinite pigmentaire. Une cataracte corticale postérieure n'est pas rare et tient aux troubles nutritifs de l'œil.

Grâce aux recherches anatomo-pathologiques d'Iwanoff, nous savons

Fig. 108.

qu'au début, il se fait dans la chorio-capillaire une accumulation de cellules rondes, avec exsudation d'une petite quantité de matière amorphe ou finement fibrillaire, le tout soulevant la limitante de la choroïde. A la période de régression, la saillie s'affaisse et se transforme en un tissu de cicatrice qui adhère aux couches externes de la rétine. Par suite de la destruction de l'épithélium rétinien, le pigment devient libre et infiltre çà et là le tissu cicatriciel qui s'affaisse et constitue autant de dépressions ombiliquées. Les parties adjacentes de la rétine et de la choroïde restent normales.

La choroïdite *aréolaire* de Fœrster[1] ne diffère de la précédente que

1. Fœrster, *Ophth. Beiträge*, 1862.

par le groupement des lésions autour de la macula et de la papille. Un autre caractère réside dans une pigmentation plus forte des plaques, d'un noir charbonneux à la circonférence, avec fond blanc au centre; d'où le nom d'*aréolaire* généralement adopté. Les disques ainsi configurés conservent jusqu'à la fin leur forme arrondie, alors même qu'ils arrivent à se toucher. A mesure que l'affection progresse, elle gagne les parties antérieures de la choroïde, par addition de nouveaux îlots arrondis et noirs.

Cette affection se rencontre surtout chez les jeunes sujets. Sa marche est lente, et ce n'est qu'au bout de plusieurs années qu'elle gagne la région équatoriale. Le plus ordinairement, la macula, le nerf optique et le vitré restent indemnes.

L'étiologie de la choroïdite disséminée, sous ses deux formes principales, est obscure. Tout ce que nous savons, c'est que, chez les individus jeunes, elle se lie souvent à la scléro-choroïdite postérieure myopique. Chez les adultes, on a incriminé la ménopause, la syphilis, la chlorose et les altérations vasculaires séniles[1], ainsi que la goutte et l'arthritisme, mais sans preuves suffisantes.

B. — RÉTINO-CHOROÏDITE SYPHILITIQUE

Fœrster[2] a donné le premier la meilleure description clinique de cette affection, qu'il appelle *choroïdite disséminée syphilitique*. Nous possédons aujourd'hui un grand nombre de travaux, parmi lesquels il faut citer ceux de Brailey[3], Nettleship[4], O. Bull'[5], Masselon[6], Hirschberg[7], Alexander[8] et Ostwald[9].

La chorio-rétinite syphilitique apparaît à la période tardive. Elle atteint généralement les jeunes gens et les adultes, bien qu'elle puisse être exceptionnellement héréditaire et même congénitale. Lorsqu'elle est acquise, diverses conditions dyscrasiques, en particulier l'alcoolisme et la vieillesse, la rendent plus fréquente et plus grave.

Elle débute ordinairement par un seul œil, d'une façon insidieuse, si bien que beaucoup de sujets ne s'en préoccupent qu'alors qu'elle est en pleine évolution, et que le second œil vient d'être pris à son tour. Les signes fonctionnels sont : un *brouillard* perçu par le malade,

1. Hutchinson, *Ophth. H. R.*, t. V et VIII.
2. Fœrster, *Arch. f. Ophth.*, t. XX.
3. Brailey, *Ophth. H. R.*, 1880-1882.
4. Nettleship, *Ibid.*, t. XI.
5. O. Bull, *Ophthalm. and Lues*, Christiania, 1884.
6. Masselon, *Mém. d'ophtalmoscopie*, Paris, 1885.
7. Hirschberg, *Centralblatt f. Path. Augenheilk.*, 1886.
8. Alexander, *Syphilis und Auge.*
9. Ostwald, *Congrès int. de Heidelberg.*

la *photopsie*, sous forme de scintillements et de sensations lumineuses colorées, surtout quand le sujet passe d'un lieu sombre dans un endroit éclairé, la *micropsie*, qui tient à l'assombrissement des images, par suite de la torpeur de la rétine et du trouble des milieux, enfin l'*héméralopie*.

A l'examen ophtalmoscopique, on constate, ainsi que Fœrster l'a indiqué, un *trouble poussiéreux* du vitré dans la région axiale du fond de l'œil, alors que les parties périphériques restent claires. Ultérieurement, le tout devient nuageux et l'on aperçoit de gros flocons mobiles, caractéristiques du synchisis simple. Ce trouble poussiéreux est d'une importance capitale pour le diagnostic, et doit être recherché avec attention.

Au début, la papille est congestionnée, parfois saillante et comme œdémateuse. D'après Fœrster, il existerait dans le tiers des cas des taches blanches rétiniennes autour de la macula, rappelant celle de la rétinite albuminurique. Nous n'avons observé cette lésion que chez un très petit nombre de sujets, outre qu'il reste à s'enquérir s'il n'y a pas coïncidence de néphrite syphilitique avec albuminurie. Des faits de Bader[1], Galezowski[2], Hutchinson[3], Bergmeister[4], Alexander[5] et celui de Montprofit[6], recueilli dans notre service, il résulte que la choroïdite maculaire est un accident tardif, apparaissant dix-huit mois à cinq ans après le chancre et toujours sur un seul œil. D'après Hutchinson, elle se lierait ordinairement à la kératite interstitielle héréditaire.

A la période de déclin, le vitré s'éclaircit, ce qui permet de voir, surtout vers la périphérie, des amas pigmentaires pourvus de prolongements anastomotiques qui rappellent ceux de la rétinite pigmentaire congénitale. Comme dans cette dernière, on constate le *rétrécissement concentrique* du champ visuel et l'*héméralopie*. Aussi, pour établir le diagnostic différentiel, on doit tenir compte de l'intégrité de la vision avant l'apparition de la maladie oculaire et de la présence d'autres manifestations syphilitiques.

A la période finale, les foyers pigmentaires s'élargissent, se confondent, en même temps qu'ils s'atrophient et prennent un aspect blanc tendineux à leur centre, revêtant jusqu'à un certain point l'aspect de la choroïdite disséminée. Toutefois, l'existence d'une atrophie rose chamois de la papille et la petitesse des artères rétiniennes devenues

1. Bader, *Opht. H. R.*, p. 245, 1858.
2. Galezowski, *Gaz. des hôpit.*, janvier 1862.
3. Hutchinson, *Opht. H. R.*, VI, 1869.
4. Bergmeister, *Arch. f. Opht.*, XX, 2, p. 95.
5. Alexander, *Syph. u. Auge*, 1888, p. 75.
6. Montprofit, *Arch. d'Opht.*, 1885, p. 138.

filiformes permettent de la distinguer, d'autant mieux que l'amblyopie précoce et l'héméralopie ne s'observent que dans la rétinite syphilitique.

Dans une forme rare, il se fait des exsudations plastiques ou sanguines entre la rétine et le vitré, partiellement décollé. Il en résulte des brides saillantes d'un blanc chatoyant ou légèrement verdâtre à bords frangés. Elles s'attachent à la périphérie de la papille et vont se fixer plus ou moins loin sur la rétine. Cette altération, qui n'est pas spéciale à la maladie, a été décrite par Manz sous le nom de *rétinite proliférante*.

La *rétinite syphilitique* sans participation notable de la choroïde existe et constitue un type commun, ainsi que Jacobson[1] l'a établi le premier. L'examen histologique de Mauthner[2] et de Nettleship[3] ne laisse aucun doute à cet égard.

Au début, elle se caractérise par la concentration du trouble poussiéreux au voisinage immédiat de la papille plus ou moins gonflée et hyperhémiée, alors que toute la partie équatoriale conserve son intégrité.

Sans être aussi commune que le veut Schnabel[4], elle se rencontre, d'après Alexander dans les 7,7 pour 100 des cas. Elle apparaît un à deux ans après le chancre et s'accompagne de photopsie et de chromopsie prononcées. L'évolution en est lente et les récidives communes. Malgré cela, le traitement spécifique jouit d'une action marquée, sauf chez les vieux syphilitiques cachectisés, où le mal aboutit à une atrophie jaune de la papille avec rétrécissement extrême des artères. Le champ visuel s'obscurcit alors de la périphérie au centre et il s'ajoute la dyschromatopsie.

En fait de variétés rares de rétinite syphilitique, nous signalerons : la *périvasculite*; les *hémorrhagies* le long des vaisseaux, dont on ne possède que six exemples et qui, suivant toute probabilité, se rattachent à une néphrite spécifique; enfin, la *rétinite centrale récidivante* de v. Græfe.

Cette dernière a été observée depuis, par Mauthner (*l. c.*), Wecker[5], Reuss[6], Ewetsky[7] et d'autres. Dans les premiers stades, on aperçoit au niveau de la macula un trouble grisâtre qui s'étend jusqu'à la papille. De là résulte un scotome central et de la métamorphopsie.

Ostwald[8] appelle l'attention sur la fréquence d'une rétinite polaire.

1. Jacobson, *Königsberg med. Jahrbüch.*, I, p. 283, 1859.
2. Mauthner, *Lehrb. d. Ophthalmoscopie*, p. 570.
3. Nettleship, *Arch. f. Aug.*, XVII, p. 368.
4. Schnabel, *Wien. med. Blätter*, n. 33 et 34, 1882.
5. Wecker, *Traité d'Ophtalmologie.*
6. Reuss, *Wien. med. Presse*, 1885.
7. Ewetsky, *Centralb. f. prakt. Augenh.*, juin 1882.
8. Ostwald, *Bericht. u. d.* VII, *internat. opht. Congress*, p. 474

avec ou sans complication d'iritis. D'après lui, dans la période des accidents secondaires, il existe fréquemment des points blancs groupés autour de la macula et en rapport avec de fins vaisseaux artériels. Cette lésion étant peu apparente, on doit procéder à l'exploration par l'image droite et avec un faible éclairage. Lorsqu'il survient du trouble visuel, il s'annonce par de la métamorphopsie et un petit scotome central négatif. Deyl, cité par l'auteur, aurait constaté à l'examen anatomique chez une femme morte de pneumonie, de la péri artérite avec lésions des éléments de la rétine.

On conçoit combien, au point de vue du diagnostic et du traitement, il est important de tenir compte de ces altérations que Hirschberg[1] a le premier signalées.

La marche de la chorio-rétinite syphilitique est en général lente et souvent insidieuse. L'amblyopie qui l'accompagne est d'autant plus hâtive et prononcée qu'il y a participation du nerf optique. Comme l'affection procède par poussées successives, il faut être très réservé sur la durée généralement longue, malgré le traitement institué.

Nos connaissances anatomo-pathologiques sont de date récente : nous en sommes redevables à Brailey, Nettleship et Deyl de Prague.

Il résulte de leurs travaux que la choroïde, la rétine, l'iris et les procès ciliaires peuvent être le siège de lésions isolées. On rencontre des gommes disséminées dans la chorio-capillaire, avec soulèvement de la limitante ordinairement intacte ; dans la couche des fibres nerveuses, des cellules migratrices, qu'on suit parfois jusque dans l'épaisseur du nerf optique ; enfin, une diminution excessive du calibre des artères rétiniennes, par suite de la sclérose de leurs parois, à quoi s'ajoute, d'après Nettleship, l'infiltration cellulaire de leur gaine lymphatique.

A une période plus avancée, les parties altérées de la chorio-capillaire et de la rétine se transforment en tissu cicatriciel conjonctif, contenant çà et là des amas pigmentaires. Au milieu de ces désordres, la couche des gros vaisseaux de la choroïde et la lamina fusca restent longtemps indifférentes et n'y participent que très tard.

Le trouble poussiéreux du vitré consiste, d'après Nettleship, dans une accumulation de cellules immigrées, les unes rondes, les autres pourvues de prolongements. Il est à présumer que plus tard il s'ajoute des exsudats fibrinoïdes et même sanguins qui expliquent l'apparition des gros flocons.

Le traitement de la chorio-rétinite syphilitique, pour être efficace, doit être institué de bonne heure et suivi rigoureusement.

On débutera par les frictions ou les injections hypodermiques de

1. Hirschberg, *Eulenburg's Real-Encyklopädie*, II, *Auflag.*

mercure. Dans l'intervalle des cures mercurielles, on prescrira l'iodure de potassium à haute dose, quatre à huit grammes par jour chez les adultes, d'après la tolérance de l'estomac.

Une condition indispensable pour le succès consiste à mettre la rétine à l'abri de l'excitation provoquée par toute lumière vive. C'est dans ce sens que le séjour du malade dans des localités à ciel habituellement couvert est préférable aux régions ensoleillées. Le port de lunettes sombres et, lors de phénomènes aigus, l'habitation dans des pièces peu éclairées, sont particulièrement indiqués.

Le régime, bien que tonique et réparateur, ne doit pas être excitant. Il faut proscrire surtout les boissons alcooliques, l'expérience ayant démontré que rien n'aggrave la syphilis comme l'alcool pris en excès.

En supposant que l'individu soit anémié ou scrofuleux, on ajoutera le fer, les amers, l'huile de foie de morue et aussi l'iodoforme, qui, dans les cas de scrofule avérée, constitue le meilleur agent thérapeutique.

Une fois la rétinite guérie, il reste à réveiller l'appareil optique en voie d'atrophie. C'est alors que les courants continus et les injections hypodermiques de strychnine trouvent leur application. Comme la rétino-choroïdite syphilitique est sujette à des récidives, on devra surveiller les malades et revenir sans délai au traitement spécifique.

C. — CHOROÏDITE SUPPURATIVE

La choroïdite suppurative apparaît dans deux conditions différentes : tantôt spontanément sous la dépendance d'un état général infectieux, tantôt à la suite d'un traumatisme qu'elle vient compliquer. Nous étudierons séparément ces deux ordres de choroïdites.

1° *Choroïdite suppurative spontanée. — Ophtalmie septique.* — L'affection a été successivement décrite sous les noms de choroïdite *métastatique*, de choroïdite par *embolie* et d'ophtalmie *septique*. Tous rappellent, comme on le voit, l'influence d'un état dyscrasique ou infectieux.

Au point de vue de l'étiologie, nous mentionnerons le typhus, la méningite cérébro-spinale, la fièvre puerpérale, la suppuration du cordon chez le nouveau-né, la pneumonie et, finalement, la grippe épidémique, qui nous a fourni dans ces dernières années un certain nombre d'exemples. Exceptionnellement, on doit signaler la scarlatine grave, la variole confluente, le phlegmon érysipélateux, la pustule maligne, la pyohémie chirurgicale, l'endocardite ulcéreuse et, d'après Middlemoor, le choléra asiatique. Nous ajouterons un cas de choroïdite suppurative *spontanée*, survenue chez un individu âgé, après un trajet en impériale d'omnibus par un froid rigoureux.

A la dissection de l'œil, on rencontre des amas de pus sous forme de traînées, ayant pour siège exclusif la chorio-capillaire. Par suite de cette infiltration, la choroïde augmente d'épaisseur au point de doubler et de tripler de volume. Les vaisseaux et les veines sont gorgés de sang et contiennent souvent des infarctus ; il n'est pas rare de rencontrer autour d'eux de véritables foyers apoplectiques. Plus tard, la suppuration envahit la rétine et le vitré, au point que la cavité oculaire ne contient plus qu'une masse caséeuse. A la période ultime, le pus infiltre la sclérotique, l'espace sous-ténonien et jusqu'au tissu conjonctif de l'orbite. La cornée, prise à son tour, se nécrose et se perfore, ce qui réduit l'œil à l'état de moignon.

Le plus ordinairement, l'affection s'attaque à un seul œil. Par exception, les deux peuvent être pris à la fois ou successivement, ainsi que nous l'avons observé chez une femme atteinte de pyohémie puerpérale.

Pendant que la suppuration s'établit, on rencontre parfois des collections dans différentes parties du corps, principalement au niveau des articulations, dans le tissu cellulaire sous-cutané et les cavités viscérales.

Dans une observation, publiée par notre ancien interne Pousson[1], l'examen du sang, du pus provenant de l'œil et d'abcès sous-cutanés, démontra l'existence de micro-organismes, dont les plus caractéristiques étaient des streptocoques sous forme de chapelets courts. De même, chez la malade citée plus haut, dont les deux yeux furent atteints de choroïdite suppurative, l'examen du pus pris dans le vitré et dans une vésicule cutanée pemphigoïde, révéla de nombreux streptocoques.

Ce résultat rend peu admissible la théorie de la métastase hippocratique, ainsi que celle moderne de l'embolie. Il est plus conforme aux idées bactériologiques d'admettre que des microbes pyogènes provenant des lochies parviennent jusque dans les vaisseaux de la choroïde, s'y arrêtent et y évoluent. Une thrombose et l'embolie n'interviennent qu'en interceptant le cours des microbes. Nous savons, en effet, que tout embolus non infecté provoque la nécrobiose et non la suppuration.

L'arrivée des micro-organismes dans l'œil par la circulation nous a été également révélée chez un individu atteint de grippe épidémique, avec broncho-pneumonie concomitante et lymphite phlegmoneuse du membre supérieur gauche. Le pus, recueilli dans un petit abcès de la racine du bras, contenait des streptocoques.

Chez notre malade à la choroïdite *spontanée a frigore*, nous avons rencontré, dans l'œil, du staphylocoque qui, cultivé sur agar et gélose,

1. Pousson, *Arch. d'Opht.*, 1881, t. I, p. 174.

puis injecté dans le vitré et la chambre antérieure de lapins, produisit une panophtalmie.

A côté de cette forme, nous devons mentionner une autre subaiguë qu'on observe particulièrement dans certaines pyrexies, l'influenza, la méningite cérébro-spinale, et même dans un petit nombre de fièvres puerpérales. Elle se caractérise par une faible réaction et l'envahissement rapide du vitré, qui revêt un aspect louche et crémeux caractéristique. Peu après, le cristallin, encore transparent, se trouve refoulé, et des synéchies iritiques ne tardent pas à obstruer la pupille.

Dans presque tout le cours de la maladie, la tension intra-oculaire est au-dessous de la normale. L'œil, absolument mou, prend une forme carrée et se réduit de volume. La cornée, restée longtemps transparente, finit elle-même par s'opacifier.

Dans la forme bénigne où tout procède à froid, le vitré s'éclaircit et la vision momentanément perdue se rétablit en partie ou en totalité.

Nous mentionnerons en passant une sorte d'hyalite observée par J. Trompetter[1] et Blessig de Saint-Pétersbourg, dans une épidémie de fièvre récurrente. Les particularités qu'ils signalent font penser à une hyalo-choroïdite plastique, avec hypopyon transitoire.

Roth[2], frappé des allures singulières de l'ophtalmie suppurative *atténuée*, la décrivit sous le nom de *rétinite septique*. A l'examen de l'œil d'une femme atteinte de fièvre puerpérale avec endocardite, il trouva la rétine œdémateuse, parsemée de trombus, et presque rien du côté de la choroïde.

Litten[3] rapporte huit cas analogues. Dans cinq, les deux yeux étaient pris; il insiste sur la fréquence des hémorrhagies rétiniennes, qu'il attribue à des embolies infectées.

Heiberg[4] constata les mêmes lésions, qu'il décrit en détail.

Pour Kahler[5], les formes choroïdienne et rétinienne seraient toutes deux d'origine septique.

En ce qui concerne le genre de microbes, Wagenmann[6] a rencontré le streptocoque, Mitwalsky[7] le staphylocoque et Hlava des bacilles typhiques. Herrnheiser[8] signale deux fois le streptocoque et une le staphylococcus aureus. Dans l'un des cas où le malade avait succombé à la pneumonie, il y avait des diplocoques incapsulés, aussi bien dans les yeux que dans les poumons. Il n'a trouvé l'affection bilatérale

1. Trompetter, *Klin. M. B. f. Augenheilk.*, 1880.
2. Roth, *Virchow's Arch.*, X, p. 175.
3. Litten, *Zeitschr. f. klin. Medic.*, 1881.
4. Heiberg, *Centralb. f. medic. Wissensch.*, 1874, S. 361.
5. Kahler, *Zeitschr. f. Heilk.*, I, 1880.
6. Wagenmann, *Arch. f. Opht.*, XXXVIII, 2, 147.
7. Mitwalsky, *Sbornik., lek.*, III, H. 2, 3.
8. Herrnheiser, *Klin. Med.*, 1892, décembre, p. 395.

qu'une fois sur cinq. L'exploration ophtalmoscopique faite dès le début montra le vitré trouble, la papille injectée avec des veines triplées de volume; la rétine, opalescente et jaunâtre, avec de nombreuses hémorrhagies. A la dissection, thrombose des vaisseaux avec entravasations sanguines et microbes en grande quantité, principalement au niveau de la macula et de la couche pigmentaire de la rétine; nerf optique dépourvu de microbes et d'infarctus.

L'œil d'une autre malade morte de fièvre puerpérale présentait un abcès de l'iris farci de staphylocoques. Le corps ciliaire contenait du pus et des embolies. Seules, les couches antérieures du vitré étaient infiltrées, alors que la choroïde et la rétine se montraient relativement saines.

A côté de notre observation de grippe épidémique, nous citerons celles de Nathanson[1], Eversbusch[2], Piéchaud[3], Mitwalsky (*l. c.*).

Lietten, sur 35 cas d'infection purulente de l'œil, signale 32 fois les hémorrhagies rétiniennes et 3 fois seulement les plaques blanches de Roth, qu'il envisage comme de nature marastique.

Herrnheiser (*l. c.*) distingue deux formes d'ophtalmie infectieuse : la *chorio-rétinite* embolique grave, toujours d'origine microbienne, et la *rétinite septique* rappelant, par la fréquence des hémorrhagies, les rétinites de la leucémie, de l'albuminurie et de l'anémie pernicieuse, d'ordre toxique.

Dans ce dernier type, le pus peut faire défaut, comme chez un de nos malades, dont le vitré, bien que jumenteux au point de simuler la suppuration, ne contenait ni microbes, ni globules purulents.

Le traitement de l'ophtalmie septique comporte, au début, l'emploi des résolutifs et surtout des antiseptiques généraux. C'est à ce titre que l'on administrera l'acide salicylique, le naphtol et les préparations mercurielles.

En même temps, on s'attachera à éteindre le foyer infectieux primitif, ce qui est particulièrement le cas pour les lochies chez les nouvelles accouchées.

En ce qui concerne l'œil, on usera largement des lavages avec la faible solution de sublimé ou de biiodure de mercure, et l'on appliquera en permanence des compresses évaporantes trempées dans les mêmes liquides.

Si l'organe est à jamais perdu, on fera l'énucléation, en vue de prévenir toute complication; mais il est prudent de n'intervenir qu'après le rétablissement de l'état général.

1. Nathanson, *Medizinske Obozrenje*, XXIII. n. 11.
2. Eversbusch, *Münchener med. Wochenschr.*, 1890.
3. Piéchaud, *Presse méd. belge*, 1874, N. 12, 2.

D. — CHOROÏDITE SUPPURATIVE TRAUMATIQUE

Bien que la cause apparente réside dans un traumatisme ancien ou récent de l'œil, la choroïdite suppurative grave ou *panophtalmie* ne saurait se produire sans contamination par des germes pathogènes ou leurs sécrétions.

Qu'il s'agisse d'opération de cataracte ou de toute autre blessure, de staphylomes, d'enclavements de l'iris et de brûlures par le feu ou les agents chimiques, c'est toujours l'infection qu'il faut accuser.

Les divers états dyscrasiques, tels que l'alcoolisme, le diabète, l'albuminurie, se bornent à favoriser l'évolution du processus suppuratif.

Pour expliquer la suppuration oculaire, les auteurs ont émis plusieurs théories. Zehender a fait intervenir les tiraillements de l'iris; Zwansy et Sattler invoquent la hernie du vitré dans la poche staphylomateuse. Leber, dans un premier travail paru en 1878, insiste sur les espaces intra-cellulaires de l'épithélium, exposés à l'infection par suite de la chute spontanée ou traumatique de la couche épidermique qui tapisse la cicatrice. Wagenmann[1], s'étant livré à l'analyse de dix-huit observations de suppuration du globe, dont quatre survenues tardivement après l'extraction de la cataracte, une consécutive à l'iridectomie pour glaucome, et treize dues à des hernies traumatiques de l'iris, établit le rôle prépondérant de la distension glaucomateuse qui, en éraillant la cicatrice, la rend perméable aux germes pathogènes venus du dehors. Ce qui le prouve, c'est la présence dans l'œil du staphylococcus aureus ou albus, dont le vitré serait le principal milieu de culture.

Sans vouloir nier la fréquence de l'infection par voie externe, nous pensons qu'il y a lieu d'admettre aussi une panophtalmie d'origine interne ou par endo-infection. Cela est vrai pour d'autres parties de l'organisme, et rien ne s'oppose à ce que l'œil traumatisé constitue un terrain tout préparé au développement de microbes contenus dans le sang. Ce qui tend à nous confirmer dans cette idée, c'est qu'en procédant à des cultures avec le vitré provenant de très vieux moignons à parois épaisses, nous avons souvent rencontré des micro-organismes. A moins de les considérer comme contemporains d'une lésion du globe, remontant à vingt ou trente ans, ce qui est peu probable, force nous est de les rattacher à une immigration par la voie des vaisseaux. Nous en donnerons comme exemple un ancien angiome fibromateux de l'orbite qui suppura dans le cours de la fièvre typhoïde; la collection purulente contenait exclusivement des bacilles d'Eberth.

1. Wagenmann, *Arch. f. Opthal.*, t. XXXV, 4, p. 111 et suivantes.

Des corps étrangers oxydables logés dans l'œil provoquent très souvent la suppuration, alors même qu'ils sont aseptiques. Nous avons cité, à propos de l'iris et de la cornée, les expériences probantes de Leber. De son côté, Rindfleich[1], en injectant antiseptiquement dans le vitré une goutte de mercure pesant 20 centigrammes, produisit de l'hyalite suppurée qui, au bout de vingt-quatre heures, s'accompagna d'hypotonie manifeste et aboutit finalement à la phtisie du globe. L'auteur attribue l'hypotonie au ratatinement du vitré, et non au corps ciliaire et à l'humeur aqueuse, relativement peu altérés.

Dans les choroïdites suppuratives graves, le pus finit par envahir le sac cristallinien. Ce fait a d'autant plus lieu de nous étonner que la lentille, exclusivement composée d'éléments épithéliaux, ne saurait se prêter à la suppuration, et que les cristalloïdes, dépourvues de pores, ne peuvent livrer passage aux globules purulents.

Pour éclairer ce point, Deutschmann[2] a injecté du pus dans la chambre antérieure et dans le vitré. Il est arrivé à se convaincre que toujours il se produit de petites solutions de continuité du sac capsulaire.

Leber[3] et Wagenmann[4] confirmèrent l'exactitude de ce fait sur des yeux humains devenus panophtalmes. Il est à noter que les perforations sont souvent exiguës, au point que seuls des microbes pourraient les franchir.

Leber[5], voulant savoir si l'usure de la cristalloïde ne tenait pas à l'action d'une zymase contenue dans le pus, fit des extraits qui, mis en contact avec diverses substances organiques, eurent pour effet de les dissoudre.

J. Schöbl[6], se fondant sur l'examen anatomique de 25 yeux énucléés pour suppuration, 15 fois à la suite de traumatismes, 8 fois après brûlures, ulcérations et purulence de la cornée, et 2 fois dans le cours de la fièvre puerpérale, arrive à conclure que dans la grande majorité des cas l'infection débute par la rétine. Seules, cinq blessures du corps ciliaire, dont trois avec pénétration de corps étrangers, font exception, en ce sens que la lésion débuta par une véritable choroïdite purulente. Partant de là, l'auteur s'élève contre les classiques qui envisagent les deux termes de choroïdite suppurative et de panophtalmie comme synonymes.

La marche de l'affection est la suivante :

Au début, il apparaît dans la chambre antérieure un trouble

1. Rindfleisch, *Arch. f. Opht.*, XXXVIII, 2, p. 221, 1892.
2. Deutschmann, *Arch. f. Opht.*, XXVI, 1, p. 133, 1880.
3. Leber, *Klin. Mbl.*, XXVII, p. 45.
4. Wagenmann, *Arch. f. Opht.*, XXXV, 4, p. 140, 1889.
5. Leber, *Entstehung der Entzüngung*, Leipsig, 1891, p. 226.
6. Schöbl, *Arch. f. Augenh.*, 1890, XXI, p. 348.

diffus, auquel succède l'opacification laiteuse de la cornée. Ces phénomènes sont dus à l'accumulation de leucocytes et à des dépôts fibrineux dans l'humeur aqueuse.

Lorsque la suppuration a pour point de départ une plaie cornéenne, on en voit les lèvres se boursoufler et prendre un aspect gris jaunâtre. Les bords s'entr'ouvrent et laissent échapper un exsudat diphtéroïde qu'on détache facilement, mais qui se reproduit sans cesse. Le vitré, une fois envahi, repousse le cristallin et l'iris, d'où il résulte l'effacement de la chambre antérieure et la dureté du globe. Si l'on écarte les lèvres de la plaie, ou si l'on ponctionne la coque oculaire, c'est à peine si quelques gouttes de sérosité s'écoulent. Le contenu, en effet, est une masse purulente épaisse qui se prête peu à une sortie facile. Les parties voisines participent bientôt à l'inflammation, et autour de la cornée dépourvue d'épithélium se montre constamment un fort chémosis. Les paupières œdématiées, rouges et luisantes, cachent partiellement le globe, qui est projeté en avant par suite d'une accumulation de pus dans l'espace sous-ténonien et souvent dans le tissu cellulo-graisseux de l'orbite.

A la dernière période, la cornée se nécrose et donne issue à une masse fongueuse rappelant le bourbillon de l'anthrax. Le malade, en proie jusqu'alors à des souffrances vives, se sent tout à coup soulagé, ce qui le porte à s'illusionner sur le sort de son œil à jamais perdu. La persistance de phosphènes contribue encore à l'entretenir dans l'erreur. Il est rare d'observer l'atrophie progressive du globe sans perforation préalable. Cela ne se rencontre guère que dans les formes mitigées.

Traitement. — Une fois la choroïde et la rétine infiltrées de pus, il est difficile d'empêcher la destruction de l'œil. Ce n'est qu'en agissant de bonne heure, alors que l'inflammation est confinée à l'iris et aux procès ciliaires, que l'on a quelque chance de réussir. Dans ce but, on aura recours aux topiques évaporants, aux divers antiseptiques, mercure, iodoforme, pyoctanine; en y combinant l'administration du calomel et des narcotiques. En fait de collyres, on choisira les mydriatiques ou les myotiques, d'après l'état du tonus de l'œil et le plus ou moins de tendance aux synéchies iritiques. Lorsque la suppuration débute par une plaie cornéenne, il faut d'abord la toucher vigoureusement et à plusieurs reprises avec la pointe du thermo ou de l'électrocautère, pour recourir ensuite aux antiseptiques. Si, malgré cela, la purulence gagne en profondeur, on pourra tenter les lavages de la chambre antérieure avec la solution au biiodure de mercure. A cette période et même avant, Darier et Abadie conseillent de faire dans le vitré une injection d'une ou deux gouttes de sublimé à $\frac{1}{1000}$.

La purulence de la choroïde établie, il ne reste plus qu'à mettre fin

au plus tôt aux souffrances du malade, et à tâcher d'obtenir un moignon régulier pour l'application d'un œil de verre.

Dans ce but, les uns préconisent une large ponction méridienne au niveau de l'équateur, à l'aide du couteau ou de la pique; les autres se contentent d'agrandir la plaie préexistante de la cornée, ou de réséquer circulairement cette dernière, pour donner issue au magma purulent; enfin, quelques-uns pratiquent le curettage de la cavité oculaire.

Malheureusement, tous ces procédés ne procurent qu'un soulagement temporaire, et tôt ou tard on est obligé d'intervenir d'une façon plus radicale.

L'*éviscération*, reprise par Alfred Græfe, n'a guère réalisé les espérances qu'on en avait conçues, pas plus ici que pour l'ophtalmie sympathique. Bien des malades continuent à souffrir; la cicatrisation du moignon est longue et s'accompagne de gonflement des paupières et de signes réactionnels vifs. Les partisans de cette méthode prétendent obtenir un moignon plus mobile, grâce à l'insertion des muscles extrinsèques sur la sclérotique, et éviter les dangers parfois mortels imputables à l'énucléation. Pour ce qui est de la mobilité du moignon, le support fourni par la sclérotique affaissée et ratatinée se réduit à peu de chose; et quant au danger de mort, dont seule se trouverait entachée l'énucléation, nous avons dit qu'il n'y a guère lieu d'en tenir compte, pourvu qu'on agisse antiseptiquement.

L'idée de Ph. Mules, de Manchester, de placer définitivement dans la cavité sclérale une boule de verre, ne nous paraît guère plus heureuse. Malgré les faits rapportés par Brudenell Carter, il ne faut pas oublier que Richardson Cross relate deux cas d'ophtalmie sympathique, quatre mois après l'introduction du globe de verre. Mules[1] lui-même n'est pas sans avouer qu'assez souvent, le petit ballon de verre provoque une vive réaction accompagnée de douleurs. Dans les trois insuccès publiés par Powers il y eut suppuration, et deux fois le ballon fut spontanément expulsé. Ce que nous venons de dire pour les sphères en verre s'applique à celles en or, en argent ou en celluloïde.

Partant des considérations qui précèdent, et en nous fondant sur une longue expérience, nous professons que l'énucléation, pratiquée antiseptiquement et par la méthode de Bonnet de Lyon, constitue l'opération par excellence pour tout œil franchement panophtalme.

1. Mules, *Med. congress* Washington, septembre 1887.

NÉOPLASMES DE LA CHOROÏDE

XII

SARCOME

De tous les néoplasmes de la choroïde, le sarcome est incontestablement le plus fréquent et le plus grave. C'est ce qui justifie les longs développements dans lesquels nous devons entrer. Il ne faudrait pas croire toutefois qu'en elle-même cette affection soit très commune. D'après une statistique dressée par Fuchs[1] dans son travail, il résulte que, sur un ensemble de 137 000 ophtalmiques, on ne rencontre ce néoplasme que 91 fois, ce qui donne approximativement la proportion de 6 pour 10000 malades. Hirschberg[2] trouve le chiffre de 5 et Freudenthal[3] celui de 4.

Bien qu'à l'exception des deux premières années, on puisse observer le sarcome choroïdien à tout âge, c'est particulièrement entre 40 et 60 ans qu'il sévit. Cela ressort des statistiques de Lawford[4], Martin[5], Hirschberg[6] et Fuchs[7]. Au point de vue du sexe, il y aurait prédominance chez l'homme dans la proportion d'un tiers. Disons toutefois que, d'après Pflüger[8], le sarcome de l'iris paraît être deux fois plus fréquent chez la femme.

Le siège est presque toujours unilatéral. Sur 276 sarcomes, on en a relevé 142 pour l'œil droit et 134 pour le gauche. Le début oscille dans la majorité des cas entre 4 semaines et 3 ans. Une apparition éloignée de 17 ans (Freudenthal), 30 ans (Pflüger) est exceptionnelle.

Le rôle du traumatisme reste douteux, et nous en dirons autant d'une inflammation oculaire préexistante, qui presque toujours est l'effet et non la cause de la néoplasie.

Les sarcomes du tractus uvéal sont primitifs. Toutes les fois qu'il s'est agi de tumeurs métastatiques par cancer du sein, de l'estomac ou d'autres parties du corps, la lésion choroïdienne revêtait la structure épithéliale du vrai cancer. C'est tout au plus si l'on peut excepter les

1. Fuchs, *Das Sarcom des Uveal Tractus*, Wien, 1882.
2. Hirschberg, *Virchow's Arch.*, XC, 1, H.
3. Freudenthal, *Arch. f. Opht.*, XXXVII, 1, p. 173, 1891.
4. Lawford, *Opht. H. R.*, XI, p. 400.
5. W. Martin, *Inaug. dis.* Halle, 1885.
6. Hirschberg, *loc. cit.*
7. Fuchs, *loc. cit.*
8. Pflüger, *Univ. Augenkl.* Bern., 1885.

cas de Schiess-Roth[1], Pflüger[2] et Brömser[3] dont il sera question plus loin.

Comme partout ailleurs, on doit admettre dans l'évolution des sarcomes choroïdiens l'influence d'une diathèse dont nous ignorons la nature.

Anatomie pathologique. — La tumeur, circonscrite au début, revêt l'aspect d'un champignon. Plus tard, le pédicule s'élargit, et la masse, soulevant la membrane vitreuse, puis la perforant, augmente rapidement de volume. La forme *sessile* et *plate* est exceptionnelle et se rencontre surtout dans la région ciliaire.

Bien que lisse, la production est ordinairement lobulée. La rétine y adhère ou se décolle partiellement d'abord, puis en totalité, dans plus de la moitié des cas.

La forme essentiellement *diffuse* est rare et propre au cercle ciliaire. Fuchs, sur 259 cas, ne l'a signalée que 7 fois. La choroïde plus ou moins épaissie se trouve alors parsemée de petits nodules qui soulèvent la limitante sans l'entamer.

A mesure que le sarcome fait des progrès, il remplit la cavité oculaire, en même temps que des noyaux isolés et indépendants apparaissent à la face externe de la sclérotique et jusque dans le tissu cellulaire de l'orbite.

La couleur habituelle est d'un noir plus ou moins foncé, due à la présence de nombreux grains pigmentaires provenant des cellules ramifiées de la choroïde, ainsi que du sang épanché en voie de décomposition. Pour différencier ces deux sortes de pigment, il suffit de traiter la coupe par l'acide sulfurique fumant, qui décolore celui d'origine hématique et respecte le pigment choroïdien physiologique.

Les sarcomes *blancs* ou *leuco-sarcomes* sont les moins communs. La proportion admise par Fuchs, de 12 à 15 contre 100 mélaniques, nous paraît plutôt forte, vu qu'on a dû négliger de communiquer tous les faits de sarcomes noirs. Lagrange[4], qui a compulsé tous les leuco-sarcomes connus, arrive au chiffre de 33, auquel il ajoute 2, dont la signification sera discutée plus loin.

Une particularité importante est le siège à peu près exclusif des sarcomes incolores dans la moitié antérieure de la choroïde et au voisinage de la papille.

Comme exemple de ces derniers, nous donnons ici la coupe d'un leuco-sarcome d'aspect nacré resplendissant, situé en plein disque optique (fig. 109). La rétine y adhérait partout et ses vaisseaux s'en-

1. Schiess-Roth, *Arch. f. Opht.*, XXV, 2, p. 172.
2. Pflüger, *Arch. f. Augenh.*, 1884, p. 129.
3. Brömser, *Inaug. Diss.* Berlin, 1870.
4. Lagrange, *Arch. d'Opht.*, 1891, p. 566.

roulaient sur la surface de la tumeur. Le néoplasme avait évolué lentement sans douleur ni réaction dans l'espace de cinq ans, et entraîné la cécité de l'œil par rétrécissement concentrique du champ visuel. Seul le sens lumineux subsistait au centre, dans l'étendue d'une tête d'épingle. La malade, âgée de 45 ans, avait toutes les appa-

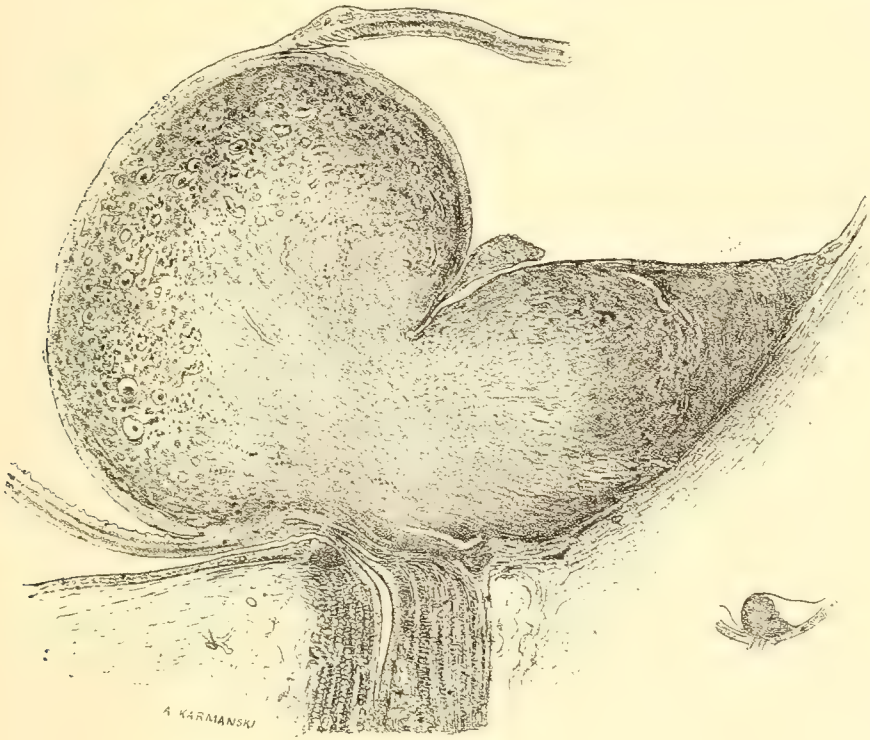

Fig. 109.

La coupe, vue au microscope, démontre le mode d'implantation de la tumeur en pleine papille optique, ses rapports avec la rétine qui la coiffe et y adhère dans la majeure partie, la section de nombreux vaisseaux vers la surface. Un sillon profond la divise en deux lobes; le principal, celui de gauche, comprime la rétine du côté opposé. Au delà de la lame criblée le nerf optique n'était pas atrophié. Choroïde et les autres parties de l'œil normal.

La petite figure représente la tumeur grandeur naturelle.

rences de la santé, et l'énucléation fut pratiquée à cause des photopsies de l'œil congénère. Depuis trois ans, la guérison s'est maintenue. La structure de la tumeur était celle des sarcomes à cellules fusiformes pour les unes, arrondies pour les autres. Il y avait peu d'amas pigmentaires et uniquement à la surface. Le seul cas analogue au nôtre est celui de Treitel[1].

1. Treitel, *Arch. f. Opht.*, XXIX, 4, p. 179.

En fait de leuco-sarcomes *maculaires*, nous n'avons que les deux observations de Griffith[1] et celle de Hirschberg[2]. Un scotome central dès le début constituait le symptôme dominant.

Le sarcome fusi-cellulaire est le plus commun, puis vient celui formé en grande partie de cellules rondes, de consistance molle et peu ou pas chargés de pigment. Il va sans dire que, dans certains cas, les deux variétés se confondent et constituent des types intermédiaires. Les éléments sont reliés par une substance amorphe grenue ou légèrement fibrillaire. Des travées conjonctives séparent les groupes de cellules, en donnant parfois au tissu morbide l'aspect adénoïde. Le pigment s'accumule dans le protoplasma, principalement autour des noyaux. On le rencontre aussi dans les cloisons et le long des vaisseaux. Ces derniers, plus ou moins nombreux, ont des parois minces, ce qui les expose à se rompre et à produire des infarctus. Exceptionnellement, on y trouve des cellules géantes (Hirschberg et Poncet[3]) et des cristaux d'hématoïdine (Vossius[4] et Weinbaum[5]).

Dans le sarcome dur, il existe du tissu conjonctif en grande quantité, plus rarement de la cholestérine, des noyaux de cartilage (Alt), des dépôts calcaires. L'ossification est rare et se réduit le plus souvent à de petits îlots. En fait d'ostéome étendu, nous ne saurions citer que les exemples de Gillet de Grandmont[6], Rochon-Duvignaud[7], Leber[8] et Ducamp[9].

Un *myome pur* n'a été constaté que par Iwanoff. Ceux de Dreschfeld, Lagrange, Wecker, Goldzieher, Fieuzal-Hœnsell, contenaient plus ou moins des éléments sarcomateux. Il en était de même dans un cas que nous avons étudié anatomiquement.

Les altérations caséeuses sont tout à fait exceptionnelles, particularité importante qui sert à différencier le sarcome des gommes, des tubercules et de certaines cyclites suppurées.

Les leuco-sarcomes, composés de cellules rondes et d'éléments mélaniques en petit nombre, revêtent plus que les autres la forme alvéolaire. Ducamp, Knapp et Alt, qui en ont rapporté des exemples, insistent sur la malignité et la tendance aux récidives de ce dernier type.

La transformation la plus commune des sarcomes mous est leur dégénérescence myxomateuse. La suppuration est peu fréquente.

1. Griffith, *Arch. of Opht.*, XVII, 1888.
2. Hirschberg, *Arch. f. Opht.*, XXII, 1, p. 135, 1876.
3. Poncet, *Atlas d'anat. path.*, pl. XIV, f. 2.
4. Vossius, *Arch. f. Opht.*, XXXI, 2, p. 173.
5. Weinbaum, *Ibid.*, XXXVII, 1891, p. 185.
6. Gillet de Grandmont, *Rec. d'Opht.*, 1887.
7. Bassères et Duvignaud, *Journ. de méd. de Bordeaux*, 1887.
8. Leber, *Soc. Opht. de Heidelberg*, 1883.
9. Ducamp, *Montpellier méd.*, juin 1889.

Knapp[1] et Landsberg en citent seulement 2 cas, où le diagnostic différentiel ne fut fait qu'à l'examen anatomique.

Sous le nom de *leuco-myxo-sarcome*, Papilian[2] décrit dans le vitré et la chambre antérieure une masse spongieuse gélatiniforme, contenant des éléments embryoplastiques ronds, et reliée à la papille par une bride centrale. Nous pensons que ces caractères sont insuffisants pour conclure à l'existence d'un sarcome dégénéré plutôt qu'à une hyalite.

Au point de vue de la localisation, Fuchs, sur 250 sarcomes, en compte 217 choroïdiens, 22 ciliaires et seulement 11 pour l'iris.

Pour lui, comme pour Knapp, la lésion débuterait par la choriocapillaire et la couche la plus interne du stroma, au voisinage des vaisseaux. Dans les premières phases, on rencontrerait exclusivement des cellules rondes incolores, en voie de prolifération active. Fieuzal et Haensell[3] ont fait la même remarque, à propos des leuco-sarcomes du corps ciliaire. Il s'y ajoute de nombreux globules blancs provenant des vaisseaux, et à un stade plus avancé les cellules se chargent de pigment qui, pour la plupart, vient des cellules étoilées de la choroïde et en partie des globules rouges métamorphosés.

Le stroma conjonctif appartient à la choroïde, ainsi qu'aux gaines vasculaires. Quant aux vaisseaux de nouvelle formation, ils naissent par bourgeonnement de ceux préformés.

La propagation de la tumeur au dehors s'effectue le long des vaisseaux et des nerfs émissaires de la sclérotique. Ce mode d'extension a été bien étudié par Fontan[4], qui insiste sur l'envahissement des couches externes de la tunique fibreuse par le néoplasme. Voilà pourquoi le pourtour de la papille et l'équateur, au niveau des veines vorticineuses, constituent les voies de sortie, sans que la perforation de la sclérotique soit nécessaire.

Le nerf optique est envahi, tantôt directement par ses éléments nerveux ou l'espace sous-vaginal, tantôt indirectement par l'extension de la tumeur dans l'orbite, où l'on trouve des noyaux sarcomateux disséminés.

La généralisation, d'après Fuchs, a lieu dans le vingtième des cas. Les organes les plus souvent atteints sont : le foie, le tissu spongieux des os, l'estomac, la rate, le pancréas, les membranes séreuses viscérales et le rein. Il est à noter que les ganglions lymphatiques du cou restent souvent indemnes, fait qui contraste avec ce qui se passe dans le gliome rétinien.

1. Knapp, *Congrès de Heidelberg*, 1886.
2. Papillian, *Thèse de Paris*, 1883.
3. Haensell, *Ann. du Laboratoire des Quinze-Vingts*. t. I, fasc. 1, Paris, 1888.
4. Fontan, *Recueil d'ophtal.*, 1889, p. 388.

Parmi les complications locales, nous avons insisté déjà sur le décollement de la rétine. Le liquide épanché est ordinairement citrin, rarement sanguinolent ou brunâtre.

A la dernière période, le cristallin se subluxe ou se résorbe. Nous possédons quatre exemples de cataracte, ceux de von Græfe[1], Schreiter[2], Fuchs[3] et Lange[4]. Les uns, avec Becker[5], y voient une dystrophie par compression; les autres, Lange et Iwanoff[6], font intervenir la rupture de la cristalloïde.

Dans les cas de glaucome consécutif ou d'irido-cyclite plastique, on trouve, soit une excavation de la papille, soit des adhérences iritiques avec occlusion de l'angle ridien. Le nerf optique s'atrophie, alors même qu'il ne serait pas envahi par la tumeur.

La symptomatologie du sarcome choroïdien doit être envisagée dans les quatre principaux stades de l'affection.

Au début, tout se réduit au rétrécissement progressif du champ visuel. Le malade se plaint d'une ombre qui lui cache partiellement les objets. Le déclin rapide de la vision ne s'observe que lorsque la tumeur occupe le pôle postérieur, au voisinage de la macula ou de la papille. Dans ce cas, il n'est pas rare de noter un rétrécissement concentrique, comme dans les atrophies optiques de cause centrale. Exceptionnellement, le malade accuse de la photopsie, des douleurs lancinantes à forme névralgique ou migraineuse, des obscurcissements temporaires ou de l'hypermétropie due au refoulement en avant de la rétine encore saine. La métamorphopsie signalée par Knies est rare et n'a lieu que lorsque le sarcome débute par la région maculaire. Ajoutons du reste que ce symptôme ne tarde pas à faire place à un scotome central absolu.

Dans le second stade, l'œil rougit, devient douloureux, par suite des complications iritiques ou glaucomateuses. Toujours est-il que le décollement fait alors de rapides progrès, au point de cacher la tumeur, qui risque de passer inaperçue à l'examen ophtalmoscopique.

Dans le troisième stade, la sclérotique fortement distendue offre des bosselures noirâtres ou ardoisées, qu'on doit se garder de confondre avec des staphylomes. Il se produit bientôt dans l'épisclère des agrégats mélaniques qui ne laissent subsister aucun doute sur l'existence d'un sarcome intra-oculaire. A mesure que ces noyaux grossissent, ils soulèvent la conjonctive et envahissent rapidement l'orbite, ainsi que les paupières, qui deviennent adhérentes.

1. Græfe, *Arch. f. Opht.*, I, 1, p. 414.
2. Schreiter, *Septième congr. internat. de Heidelberg*
3. Fuchs, *Wien. klin. Woch.*, 1888, p. 55.
4. Lange, *Arch. f. Opht.*, XXXIV, 3, p. 247, 1890.
5. Becker, *Gr. et Sæmisch*, V, p. 184.
6. Iwanoff, *Congrès opht. de Paris*, 1868, p. 118.

Le quatrième et dernier stade comporte la métastase dans l'organisme, ce qui malheureusement n'est que trop commun. Les sarcomes qui naissent dans la région ciliaire se généralisent moins fréquemment, mais par contre ont une grande tendance à traverser la sclérotique et à se faire jour au dehors, à moins que, décollant la grande circonférence de l'iris, ils n'envahissent la chambre antérieure à sa périphérie. De bonne heure le cristallin est luxé, soit en avant, soit en arrière, d'après le lieu d'implantation du néoplasme.

Diagnostic. — Au début, l'examen ophtalmoscopiqne seul permet

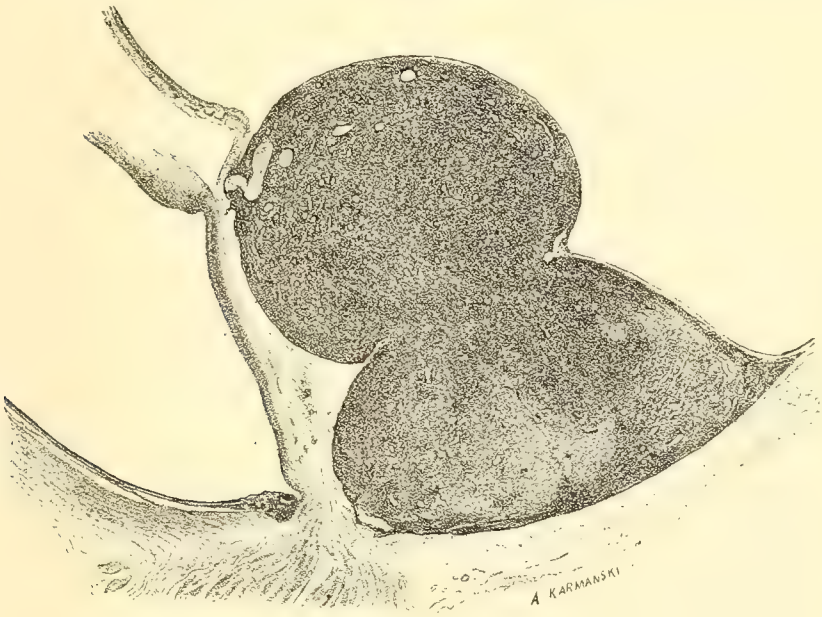

Fig. 110.
Sarcome mélanique præpapillaire bilobé avec décollement total en convolvulus de la rétine, dont une partie adhère latéralement à la tumeur.

d'établir d'une façon positive la présence de la tumeur. La mydriase, l'irrégularité de la pupille et l'ombre projetée sur les objets ne constituent que des présomptions. Lorsque le néoplasme occupe les parties postérieures de la choroïde, on découvre une saillie anormale grisâtre ou bleuâtre qui tranche sur le reste du fond de l'œil. La rétine est en ce point hypérémiée, et parfois infiltrée de taches blanches exsudatives ou hémorrhagiques. Avec plus d'attention, on aperçoit sur la masse un fin réseau vasculaire propre, dont O. Becker[1],

1. Becker, *Arch. f. Aug. u. Ohrenh.*, 1880.

puis Brière[1] et Perrin ont fait ressortir la valeur séméiologique. Pour le constater, l'exploration par l'image droite et à l'aide d'un fort verre grossissant est nécessaire. On précise de combien la tumeur est saillante, en déterminant la réfraction statique par l'image droite au sommet, puis à la base. A chaque dioptrie correspond $\frac{1}{3}$ de millimètre environ, en plus ou en moins.

Si la rétine qui tapisse le néoplasme n'est plus assez transparente pour laisser voir le réseau, on tiendra compte de la couleur presque toujours foncée et exceptionnellement blanche miroitante de la masse, de sa forme lobulée, et de la saillie abrupte qu'elle fait sur les parties adjacentes.

La difficulté devient réelle lorsque la tumeur est très petite et qu'elle s'accompagne d'un vaste décollement rétinien. C'est ce qui est commun pour certains sarcomes præpapillaires, où des ophtalmologistes distingués ont été souvent induits en erreur. Pour éviter la confusion, on doit rechercher avec soin l'état du tonus de l'œil, qui, contrairement à ce qui a lieu dans le décollement simple, est égal ou supérieur à la normale, ainsi que de Græfe, puis Mauthner, en ont fait la remarque. Dans le doute, il faut tenir compte de l'âge avancé du malade, de l'absence de choroïdite myopique, ou autre affection antérieure de l'œil. Il va sans dire que l'hésitation n'est plus permise sitôt qu'il apparaît des phénomènes réactionnels ou glaucomateux à marche rapidement progressive. Dans ce stade avancé, l'iris s'atrophie et change de couleur; en même temps, la pupille se dilate, à moins qu'une irido-cyclite symptomatique n'ait déjà produit de larges synéchies. Outre les douleurs violentes, le chémosis sous-conjonctival et un certain gonflement œdémateux des paupières, il survient des épanchements sanguins ou purulents dans la chambre antérieure, notablement aplatie par la propulsion du cristallin.

Les ectasies sclérales, qui se font aussi bien en avant que du côté de l'équateur, se différencient des vrais staphylomes par leur incompressibilité et le manque de translucidité.

Très rarement le globe imperforé se ratatine sur lui-même pour embrasser la tumeur. Cela n'a guère été signalé que pour certains sarcomes de peu de volume, à évolution lente et compliqués d'un décollement rétinien étendu qui se résorbe en grande partie. L'ophtalmie sympathique, bien que possible, est exceptionnelle.

Une fois la sclérotique franchie, le diagnostic ne présente plus aucune difficulté. Il reste seulement à établir si la masse mélanique est endogène, ou si elle est née sur place aux dépens de l'épisclère. Une pareille confusion ne serait guère possible que pour les sarcomes ciliaires,

1. Brière, *Thèse de Paris*, 1874.

placés en dehors du champ ophtalmoscopique, sans forte extension du côté du globe. Parfois, le doute subsiste et l'on n'est averti de l'erreur qu'après énucléation.

Lorsque la tumeur a envahi l'orbite et les paupières, un point difficile est de savoir si elle ne s'est pas déjà propagée du côté des sinus et du crâne. Il existe des exemples où cet envahissement a pu s'opérer en silence, sans le moindre trouble fonctionnel révélateur. Même incertitude au sujet de la généralisation par métastase qui, bien plus à craindre dans les stades avancés, ne manque pas de se produire dès le début. Nous pourrions citer à l'appui l'observation d'un homme jeune et vigoureux qui, énucléé dès l'apparition du sarcome choroïdien, mourut six mois plus tard par généralisation dans les viscères.

Le leuco-sarcome de l'iris pourrait être confondu avec les gommes syphilitiques et les tubercules en foyer. On distinguera le tubercule par sa tendance à se ramollir et à devenir caséeux, et son apparition sur des sujets jeunes atteints d'autres lésions tuberculeuses. Pour les gommes, d'autres manifestations syphilitiques et l'hérédité mettront sur la voie. En cas de doute, on instituerait le traitement spécifique.

Entre un décollement rétinien simple et celui symptomatique de sarcome, l'hésitation est grande. De Græfe conseillait d'instiller de l'atropine qui, lors de tumeur, ne tarde pas à provoquer des accidents glaucomateux. Toutefois, les choses ne se passent pas toujours ainsi, et, dans l'affirmative, le malade nous accuserait d'avoir aggravé son état. L'exagération spontanée du tonus est plus significative; mais, vu son inconstance, on ne saurait s'y fier d'une façon absolue. D'après Knapp, la grande étendue du décollement et son peu de mobilité constitueraient des signes distinctifs. Toutefois, comme les décollements simples invétérés offrent les mêmes caractères, on risquerait encore de se tromper.

Hirschberg[1] et Fränkel[2] ont conseillé, dans les cas difficiles, de vider l'épanchement sous-rétinien au moyen d'une aiguille cannelée qu'on implante au besoin dans la masse néoplasique pour bien s'assurer de sa consistance. Ce mode d'exploration, emprunté à la chirurgie générale, ne saurait s'adresser qu'aux tumeurs d'un certain volume, généralement faciles à reconnaître.

Une fois, d'après Knapp, le décollement du vitré a été pris pour une tumeur sarcomateuse ; l'erreur fut reconnue à l'énucléation.

Des décollements sanguins de la choroïde en imposent souvent; mais comme ces derniers sont le résultat du traumatisme, que le tonus est sensiblement diminué et que l'atrophie du globe en est la suite, l'hésitation sera de courte durée.

1. Hirschberg, *Knapp's Arch.*, t. X.
2. Frankel, *Centralblatt f. Augenheil.*, 1878.

Une autre cause d'embarras vient du glaucome indépendant de tumeur. Comme l'œil devient alors inéclairable, l'ophtalmoscope ne peut rien nous apprendre. Cependant, en tenant compte que dans le sarcome les douleurs vives sont presque continues, que le champ visuel se rétrécit d'une façon atypique et que le second œil n'offre aucun signe glaucomateux, on arrive à établir la différence. Nous ne saurions imiter ceux qui pratiquent une iridectomie d'épreuve. Non seulement cette opération reste dans les deux cas sans effet, mais, lors de sarcome, il en résulte le plus souvent une aggravation réelle.

Une confusion assez commune est celle de certaines irido-cyclites et hyalites plastiques avec le leuco-sarcome ciliaire. Pour établir le diagnostic différentiel de ces affections, on doit tenir compte de l'âge peu avancé du sujet, de la marche nettement inflammatoire, de l'absence de signes glaucomateux et de l'origine parfois traumatique.

Comme fait unique, nous signalerons l'observation de Schiess[1] intitulée : *Tumeur fibromateuse d'aspect verruqueux du corps ciliaire simulant le sarcome.* Il s'agissait d'une femme de quarante-deux ans, dont l'œil gauche supposé atteint de tumeur avait été énucléé. A la face interne du corps ciliaire il existait une masse homogène translucide, de forme semi-lunaire et de l'épaisseur de quelques millimètres. Elle s'étendait de l'ora serrata à l'équateur du cristallin partiellement opacifié et était composée de fibres conjonctives, de cellules fusiformes à noyau, de fins vaisseaux et de grains pigmentaires. L'auteur pense qu'il y avait hypertrophie fibreuse des procès ciliaires, d'où il partait de nombreuses saillies. Il insiste sur les difficultés du diagnostic.

Michel[2] a décrit de son côté un fibro-chondrome de l'œil droit, avec fibrome du gauche, chez un vieillard de soixante-huit ans. Les deux tumeurs, de couleur nacrée, avaient pour siège la macula. L'examen anatomique démontra qu'elles provenaient de l'élastique de la choroïde.

Le cysticerque sous-rétinien ne saurait guère tromper qu'au début. Ultérieurement, la présence d'exsudats filamenteux abondants dans le vitré et le manque habituel de glaucome consécutif témoignent de l'existence de l'entozoaire.

Nous ne citerons que pour mémoire les tubercules choroïdiens qui, presque toujours disséminés et de petit volume, sont faciles à reconnaître.

Pronostic. — D'une façon générale le pronostic est grave, surtout à cause de la grande tendance de l'affection à récidiver et à se généraliser. Dans la statistique de Fuchs pour les sarcomes de la région

1. Schiess, *Arch. f. Opht.*, 1888, 3, p. 247.
2. Michel, *Ibid.*, XXIV, 1, p. 131, 1878.

ciliaire et de la choroïde proprement dite, la récidive sur place est signalée 13 fois sur 100. Dans celles de Martin et Hirschberg, la proportion se réduit à 8 pour 100. Sur 24 cas, Freudenthal l'a notée 6 fois. D'une façon générale, le chiffre s'élève d'autant plus qu'on opère tardivement. Quant à l'époque de la réapparition de la tumeur, elle varie entre quelques semaines et plusieurs années. Même après trois ans, on ne saurait être rassuré au point de vue de la généralisation. Fuchs (*l. c.*, p. 279) en compte 6 pour 100; mais, sans être trop pessimiste, il nous semble que la proportion d'un tiers est tout ce qu'on peut espérer de mieux de l'intervention opératoire faite de bonne heure. A tout prendre, le leuco-sarcome offre un pronostic moins grave, et, d'après Lagrange, il y aurait 11 guérisons ou longues survies contre 10 morts par récidive. Par contre, la métastase est plus fréquente et s'observe surtout dans le cours des deux premières années de l'évolution du néoplasme. Les leuco-sarcomes et ceux constitués en majeure partie de cellules fusiformes avec peu de vaisseaux, tendent moins à récidiver et à se généraliser que ceux mous et franchement mélaniques. Fuchs trouve 9 pour 100 dans les premiers et 19 pour 100 dans les seconds.

Traitement. — Seuls les sarcomes primitifs de l'iris sont justiciables de l'extirpation par iridectomie. Ceux de la choroïde et des procès ciliaires comportent l'énucléation hâtive, bien que cette opération ne mette pas à l'abri des récidives sur place ni de la généralisation. En pareil cas, il faudra avoir soin de détacher le nerf optique aussi en arrière que possible, de peur de laisser une portion malade.

Lorsque l'orbite est envahi, on extirpe en même temps que le globe tout tissu suspect, et, s'il le faut, le périoste. Ce n'est qu'en procédant ainsi qu'on peut espérer réussir.

Pour compléter ce qui a trait aux sarcomes de la choroïde, nous ferons une mention spéciale de ceux de l'enfance, dont nous possédons un certain nombre d'exemples rapportés par Hirschberg[1], Landsberg[2], Steudner[3], Nettleship[4] et Lagrange[5].

Leur structure est celle des sarcomes mous, avec prédominance de petites cellules rondes, incolores, rappelant celles du gliome, ou encore les éléments migrateurs de l'irido-cyclite plastique. D'où la possibilité de confondre, même après examen anatomique, ces affections entre elles. Nous en prendrons comme preuve les deux observations récentes de Lagrange.

1. Hirschberg, *Klin. Mbl.* 1869, p. 83, et *Arch. f. Opht.*, XXII, 1, p. 135.
2. Landsberg, *Arch. f. Augenh.*, 1879, p. 144.
3. Steudner, *Virch. Arch.*, LIX, p. 421.
4. Nettleship, *Opht. H. R.*, VIII, p. 264.
5. Lagrange, *Arch. d'Opht.*, XII, janvier 1892.

Dans la première, concernant une fillette de quatre ans, la tumeur, du volume d'une petite noix, avait envahi le nerf optique et était presque exclusivement constituée de jeunes cellules rondes, serrées les unes contre les autres, avec stroma insaisissable sur plusieurs points. Il est dit que la rétine faisait partout défaut, ce qui démontre, croyons-nous, qu'elle avait été le point de départ de la tumeur. Le fait que cette dernière avait contracté des adhérences avec la choroïde ne prouve rien, étant donné que nulle part la masse ne contenait de pigment.

Dans la seconde observation, relative à une petite fille de trois ans, malgré l'exophtalmie et un chémosis prononcé, le tonus était normal, l'orbite envahi et le nerf optique à moitié désorganisé. Il y eut récidive presque immédiate et mort deux mois après, bien qu'on eût recours dans l'intervalle à l'évidement de l'orbite. L'autopsie montra l'envahissement du chiasma et des deux nerfs optiques fortement augmentés de volume, plus une masse de la grosseur d'une aveline au sommet de l'orbite correspondant. Ces éléments consistaient en cellules rondes embryonnaires et occupaient circulairement le tiers de la cavité de l'œil au détriment du vitré. La rétine était partiellement décollée et en partie envahie par le néoplasme. Quant au vitré, il était farci des mêmes éléments.

L'auteur, qui s'est occupé spécialement des leuco-sarcomes, pense que si l'on n'en a pas signalé un plus grand nombre chez les enfants, c'est qu'on les a confondus avec le gliome. De notre côté, nous croyons que la proposition inverse est également vraie et qu'on a dû décrire des leuco-sarcomes qui, comme les deux de Lagrange, rentrent dans le gliome. Même erreur possible pour les cyclites infantiles, où il nous a été donné, ainsi qu'à d'autres, de pratiquer l'énucléation, alors que l'examen anatomique a démontré des exsudats cyclitiques, avec décollement et transformation fibreuse de la rétine et du vitré.

XIII

CANCER MÉTASTATIQUE DE LA CHOROÏDE

Les tumeurs malignes secondaires ou métastatiques de la choroïde ne constituent jusqu'ici qu'un petit groupe. Nous pensons que cette rareté est relative et que bien des cas de même ordre ont dû passer inaperçus. La raison en est dans le peu d'attention de la part des médecins et des chirurgiens chargés du traitement des cancéreux. De leur côté, les ophtalmologistes ne sont consultés que par hasard. Il est à espérer qu'à l'avenir cette lacune sera comblée.

La première observation, incomplète à bien des égards, quoique

suivie d'examen anatomique, est celle de Brömser[1], recueillie dans le service de von Græfe. Viennent ensuite celles de Perls[2], Hirschberg[3], Schöler[4], Hirschberg-Birnbacher[5], Pflüger[6], Manz[7], Scharpinger[8], Gayet[9], Mitwalsky[10], Schultze[11], Ewing[12], Elschnig[13], Guende[14], Wardworth[15], Samelsohn[16] et Uhthoff[17], à quoi il faut ajouter le cas de Schiess-Roth[18], intitulé *Sarcome métastatique de la papille*. Les observations de Wagner[19] et de Holden[20] sont contestables.

Le point de départ a été le plus souvent un cancer du sein chez la femme, sauf pour les faits de Brömser et de Pflüger.

Étant donné le petit nombre de nécropsies, nous croyons devoir les rapporter en détail.

Dans le cas de Schiess-Roth où il y avait sarcome du sternum du volume d'une pomme, on a trouvé la papille et la partie attenante de la rétine envahies par une production de même nature. Des masses analogues existaient à la peau, dans les ganglions lymphatiques, les poumons, les capsules surrénales, mais non dans le foie.

Perls rencontra fortuitement chez un homme de quarante-trois ans un carcinome des deux choroïdes et des poumons.

Hirschberg, chez un cancéreux du sein de vingt-huit ans, avec nodules récidivants de la peau environnante, trouva l'œil occupé par une grosse tumeur de 12 millimètres de large sur 9 de haut, née au voisinage de la papille, qui était comme refoulée. Rétine en grande partie décollée avec liquide séreux sous-jacent. L'examen histologique montra que la tumeur était constituée de cloisons conjonctives rayonnantes et de follicules épithéliaux. Les cellules mesuraient de 20 à 60 μ, étaient polygonales et pourvues d'un gros noyau.

1. Brömser, *Inaug. diss.*, Berlin, 1870.
2. Perls, *Virch. Arch.*, LVI, p. 457.
3. Hirschberg, *Centralb. f. prakh. Aug.*, 1882, p. 516.
4. Schöler, *Ibid.*, 1883, p. 256.
5. Hirschberg-Birnbacher, *Arch. f. Opht.*, 1884, 4, p. 105.
6. Pflüger, *Arch. f. Augenh.*, 1884, p. 129.
7. Manz, *Arch. f. Opht.*, XXXI, 4, 101, 1885.
8. Scharpinger, *New-York Press*, sept. 1888.
9, Gayet, *Arch. d'Opht.*, 1889, p. 205.
10. Mitwalsky, *Arch. f. Augenh.*, XXI, p. 4.
11. Schultze, *Ibid.*, XXI, p. 519, 1890, et XXVI, 1892, p. 19.
12. Ewing, *Arch. f. Opht.*, XXXVI, 1, p. 120, 1890.
13. Elschnig, *Arch. f. Augenh.*, XXII, 2, 1891.
14. Guende, *Rec. d'Opht.*, juin 1890.
15. Wardworth, *Trans. Amer. Opht. Soc.*, 1891, p. 672.
16. Samelsohn, *Berlin. Klin. Woch.*, 1891.
17. Uhthoff, *Intern. Beitr. z.* 70. *geburtstage v. Virchow*, Berlin, 1891.
18. Schiess-Roth, *Arch. f. Opht.*, XXV, 2, p. 172.
19. Wagner, *Inaug. diss.* Heidelberg, 1891.
20. Holden, *Arch. of Opht.*, XXI, n° 1.
Consulter aussi la thèse de notre élève P. Bouquet. Steinheil, édit., Paris, 1895.

Dans le cas de Schöler, femme de trente-trois ans, cancer du sein gauche datant de six ans, enlevé depuis six mois par Bardeleben, l'examen anatomique fait par Uhthoff démontra une dégénérescence carcinomateuse aplatie de la choroïde se propageant dans le nerf optique.

Ewing, sur un œil atteint de cancer métastatique de la choroïde et de l'iris, trouva un décollement de la rétine et un épaississement de toute la choroïde depuis le nerf optique jusqu'à l'équateur, y compris le côté externe de l'iris dans l'étendue de 1 $\frac{1}{2}$ millimètre. Cette altération consistait en amas cellulaires contenus dans un stratum cavitaire. Les cellules pourvues de noyaux affectaient des formes très variées. Les plus grosses, devenues vésiculeuses, mesuraient jusqu'à 67 μ. La rétine, bien que décollée, était saine. Il s'agissait d'une femme de trente-deux ans qui, depuis longtemps, portait un cancer de la mamelle gauche de la grosseur d'une pomme. Elle se plaignait à la fin de vomissements. Il faut ajouter que l'œil gauche fut pris à son tour.

Scharpinger a observé une femme de cinquante et un ans qui, deux ans avant le trouble de son œil droit, avait été opérée d'un squirrhe du sein, non récidivé. A l'examen de l'œil, il trouva une plaque choroïdienne néoplasique ayant la structure du carcinome.

Schultze, chez une femme de trente-quatre ans, opérée un an auparavant d'un carcinome du sein droit et des ganglions axillaires correspondants, trouva à la partie supérieure de la choroïde une tumeur de 19 millimètres sur 16 à la base, et de 5 millimètres de hauteur, plus une autre du volume d'une lentille du côté opposé. La première touchait le nerf optique sans l'envahir, tandis qu'elle adhérait à la choroïde. A l'examen histologique, stroma conjonctif alvéolaire contenant de grosses cellules de 10 à 50 μ pourvues d'un ou de plusieurs noyaux; vaisseaux en petit nombre. Par places, foyers de métamorphose graisseuse. La sclérotique était perforée sur un point.

Gayet, sous le nom d'adénome de la choroïde, décrit les altérations de l'œil gauche d'un homme de trente ans, atteint d'un cancer de l'estomac. Il trouva une tumeur aplatie de forme lenticulaire touchant le nerf optique par son côté externe. La couleur en était blanche, avec des marbrures.

Au microscope, la structure rappelle celle d'une glande tubuleuse. Les tubes sont tapissés de cellules épithéliales allongées à noyau très net, et sont remplies de cellules arrondies granuleuses à noyaux souvent multiples. Certaines d'entre elles sont dégénérées. Une gangue fibreuse relie les tubes. La tumeur envoie des prolongements autour des gros vaisseaux et dans les espaces interlamellaires de la choroïde. A l'autopsie, l'estomac du côté du cardia est le siège d'une tumeur du volume du poing, donnant du suc cancéreux par le raclage. Intestin rem-

pli de sang noir. Foie farci de noyaux disséminés. Noyau dur à la base du poumon droit avec épanchement pleurétique. La rate et les reins étaient normaux.

Nous ne ferons que mentionner la communication de Kamocki[1], relative à une tumeur adénoïde de la choroïde rencontrée chez un jeune et vigoureux paysan. La ressemblance histologique avec un lobule de glande lacrymale a porté cet auteur à l'interpréter comme dérivant de la pénétration dans l'œil après traumatisme d'une partie de cette glande. C'est évidemment là un cas qui ne rentre pas dans le cancer métastatique, bien que l'auteur, dans une publication récente, adopte cette manière de voir. La principale objection est qu'il s'agissait d'un vigoureux gaillard, ne présentant aucun signe de cancer sur le reste de l'organisme.

Une particularité qui ressort de l'ensemble des observations, est que les cancers choroïdiens métastatiques affectent une forme en plaque, qu'ils envahissent de préférence la moitié postérieure du globe, et s'accompagnent de décollement rapide de la rétine, au point d'en être cachés. De plus, ils ont de la tendance à s'attaquer au second œil, soit par propagation vers le crâne, soit d'une façon indépendante sous l'influence de la diathèse. Ce qui est certain, c'est que, parmi les malades, plusieurs ont succombé, qu'ils aient été énucléés ou non, sous le coup d'accidents encéphaliques et spinaux.

A tous ces points de vue, il s'agit donc d'une manifestation grave du côté de l'œil, laquelle, une fois reconnue, contre-indique toute intervention chirurgicale sur le foyer cancéreux primitif.

Au point de vue de la lésion servant d'origine, sur les 19 cas connus, nous trouvons : 14 cancers de la mamelle, 2 nævi pigmentaires, 2 carcinomes du poumon et 1 de l'estomac et du foie. La lésion atteignait six fois les deux yeux; trois fois, il s'ajoutait une tumeur épibulbaire ayant la structure du squirrhe.

La question de savoir si les sarcomes blancs ou mélaniques se comportent comme les cancers mammaires et autres au sujet de la métastase dans l'œil, paraît être résolue, en tenant compte des observations de Brömser, Schiess-Roth et Pflüger. Il y aurait même lieu de se demander si dans les cas de métastase précoce de l'œil vers l'organisme il ne faut pas admettre le contraire, à savoir l'origine métastatique de l'affection oculaire. De cette façon, on s'expliquerait mieux comment des individus, en apparence sains et vigoureux, succombent à une généralisation viscérale trois à six mois après l'énucléation d'un œil fonctionnant encore normalement, ainsi que nous en avons cité plus haut un exemple.

1. Kamocki, *Arch. f. Augenh.*, XXVII, p. 46, 1893.

Le fait que les tumeurs malignes métastatiques de l'œil ne se caractérisent au début que par un simple trouble visuel sans signe rationnel doit conduire à explorer les yeux des cancéreux, alors même qu'ils apparaissent sains, à plus forte raison sitôt qu'il survient le moindre abaissement de l'acuité visuelle. Ce n'est qu'ainsi qu'on pourra connaître la fréquence exacte du cancer choroïdien secondaire. Ce qui le prouve, c'est que, depuis que l'attention a été éveillée, les faits tendent à se multiplier.

Dans l'état actuel de la science, nous ignorons comment se fait cette métastase. Suivant toute probabilité, la voie suivie par les éléments néoplasiques doit être celle des vaisseaux, ce qui expliquerait leur prédilection pour la choroïde; seul le cas de Schiess concernant la papille et la rétine fait exception.

XIV

ANGIOME CAVERNEUX DE LA CHOROÏDE

D'après le petit nombre d'observations que nous possédons, on peut distinguer les tumeurs vasculaires de la choroïde en deux classes : les *angio-sarcomes* et les *angiomes purs*.

En fait d'*angio-sarcomes*, nous mentionnerons ceux de Leber[1], Socin[2], Knapp[3], Michel[4], les deux de Hirschberg[5] et celui de Gunter[6]. Dans tous, il s'agit de vaisseaux choroïdiens ampulliformes, entourés de boyaux cellulaires, dont les éléments rappellent des cellules embryoplastiques ou endothéliales, disposées en couches concentriques autour des canaux vasculaires. Les figures ci-contre, que nous empruntons à Gunter, démontrent la structure histologique exacte de la tumeur (fig. 2 et 3), la saillie de celle-ci dans la cavité de l'œil, et le décollement total de la rétine (fig. 1). Comme le malade était d'autre part bien portant, qu'il n'y avait aucune métastase et qu'il restait guéri un an après l'énucléation, il y a lieu d'exclure l'idée de cancer métastatique de la choroïde. Nous dispensant de décrire les autres cas, qui plus ou moins se ressemblent, nous dirons qu'il s'agit toujours d'individus ayant atteint l'âge moyen de la vie.

L'observation de Nordenson, par l'âge du sujet, fillette de onze ans, le décollement total de la rétine et la production d'une plaque

1. Leber, *Arch. f. Opht.*, XIV, p. 221, 1868.
2. Socin. *Virch. Arch.*, 1871, LII, p. 555.
3. Knapp, *Die intraocul. Geswulste*, 1868, p. 134.
4. Michel, *Arch. f. Opht.*, XXIV, 1, p. 144.
5. Hirschberg, *Zur Prognose der Aderhautsarcom.*
6. Gunter, *Arch. f. Augenh.*, XXV, p. 136, 1892.

fibro-osseuse à la face interne de la tumeur, mérite une mention spéciale.

L'élément vasculaire cavernulaire prédominait. Les cloisons consistaient en fibres conjonctives avec recouvrement endothélial. Çà et là, des cellules fusiformes dont la présence a conduit l'auteur à envisager le néoplasme comme angiosarcome plutôt qu'angiome pur. La plaque ossifiée était recouverte par des amas provenant de l'épithélium pigmentaire de la rétine. La choroïde, abondamment infiltrée de cellules rondes, avait les vaisseaux dilatés et remplis de sang. La lame élastique offrait d'assez grosses productions verruqueuses. Le cristallin était cataracté; le vitré, vascularisé à sa partie antérieure, contenait des globules rouges et blancs, ainsi que de grosses cellules ramifiées. Dans les mailles de la zonule, il y avait des cellules rondes et des amas pigmentaires. L'angle iridien était en partie effacé.

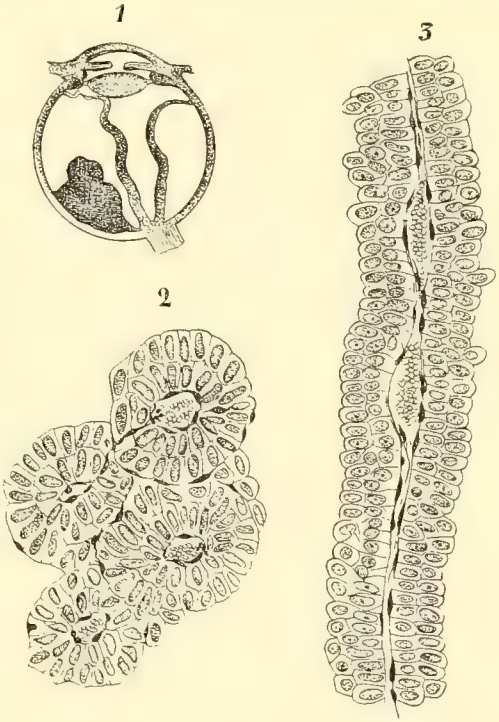

Fig. 111.

Nous ne connaissons que quatre cas d'*angiome pur du tractus uvéal* dont trois appartiennent à la choroïde, le nôtre et ceux de Schiess et Giulini; le quatrième, publié par Schirmer, se rapporte à l'iris.

Chez notre malade[1], homme de soixante-neuf ans, on pouvait rattacher le néoplasme à un coup de canne reçu à la région frontale correspondante quatre ans auparavant. Dans les quatre derniers mois, l'œil gauche fut pris d'irido-cyclite, avec élévation du tonus, ce qui conduisit un confrère à pratiquer deux iridectomies, non suivies de soulagement durable. Comme la vision était entièrement abolie, nous fîmes l'énucléation, et quinze ans plus tard, nous pûmes constater que la guérison restait définitive.

1. Panas et Remy, *Anat. path. de l'œil*, 1879, 59, pl. XVIII, fig. 4.

L'examen anatomique nous mit en présence d'une tumeur choroïdienne du volume d'un petit pois, située près de la papille. Elle était ovalaire, aplatie, et se perdait insensiblement sur les parties voisines de la choroïde entièrement saine. La rétine adhérait à la masse par une mince couche fibrinoïde (fig. 112).

Sur les coupes, on voyait nettement que la tumeur était exclusivement composée d'espaces lacunaires, complètement remplis de globules sanguins frais. Les cloisons, très minces, représentaient le stroma de la choroïde, sauf que les cellules pigmentaires étoilées se trouvaient en grande partie détruites par compression. Nulle part on ne rencontrait des cellules rondes ou fusiformes en voie de prolifération, preuve qu'il s'agissait ici d'un simple angiome. Nous ne ferons que mentionner la liquéfaction du vitré et les adhérences iritiques, qui résultaient de l'irido-cyclite tardive.

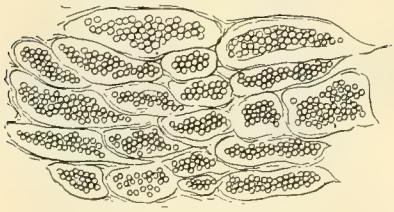

Fig. 112.

Schiess[1], sur l'œil d'une fille de quatorze ans, trouva à l'examen anatomique une masse aplatie, occupant le tiers de la surface du globe au niveau de l'équateur, et s'accompagnant de décollement de la rétine. Examinée au microscope, elle était constituée par des cloisons formées exclusivement du stroma choroïdien et de cavités lacunaires remplies de globules sanguins. En l'absence de tout élément sarcomateux, l'auteur envisage la production comme un angiome caverneux de la choroïde.

Giulini[2] avait eu affaire à un homme de vingt-huit ans, dont la vue déclinait à gauche depuis trois semaines, avec rougeur et douleurs. Au moment de l'examen, l'œil était inéclairable, dur, et ne possédait aucune perception lumineuse. La coupe, faite sitôt après énucléation, lui montra la présence d'une tumeur lenticulaire brun rougeâtre de la choroïde, située à 3 millimètres de la papille. Ainsi qu'on le voit sur la figure ci-contre, la production anormale était exclusivement composée d'espaces caverneux remplis de sang frais. Les cloisons purement conjonctives étaient très fines et tapissées d'une couche endothéliale. Il n'y avait absolument aucun autre élément cellulaire. La tumeur siégeait dans la couche des gros vaisseaux et refoulait les cellules pigmentaires du stroma vers la périphérie. La chorio-capillaire et l'élastique, à l'exception de quelques excroissances verru-

1. Schiess, *Arch. f. Opht.*, XXXIV, 3, p. 249, 1888.
2. Giulini, *Ibid.*, XXXVI, 4, p. 247, 1890.

queuses, étaient saines. Bien que décollée, la rétine n'était pas sensiblement altérée, et il en était de même du nerf optique. L'iris offrait sous sa couche endothéliale antérieure des cavités kystiques et un épaississement des vaisseaux du stroma. Cornée et cristallin normaux. Pour l'auteur, le néoplasme consistait en un pur angiome caverneux. Son siège, à la partie postéro-inférieure et interne de la choroïde, le conduisit à se demander s'il ne s'agissait point là d'un nævus, en

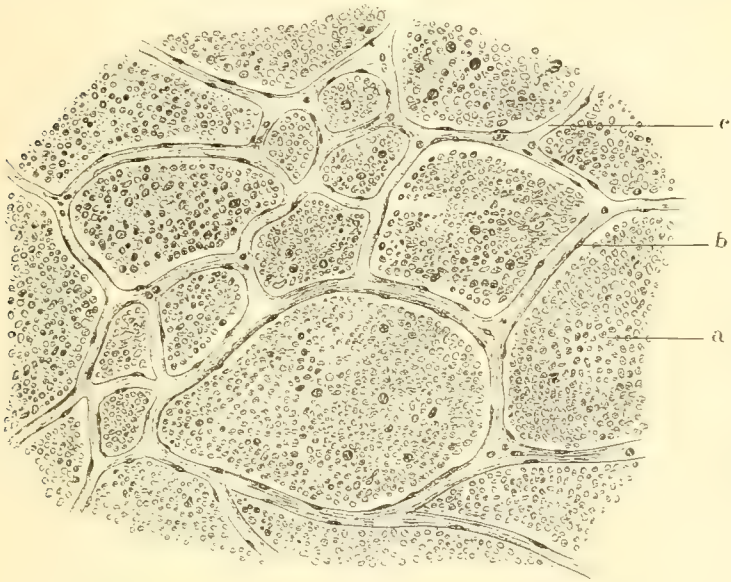

Fig. 115.

a, globules de sang frais. — *bc*, cloisons conjonctives avec couche endothéliale.

rapport avec la fente embryonnaire, comme Virchow[1] l'a établi pour les angiomes en général.

Il nous reste à parler de l'observation de Schirmer[2] intitulée : *tumeur caverneuse de l'iris, d'origine traumatique.*

Le malade, âgé de quarante-quatre ans, avait reçu, cinq ans auparavant, un coup de baguette sur l'œil gauche. Un an plus tard, l'œil devint temporairement rouge et la vue baissa. Par l'éclairage oblique Schirmer constata une saillie du volume d'un pois, translucide, en même temps que vasculaire, ayant pour siège le côté externe de la base de l'iris. Elle débordait la moitié de la pupille, qui d'ailleurs était mobile. La cornée bombait en avant. Tonus augmenté; veines réti-

1. Virchow, *Die Krankh. Geswulste.*
2. Schirmer, *Greifwald med. Beitr.*, 3.

niennes dilatées et animées de battements ; V = $\frac{2}{3}$. Ayant excisé la masse par iridectomie, l'auteur reconnut qu'il s'agissait d'un angiome caverneux de l'iris.

Comme on le voit, les productions de cet ordre ont été observées chez des adultes et des individus jeunes. Le traumatisme n'a été signalé que deux fois, dans notre observation et celle de Schirmer. La tumeur, toujours plate, se compose exclusivement de lacs sanguins sans addition d'éléments néoplasiques. Ajoutons que, dans les cas où les malades ont été longtemps suivis, il n'y a eu ni récidive ni métastase. Par tous ces caractères, les angiomes purs de la choroïde diffèrent de ceux sarcomateux.

XV

TUBERCULOSE DE LA CHOROÏDE

La connaissance des tubercules de l'œil et de ceux de la choroïde en particulier est de date relativement récente. S'il est établi qu'en 1857 N. Gueneau de Mussy les a rencontrés à l'autopsie d'une jeune fille tuberculeuse, il faut arriver à Ed. Jæger (1855) pour voir les tubercules choroïdiens diagnostiqués à l'ophtalmoscope. Trois ans plus tard, Manz et Busch établirent d'une façon précise les caractères microscopiques de ces productions. Frænkel[1], quelque temps après, insista sur la fréquence de cette lésion dans le cours de l'hydrocéphalie aiguë, autrement dit, de la granulie des méninges. En 1862, Galezowski et Bouchut attirèrent l'attention sur la stase papillaire dans la méningite des enfants. Depuis lors, grâce aux observations cliniques et aux recherches microscopiques de von Graefe, Leber et Conheim, l'examen du fond de l'œil a pris l'importance qu'il mérite.

Jusqu'en 1870, on avait pensé que la tuberculose de l'œil était toujours secondaire. Gradenigo[2] rapporta le premier un cas de tuberculose primitive de l'iris. Il fut suivi dans cette voie par Perls[3], Walbe[4], Weiss et Haab[5]. Les travaux récents d'Eperon[6], de Wogtasiewicz[7] et de quelques autres ont été dirigés dans le même sens. Dans l'ordre expérimental, mentionnons les mémoires de von Graefe, Orth, Langans, Salomonsen, Conheim, Hænsel, Gayet, et celui qui nous est propre concernant la tuberculose de la cornée[8]. Le travail de Bock[9] résume la

1. Fraenkel, *Berlin. Klin. Wochenschrift*, 1866.
2. Gradenigo, *Ann. d'ocul.*, 1873.
3. Perls, *Arch. f. Opht.*, XIX.
4. Walbe, *Klin. M. B.*, 1875.
5. Weiss et Haab, *Arch. f. Opht.*, XXV.
6. Eperon, *Arch. d'opht.*, Paris, 1883.
7. Wogtasiewiez, *Thèse de Paris*, 1886.
8. Panas et Vasseaux, *Arch. d'opht.*, 1887.
9. Bock, *Zur Tub. des Auges* (*Virch. Arch.*, t. XCI).

bibliographie jusqu'en 1882. Les faits postérieurs seront signalés dans le cours de cet article.

La tuberculose choroïdienne affecte deux formes principales. La première, dite disséminée ou *miliaire*, se montre de préférence sur la partie postérieure de la choroïde et accessoirement sur la rétine; presque toujours elle accompagne la tuberculose méningée. La seconde, *circonscrite*, s'attaque plus particulièrement à la partie antérieure de la choroïde, aux procès ciliaires et à l'iris. Bien qu'ordinairement liée à la phtisie pulmonaire, elle peut cependant, comme nous l'avons dit plus haut, atteindre primitivement l'œil. Ajoutons que cette distinction en deux formes n'a rien d'absolu, et qu'il n'est pas rare de rencontrer l'une et l'autre sur une région quelconque du globe.

La tuberculose de la choroïde est surtout fréquente jusqu'à vingt ans. Sur 50 cas où l'âge est indiqué, Liebreicht[1] en compte, pour le tractus uvéal, 29 jusqu'à 10 ans; 5 de 20 à 40; 2 de 40 à 60; 1 à 62. Dans ce chiffre, 40 avaient pour siège l'iris et 16 la choroïde.

Cette affection provoque au début une réaction à peine sensible, ce qui en fait souvent méconnaître l'existence, surtout chez des enfants atteints de méningite. De là le précepte, donné par Conheim, Bouchut et d'autres, de toujours procéder à l'examen ophtalmoscopique.

Chez les sujets plus âgés, les premiers symptômes consistent en obnubilations périodiques, se montrant par accès et s'accompagnant parfois de photopsie. L'ophtalmoscope permet de découvrir une papillite plus ou moins prononcée, et sur la choroïde de petits nodules gris jaunâtre à contours mal délimités. Leur dimension varie entre 1 $\frac{1}{2}$ et 2 millimètres de diamètre; quant au nombre, il n'a rien de fixe. A côté de ces nodules, on aperçoit plus profondément des plaques grises, représentant autant de foyers tuberculeux. Ces plaques apparaissent surtout dans la région de la macula et au voisinage du disque optique. Par la suite, l'affection gagne les parties antérieures de la choroïde, les procès ciliaires, l'iris et la cornée. L'œil prend alors l'aspect panophtalme.

Lorsque la tuberculose débute par le segment antérieur, iris ou procès ciliaires, elle se présente, tantôt sous la forme de granulie, tantôt sous celle des tubercules conglobés caséeux. Chez les enfants, la variété aiguë est plus commune et affecte la marche de l'iridocyclite purulente. Par contre, chez les adolescents et les adultes, la forme chronique s'observe plus souvent, ainsi qu'Éperon et tous les auteurs en ont fait la remarque.

L'examen histologique démontre que les masses caséeuses qui encombrent la chambre antérieure, l'iris et les procès ciliaires, sont

1. Liebreicht, *Arch. f. Opht.*, 1890, p. 229.

des amas tuberculeux. Les follicules, pauvres en vaisseaux, sont constitués par des cellules géantes au centre et des cellules embryonnaires stratifiées autour. La caséification n'est qu'un travail de nécrobiose des cellules. Il s'y ajoute des bacilles de Koch, d'autant moins nombreux que le néoplasme est en voie de désorganisation; ils peuvent même faire entièrement défaut, 9 fois sur 23 d'après Liebreicht (*l. c.*). Les inoculations donnent des résultats constants, 10 fois sur 10 suivant la statistique citée plus haut. A côté des follicules tuberculeux, on rencontre une infiltration d'éléments inflammatoires ronds dans le stroma environnant. Lorsque cette infiltration prédomine, on a affaire à l'état décrit sous le nom de *choroïdite tuberculeuse*, par Haab[1], Hirschberg[2], Kamocki[3], Wagenmann[4] et Dinkler[5]. Il en résulte un épaississement des tissus, sur lequel Brailey[6] a appelé l'attention à propos de l'iris.

Cette forme diffuse gagne rapidement la totalité du tractus uvéal, mais elle a moins de tendance à perforer la sclérotique que les tubercules disséminés.

En général, l'envahissement se fait en avant dans le sens du courant liquide et rarement vers les parties postérieures de la choroïde, comme cela a été pourtant noté par Poncet[7], Pognet[8], Hock[9], Castenholz[10] et Köhler[11].

La propagation du côté du nerf optique est insolite et n'a été signalée que par Secati[12], Manfredi[13], Brailey[14], Wagenmann[15], Weiss[16] et Jung[17].

D'après Michel[18] et Deutschmann[19], l'extension de la tuberculose méningée le long du nerf se fait par les gaines. En injectant de la matière tuberculeuse dans les méninges, ce dernier a pu constater l'éruption miliaire sur les enveloppes du nerf et la choroïde, alors que la

1. Haab, *Arch. f. Opht.*, XXV, p. 231, 1879.
2. Hirschberg, *Centralb. f. Aug.*, VIII, p. 138, 1884.
3. Kamocki, *Ibid.*, p. 407.
4. Wagenmann, *Arch. f. Opht.*, XXXII, 4, 225.
5. Dinkler, *Arch. f. Opht.*, 1889, 4, p. 309.
6. Brailey, *Central. f. Augenh.*, 1882, p. 470.
7. Poncet, *Progrès méd.*, 1882, p. 467.
8. Pognet, *Rev. d'ocul. du Sud-Ouest*, III, 9, 202.
9. Hock, *Wien. med. Bl.*, XII, 1.
10. Castenholz, *Central. f. Aug.*, VIII, 456.
11. Köhler, *Inaug. Diss.*, 1884.
12. Secati, *Centralbl. f. Aug.*, 1888, p. 346.
13. Manfredi, *Ann. di Ottal.*, IV, p. 291.
14. Brailey, *Trans. of Soc., U. K.*, III, p. 130.
15. Wagenmann, *Arch. f. Opht.*, XXXIV, 4, p. 178.
16. Weiss, *Arch. f. Opht.*, XXIII, 4, p. 151.
17. Jung, *Ibid.*, XXXVII, 4, 125, 1891.
18. Michel, *Arch. f. klin. Med.*, XXII, p. 448.
19. Deutschmann, *Arch. f. Opht.*, XLVII, 1, p. 253.

papillo-névrite induite allant jusqu'à l'atrophie dépendait d'un simple processus phlegmasique, dû à l'action chimique des bacilles.

La seule dissection connue est celle de Sattler[1]. Le chiasma était englobé dans une masse caséeuse s'étendant jusqu'à l'orifice scléral.

Il est très rare de voir le second œil pris par propagation. Les faits cités par Haab[2], Castenholz (*l. c.*), Guttmann[3], Hirschberg (*l. c.*) et Brailey (*l. c.*) sont loin d'être concluants, étant donné le temps parfois long qui s'est écoulé entre les deux manifestations.

La généralisation vers l'organisme a été notée seulement après perforation de la coque oculaire et envahissement du tissu cellulaire sous-conjonctival et orbitaire. C'est là un fait qui témoigne de l'isolement de l'œil, en tant que foyer d'infection tuberculeuse.

Dans les formes envahissantes, le vitré devient louche, jaunâtre, se charge de fibrine et de cellules, au point de simuler l'hyalite suppurée.

Une particularité propre aux tubercules est l'oblitération des vaisseaux capillaires, d'où la couleur jaune paille ou gris rosâtre. Le pigment des nodules choroïdiens et rétiniens disparaît, et l'on en trouve des traces jusque dans les cellules géantes.

Des hémorrhagies en plaques ou sous forme d'infarctus se produisent fréquemment. Quant à la rétine, elle reste adhérente ou se décolle, subit une sorte de macération nécrosique, mais rarement elle est envahie par des granulations tuberculeuses.

On n'a pas manqué de noter la grande résistance de l'élastique de la choroïde, ce qui explique le peu de tendance de la rétine à participer à l'évolution du tubercule (Haab [*l. c.*], Manz[4]-Schäfer[5]).

La forme chronique a une marche insidieuse. Le sujet souffre à peine au début. Ce n'est qu'ultérieurement qu'apparaissent des douleurs plus ou moins vives, une injection épisclérale et de la photopobie. En même temps, la chambre antérieure devient le siège d'un vaste hypopyon.

La perforation du globe se fait presque toujours à la jonction de la cornée avec la sclérotique, plus souvent en haut et en dehors, qu'en bas et en dedans. Une fois le fongus établi, les douleurs s'apaisent et la tension notablement abaissée devient de plus en plus faible. C'est là un caractère qui contraste avec les autres néoplasies, particulièrement le sarcome. Une confusion plus difficile à éviter est celle de la cyclite suppurée; c'est ce qui ressort de l'observation de Brailey-Hartley (*l. c.*) et de celle de Wodsworth[6] relative à un enfant de trois ans et

1. Sattler, *Arch. f. Opht.*, XXIV, 3, 127.
2. Haab, *Klin. Mb.*, XXII, p. 391, 1884.
3. Guttmann, *Verhandl. d. Berlin. med. Gesellsch.*, 1889.
4. Manz, *Klin. Mb.*, XIX.
5. Schäfer, *Ibid.*, XXII, p. 330.
6. Wodsworth, *Trans. of the Am. Opht. Soc.*, 1883, 474.

demi, où le diagnostic fut celui de gliome. A l'examen anatomique, on constata qu'il s'agissait de tuberculose pure.

Toutes les fois que le doute est permis, on se fondera sur les commémoratifs, la tare héréditaire et la présence d'autres manifestations tuberculeuses du côté des ganglions, des méninges, du poumon ou du squelette, sans négliger les ulcères tuberculeux de la peau, sur lesquels Reissmann[1] appelle l'attention.

Ici comme partout, la constitution lymphatique et la scrofule héréditaire jouent le principal rôle. Il faut cependant tenir compte de certaines causes adjuvantes, qui prédisposent l'œil à l'infection tuberculeuse. Nous mentionnerons les contusions, une inflammation oculaire préexistante, diverses pyrexies et en particulier la rougeole. On n'est pas sans rencontrer çà et là des tuberculoses choroïdiennes, chez des individus ayant eu toutes les apparences de la santé, comme Poncet, Schäffer et d'autres en ont cité des exemples. C'est alors qu'on peut compter sur les bons effets d'une intervention chirurgicale hâtive.

Une fois l'œil en purulence et la vue à jamais perdue, l'énucléation s'impose et doit être pratiquée avant la perforation. En agissant ainsi, on a des chances de prévenir la généralisation. Quant au traitement médical, il est le même que pour la tuberculose en général.

XVI

HÉMORRHAGIES ET RUPTURES DE LA CHOROÏDE

Les hémorrhagies de la choroïde sont *circonscrites* ou *profuses*. Dans le dernier cas, le sang extravasé envahit la rétine et même le vitré. Parfois, il se produit un épanchement interstitiel qui sépare la choroïde en deux feuillets et la transforme en un gâteau sanguin. Le sang fuse alors dans l'espace sus-choroïdien et décolle cette membrane de la sclérotique.

Les hémorrhagies choroïdiennes doivent être distinguées encore en *spontanées* et en *traumatiques*.

L'origine des premières n'est pas toujours facile à déterminer. Même à l'examen anatomique, on peut confondre l'hémorrhagie profuse de la choroïde avec un raptus sanguin venant de la rétine. *A priori*, on serait tenté de croire que toute hémorrhagie abondante du vitré comporte toujours la rupture de la rétine; il n'en est rien, et souvent le sang chemine sous cette dernière et la traverse au niveau de la papille.

Le plus ordinairement, les hémorrhagies choroïdiennes occupent

1. Reissmann, *Arch. f. Opht.*, XXX, 3, 251.

un seul œil. Leur répétition n'est pas rare, particularité qui mérite d'être prise en considération au point de vue du pronostic.

Pour expliquer la production de l'hémorrhagie, on a invoqué bien des causes : les altérations scléreuses ou amyloïdes des parois vasculaires ou leur relâchement, diverses lésions du système cardio-pulmonaire, et chez la femme les troubles utérins. L'âge compris entre quinze et vingt-cinq ans y prédispose, au même titre que pour l'épistaxis, sous l'influence d'actes réflexes, dérivant d'une irritation partie de divers organes et principalement de ceux génitaux.

Une condition non moins efficace réside dans l'hypertrophie juvénile du cœur et la chloro-anémie.

Les lésions liées à la myopie forte ou à l'hydrophtalmie congénitale provoquent également de fréquentes hémorrhagies. Celles-ci sont tantôt circonscrites à l'ectasie staphylomateuse ou à la macula, tantôt multiples.

Au début, lorsque l'examen ophtalmoscopique est possible, l'hématome sous-choroïdien se distingue du décollement simple de la rétine par sa couleur d'un rouge brunâtre, son siège profond qui fait que les vaisseaux rétiniens serpentent à la surface; enfin, par l'absence de tout pli flottant lorsque l'œil vient à se mouvoir.

Fig. 114.

Les hémorrhagies *traumatiques*, avec ou sans déchirure de la choroïde, sont bien plus fréquentes.

Elles sont occasionnées par des contusions violentes ou des plaies diverses par instruments piquants, tranchants et contondants. Une fois le sang résorbé, on aperçoit au niveau de la déchirure une plaque blanche, chatoyante, qui n'est autre que la sclérotique mise à nu. Cette plaque est circonscrite par un liséré noir charbonneux, dû à la prolifération irritative du stroma pigmentaire de la rétine et de la choroïde.

A mesure que la cicatrice se rétracte, il n'est pas rare de voir survenir le décollement rétinien et vitréen.

La *déchirure choroïdienne* peut être simple, ou double comme dans le cas de Saint-Martin[1]. Elle siège presque toujours en arrière entre le disque optique et la macula. De forme semi-lunaire, à concavité

1. Saint-Martin, *Clin. ophtalm. des Quinze-Vingts*, p. 87, 1884.

dirigée vers la papille, elle occupe 82 fois sur 100 le côté externe ou temporal et 14 fois celui nasal. Dans 5 cas elle se dirigeait en ligne droite de la papille à la macula; les observations qui s'y rapportent sont celles de Mauthner[1], les 2 de Teillais[2], une de Hughes[3] et une dernière de Magnus[4]. En même temps que la choroïde, les couches externes de la rétine étaient rompues, et dans le cas de Magnus la moitié du disque optique était intéressée, si l'on en juge par une bride fibreuse qui s'y insérait plus tard.

Ordinairement l'hémorrhagie est faible et peut parfois manquer. Ce qui est fréquent, c'est le trouble diffus de la rétine au voisinage de la papille. Une fois celui-ci disparu, on voit, comme dans la rupture spontanée, une plaque blanche tendineuse qui n'est autre qu'une portion de la sclérotique.

La vision ne tarde pas à décroître, et l'exploration du champ visuel fait reconnaître un scotome correspondant au siège de la lésion.

A une période plus avancée, la papille s'atrophie, devient blanche, et la rétine se décolle.

Vu l'extensibilité très grande de la choroïde au niveau de l'équateur, les déchirures y sont rares. Lorsqu'une des artères ciliaires est intéressée, il se produit un vaste hématome qui refoule la choroïde et la décolle de la sclérotique. Lors d'une rupture de la coque oculaire, tout le contenu de l'œil est expulsé au dehors, sans qu'une compression méthodique parvienne à s'y opposer.

Les décollements de la choroïde par du sang ou de la sérosité peuvent simuler un sarcome. Knapp[5], Reuling et Grœnouw[6] en ont cité quatre exemples. Tous étaient consécutifs à l'extraction de cataractes supra-mûres, sans perte du vitré. Dans les deux cas de Grœnouw, il y eut résorption rapide; dans ceux de Knapp et Reuling, l'examen anatomique décela une exsudation séro-sanguine sous la choroïde intimement adhérente à la rétine.

En fait de décollements par coups sur la tête, nous ne connaissons que les deux cas de Michel[7] et de Walther[8]. Encore est-il que dans le dernier, le soulèvement de couleur gris jaunâtre pourrait être rapporté à la rétine. Quant aux détachements choroïdiens spontanés,

1. Mauthner, *Lehrb. der Ophtalmoskopie*, 1868, p, 458.
2. Teillais, *Ann. d'ocul.*, 1877, p. 26.
3. Hughes, *Arch. f. Opht.*, XXXIII, 3, p. 21, 1889.
4. Magnus, *Klin. Mbl.*, XXV, p. 478, 1887.
5. Knapp et Reuling, *Arch. f. Augenh. u. Ohr.*, 1, p. 186.
6. Grœnouw, *Arch. f. Augenh.*, XX, p. 79, 1889.
7. Michel, *Klin. Mbl.*, 1878, XVI, p. 18.
8. Walther, *Inaug. Diss.* Würzburg, 1885.

comme ceux de Wecker[1], Berger[2], Hjort[3], Hay[4], Elschnigt[5], on ne saurait les envisager sûrement comme tels, vu l'absence de preuve anatomique.

Berlin[6], en contusionnant l'œil du lapin avec une baguette de caoutchouc, a toujours produit la rupture de la choroïde sur le point diamétralement opposé. Aussi se rattache-t-il nettement à la théorie du contre-coup.

Seidlitz[7] se livra à des expériences analogues, avec cette différence qu'il se servait de décharges de pistolet. Ses conclusions se résument de la sorte :

« Le contre-coup n'entre véritablement en jeu que lorsque le corps contondant frappe un point limité de la cornée.

« La rupture est le résultat de l'aplatissement de celle-ci par distension des diamètres perpendiculaires, à cause de l'incompressibilité des milieux.

« Si la choroïde cède ordinairement au voisinage de la papille, cela tient à ce qu'elle y est plus solidement fixée à la sclérotique, et que l'effort se concentre dans la direction des méridiens. »

Au point de vue de la pathogénie de ces hématomes, on a invoqué la détente brusque de l'œil. Mais, outre que la perte du vitré n'est pas toujours nécessaire, témoin les deux faits de Grœnouw, il faut faire intervenir une lésion préexistante de la choroïde et de ses vaisseaux. Cela ressort de la seconde observation de l'auteur cité plus haut, où il s'agissait d'un œil cataracté, atteint depuis trente ans de choroïdite maculaire.

H. Hughes[8], s'étant occupé du mécanisme des ruptures choroïdiennes postérieures, arrive à cette conclusion qu'elles proviennent d'une forte torsion de l'œil sur son axe et du contre-coup, par l'application de la force sur le pôle antérieur. Pour les déchirures horizontales, il admet une violence dirigée suivant le méridien vertical, de haut en bas ou de bas en haut.

Les déchirures multiples de la choroïde s'accompagnent presque toujours d'éclatement de la sclérotique et laissent peu d'espoir de conserver l'œil. Il s'agit de gros projectiles de guerre ou de corps contondants lancés avec violence, qui se compliquent de fractures concomitantes de l'orbite.

1. de Wecker, *Græfe u Sæmich Handb.*, IV, p. 664.
2. Berger, *Bayrisches ärztliches Intelligenzbl.*, 1878, n° 51.
3. Hjort, *Nordisk. med. Arkiv.*, 1882.
4. Hay, *Trans. Amer. Opht. Soc.* 1880.
5. Elschnig, *Arch. f. Augenh.*, XXIII, 1891, p. 71.
6. Berlin, *Klin. Mbl.*, 1873, X, p. 42.
7. Seidlitz, *Inaug. diss.* Kiel, 1873.
8. H. Hughes, *Arch. f. Opht.*, XXXIII, 3, p. 21, 1889.

Dans les cas de déchirures simples, l'occlusion de l'œil sous un bandage compressif s'oppose à l'extension de l'hémorrhagie intra-oculaire et favorise en même temps la résorption du sang épanché.

Ultérieurement, en vue de réveiller la vitalité des éléments rétiniens ébranlés, on peut recourir aux courants continus et aux injections hypodermiques de strychnine. Toujours est-il que le pronostic mérite d'être réservé, à cause du décollement très fréquent de la rétine par rétraction cicatricielle du vitré.

XVII

PRODUCTIONS HYALINES OU VERRUQUEUSES DE LA CHOROÏDE

Sur les yeux de vieillards, ceux atteints d'irido-choroïdite chronique et de rétinite pigmentaire, on rencontre sur la membrane limitante de la choroïde, surtout au niveau de l'ora serrata, des productions vitreuses, dont le nombre et le volume varient. La face antérieure de l'iris et la membrane de Descemet, au voisinage du ligament pectiné, en offrent aussi.

Sur le vivant, elles passent souvent inaperçues, à cause de leur siège dans la partie du fond de l'œil inaccessible à l'ophtalmoscope. Celles situées en arrière et près du disque optique apparaissent vivement éclairées, comme s'il s'agissait de gouttes de graisse.

Tantôt rondes, tantôt allongées, elles se rattachent à la membrane anhyste de la choroïde par une sorte d'étranglement ou de pédicule. Sur la coupe, elles sont constituées par des couches concentriques, ainsi que cela ressort nettement des figures de Wedl et Bock[1], Pagenstecher et Genth[2].

Les avis sont partagés sur l'origine de ces verrucosités qui se produisent également, comme nous le dirons ailleurs, dans l'épaisseur de la papille.

Pour Donders[3], Vicentiis[4], O. Becker[5], G. Pinto[6] et Meyer[7], elles proviendraient d'une altération colloïde de l'épithélium pigmentaire rétinien.

Rudneff[8] seul les envisage comme une métamorphose de leuco-

1. Wedl et Bock, *Pathol. anat. des Auges*, Wien, 1886.
2. Pagenstecher et Genth, *Atlas*, édition française.
3. Donders, *Arch. f. Opht.*, I, 2, H.
4. Vicentiis, *Nagel's Jahr.*, 1874.
5. Becker, *Zur anat. der Linse.*
6. G. Pinto, *Arch. f. Opht.*, XXVIII, 1.
7. Meyer, *Ibid.*, XIII, 4.
8. Rudneff, *Virch. Arch.*, LIII, 4.

cythes immigrés. Leber[1] y voit une exsudation cuticulaire des cellules du pigment. H. Müller[2], Gepner[3] et Wagenmann[4] pensent que le processus débute par un épaississement de la couche anhyste, aussi bien de la choroïde que de la cornée. Cette altération s'observe spontanément ou après des traumatismes.

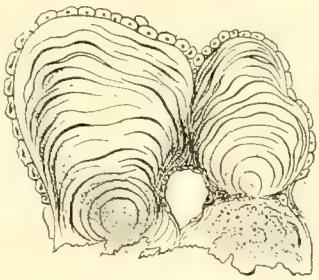

Fig. 115.

Rosa Kerschbaumer[5], s'étant livrée à un grand nombre de recherches histologiques sur des yeux de vieillards, affirme que les verrucosités se lient d'ordinaire à des altérations de l'épithélium noir qui perd son pigment, se gonfle, devient hyalin, à quoi s'ajoutent des modalités de la membrane vitreuse. Cette dernière s'épaissit, s'opacifie et se charge de nombreuses molécules réfringentes. L'auteur a pu constater que les verrucosités et les molécules se colorent vivement par l'éosine, le picro-carmin et le réactif de Weigert. Elles résistent aux alcalis, ne se dissolvent ni par l'éther, ni par le chloroforme, et sont dépourvues de la réaction de l'amyloïde par l'iode. Ce qui prouve cette double origine des amas vitreux, c'est qu'il n'y a aucune corrélation entre leur nombre, leur volume et les altérations de l'épithélium. A l'appui de son opinion, R. Kerschbaumer invoque la découverte de pareilles concrétions hyalines par Fuchs[6] dans la pinguécula, et par Schmidt[7] dans la peau d'individus ayant dépassé la cinquantaine.

L'altération verruqueuse n'offre d'intérêt qu'au point de vue de l'anatomie pathologique. L'avis de ceux qui prétendent que ces excroissances prédisposent à la cataracte sénile, manque de sanction.

Il ne faut pas les confondre avec des petits noyaux d'ossification, situés entre la membrane élastique et la rétine décollée, comme cela est arrivé à Alt[8].

Une autre altération signalée par Wedl et Bock (*l. c.*, p. 121) et que Berger[9] dit avoir rencontrée une fois, consiste dans des saillies fibro-vasculaires qui semblent tirer leur origine de la chorio-capillaire. Elles n'ont été d'ailleurs observées jusqu'ici que sur des yeux atrophiques.

1. Leber, *Arch. f. Opht.*, XIX, 1.
2. H. Müller, *Gesammt hinterlass. Werke.*
3. Gepner, *Arch. f. Opht.*, XXXVI, 4, p. 255.
4. Wagenmann, *Ibid.*, XXXVIII, 2, p. 91, 1892.
5. R. Kerschbaumer. *Ibid.*, 1, p. 135.
6. Fuchs, *Arch. f. Ophth.*, XXXVII, 3.
7. Schmidt, *Virch. Arch.*, CXXV, 2, H.
8. Alt, *Compend. d. path. Anat. des Auges*, p. 130.
9. Berger, *Anat. norm. et path. de l'œil*, Paris, p. 307, 1895.

XVIII

OSSIFICATIONS ET DÉPOTS CALCAIRES DE LA CHOROÏDE

Les productions osseuses et calcaires dans la cavité de l'œil sont connues depuis longtemps. On ne s'en est toutefois occupé sérieusement que depuis les publications de Sichel[1], Magne[2], Kirk[3], Canton[4], Gluge[5], J. France[6], Hunt[7], etc. Dans la plupart de ces travaux on avait confondu les deux productions entre elles, et il faut arriver à Hulke[8] et Förster[9] pour avoir la démonstration de la formation d'os véritable. Grâce aux recherches ultérieures de Pagenstecher[10], Goldzhier[11], Knapp[12], Brailey[13], Berger[14], Schiess[15], Wedl et Bock[16], Chibret[17], Grossmann[18], Antonelli[19] et les nôtres, ce fait anatomo-pathologique ne laisse subsister aucun doute.

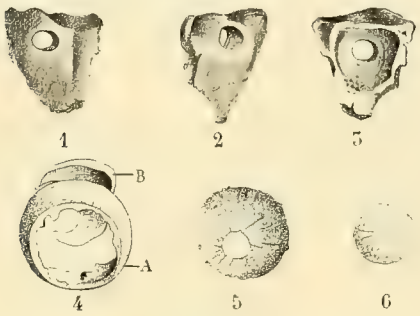

Fig. 116.

Les figures 1, 2, 3, 5 représentent des ossifications péripapillaires avec un trou pour le passage du nerf optique.
Fig. 4, double ossification. — A, virole ciliaire. — B, cupule péri-papillaire.
Fig. 6, cristallin calcaire.

Deux points restent établis, à savoir : le siège de prédilection des plaques osseuses à l'hémisphère postérieur, et leur évolution à peu près exclusive dans les yeux atrophiés par traumatisme ou irido-cyclite chronique.

1. Sichel, *Ann. d'ocul.*, XI, p. 225, 1844.
2. Magne, *Ibid.*, XVIII, p. 271.
3. Kirk, *Month. Journ.*, nov. 1853.
4. Canton, *Ann. d'ocul.*, XXIX, p. 51, 1853.
5. Gluge, *Ibid.*, X, p. 226, 1843.
6. France, *Ibid.*, XV, 38.
7. Hunt, *Amer. Journ.*, 1864, p. 94.
8. Hulke, *Med. Times and Gaz.*, juin 1857.
9. Förster, *Atlas d. path. Anat.*, pl. 35.
10. Pagenstecher, *Arch. of Opht.*, VII, 1860 ; le même et Genth, *Atlas.*
11. Goldzhier, *Arch. f. Augenh.*, 1880, p. 332.
12. Knapp, *New-York med. Rev.*, 1880.
13. Brailey, *Opht. H. R.* 1882, X.
14. Berger, *Arch. f. Opht.*, XXIX, 4, p. 167, 1883.
15. Schiess, *Arch. f. Opht.*, XIX, 1, p. 22.
16. Wedl-Bock (*l. c.*), p. 124.
17. Chibret, *Rec. d'opht.*, janvier 1889.
18. Grossmann, *Arch. d'opht.*, 1889, p. 157.
19. Antonelli, *Ann. di ottal.*, 1892, f. 6.

Pour démontrer la fréquence des ossifications, il suffit de rappeler que Berger (*l. c.*, p. 309) en relate à lui seul 19 cas. Dix fois, la production occupait la choroïde, 2 la rétine, 2 le vitré transformé en tissu conjonctif, et 3 fois la surface du cristallin : dans deux cataractes fibreuses il y avait des noyaux osseux.

Il en est en cupule, s'étendant plus ou moins de l'entrée du nerf optique à l'ora serrata : en bague, au niveau du cercle ciliaire et de

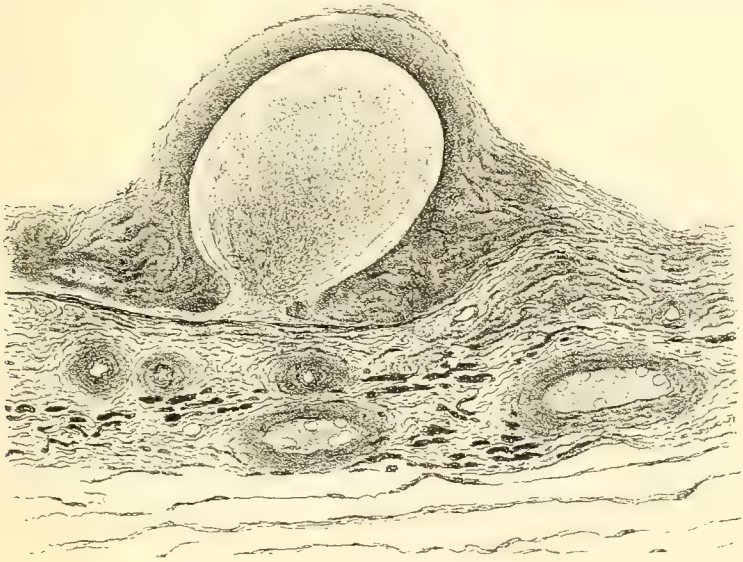

Fig. 117.

On voit sur cette figure, de bas en haut, la lamina fusca, le reste de la choroïde et l'élastique bien conservées ; puis, l'organisation d'un exsudat fibreux, dont l'ossification, dessinée en clair, commence par le centre : tout à fait à la surface, la couche pigmentaire de la rétine décollée en ce point.

l'iris[1], et d'autres se substituant au cristallin[2], dont elles reproduisent la forme. Ci-joint (fig. 116) divers types de notre collection.

Les avis sont partagés sur l'origine de l'os nouveau. Pour le plus grand nombre, Knapp[3] en particulier, la chorio-capillaire en serait le point de départ. Pagenstecher, Goldzhier et Brailey soutiennent l'organisation fibreuse puis osseuse d'exsudats, sous l'élastique de la choroïde plus ou moins décollée. C'est également ce que nous avons constaté sur les préparations, dont nous donnons ici les dessins. A mesure que la production osseuse grossit, elle gagne la choroïde et le vitré, toujours par substitution du tissu fibreux, mais en respectant la lamina fusca.

1. Panas, *Gaz. des hôpitaux*, 1868, n° 142.
2. Panas et Remy, *Anat. path. de l'œil*, 1879, pl. 4.
3. Knapp, *Arch. f. Aug. u. Ohr.*, II, p. 133.

Le tissu néoformé se colore vivement par les réactifs, possède de nombreux ostéoplastes, des canaux de Havers et des espaces médullaires. Ces derniers, outre la graisse, renferment souvent des globes calcaires, du pigment, rarement des cristaux de margarine, toujours du tissu conjonctif et des vaisseaux.

Au début, on voit naître des noyaux osseux disséminés qui s'allongent et s'anastomosent, pour constituer des travées et des lames stalacti-

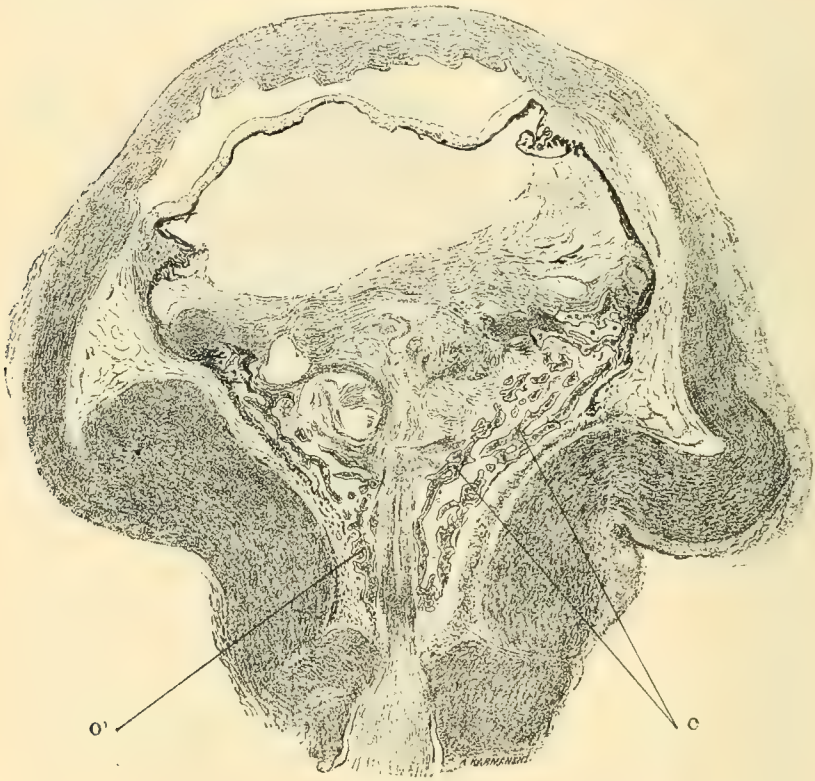

Fig. 118.

Coupe d'un œil atrophique montrant l'echelonnement de plaquettes osseuses, situées entre la choroïde atrophiée recouverte de pigment rétinien et la rétine entièrement décollée, devenue fibro-kystique. Le tout est enveloppé par la sclérotique fortement plissée et très épaissie.

formes. En évoluant, la production envahit le stroma de la choroïde, des procès ciliaires, et exceptionnellement celui de l'iris. La rétine décollée et atrophiée, cédant à la pression, laisse passer des prolongements qui pénètrent dans le vitré et enchâssent le cristallin.

L'ossification primitive de l'iris est rare. Nous ne connaissons que deux cas : le nôtre et celui de Berthold[1]. Celle du vitré n'est guère

1. Berthold, *Arch. f. Opht.*, XVIII, 1, p. 104.

plus commune. Pour le corps ciliaire, nous relaterons les faits de Lundy[1] et Smith[2], celui qui nous est propre cité plus haut, et un dernier que nous avons examiné récemment, relatif à un noyau osseux placé sous le feuillet rétino-épithélial. A notre ossification du cristallin nous ajouterons celles de R. Wagner[3], Goldzhier[4], Arlt[5], Ayres[6]. Dans toutes, il s'y joignait du tissu fibreux et des îlots calcaires. Toujours les cristalloïdes avaient été rompues sur un ou plusieurs points, et par là pénétraient des travées fibreuses, en communication avec le vitré, les procès ciliaires ou l'iris, profondément désorganisés. O. Becker est dans le vrai en soutenant que, sous le nom de cataracte osseuse, on doit entendre la substitution des éléments détruits du cristallin par du tissu fibreux immigré, qui à son tour se transforme en os.

L'ossification se fait directement sans passer par la phase cartilagineuse, comme pour les tendons des gallinacées et, dans certains cas pathologiques, pour les aponévroses et le tissu conjonctif chez l'homme.

Les *dépôts calcaires* se rencontrent assez souvent dans la choroïde, le corps ciliaire, l'iris et même la cornée. Mais c'est surtout dans les cristallins cataractés qu'on les observe le plus communément sous la forme de coques ou de noyaux. Des petits amas dans les rétines atrophiées sont exceptionnels.

Sur les moignons, le nerf optique dégénéré est lui-même envahi, ainsi que de Græfe[7], H. Müller, Wedl et Bock en ont cité des exemples.

Nous avons dit, à propos de l'ophthalmie sympathique, quel rôle exagéré on a fait jouer aux ossifications et aux dépôts calcaires de la choroïde; nous n'avons donc pas à y revenir.

XIX

ATROPHIE DU GLOBE

Dans les paragraphes concernant les ulcérations et les traumatismes de la cornée, les inflammations du tractus uvéal, les tubercules et la panophthalmie, nous avons parlé bien souvent de la terminaison par atrophie du globe. Une étude d'ensemble est nécessaire, d'autant plus qu'elle complète ce qui a été exposé plus haut.

Gayet et Masson[8] distinguent quatre groupes d'yeux atrophiques.

1. Lundy, *New-York. med. Rev.*, 1880.
2. Smith, *Amer. Journ. of Opht.*, I, n° 8, p. 254.
3. Wagner, *Nachr. Gesell. d. Wissensch. zu Göttingen*, 1851, n° 8.
4. Goldzhier, *l. c.*
5. Arlt, *Compendium der nom. u. path. Histol. des Auges*, 1880, p. 211.
6. Ayres, *Arch. f. Augenh.*, XI, 3, 327.
7. V. Græfe, *Arch. f. Opht.*, XII, 2, 256.
8. Gayet et Masson, *Arch. d'ophtalmol.*, 1885, p. 121.

Le *premier* comprend les globes réduits à la suite d'une fonte de la cornée, avec perte du cristallin et du vitré. Dans ces cas, on est en présence de moignons petits et déformés, constitués en avant par une sorte de bourgeon charnu, auquel aboutissent quatre plis cardinaux profonds sous la conjonctive. En arrière, l'œil représente un tronc de cône, et une gorge circulaire sépare ces deux parties, ce qui donne à l'ensemble l'aspect d'un *clou de girofle*.

Sur une coupe suivant l'axe antéro-postérieur, on aperçoit, au niveau

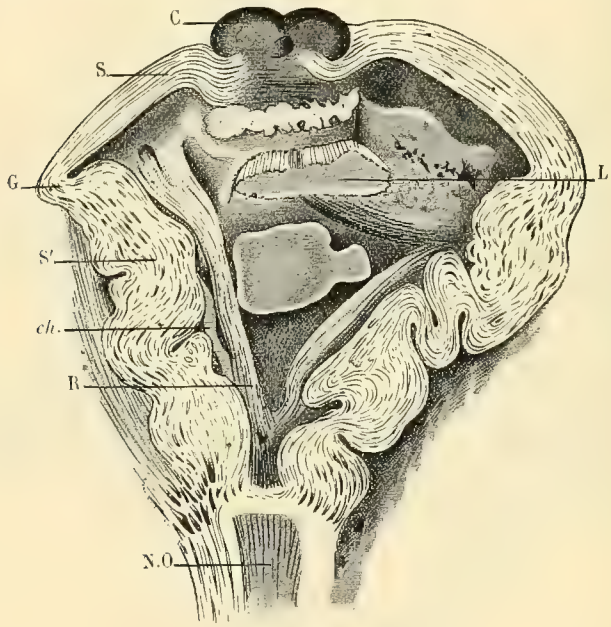

Fig. 119.
C, cornée cicatricielle. — S, sclérotique normale. — G, gorge circulaire. — S', sclérotique épaissie et plissée. — *ch*, choroïde. — R, rétine. — N.O, nerf optique. — L, cristallin.

de la cornée détruite, un renflement cicatriciel épais et irrégulier par suite de la rétraction du tissu inodulaire. Immédiatement en dehors et jusqu'à l'insertion des muscles droits, la sclérotique offre une configuration normale, et le microscope ne révèle aucun changement important de structure. Par contre, en arrière de l'insertion des muscles, cette membrane fibreuse est plissée et épaissie. Dans l'intérieur des vallonnements, aussi bien en dehors vers la capsule de Ténon qu'en dedans du côté de la choroïde, des exsudats organisés soudent entre elles les parties adossées. Toutes les fois que cette adhérence fait défaut, rien n'est plus facile que de rétablir la sclérotique dans sa forme primitive. Les plicatures décroissent et disparaissent au voisinage du

nerf optique. Au niveau même de l'insertion des muscles droits, la sclérotique fait un angle aigu comme si elle était brisée. Cela tient, suivant l'auteur, à l'action combinée des muscles et à la rétraction cicatricielle de la coque dans le sens antéro-postérieur. L'épaississement du segment postérieur dépendrait uniquement du relâchement de cette tunique, et non d'un changement de structure.

La face antérieure du bourgeon cornéen est recouverte, en avant par l'épisclère et l'épithélium, en arrière par les restes plus ou moins apparents de l'iris réduit à sa couche pigmentaire. La chambre antérieure est absente ou représentée par une rigole contenant des exsudats et du pigment.

Le corps ciliaire, relativement bien conservé, subit une forte attraction; les mailles du muscle accommodateur sont raccourcies et décrivent un arc à concavité interne. La lamina fusca sous-jacente s'infiltre d'un exsudat coagulable abondant et parfois de sang extravasé. Le pigment rétinien est généralement bien conservé, quoique altéré çà et là.

L'atrophie de la choroïde commence toujours par la chorio-capillaire sous la forme de foyers disséminés, à quoi s'ajoute de l'endovasculite, ainsi que des saillies verruqueuses et des dépôts phosphatiques. L'espace supra-choroïdien est tantôt oblitéré, tantôt élargi, le tout sans ordre et par places. Gayet a constamment trouvé la rétine décollée, constituant, avec le vitré et les restes capsulaires du cristallin, le centre de la rétraction cicatricielle cavitaire.

Le *second groupe* renferme les yeux atrophiés à la suite d'un traumatisme de la cornée, ayant amené la perte du cristallin et d'une partie notable du vitré.

Le moignon apparaît irrégulier, à cause des plissements profonds de la cornée. L'axe antéro-postérieur est raccourci, alors que le diamètre équatorial est conservé. D'autres fois, la forme est globuleuse, bosselée, et plus rarement le diamètre antéro-postérieur prédomine.

La sclérotique ne présente que partiellement les plis indiqués à propos du premier groupe.

La cornée conserve sa transparence, sauf sur les points directement lésés, où elle s'enfonce.

L'iris, plus ou moins enclavé, donne à la chambre antérieure les formes les plus bizarres et les plus compliquées. A la place du cristallin, on trouve le sac capsulaire adossé et contenant des masses cristalliniennes, ainsi que des cellules rondes ou fusiformes.

Les lésions de la choroïde et de la rétine sont les mêmes que précédemment.

Le *troisième groupe* concerne les traumatismes, ayant donné lieu à une issue notable de l'humeur vitrée, mais sans expulsion ou résorption du cristallin. La déformation du globe n'est alors que partielle et seu-

lement au niveau de la blessure. Souvent la base de l'iris y adhère. Le segment antérieur de l'œil est bien conservé, alors que l'hémisphère post-équatorial peut être plissé et ratatiné.

La cornée, par suite de la détente du globe et de son élasticité, se rapetisse ; elle devient d'autant plus sphéroïdale qu'elle éprouve une rétraction circulaire vers sa base.

Le cristallin reste rarement en place ; il se disloque ou se luxe par suite de la rupture partielle de la zonule. De là résultent des espaces rétro-iridiens sous forme de cloaques qui se remplissent d'humeur aqueuse. On conçoit que, dans ces conditions, il survienne une dénutrition du cristallin qui toujours est plus ou moins cataracté. La rétine se décolle dans presque tous les cas et adhère aux lèvres de la plaie.

Le *quatrième groupe* comprend les yeux atrophiés à la suite de la pénétration d'un corps étranger à travers un point quelconque de la coque. La phthisie, au lieu d'être immédiate, n'est ici qu'une suite plus ou moins éloignée du traumatisme. Lorsque le corps étranger traverse la cornée, l'iris et le cristallin, il se forme un tractus cicatriciel en séton qui déprime la cornée en ombilic, provoque la résorption du cristallin et décolle le vitré et la rétine.

Même chose arrive, lorsque le corps vulnérant traverse la sclérotique. Il se creuse un trajet dans le vitré, et le cordon fibreux qui en résulte détermine tôt ou tard la phthisie de l'œil.

Les détails macroscopiques que nous venons de relater nous conduisent à passer en revue les altérations histologiques diverses que l'on rencontre dans les moignons.

L'épithélium qui recouvre le tissu cicatriciel est souvent écailleux et présente parfois des verrucosités. Des dépôts de molécules graisseuses, de pigment et de chaux, des corps hyalins ne se rencontrent que dans les parties habituellement exposées à l'air. De Vicentiis et après lui P. Sgrosso et Antonelli[1], de Naples, sous le nom de *rhytidosis*, ont étudié le plissement de la membrane de Bowman et de l'épithélium. La lésion paraît débuter dans les couches superficielles du stroma, dont les cellules fixes se multiplient et envoient des prolongements. Bientôt l'élastique antérieure devient granuleuse et disparaît. Au dernier stade, l'épithélium prolifère et fournit des excroissances digitiformes. Tous ces plis sont nimbés par les couches épithéliales moyenne et cornée.

L'œdème du parenchyme cornéen est commun, aussi bien à la superficie que dans la profondeur. Il n'est pas rare non plus de trouver des vaisseaux néoformés, dont les parois minces au début

1. Sgrosso et Antonelli, *Ann. di Ottal.*, XIX, fasc. 2, 1890.

se sclérosent, finissent par s'oblitérer et parfois se calcifient. Du pigment provient, suivant les cas, de l'iris, des procès ciliaires ou d'extravasa sanguins. Des amas fibrineux et des productions colloïdes ou verruqueuses s'observent fréquemment. La membrane de Descemet, lors de blessure, est recroquevillée du côté du stroma ; il en est ainsi de l'iris lorsqu'il est enclavé. La couche desméienne subit bientôt des altérations, en vertu desquelles elle se laisse séparer en plusieurs feuillets. Son décollement est rare et toujours limité à la périphérie. Il est même des cas où elle s'épaissit. Dans un fait que nous avons signalé plus haut, l'épithélium proliféré allait jusqu'à recouvrir la portion cornéenne lésée par un pont vitreux, étendu d'une lèvre à l'autre de la rupture. D'autres fois, l'endothélium dégénère et l'on rencontre des lacunes irrégulières entre les cellules et même dans leur protoplasma, autour du noyau. Ce dernier change de forme et se segmente en deux ou trois. Rarement la couche endothéliale se décolle, mais elle s'infiltre de pigment et de cellules fusiformes.

La chambre antérieure et le canal de Schlemm sont fréquemment obstrués par des exsudats, des cellules migratrices et des grains pigmentaires.

L'iris devient fibreux et ses vaisseaux se sclérosent. Le sphincter de la pupille résiste plus longtemps, et ne disparaît qu'en subissant une dissociation granuleuse. Il n'est pas rare alors de rencontrer des infarctus hémorrhagiques.

Les procès ciliaires et le muscle accommodateur présentent les mêmes altérations.

Au sujet de la choroïde, nous n'avons rien à ajouter à ce qui a été exposé à propos des ossifications et des dépôts calcaires. Disons seulement, qu'outre les exsudations et les hémorrhagies de l'espace suprachoroïdien, il se forme parfois des kystes, renfermant des cellules rondes, du pigment et de la sérosité. Alt[1], Hirschberg[2] et Berger[3] ont signalé des faits de ce genre.

Dans le vitré, on a noté également des kystes séreux, hématiques ou dus à une dégénérescence muqueuse. Ils débutent par de petites cavités qui plus tard se confondent et forment de grosses poches. Par suite de ces altérations, le corps hyaloïde se ratatine et se décolle, soit en avant, comme dans l'irido-cyclite et le glaucome (Pagenstecher[4]), soit en arrière, principalement lors de traumatismes. Le liquide exsudé, jaunâtre ou brunâtre, contient des cellules rondes, des héma-

1. Alt, *Compendium der anat. Path.*, 1880.
2. Hirschberg, *Klin. Mbl.*, 1869, p. 297.
3. Berger, *l. c.*, p. 317.
4. Pagenstecher, *Arch. f. Opht.*, XXII, 2, p. 271, 1876.

ties, du pigment et souvent de la graisse, ainsi que l'ont constaté Nettleship et Brailey[1].

Dans les yeux atrophiés par panophthalmie, l'épanchement se transforme en tissu fibreux, et une poche hyalo-rétinienne ou sous-rétinienne fait défaut. Lorsqu'il en est autrement, comme dans l'œil staphylomateux décrit par Klebs[2], les cônes et les bâtonnets se gonflent, deviennent hydropiques et se détachent.

A propos des ossifications, nous avons insisté sur la désorganisation de la rétine. Ajoutons que les fibres nerveuses subsistent longtemps (Treitel[3]), ou bien se détruisent avec rapidité (Fuchs[4]). Ces différences expliquent les photopsies, dont les moignons sont parfois le siège, ce qui a conduit de Græfe à sectionner le nerf optique, pour mettre fin aux tourments des malades. Un autre détail est l'hyperplasie de la couche pigmentaire qui reste adhérente à l'élastique de la choroïde. Le fond de l'œil présente alors un aspect franchement charbonneux. Les vaisseaux rétiniens, comme ceux des autres parties du globe, subissent des altérations hyalines et calcaires. Ce n'est qu'exceptionnellement que l'on rencontre des kystes faisant saillie, les uns du côté interne, les autres du côté externe. Nous en avons observé appendus comme autant de grains de raisin. En général, ils contiennent de la sérosité et parfois des amas hématiques, ainsi que Becker[5], Treitel[6] et Lawson[7] en ont cité des exemples.

Le nerf optique est toujours plus ou moins atrophié. D'abord blanche, l'atrophie devient grise et même verdâtre. Non seulement elle atteint la papille, mais elle remonte plus ou moins vers le chiasma et, au delà, jusque dans les bandelettes.

A une période avancée, il s'ajoute la sclérose des vaisseaux centraux, des agrégats colloïdes et calcaires. En même temps, la gaine piale s'épaissit et l'espace sous-vaginal s'élargit.

Lorsque la sclérotique a été le siège d'une inflammation prolongée ou de blessure, ses cellules prolifèrent et les espaces interfasciculaires s'agrandissent ; rarement il se fait des dépôts de pigment. Les canaux qui livrent passage aux veines vorticineuses offrent des altérations de périvasculite, qui peuvent s'étendre jusque dans l'espace sous-ténonien (Samelsohn[8]).

Comme nous l'avons vu, l'état des nerfs ciliaires est des plus inté-

1. Nettleship et Brailey, *Centralbl. f. Augenh.*, 1886, p. 205.
2. Klebs, *Arch. f. Opht.*, XI, 2.
3. Treitel, *Ibid.*, XXII, 2, p. 214, 1876.
4. Fuchs, *Arch. f. Opht.*, XXX, 3.
5. Becker, *Atlas*, pl. 21, f. 4
6. Treitel, *Arch. f. Opht.*, XIX, p. 362, 1869.
7. Lawson, *Trans. of the path. Soc.*, XIX, p. 3, 1880.
8. Samelsohn, *Congr. ophtal. de Heidelberg*, 1881, p. 160.

ressant au point de vue de l'ophthalmie sympathique. Goldzieher, Pester, Iwanoff, Bolling-Pope, Krause[1] et Poncet[2] ont signalé des hémorrhagies autour de ces filets nerveux, puis une inflammation interstitielle bien décrite par Uhthoff[3]. Les fibres perdent leur gaine myélinique et les cylindres-axes s'épaississent et deviennent fusiformes. Berger (*l. c.*), sur 14 yeux énucléés pour ophthalmie sympathique, n'a rencontré de lésions nerveuses que 9 fois. Chose singulière, sur deux globes panophthalmes, celles-ci n'étaient que partielles. Cette intégrité relative ressort bien de la statistique de Alt, où 54 fois sur 45 les nerfs ciliaires étaient normaux.

ANOMALIES CONGÉNITALES DE LA CHOROÏDE

Les plus fréquentes de ces anomalies sont les *colobomes* et le leucosis ou *albinisme*.

XX

COLOBOMES DE LA CHOROÏDE ET DU NERF OPTIQUE

C'est à dessein que nous réunissons ces deux ordres de malformations, vu qu'elles peuvent se combiner et qu'elles dérivent d'un même processus.

Les *colobomes de la choroïde* occupent ordinairement le bas de la cavité oculaire, bien qu'il en puisse exister ailleurs, surtout dans la région de la macula.

Ils ont une forme ovalaire, à grosse extrémité dirigée du côté de la papille. Le sommet, tourné en avant, se prolonge vers la zone ciliaire, où on cesse de le voir, à moins qu'il ne s'y joigne un vaste colobome de l'iris. Même dans ce cas, un pont uvéen intermédiaire sépare les deux fentes. Le grand axe n'est pas exactement médian ; presque toujours il est reporté du côté interne. La couleur est d'un blanc tendineux, plus rarement grise ou ardoisée. Le fond, irrégulier, se dispose parfois en étages concentriques. On y aperçoit des crêtes et des prolongements anastomosés qui forment autant de lacunes, dont quelques-unes sont pigmentées. Un liséré noir charbonneux encadre les bords du colobome, nettement découpés.

Dans la plupart des cas, la grosse extrémité reste quelque peu

1. Krause, *Arch. f. Augenh.*, X, 1881.
2. Poncet, *Ann. d'ocul.*, 1881, p. 67.
3. Uhthoff, *Arch. f. Opht.*, 5, 1885.

distante de la papille ; par exception, celle-ci y est englobée et affecte une forme ovalaire à grand axe horizontal. Toujours les vaisseaux rétiniens inférieurs côtoient les bords de la brèche, sans y pénétrer, à l'exception de quelques fins ramuscules. Les gros troncs irréguliers et tortueux appartiennent au système des artères ciliaires postérieures.

En tant que troubles fonctionnels, nous devons signaler l'amblyopie, dont le degré varie avec l'étendue du colobome, le nystagmus et, dans certains cas, l'éblouissement.

Nous ne possédons qu'un petit nombre d'examens anatomiques. Tantôt la rétine est réduite, dans l'aire du colobome, à une simple couche sans structure, comme dans les faits de Haase, Litten, Talko-Hoyer[1] et Gama-Pinto[2] ; tantôt on y trouve des éléments reconnaissables, comme dans les observations de Arlt[3], Manz[4] et Haab[5]. Une intégrité absolue est rare, et nous ne connaissons que la dissection de Pause[6], où seul le pigment faisait défaut. Ces différences expliquent pourquoi le champ visuel est parfois normal, alors qu'ailleurs la lésion se traduit par un large scotome.

La choroïde sous-jacente, surtout la chorio-capillaire, se trouve réduite à une couche conjonctive analogue à celle de la rétine. Seule la lamina fusca persistait dans les faits de Haab et Talko. La sclérotique conserve son épaisseur normale, ou est amincie et ectasiée.

Sur des préparations histologiques que Van Duyse a bien voulu soumettre à notre examen, il existait, entre la membrane conjonctive intercalaire et la sclérotique, un réticulum fibrinoïde, rappelant celui que l'on observe dans les yeux atteints de choroïdite plastique.

Le colobome choroïdien est bilatéral dans la proportion de deux contre un. Unique, il occupe de préférence l'œil gauche ; double, celui de gauche est habituellement le plus prononcé. Comme dans les deux observations de Eichhoff[7] et Talko[8], l'iris peut ne prendre aucune part au vice évolutif de la choroïde ; des restes de la membrane pupillaire ont été signalés par Schiess[9] et Seggel[10].

Par exception, le cristallin et le vitré offrent à leur partie inférieure une encoche arrondie, par arrêt de développement. Il est même des cas où l'œil entier, arrêté dans son évolution, reste petit et se transforme parfois en kyste.

1. Talko-Hoyer, *Klin. Mbl.*, 1877, p. 431.
2. Gama-Pinto, *Arch. f. Augenh.*, XIII, p. 84.
3. Arlt, *Die Krankh. des Auges*, II, p. 129.
4. Manz, *Klin. Mbl.*, 1876, p. 8.
5. Haab, *Arch. f. Opht.*, XXIV, 2, p. 257.
6. Pause, *Ibid.*, p. 84.
7. Eichhoff, *Inaug. Diss. Bonn.*, 1878.
8. Talko, *Klin. Mbl.*, 1891, p. 202.
9. Schiess, *Arch. f. Opht.*, XXX, 3, 192, 1884.
10. Seggel, *Klin. Mbl.*, 1890, p. 299.

Dans les vastes colobomes, on a signalé des anomalies du crâne, la surdi-mutité, le bec-de-lièvre simple ou compliqué, et des malformations des membres.

L'influence de l'hérédité est bien établie, et se fait sentir d'une façon directe ou après plusieurs générations.

La connaissance des colobomes *maculaires* est de date récente. Le chiffre des cas publiés, en y comprenant ceux de Schnabel[1], van Duyse[2] et Wiethe[3], ne dépasse guère 15. Sur ce nombre, 8 ont été décrits comme *staphylomes*.

Au centre de la macula ou quelque peu à côté, on observe une

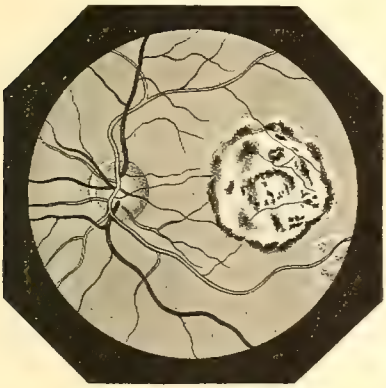

Fig. 120. — Colobome de la macula avec îlots pigmentaires et croissant athrophique du disque optique.

Fig. 121. — Colobome maculaire avec plaques de choroïdite et conus inférieur.

plaque ellipsoïde piriforme (Talko), triangulaire (Montméja) rhomboïdale (Reich), d'un blanc nacré, avec ou sans pointillé pigmentaire. A l'image droite, on s'assure qu'il s'agit là d'une excavation légère ne dépassant pas deux millimètres de profondeur au plus. Dans le cas de Streatfield, il existait une vascularité propre du foyer, les vaisseaux de la rétine s'arrêtant au bord de la cupule. La plaque mesure habituellement un à deux diamètres papillaires.

Le disque optique est normal ou bordé d'un croissant atrophique.

Quant à l'acuité visuelle centrale et à celle périphérique, il existe des variantes.

Un seul œil est ordinairement atteint; seules les observations de Schmidt-Rimpler[4] et Fuchs[5] font exception. Dans le cas de Mont-

1. Schnabel, *Wien. med. Blätter*, n° 6, 1884.
2. Van Duyse, *Ann. d'ocul.*, 1884, p. 6.
3. Wiethe, *Arch. f. Augenh.*, 1884, X, p. 11.
4. Schmidt-Rimpler, *Arch. f. Opht.*, XXVI, 2, p. 221, 1880.
5. Fuchs, *Ibid.*, XXVIII, 1, p. 154, 1882.

méja[1], il s'ajoutait une double iridérémie, et, dans d'autres, le colobome de l'iris, du nerf optique, plus rarement des plaques de choroïdite disséminée.

Wiethe (*l. c.*) s'est attaché à différencier les colobomes vrais des staphylomes maculaires congénitaux. Les caractères qu'il indique ne nous paraissent pas toutefois assez tranchés pour établir avec certitude le diagnostic différentiel. C'est ainsi que Jodko donne comme un exemple de colobome ce que Talko envisage comme une chroïdite circonscrite.

Sous le nom de colobomes *extra-papillaires*, Lindsay-Johnson[2] réunit un certain nombre de cas, dont 7 personnels et 5 empruntés à Tweedy, Hirschberg, Fuchs et Randall. Près de la moitié concerne des hypermétropes, le reste des emmétropes, myopes ou astigmates. Trois fois il y avait persistance de l'artère hyaloïdienne, quatre fois de la microphthalmie et quatre fois des fibres myéliniques. En revanche, le colobome de l'iris faisait partout défaut.

Vu l'état stationnaire de la lésion et sa délimitation exacte, l'auteur exclut l'idée d'une choroïdite intra-utérine et se rattache à celle de nævi choroïdiens spontanément atrophiés. A l'appui de cette hypothèse, il cite les cas de Lawford[3], Horrocks[4], Milles et Sturge[5], où il existait des taches pigmentaires ou vasculaires de la face, et une mélanose de la choroïde. Talko[6], sous le nom de « Mélanome des procès ciliaires avec colobome du nerf optique », note une observation analogue. Birnbacher[7] relate une anomalie congénitale des deux macula. Le sujet, âgé de vingt et un ans, était bien portant et ne présentait de scotome central ni pour le blanc ni pour les couleurs. $V = \frac{1}{6}$ avec verre — 7 D. Pas d'astigmatisme. Les papilles et les vaisseaux centraux n'offraient rien d'anormal. Au niveau des macula, on apercevait une proéminence discoïde d'un demi-diamètre papillaire, encadrée de pigment et tachetée de noir. Ces productions faisaient une saillie de 5 millimètres, à en juger par la différence de réfraction qui était de — 7 à 8 D à leur sommet et de — 25 D sur le reste du fond de l'œil. L'auteur se déclare incapable d'en préciser la nature, ne pouvant s'appuyer sur l'embryogénie, pas plus que sur l'anatomie comparée.

Colobomes du nerf optique. — v. Ammon[8] décrivit le premier une

1. Montméja, *Rev. photogr. des hôpitaux*, IV, p. 48, 1872.
2. Lindsay-Johnson, *Arch. f. Augenh.*, XXI, 1890, p. 291.
3. Lawford, *Trans. opht. Soc.*, V, p. 155.
4. Horrocks, *Ibid.*, III, p. 106.
5. Sturge, *Clin. Soc. Transacts*, XII, 1879, p. 162.
6. Talko, *Klin. Mbl.*, XXX, p. 134, 1892.
7. Birnbacher, *Arch. f. Augenh.*, XIV, p. 159, 1885, pl. 1.
8. Ammon, *Arch. f. Opht.*, XII, 1, p. 42.

PLANCHE III

(P. 446.)

Fig. I — Colobome de la choroïde.

(D'après Jæger, chez une fille de 13 ans atteinte aussi de colobome de l'iris.)

Papille avec excavation prononcée en *bas*, et crochets des vaisseaux qui semblent naître de la périphérie. Sommet du colobome à 1/2 diamètre papillaire du disque optique. Le fond disposé en étages, dont le postérieur est le plus excavé, l'antérieur le moins, avec des gradins blancs vers la moitié nasale; autour, bordure et plaquettes pigmentaires.

Les vaisseaux centraux encadrent le colobome, c'est à peine si de rares et fins ramuscules y pénètrent du côté externe. — Les gros troncs irrégulièrement flexueux qui occupent le fond blanc appartiennent manifestement à la sclérо-choroïde.

Fig. II. — Colobome total du nerf optique.

Le disque optique rosâtre devient blanc en bas, et les vaisseaux irrégulièrement disposés n'émergent pas du centre. Tout autour, surtout en bas, plaque blanche colobomateuse, encadrée de pigment.

Sur le second plan de cette plaque chatoyante, vaisseaux ciliaires postérieurs, vus par transparence; ils occupent le côté nasal du colobome et se distinguent par leur grande tortuosité. De chaque côté du colobome optique, surtout au-dessous de la macula normale, on voit un semis pigmentaire fin de couleur brune; un autre pareil existe dans l'intervalle des deux vaisseaux rétiniens inférieurs temporaux.

Fig. 1

Colobome de la choroïde.

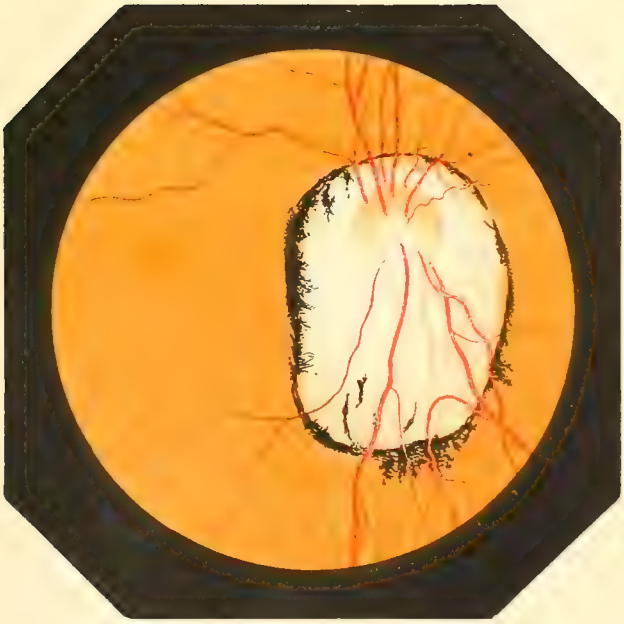

Fig. 2.

Colobome du nerf optique.

Nicolet del. et lith. G. Masson Edit. Paris Imp^ie Lemercier Paris

fente de la papille chez le fœtus humain et celui de la brebis. Depuis lors, bien des observations cliniques ont été publiées sous la désignation de colobome du nerf optique ou de *conus inférieur* par Arlt[1], Hoffmann[2], Manz[3], Hirschberg[4], Schnabel[5], Streatfield[6], Steffan[7], Fuchs[8] et van Duyse[9].

Ce vice de conformation existe seul ou se combine au colobome de la choroïde et de l'iris. Souvent il s'ajoute du nystagmus, de la microphthalmie et la persistance de l'artère hyaloïdienne.

Entre le colobome des gaines qui, sauf son siège inférieur, simule un croissant de sléro-choroïdite myopique, et ceux où toute la papille est englobée, on observe tous les intermédiaires.

Dans les cas d'anomalie partielle, le croissant équivaut en largeur au quart ou au tiers du disque optique. Le fond est d'un blanc ten-

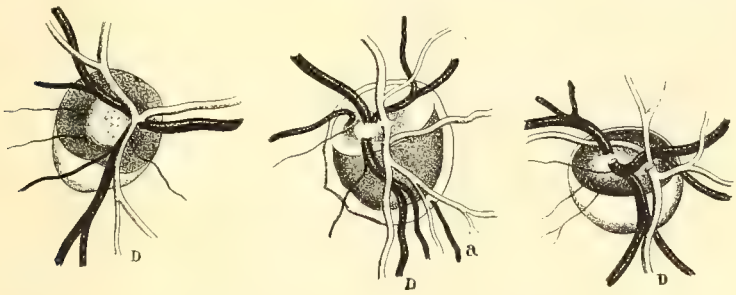

Fig. 122. — Divers types de conus inférieurs.

dineux. Fuchs, sur cinquante-trois cas, n'a rencontré que trois fois des vaisseaux propres et du pigment. Le bord inférieur, plus ou moins excavé, est encadré d'un liséré noir, et les vaisseaux rétiniens décrivent généralement des crochets. Les extrémités du croissant se confondent avec l'anneau scléral.

Presque toujours bilatéral, le colobome varie d'étendue d'un œil à l'autre, tout en restant symétrique.

La papille, ellipsoïde dans le sens transversal, se distingue par sa coloration gris rosâtre. Les vaisseaux centraux affectent une distribution anormale et semblent prédominer du côté interne. En supposant

1. Arlt, *Arch. f. Opht.*, V, 2, 249.
2. Hoffmann, *Diss. inaug. Frankfurt*, 1871.
3. Manz, *Græfe-Sæm.*, II, p. 75.
4. Hirschberg, *Arch. f. Opht.*, XXI, 1, 180.
5. Schnabel, *Wien. med. Wochenschr.*, 1876, nos 55, 57.
6. Streatfield, *Opht. H. R.*, V, p. 121.
7. Steffan, *Jahresb.*, 1874.
8. Fuchs, *Arch. f. Opht.*, XXVII, 1, p. 159.
9. Van Duyse, *Ann. d'ocul.*, 1884, p. 117.

le second œil exempt de conus, la papille, petite et pourvue de fibres myéliniques, présente son excavation physiologique dirigée en bas.

La réfraction est presque toujours myopique. Fuchs, sur 43 cas, a noté 26 fois la myopie, 8 fois l'astigmatisme myopique, 7 fois l'hypermétropie, et 2 fois l'emmétropie ; la myopie était parfois progressive, ce qui correspond à une complication de sclérochoroïdite postérieure. Deux fois l'auteur a trouvé de l'albinisme, une fois la petitesse de la cornée, une fois de la microphthalmie, et assez souvent un arrêt de l'intelligence.

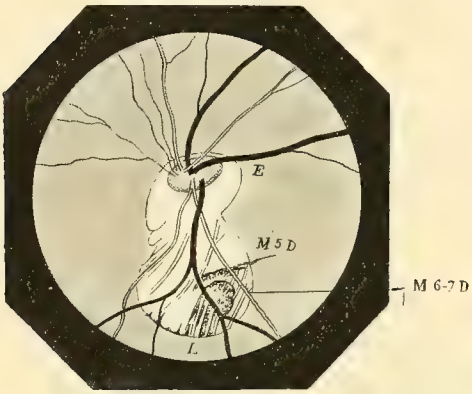

Fig. 123.
Colobome du nerf optique et de la choroïde.
E, emmétropie au niveau de la papille. — M5 D, myopie de 5 D au niveau de la choroïde.

L'acuité visuelle, généralement réduite, oscillait entre $\frac{1}{5}$ et $\frac{1}{4}$.

En terminant son travail, Fuchs appelle l'attention sur une disposition singulière de la papille, consistant dans la présence d'un léger conus temporal et d'une membrane blanche, recouvrant les vaisseaux dans la majeure partie du disque optique. Il en aurait observé trois cas, et il en cite un autre de Hirschberg[1].

Les larges colobomes du nerf offrent des détails intéressants. La papille fortement évasée, surtout en bas, semble empiéter sur le reste du fond de l'œil. Elle revêt une couleur blanche; les bords en sont nets et entourés d'un ou de deux lisérés pigmentaires. Les vaisseaux, au lieu de partir du centre, émergent souvent de la demi-circonférence inférieure nettement excavée. Ceux dirigés en bas décrivent des crochets, tandis que les supérieurs sont voilés à leur origine, et ne deviennent apparents que vers l'extrémité supérieure de la papille. Seuls, quelques rameaux minces serpentent à la surface.

L'étendue de ces colobomes peut atteindre vingt fois celle du disque optique, auquel cas ils se confondent avec un colobome du plancher de l'œil. — Il va sans dire que toutes les anomalies de développement citées plus haut peuvent coexister.

Manz[2] a eu l'occasion de disséquer un colobome du nerf optique

1. Hirschberg, *Beitr. z. prakt. Augenh.*, Leipsig, 1878, p. 64.
2. Manz, *Arch. f. Augenh.*, XXIII, p. 1, 1891.

chez l'homme et un autre chez le lapin. Le premier mesurait 4 millimètres et demi de haut sur 4 de large. Il y avait une excavation qui du centre de la papille se prolongeait en bas vers la sclérotique. Dans toute cette partie, le colobome était tapissée par une couche conjonctive vasculaire. Au point où celle-ci se confondait avec la sclérotique, la choroïde et la rétine formaient une sorte de promontoire, sous lequel émergeaient les vaisseaux centraux.

La moitié supérieure de la papille était normale, comprenait la presque totalité des fibres optiques qui, comme d'ordinaire, traversaient la lame criblée. Cette distribution explique l'existence du scotome dans la moitié supérieure du champ visuel, également noté dans les trois observations de Nieden[1]. Tous les vaisseaux rétiniens venaient des gaines. Partis du point le plus déclive, ils s'acheminaient verticalement en haut, le long de la face antérieure de la papille, à laquelle ils donnaient de fins ramuscules. Cette disposition anomale a été figurée par Liebreich dans son *Atlas d'ophthalmoscopie*, pl. XII, fig. 4, et par H. Becker[2].

Sur le nerf colobomateux du lapin, il existait un cordage en tête de massue, se prolongeant dans le vitré jusque près du cristallin. Cet appendice était pourvu de vacuoles et d'un filament cylindrique au centre ; le tout d'origine mésodermique. Pareille chose a été rencontrée par Hess[3] et Beck dans les malformations de l'œil.

Déjà, à propos des colobomes de l'iris, nous avons exposé les objections qu'on peut adresser à la théorie classique de von Ammon, adoptée par de Manz et autres. Même si l'on fait abstraction de la rotation de l'œil fœtal, entrevue par Kölliker[4], confirmée depuis par Vossius[5] et Vasseaux[6], on ne saurait appliquer le même raisonnement aux colobomes de la macula et à ceux du nerf optique et de la choroïde, dirigés en sens opposé. Nous savons qu'on a tourné la difficulté, en mettant en doute la rotation de l'œil embryonnaire et en soutenant que la fente située en bas se prolonge en haut et en dehors jusqu'à la macula, mais sans preuves à l'appui.

Le fait que, dans la grande majorité des cas, la sclérotique et le vitré, nés également du mésoderme, ne participent pas au colobome, plaide contre la théorie de l'arrêt de développement.

Une autre objection est l'étroitesse de la rainure rétinienne, comparée au large défaut de la choroïde. La coexistence d'autres foyers atrophiques prouve qu'il s'agit plutôt de choroïdite.

1. Nieden, *Arch. f. Augenh.*, VIII, p. 292.
2. H. Becker, *Arch. f. Opht.*, XXXIV, 3, p. 105.
3. Hess, *Arch. f. Opht.*, XXXIV, 3, p. 178.
4. Kölliker, *Embryologie de l'homme*, p. 650.
5. Vossius, *Arch. f. Opht.*, XXIX, p. 119.
6. Vasseaux, *Arch. d'opht.*, VIII, p. 523.

De son côté, l'anatomie pathologique démontre que, dans certains cas, les éléments rétiniens subsistent au niveau de la fente colobomateuse. Dans l'observation de Deutschmann[1], et celle dont van Duyse nous a communiqué les préparations histologiques, les traces d'un processus inflammatoire intra-utérin étaient indéniables.

Pour expliquer la présence de la rétine au niveau du colobome, Manz admet la rétraction du tissu hétérogène intercalé; mais, s'il en était ainsi, on devrait trouver un raphé médian qui manque.

En tenant compte de tous ces arguments, nous sommes enclin à envisager les colobomes comme le résultat d'une lésion intra-utérine, ayant pour siège habituel le pôle postérieur. C'est également la conclusion à laquelle sont arrivés Deutschmann, Schweigger, Whiete et en partie Schmidt-Rimpler et van Duyse.

Ce qu'il faut accorder à la théorie classique, c'est que l'affection intra-utérine, dont nous ignorons la nature précise, évolue sur les confins de la fente oculaire, à une période où déjà la sclérotique et le vitré sont organisés. Nous savons que les deux extrémités de la fente, correspondant au corps ciliaire en avant et aux gaines optiques en arrière, se ferment les dernières; de là sans doute la plus grande fréquence des colobomes de l'iris et de la papille, par rapport à ceux de la choroïde et surtout de la macula.

Pour résoudre définitivement la pathogénie des colobomes, de nouvelles recherches anatomo-pathologiques sont nécessaires. C'est également l'avis de Manz, au moins pour les colobomes maculaires.

XXI

ALBINISME OU LEUCOSIS DE LA CHOROÏDE

L'albinisme réside dans une absence congénitale plus ou moins complète des grains pigmentaires contenus dans les cellules de la choroïde et le stratum épithélial de la rétine. Presque toujours la peau, les cils et tout le système pileux participent à la décoloration.

Entre l'état normal et le manque absolu de pigment, il existe de nombreux échelons ; aussi peut-on diviser, avec Geoffroy Saint-Hilaire[2], la leucose : en *complète*, *imparfaite* et *partielle*, ou, comme Mansfeld[3], en *leucopathie partielle* et *totale*.

Les albinos supportent mal la lumière, marchent la tête penchée, tournent constamment le dos au jour et clignent des paupières d'une façon incessante. Certains ont une telle intolérance, qu'on a donné à cet

1. Deutschmann, *Klin. Mbl.*, XIX, p. 101.
2. Geoffroy Saint-Hilaire. *Traité*, I, p. 7, 1832.
3. Mansfeld, *Ueber das Wesen der Leukopathie*, Braunschweig, 1822.

état le nom d'*héliophobie*, pour le distinguer de la *photophobie*, d'ordre pathologique. La vision nocturne est rarement supérieure à la normale. La myopie est la règle et l'astigmatisme fréquent. Parfois, il s'y ajoute du nystagmus oscillatoire, rotatoire ou mixte et, dans certains cas, une légère hyperhémie de la conjonctive. Ordinairement, on constate une diminution sensible de l'acuité visuelle; mais, ainsi que l'a noté Förster[1], le champ périmétrique pour le blanc et les couleurs est normal. L'iris, gris clair vu de face, laisse passer la lumière émergente, ce qui le fait apparaître crevassé. La pupille, généralement rétrécie, s'éclaire en rouge feu.

A l'ophthalmoscope, le fond de l'œil réfléchit vivement la lumière, et, outre les vaisseaux de la rétine, on aperçoit ceux, gros et tortueux, de la choroïde placés derrière. Le disque optique a des limites moins nettes et une couleur blanche ou grise. Parfois il s'atrophie, ce qui se traduit par une amblyopie ou même une cécité complète, comme dans les observations d'Abadie[2].

Avec les progrès de l'âge, l'albinisme tend à décroître; l'héliophobie s'amende et l'acuité visuelle s'améliore, sans atteindre toutefois son taux normal.

Les premières notions d'anatomie pathologique du leucosis oculaire sont dues à Wharton-Jones[3]. Cet auteur a constaté l'absence de grains pigmentaires dans les cellules hexagonales, moins bien développées que de coutume.

Bruecke[4] a noté le manque de pigment dans toute l'étendue de l'uvée, et dans le stroma de la choroïde. De leur côté, Wecker[5] et Robin[6] ont insisté sur ce que les cellules hexagonales, bien que dépourvues de pigment, ne font jamais défaut.

L'étude la plus complète est celle de Manz[7]. Cet auteur a pu s'assurer que tout le stroma de la choroïde, des procès ciliaires et de l'iris était entièrement privé de pigment. Par contre, le stratum épithélial de la rétine, depuis l'entrée du nerf optique jusqu'au bord pupillaire, en présentait même sur des yeux franchement albinotiques. Cette constatation mérite d'autant plus d'être notée que, d'après les nouvelles recherches de Rieke[8], les cellules étoilées de la choroïde ne commencent à se pigmenter qu'au septième mois de la vie fœtale, par conséquent après celles de la rétine.

1. Förster, *Klin. Mbl.*, 1881, p. 389.
2. Abadie, *Union médicale*, n° 85, 1879.
3. Wharton-Jones, *Edinb. med. a. surg. Journ.*, juillet 1853.
4. Bruecke, *Beschreib. d. Menschl. Augapfels*, p. 22.
5. Wecker, *Arch. f. Augenh. u. Ohr.*, 1869, p. 126.
6. Robin, *Dict. encyclop. des Sc. méd.*, II, p. 401.
7. Manz, *Arch. f. Opht.*, XXIV, 4, p. 159, 1878.
8. Rieke, *Arch. f. Opht.*, XXXVII, 1, p. 61, 1891.

Dans l'albinisme généralisé on trouve, outre la décoloration du système pileux, l'enveloppe tégumentaire fine, rosâtre et translucide. Beaucoup de sujets sont frêles, mal développés, et peuvent être considérés comme ayant subi un arrêt évolutif, tant au physique qu'au moral. C'est sans doute ce qui a conduit Mansfeld et Mayerhausen[1] à considérer l'albinisme comme une dyscrasie, à laquelle ils ont donné le nom de *leucopathie*. A l'appui de leur théorie, ils invoquent la mortalité très grande des albinotiques et des enfants qui en sont issus; outre que l'affection peut se montrer chez le nègre, ainsi que Beigel[2], Prichard[3] et Jacobi[4] en ont fait la remarque.

Contre un pareil arrêt de développement, nous ne disposons d'aucun moyen, sauf s'il s'y ajoute de l'amblyopie par atrophie optique, auquel cas l'électricité, les injections de strychnine et les toniques seront de mise.

Il va de soi qu'on corrigera par des verres les vices de réfraction, et qu'on obviera à l'éblouissement par le port de conserves teintées.

1. Mayerhausen, *Klin. Mbl.*, 1882, p. 91.
2. Beigel, *Virch. Arch.*, t. XLIII, p. 259.
3. Prichard, *Naturgesch. d. Menschengeschl.*, Leipsig, 1849, I, c. 3.
4. Jacobi, *Klin. Mbl.*, avril XII.

CHAPITRE III

MALADIES DE LA SCLÉROTIQUE

Comme toutes les membranes fibreuses, la sclérotique a peu de tendance à s'enflammer et à se laisser envahir par des néoplasmes. Presque toujours les processus pathologiques ont pour point de départ le tractus uvéal. Par contre, à cause de son peu d'extensibilité, cette membrane est sujette à se rompre, sous l'action de violences extérieures.

Nous avons décrit précédemment les gommes, les boutons lépreux, la tuberculose, ainsi que les scléro-choroïdites antérieure et postérieure, affections communes à la sclérotique et au corps ciliaire. Il ne nous reste donc à parler que de l'*épiscléritis*, des *traumatismes* et de quelques *lésions spéciales*.

I

ÉPISCLÉRITIS

L'épiscléritis constitue une entité morbide tellement voisine de la scléro-choroïdite antérieure, que bien des auteurs, à l'exemple de Sichel père, ont été conduits à les confondre.

Au point de vue clinique, cette affection se caractérise par un bouton superficiel, rouge jaunâtre, du volume d'une lentille à celui d'un gros pois, et séparé par un intervalle de 3 ou 4 millimètres du limbe scléro-cornéen. A mesure que le foyer gagne en étendue et en hauteur, il devient conique et sa base se confond insensiblement avec les parties adjacentes. La conjonctive se vascularise et y adhère. Ultérieurement, le limbe s'infiltre et s'opacifie sous la forme d'un arc à convexité antérieure. Après résorption, il subsiste une teinte ardoisée due à l'amincissement de la sclérotique. Le pigment ciliaire s'hyper-

plasie et souvent fuse dans les canalicules intra-scléraux qui livrent passage aux vaisseaux émissaires.

L'épiscléritis a une marche généralement lente et s'attaque successivement à différents points de la circonférence du limbe.

Elle se différencie de la scléro-choroïdite antérieure par la saillie boutonneuse et la participation moins fréquente de l'iris et de la choroïde.

Dans le catarrhe printanier, l'épaississement du limbe est plus diffus et empiète sur la cornée, où il apparaît bientôt des ulcérations en cupule. De plus, il s'agit toujours d'enfants ou d'adolescents strumeux, alors que l'épiscléritis se montre chez des adultes goutteux et arthritiques.

Le bouton lépreux se distingue par le peu de réaction qu'il provoque, sa forme diffuse, sa couleur jaune chamois, l'anesthésie locale, et surtout par d'autres manifestations de la lèpre.

Une gomme épisclérale pourrait en imposer, comme dans un cas où nous fûmes mis pourtant sur la voie du diagnostic par les commémoratifs et la présence aux deux paupières supérieures de productions analogues. Higgens[1], chez une femme syphilitique de vingt-sept ans, a constaté trois grosses nodosités de la conjonctive bulbaire, près de l'insertion du droit externe; elles disparurent par le traitement spécifique. Nous ne parlons pas, bien entendu, des gommes ciliaires qui, à cause de leur volume et de la participation fréquente de l'iris, n'ont été confondues qu'avec la scléro-choroïdite antérieure et des tumeurs malignes.

La tuberculose primitive de la sclérotique est fort rare. Müller[2] cite l'observation d'un enfant chez lequel il y avait, au voisinage du limbe, un foyer simulant le cysticerque. Cette production fut extirpée et raclée. A l'examen histologique, on trouva des follicules tuberculeux et des bacilles de Koch; mais comme la surface resta ulcérée, rien ne prouve qu'il ne s'agissait pas d'une tuberculose ayant débuté par le cercle ciliaire.

Des abcès spontanés ou traumatiques renfermant un corps étranger peuvent simuler à la rigueur l'épiscléritis. De pareils faits ont été rapportés par Leber[3], Happel[4] et d'autres.

Dans une dissection d'épiscléritis, Uhthoff[5] a trouvé une infiltration de nombreuses cellules rondes, avec des exsudats fibrinoïdes et la dilatation des réseaux lymphatiques, surtout dans la couche sous-épithéliale.

1. Higgens. *Brit. med. Journ.*, 1880, p. 660.
2. Müller, *Wien. med. Blätter*, n° 12, 1890.
3. Leber, *Arch. f. Opht.*, XXVI, 3, p. 263, 1880.
4. Happel, *Trans. of med. Soc. de Tennessee*, 1886, p. 117.
5. Uhthoff, *Soc. opht. de Heidelberg*, 1882, p. 63.

Le traitement général est le même que celui de la scléro-choroïdite antérieure. Il a pour but de prévenir les retours offensifs de l'affection. Les agents antigoutteux et antirhumatismaux tiennent le premier rang.

Localement, on a préconisé le massage, le calomel et le bioxyde de mercure en poudre ou en pommade. Dernièrement, Norsa[1] a proposé des bains électriques dans une œillère remplie d'une solution de salicylate de soude à 1 ou 2 pour 100. H. Snellen[2] dit s'être bien trouvé d'injections sous-conjonctivales de sublimé à $\frac{1}{5000}$. De son côté, Wicherkiewicz[3] a pratiqué avec succès l'évidement du bouton épiscléritique, au moyen de la curette tranchante. On pourrait dans les cas rebelles se servir du thermocautère. Contre l'infiltration cornéenne, les compresses chaudes et les bains de vapeur sont indiqués, et, s'il subsiste un pannus localisé, on aura recours à la tonsure.

II

MÉLANOSE DE LA SCLÉROTIQUE

La pigmentation de la sclérotique, assez commune chez les nègres, est rare dans la race caucasique. Liebreich[4] en a décrit 5 cas sous le nom de *cyanose bulbaire*. Dans tous, la coloration anormale occupait un seul œil, et l'iris était plus foncé que l'autre; une fois seulement la papille était fortement pigmentée. Les taches grises ou violacées se disposaient en groupes à une certaine distance du bord cornéen.

Hirschberg[5], pensant que le terme de *cyanose* pourrait prêter à confusion avec la maladie bleue, par inocclusion du trou de Botal, propose de lui substituer celui de *mélanose sclérale congénitale*. Il cite trois cas, dont un de mélanose simple, l'autre accompagné de tumeur du nerf optique et le dernier de sarcome choroïdien. Partout, il a constaté les mêmes caractères de pigmentation que Liebreich. Dans l'œil atteint de sarcome, la sclérotique était infiltrée de cellules pigmentaires normales, indépendantes de celles du néoplasme, et disposées sous la forme de stries. Hulke[6] a signalé un cas analogue.

Reuss[7], chez une femme cataractée de soixante ans, nota sur l'un des yeux des taches marbrées noires, qui s'étendaient du bord cornéen

1. Norsa, *Arch. f. Augenh.*, 1892, p. 186.
2. Snellen, *Trans. of the Opht. Soc. U. K.* 1890, p. 207.
3. Wicherkiewicz, *Centralbl. f. prakt. Augenh.*, octobre 1880.
4. Liebreich, *Atlas d'ophthalmoscopie*, 1870, p. 28.
5. Hirschberg, *Arch. f. Opht.*, XXIX, 1, p. 1, 1883.
6. Hulke, *Opht. H. R.*, p. 179, 1860.
7. Reuss, *Opht. Mitteilungen Wiener med. Press*, 1886.

au voisinage de l'équateur. Comme dans les observations de Liebreich et Hirschberg, l'iris était foncé, et il y avait en outre des plaques pigmentaires sur le trajet des vaisseaux rétiniens.

Paget[1], sur un enfant de trois ans et demi, vit les deux sclérotiques occupées par un anneau d'un demi-pouce de largeur, formé de taches bleuâtres encadrant les cornées, sauf aux deux extrémités nasale et temporale.

Il ne faut pas confondre la mélanose congénitale avec les plaques ardoisées qui succèdent aux blessures et aux inflammations de la sclérotique. Il suffit de se rappeler que la mélanose s'observe, dès le bas âge, sur des yeux ordinairement normaux et à une certaine distance de la cornée, pour éviter l'erreur.

Il y aurait lieu de se demander, avec Hirschberg, si pareille anomalie de structure ne prédispose pas l'œil à des tumeurs malignes. Disons toutefois que jusqu'ici rien n'est venu confirmer cette hypothèse.

III

ÉPAISSISSEMENT PATHOLOGIQUE DE LA SCLÉROTIQUE

En parlant des moignons, nous avons signalé l'épaississement plus apparent que réel de la sclérotique. Nous nous proposons de décrire ici la prolifération dont cette membrane devient parfois le siège.

Une observation intéressante à plus d'un titre est celle de Gayet[2]. Il s'agissait d'un adulte qui, depuis plusieurs années, portait une tuméfaction annulaire encadrant les deux cornées. Cette tuméfaction avait l'apparence d'un bourrelet blanc jaunâtre, moniliforme, ne laissant libre que le centre cornéen parfaitement transparent. La zone malade était vascularisée et déformée, comme dans le staphylome antérieur total. Les douleurs, très vives, procédaient par crises, et des cautérisations ignées ne firent qu'aggraver le mal. Une cécité complète et des souffrances intolérables déterminèrent le malade à réclamer l'énucléation des deux yeux.

L'examen anatomique prouva qu'il s'agissait d'une altération de la sclérotique, ayant pour siège principal la région postérieure, au voisinage du nerf optique. De là, la lésion s'étendait en décroissant jusqu'à l'équateur.

A part la lamina fusca adhérente à la sclérotique, les autres parties de l'œil, choroïde, rétine, procès ciliaires, iris, vitré et cristallin, étaient saines.

1. Paget, *Brit. med. Journ.*, 1887, p. 120.
2. Gayet, *Arch. d'opht.*, VIII, 1888, p. 18.

Histologiquement, la lésion fondamentale résidait dans les couches moyenne et externe de la sclérotique. Les mailles élargies de son tissu étaient remplies par des amas de petites cellules rondes, rappelant bien plus l'élément des bourgeons charnus que celui du sarcome. Ces cellules entouraient en arrière les vaisseaux et les nerfs ciliaires. Les canaux sanguins de moyen et petit calibre, atteints d'endartérite, offraient un tel épaississement de leurs parois qu'il en résultait la disparition de leur calibre. Nombre d'entre eux étaient bourrés de leucocytes.

Des coupes faites dans la région ciliaire montrent la sclérotique saine, tandis que les mailles du muscle accommodateur sont infiltrées de cellules lymphoïdes. Même envahissement du limbe tout autour du canal de Schlemm. L'épithélium de la cornée hyperplasié envoie dans le stroma de gros prolongements papilliformes. Çà et là, on rencontre des cavités lacunaires remplies de globules rouges. La substance fondamentale se trouve farcie d'éléments figurés en divers points. Conservation de la membrane de Descemet. Ce qu'il y a de plus frappant, c'est l'existence de grandes vacuoles situées à diverses profondeurs. Elles ont une teinte jaune, contiennent une matière granuleuse et de grandes cellules à noyau ratatiné, colorable par l'hématoxyline et le carmin. Nulle part le stroma ne présente de vaisseaux. Ceux qui existent sont creusés dans le revêtement épithélial épaissi et privé de la couche de Bowman.

Gayet, après avoir rappelé deux cas analogues observés par lui, l'un chez un homme de trente ans, l'autre chez une belle et forte femme des environs de Mâcon, émet l'hypothèse que le processus phlegmasique pourrait bien dériver d'une affection microbienne. Mais, étant donné l'absence de preuves au sujet des germes pathogènes et l'incertitude des commémoratifs, nous nous demandons s'il ne s'agissait pas de gomme, ayant eu pour point de départ anormal la partie postérieure de la sclérotique. Toujours est-il qu'en face d'un cas de ce genre, il y aurait lieu de tenter tout d'abord le traitement antisyphilitique.

Schœbl[1], sous le titre de *sclérite hyperplasique*, décrit une altération qui a des rapports avec la précédente.

Le fait concerne un enfant de deux ans, mal nourri et dyscrasique, ayant eu la scarlatine neuf mois auparavant. Depuis six mois l'œil droit est enflammé, douloureux et augmenté de volume. A la place de la cornée détruite, on aperçoit un tissu opaque et autour cinq mamelons rougeâtres, dont le plus gros offre le volume d'un pois. Tous ces caractères réunis firent penser à un gliome, et l'on pratiqua l'énucléation.

Sur une coupe antéro-postérieure du globe, on constate un épaississement colossal de la partie postérieure de la sclérotique, comprenant

1. Schœbl, *Arch. f. Augenh.*, XX, 1889, p. 118.

le tissu graisseux adjacent de l'orbite. Même hyperplasie des procès ciliaires transformés en une masse granuleuse pourvue de gros vaisseaux néoformés. Cette masse se continue avec les mamelons épibulbaires signalés plus haut. La rétine, décollée et dégénérée, constitue une colonne centrale, dont la base dirigée en avant aboutit à la couche cicatricielle remplaçant la cornée. L'espace compris entre la rétine et la choroïde est rempli par de la fibrine coagulée.

A l'examen histologique, toutes les membranes, principalement la sclérotique, sont infiltrées d'innombrables cellules rondes, dont plusieurs en voie de transformation fibro-plastique et conjonctive. Des couches externes de la sclérotique partent des travées constituées des mêmes éléments, qui envahissent le panicule graisseux de l'orbite.

L'auteur, se fondant sur l'analogie de ce tissu avec les bourgeons charnus, envisage l'affection comme une *sclérite hyperplasique*, se combinant avec une choroïdite et une rétinite de même nature.

A côté de ces faits d'hyperplasie totale, nous pouvons placer ceux plus nombreux d'épaississement localisé à une partie de la sclérotique et d'autres où, à la place de la cornée devenue staphylomateuse, on voit naître des productions rappelant les fibromes.

Narkiewicz Jodko[1] mentionne une saillie scléroticale s'étendant du limbe à l'équateur. L'œil ayant été énucléé, il constata une hyperplasie fibreuse partielle de la sclérotique et de la portion attenante de la choroïde.

Sæmisch[2], dans un autre cas, croyant à un gliome, fit l'énucléation de l'œil suspect, et trouva simplement un épaississement diffus de 10 millimètres de long sur 8 de large et 5 d'épaisseur, occupant la partie postérieure de la sclérotique. A ce niveau, la choroïde et la rétine, également épaissies, offraient une dégénérescence fibreuse.

Sous le nom de *fibrome cicatriciel* de la cornée, on a décrit des hyperplasies du tissu conjonctif qui se substitue à cette membrane. Lorsqu'on vient à exciser la masse, on voit qu'elle est composée de faisceaux fibreux, entremêlés ou non de cellules rondes et fusiformes, à quoi s'ajoutent des vaisseaux.

Nous pensons avec Schœbl que le jeune âge prédispose aux productions fibromateuses en général, ce qui tient sans doute à ce que, dans cette période de la vie, les tissus albuginés, tant normaux que pathologiques, ont une grande tendance à s'hyperplasier.

Nous ne citerons que pour mémoire l'ossification de la sclérotique, dont on ne connaît qu'un seul exemple, se rapportant à une plaque située dans l'épaisseur de cette membrane entre les tendons des muscles droits supérieur et interne.

1. Jodko, *Gaz. lekarska*, 1874, p. 51.
2. Sæmisch, *Arch. f. Augenh.*, II, p. 15.

IV

PLAIES DE LA SCLÉROTIQUE

Les plaies de la sclérotique sont relativement fréquentes et se combinent avec celles de la cornée. Le plus habituellement, elles résultent de l'action directe de divers agents vulnérants, et par exception de chutes sur des objets fragiles ou pourvus d'aspérités.

Toute plaie linéaire et non infectée se cicatrise sans accident et dans un espace de temps relativement court, lorsqu'elle affecte une direction méridienne. Pour celles transversales et obliques, ou dont les bords sont mâchés, on ne saurait compter sur une coaptation spontanée, à cause de l'interposition fréquente du vitré qui tend à faire hernie de plus en plus. De là, le précepte de suturer la plaie au moyen de la soie fine ou du catgut. En procédant à cette opération, on aura soin de ne pas intéresser la choroïde ou les procès ciliaires, et comme cela n'est pas toujours facile, certains opérateurs se contentent d'affronter la conjonctive.

Bien qu'en général ces solutions de continuité aient peu de tendance à suppurer, on ne manquera pas de s'entourer de toutes les précautions antiseptiques, à cause de la présence du vitré, milieu infiniment favorable à l'infection.

Lorsque la blessure scléroticale se complique de celle de la choroïde, il s'ensuit une hémorrhagie intra-oculaire, parfois assez abondante pour décoller une partie de la rétine et de la choroïde. Ce qui aggrave le cas, c'est la pénétration de corps vulnérants, tels que fragments de verre ou de capsule, grains de plomb, etc. Ils peuvent passer tout d'abord inaperçus et ne manifester leur présence que plus tard, par un reflet grisâtre dû à la transformation inflammatoire du vitré ou au décollement de la rétine.

L'absence de corps étranger n'implique pas nécessairement que la sclérotique seule ait été intéressée. Il arrive en effet que le projectile, après avoir traversé en séton le globe, se loge dans l'orbite ou même plus loin; en pareil cas, la vision se trouve rapidement compromise.

Une fois le sang résorbé et les milieux éclaircis, on aperçoit à l'ophthalmoscope, à l'endroit de la blessure comprenant la sclérotique et la choroïde, une plaque blanche chatoyante entourée de pigment noir. A l'extérieur, la cicatrice, ordinairement enfoncée et adhérente à la conjonctive, offre une coloration brune ou ardoisée, due à l'infiltration de pigment choroïdien et hématique.

Par exception, le corps étranger reste enclavé entre les lèvres de la plaie, sans s'opposer à la cicatrisation de la conjonctive. Après

dégonflement, il fait saillie, et en procédant à son extraction on est étonné de faire sortir un morceau de bois ou de verre de longueur démesurée.

Lorsque la blessure siège dans la région ciliaire, l'iris et le cristallin sont intéressés, et il ne tarde pas à survenir une cataracte traumatique. On ne saurait alors se renseigner sur la présence du corps vulnérant dans la cavité oculaire et, pour fonder un jugement, il faut déterminer le degré de conservation du sens lumineux.

Les plaies ciliaires et en général celles qui avoisinent le limbe suscitent particulièrement des accidents inflammatoires et sympathiques. Pour y obvier, on adoptera comme règle la suture et même l'autoplastie de la conjonctive, sitôt après l'accident. De la sorte, la plaie rendue sous-muqueuse risque moins de s'infecter.

V

RUPTURES DE LA SCLÉROTIQUE

Les ruptures de la sclérotique sont fréquentes et résultent d'une contusion du globe. Dans l'immense majorité des cas, elles sont parallèles à la cornée, dont elles restent distantes de 1 à 3 millimètres au plus. Une direction oblique ou méridienne n'a été signalée que trois fois par Stellwag[1], Fano[2] et Schröter[3]; Weecks[4] seul cite une observation de rupture équatoriale. Ordinairement, c'est la demi-circonférence supérieure qui est intéressée. Sachs[5], sur un ensemble de 117 ruptures, en a trouvé 68 pour la demi-circonférence supérieure et 49 pour l'inférieure. Parmi les premières, 36 siégeaient directement en haut, 21 en haut et en dedans, 11 en haut et en dehors. Les secondes se répartissaient en 20 internes, 20 inféro-internes, 8 externes, une seule inféro-externe et aucune directement en bas.

La conjonctive, grâce à sa laxité et à sa mobilité, échappe souvent au traumatisme, et lorsqu'elle se déchire, c'est toujours en arrière, d'où il résulte un défaut de parallélisme.

L'iris, détaché ou non de ses insertions ciliaires, est constamment refoulé dans le canal de la plaie, plus rarement du côté du vitré; dans les deux cas, la pupille déformée simule un colobome.

Lors d'un choc plus violent, le cristallin se luxe sous la conjonctive ou est expulsé au dehors, ainsi qu'une partie du vitré. Une iridérémie

1. Stellwag, *Traité d'Ophtalmologie*, II, p. 468, 1856.
2. Fano, *Ann. di Ottalm.*, IX, p. 364.
3. Schröter, *Klin. Mbl.*, IV, 1866.
4. Weecks, *Arch. f. Augenh.*, XVI, 128.
5. Sachs, *Arch. f. Augenh.*, XX, 1889, p. 367.

totale est exceptionnelle; l'iris pelotonné sort alors de la cavité oculaire ou reste logé au fond de la chambre antérieure.

De semblables dégâts s'accompagnent d'hémorrhagie plus ou moins profuse, depuis le simple hyphéma jusqu'à l'hématome total du vitré.

En supposant que le cristallin reste en place, ou ne soit que partiellement ébranlé par suite de rupture de la zonule, les cristalloïdes éclatent souvent, et il apparaît une cataracte traumatique.

Habituellement, lorsque le cristallin se luxe sous la conjonctive, il entraîne le sac capsulaire intact ou non; toujours l'épithélium se détruit plus tard.

Les lèvres de la rupture sclérale sont refoulées en dehors par l'humeur aqueuse et l'interposition d'une partie du vitré; la forme semi-lunaire et la couleur noire de la brèche sous-conjonctivale suffisent à la diagnostiquer. Souvent, il s'y ajoute une ecchymose et toujours l'abaissement du tonus, ce qui s'explique par la filtration constante de l'humeur aqueuse et l'issue d'une partie du vitré.

La réaction est peu sensible et le malade souffre à peine; seule la diminution ou l'abolition de la vue, due aux lésions des éléments rétiniens et à la commotion de la membrane nerveuse, le préoccupent.

Le fait qu'un pareil délabrement ne se complique d'aucune inflammation vive, tient au manque habituel d'infection, grâce au siège sous-conjonctival de la rupture.

Les recherches anatomiques de Alt[1], Treitel[2], Schäfer[3], Weecks[4] et Sachs[5], ont précisé la topographie de la lésion au niveau du canal de Schlemm et de son proche voisinage; c'est à tort qu'on avait admis jusque-là que la solution de continuité s'effectuait au niveau de la zone ciliaire. Tout au plus la tête des procès s'insinue parfois dans le canal de la plaie, en même temps que la base de l'iris.

Le tissu de cicatrice est toujours plus mince que la sclérotique dont il occupe la surface. Il s'ensuit un sinus profond baigné par l'humeur aqueuse et en partie comblé par du pigment, des cellules lymphoïdes et des exsudats fibrineux. On se rend ainsi compte de la saillie plus ou moins staphylomateuse de la cicatrice, principalement au centre. Au niveau des angles, et lors de rupture incomplète, seules les couches externes se déchirent; cinq fois seulement la disposition inverse a été constatée. Par exception, le cristallin s'enclave entre les lèvres de la

1. Alt, *Arch. f. Augenh.*, VI, p. 8.
2. Treitel, *Arch. f. Opht.*, XXVI, 3, p. 109.
3. Schaffer, *Arch. f. Opht.*, XXIX, 1, p. 13.
4. Weecks, *Arch. f. Augenh.*, XVI, p. 128.
5. Sachs, *Arch. f. Augenh.*, XX, 1889, p. 367.

boutonnière sclérale, comme dans les faits de Sichel[1], Jæger[2], Lederlé[3], Pedebidou[4], Fano[5], Schrag[6] et Bresgen[7].

Nous n'insisterons pas longuement sur les nombreuses théories émises à propos du mécanisme de ces ruptures. Les faits cliniques et anatomo-pathologiques prouvent que la lésion est indirecte et due au contre-coup. Grâce à la forme évasée de l'orbite en bas et en dehors, le choc porte à peu près invariablement sur la partie inféro-externe du globe. Celui-ci, fortement aplati dans ce sens, tend à s'allonger, et sous l'influence de la pression intra-oculaire la sclérotique se rompt en haut et en dedans au niveau du canal de Schlemm, point de la moindre résistance. D'après le degré de la violence, la fissure s'étend au quart, au tiers ou à la moitié supérieure du limbe scléral. Si, par exception, le coup porte en haut et dedans, ou en haut et en dehors, on observe des déchirures en sens opposé. Ces dernières sont produites par des coups de corne, le bout d'une canne ou d'un parapluie, et en général par des corps plus ou moins coniques, pouvant s'enfoncer entre le globe et la voûte de l'orbite.

Ce qui prouve encore le mécanisme indirect, c'est que la rupture est toujours plus prononcée et plus étendue à la face externe de la sclérotique. Ajoutons que, d'après Sachs, elle est oblique de haut en bas et d'arrière en avant.

Étant donné le peu de douleur et de réaction, le traitement est très simple. Des applications évaporantes froides avec un liquide antiseptique et l'immobilité sous un bandage occlusif suffisent pour obtenir le dégonflement des paupières et de la conjonctive, ainsi que la résorption du sang épanché dans l'œil. Exceptionnellement, on aura à combattre des phénomènes inflammatoires, comme lorsqu'il y a cataracte traumatique, avec gonflement rapide des masses cristalliniennes. Si les myotiques ne parviennent pas à maîtriser l'exagération du tonus, on ajoute les paracentèses répétées, et au besoin l'évacuation des masses cataractées.

Bien des auteurs pensent que l'ectasie de la cicatrice constitue une condition mauvaise, tant au point de vue de la vision que de l'infection possible de l'œil. Partant de là, on a cherché une coaptation plus parfaite des lèvres de la plaie.

Flemming[8], dans deux cas de traumatisme intéressant la scléro-

1. Sichel, *Ann. d'ocul.*, t. XL, 1852.
2. Jæger, *Staar u. Staaroperat.*, 1854, p. 59.
3. Lederlé, *Klin. Mbl.*, XIII. p. 30, 1885.
4. Pedebidou, *Thèse de Paris*, 1879.
5. Fano, *Ann. di Ottalm.*, IX, p. 364.
6. Schrag, *Inaug. Diss. Leipsig*, 1870.
7. Bresgen, *Wien. med. Wochensch.*, 1878, p. 1197.
8. Flemming, *Klin. Mbl.*, 1885, p. 393.

tique, le corps ciliaire, l'iris, la cornée et le cristallin, sutura la sclérotique et la conjonctive avec un résultat excellent.

Landesberg[1], pour sept blessures simples et quatre compliquées, eut de la sorte neuf succès complets et deux insuccès par irido-cyclite tardive avec atrophie du globe. Contre les cicatrices staphylomateuses, cet auteur a proposé, le premier, des ponctions successives suivies de compression, et plus tard l'excision d'un petit lambeau qui a l'inconvénient d'exposer à la perte du vitré.

Snell[2] affirme qu'il suffit de suturer la conjonctive pour obtenir une cicatrisation parfaite. Pour cela, il se sert d'aiguilles armées de catgut phéniqué, qu'il passe à 6 millimètres de la plaie sclérale à travers la conjonctive préalablement disséquée. Il laisse les fils en place deux ou trois jours, rarement plus. L'auteur trouve son procédé plus simple que celui de Schöler, où l'on suture le bord libre de l'un des lambeaux à la base de l'autre, et réciproquement.

Nuel[3], après avoir sectionné en long l'ectasie, procède à une suture conjonctivale *en bourse*, de la façon suivante : à l'aide d'un fil armé d'une aiguille à chaque extrémité, il traverse en faufilant la conjonctive bulbaire parallèlement à l'équateur. Les deux bouts restés libres sont croisés au niveau de la blessure, et l'on fait cheminer les aiguilles toujours en faufilant de chaque côté de la cornée, de façon à les faire sortir à l'extrémité opposée du diamètre vertical. Il ne reste plus qu'à nouer le fil, pour attirer la conjonctive sur la solution de continuité.

Nous pensons qu'on obtient plus simplement le même résultat en taillant par transfixion un lambeau conjonctival antérieur, qu'on applique par la base à la face profonde de la conjonctive scléroticale préalablement disséqué. Pour plus de sûreté, on peut comprendre l'épisclère et les couches superficielles de la sclérotique.

Silex[4], exposant la pratique de Schweigger, propose, dans toute solution de continuité de la coque oculaire, d'agir comme il suit :

Anesthésie chloroformique, lavage de la blessure à l'aide d'une solution de sublimé à $\frac{1}{5000}$. Recherche et extraction de tout corps étranger ; suture conjonctivale, application de poudre d'iodoforme et bandage occlusif. Si plus tard il survient des accidents inflammatoires, on choisit entre l'énucléation et la résection du nerf optique.

C'est, en somme, à la suture conjonctivale que la plupart des praticiens donnent actuellement la préférence, qu'elle soit faite dès le début ou plus tard après avivement du tissu de cicatrice.

Lorsqu'il y a luxation sous-conjonctivale du cristallin, les uns pro-

1. Landesberg, *Klin. Mbl.*, 1885, p. 519, et *Arch. f. Augenh.*, XVII, p. 202, 1887.
2. Snell, *Trans. of the Opht. Soc. U. K.*, 1887, p. 291.
3. Nuel, *Ann. d'ocul.*, 1888, t. XCIX, p. 264.
4. Silex, *Berl. Klin. Wochenschr.*, n° 20, 1888.

posent de l'extraire sans tarder, alors que d'autres, craignant une nouvelle perte du vitré, préfèrent attendre. En faveur de l'intervention, on a fait valoir l'avantage qu'il y a de simplifier le traumatisme et de permettre la coaptation immédiate à l'aide de la suture. Briola[1] et Massy[2] prétendent même que la présence du cristallin entraîne une inflammation intra-oculaire, ce qui cliniquement ne saurait se soutenir.

D'une façon générale, on gagne à ne pas trop se presser et à attendre que le sang extravasé dans la cavité oculaire et sous la conjonctive se résorbe. A ce moment, la plaie sclérale en voie de cicatrisation s'oppose à la perte du vitré et à l'infection de l'œil.

1. Briola, *Thèse de Paris*, 1879, p. 26.
2. Massy, *Ibid.*, 1875.

CHAPITRE IV

MALADIES DU CORPS VITRÉ

Dans ce chapitre, nous étudierons successivement les inflammations ou *hyalites*, les *hémorrhagies spontanées*, divers troubles appelés *mouches volantes* et *synchisis*; les *corps étrangers*, y compris les *entozoaires*; le *décollement*; enfin les *anomalies congénitales*.

I

INFLAMMATIONS DU VITRÉ OU HYALITES

Toutes les fois qu'on irrite le vitré par des injections caustiques, l'introduction de corps étrangers non septiques, etc., on voit survenir une accumulation de cellules qui, pour certains auteurs, proviennent de la diapédèse, alors que, pour d'autres, il s'agit du retour des éléments fixes à leur état embryonnaire. Ce qui semble confirmer cette dernière manière de voir, c'est que plusieurs de ces cellules s'anastomosent entre elles par de fins canalicules. Quoi qu'il en soit, le vitré perd sa diaphanéité, se rétracte et change de consistance.

Dans une première forme d'hyalite, les cellules se gonflent et deviennent physaliformes, principalement au voisinage du pôle postérieur, bien qu'on puisse en rencontrer dans les couches antérieures. Cette variété succède presque toujours à des phlegmasies chroniques de la rétine et de la choroïde, particulièrement à la scléro-choroïdite myopique maligne.

Une seconde forme essentiellement *plastique* aboutit à l'organisation conjonctive du vitré. Les plaies pénétrantes de l'œil, surtout celles compliquées de corps étranger, la provoquent. Le décollement de la rétine et du vitré, plus rarement celui de la choroïde, en sont les suites. L'espace resté vide se remplit d'un liquide séro-albumineux qui

contient de fins réseaux fibrineux, des grosses cellules de Gluge, des globules sanguins altérés et des grains pigmentaires.

Les parties du vitré faisant hernie entre les lèvres d'une plaie sclérale se transforment en tissu de cicatrice qui, par sa tendance à se rétracter, décolle la rétine dans le sens opposé.

Une troisième forme est celle *suppurative* tant traumatique que spontanée, reconnaissant invariablement pour cause une infection. Ce qui la caractérise cliniquement, c'est un reflet pupillaire de couleur jaunâtre et sans vascularité propre, qui avance de plus en plus vers le cristallin et la chambre antérieure.

D'après la marche, on doit distinguer deux sortes d'hyalite suppurée; l'une *aiguë* de cause externe, par plaie récente, staphylome, cicatrice cystoïde, etc., aboutissant à la panophthalmie; l'autre *chronique*, liée à divers états dyscrasiques. En ce qui concerne la première, les uns, avec Wagenmann[1] et Leber, pensent que les micro-organismes pénètrent toujours à travers la cicatrice; les autres, d'accord avec Meyer et Schmidt-Rimpler, admettent aussi l'endo-infection et pensent que le tissu cicatriciel joue le rôle du lieu de la moindre résistance. Le principal argument contre cette dernière théorie est l'absence de micro-organismes dans le sang, ce qui, nous l'avons dit, ne constitue pas une objection valable.

Nous ne reviendrons pas sur la description de ces deux formes d'hyalite, vu qu'il en a été longuement question à propos de la chorio-rétinite septique.

II

HÉMORRHAGIES SPONTANÉES DU VITRÉ

Les hémorrhagies spontanées sont rares, ainsi qu'en témoignent les statistiques de von Græfe, Eales, Hutchinson, Schweiger et Nieden[2]. Ce dernier, sur 35000 malades, dit n'avoir rencontré que 9 cas.

Nous faisons allusion aux vastes hémorrhagies qu'on observe, à peu d'exceptions près, chez des individus jeunes, entre quinze et vingt-quatre ans, parfois plus tôt rarement plus tard.

L'extravasation sanguine se fait brusquement et sur un seul œil, sauf à se répéter sur le second après un temps variable. Un caractère important est la répétition des ictus apoplectiques. Nieden en a compté jusqu'à sept dans la même année. A part une légère dilatation de la pupille, le tonus est normal ou même légèrement abaissé.

1. Wagenmann, *Arch. f. Opht.*, XXXV, 4, p. 116, et XXXVIII, 1, 171, 1892.
2. Nieden, *Soc. de Heidelberg*, 1883.

Une seule fois Nieden a vu l'œil primitivement emmétrope devenir myope axile de 6 D. A l'extérieur, l'organe offre un aspect normal et le malade ne ressent ni douleurs ni photopsies; il se plaint seulement de l'abaissement rapide de la vue, qui se réduit bientôt à la simple perception lumineuse.

A l'ophthalmoscope, le fond de l'œil est à peu près inéclairable, sauf en certains points où l'on aperçoit un reflet rougeâtre. Par l'éclairage focal, on parvient souvent à distinguer une partie du caillot placé derrière le cristallin.

Après un temps variable, l'hémorrhagie se résorbe lentement, mais non sans laisser subsister des flocons noirâtres. Très exceptionnellement chez l'homme, le caillot se décolore pour former une masse blanchâtre ou jaunâtre parsemée de stries et de points rouges, comme cela avait lieu dans une observation de Pröbsting[1], relative à un jeune enfant dont l'œil avait été contusionné, et dans une autre de Raab[2], concernant également un enfant.

En supposant que le sang, à cause de son abondance, tarde à se résorber, il provoque la rétraction du vitré et finalement le décollement de la rétine, fait constaté anatomiquement par Brewster[3] chez une femme de vingt-sept ans. Cet accident est surtout à craindre lorsqu'à une première hémorrhagie il s'en ajoute d'autres. Dans un cas où les choses se sont passées favorablement, Nieden a rencontré à l'ophthalmoscope, au niveau de la partie équatoriale, des foyers choroïdiens disséminés atrophiques, entourés d'un encadrement pigmentaire. Les vaisseaux rétiniens placés au-devant témoignaient du siège profond des lésions. L'auteur, se fondant sur ce fait, ainsi que sur l'abondance et la brusquerie de l'hémorrhagie, pense que la source doit être recherchée dans le tractus uvéal. Cette opinion concorde avec l'examen anatomique de Brewster (*l. c.*) où le caillot s'attachait au corps ciliaire, infiltré de petites hémorrhagies et de nombreuses cellules rondes. Toutefois, rien ne saurait *a priori* exclure l'origine rétinienne, si l'on en juge par les cas où l'on a rencontré des caillots suspendus à l'un des vaisseaux, au pourtour du nerf optique.

Au point de vue étiologique, la puberté joue le principal rôle. Certains sujets sont anémiques, et quelques-uns exposés à des épistaxis ou à des ménorrhagies. D'autres, au contraire, sont robustes et n'offrent aucune tare organique, ni diabète, ni albuminurie, ni goutte, ni syphilis, ni hémophilie. Chez un fort jeune homme de la campagne, nous n'avons pu invoquer comme cause que l'hypercardie juvénile. Ce malheureux perdit les deux yeux, l'un après l'autre, par des

1. Pröbsting, *Arch. f. Opht.*, XXXVIII, 3, p. 114, 1892.
2. Raab, *Ibid.*, XXIV, 3.
3. Brewster, *Arch. f. Augenh.*, X, p. 318, 1881.

hémorrhagies vitréennes répétées, malgré tous les moyens mis en usage pour les combattre.

Ce qui nous paraît certain, c'est l'influence des troubles vaso-moteurs, qu'ils proviennent d'une irritation sexuelle ou de tout autre réflexe d'ordre pathologique. A cet égard, on peut citer les épistaxis si communes à la puberté et l'hématome spontané orbitaire, que nous avons observé chez un enfant de sept ans atteint de troubles gastriques avec dilatation d'estomac. Kries[1] et Landsberg[2] citent deux observations d'hémorrhagie brusque, à la suite d'accès de fièvre intermittente. Celle de Kries se rapporte à un homme de vingt-cinq ans; celle de Landsberg à une femme de trente-six. Chez le premier, l'épanchement se bornait à l'œil gauche; chez la seconde, il était bilatéral. Cognet[3], à propos d'un jeune homme pâle et de santé délicate, mais exempt de toute lésion cardiaque, a trouvé la constitution du sang normale ainsi que celle des urines.

Zieminski[4] relate quatre observations d'adolescents, dont trois sujets à des épistaxis. Il accuse la stercorémie dérivant de la constipation.

Le pronostic des hémorrhagies est sérieux. Si certains individus peuvent recouvrer la vision, d'autres, après des rémissions, finissent par devenir aveugles. C'est qu'en effet, la présence d'une grande quantité de sang dans le vitré a pour résultat de désorganiser l'œil, ainsi que cela ressort des expériences de Pröbsting (*l. c.*) sur les lapins. Cet auteur, en injectant du sang frais dans l'œil, a vu survenir rapidement un décollement vitréen et rétinien.

Le traitement doit s'opposer avant tout au retour des hémorrhagies. Pour cela, il faut chercher à prévenir et à combatre les raptus vasomoteurs, en s'adressant à l'organe qui en est le point de départ. Dans le même but, on recommandera les ablutions, suivies de frictions sèches.

En tant qu'agents médicamenteux, l'ergotine, la digitale et autres préparations du même ordre ne nous ont jamais réussi; nous en dirons autant du bromure de potassium. Nieden s'est bien trouvé de l'administration de l'iodure de potassium, avec addition de biiodure d'hydrargyre.

Citons en passant l'observation de Mayweg[5], où il s'agissait d'une hémorrhagie récidivante bilatérale, ayant déterminé la cécité complète d'un œil et l'amblyopie prononcée de l'autre. L'auteur n'a pas craint de pratiquer la ligature de la carotide pour mettre fin aux hémorrhagies. Après un an, le vitré de l'œil amblyope redevint transparent

1. Kries, *Arch. f. Opht.*, XXIV, 1, p. 159, 1878.
2. Landsberg, *Arch. f. Augenh.*, XIV, p. 87, 1884.
3. Cognet, *Thèse de Paris*, 1886.
4. Zieminski. *Rec. d'Opht.*, janvier 1888.
5. Mayweg, *Congrès de Heidelberg*, 1889.

avec $V = \frac{1}{2}$. Nieden se déclare partisan de ce moyen héroïque, toutes les fois que le traitement interne, comme c'est la règle, reste impuissant. Au sujet du pronostic, il attache une réelle importance à l'état du pouls; sitôt que la courbe sphygmographique monte, les hémorrhagies cessent.

III

MOUCHES VOLANTES OU MYIODOPSIE

Sous le nom générique de *myiodopsie* ou de mouches volantes, on désigne divers états donnant la sensation d'ombres qui se meuvent en différents sens.

Il existe deux ordres de mouches volantes : les unes dites *physiologiques*, dont l'origine n'est pas nettement déterminée; les autres *pathologiques*, liées à diverses affections de la rétine et de la choroïde, plus rarement de la conjonctive et des paupières.

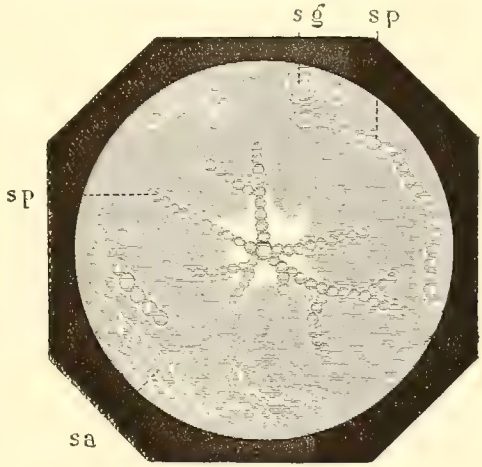

Fig. 124.
sp, spectre perlé. — *sg*, spectre globuleux.
sa, spectre aqueux.

Les mouches volantes *physiologiques*, invisibles à l'ophthalmoscope et perçues seulement par le sujet, existent, suivant toute probabilité, sur la plupart des yeux. Si les myopes accusent plus souvent leur présence, c'est que les corpuscules qui en sont la cause siègent à une plus grande distance de la rétine, d'où exagération des cercles de diffusion sur cette membrane. Peut-être aussi, chez les myopes, la perception lumineuse de la rétine est-elle exagérée.

Le spectre de couleur gris clair revêt des formes variables. Tantôt il s'agit de petites perles disposées en chapelet, tantôt de globes plus volumineux et isolés, ou encore de lignes régulièrement ondulées. De là, les dénominations de spectre *perlé*, *globulaire* et *aqueux*, dont nous donnons ci-dessus la représentation graphique. Ces trois variétés peuvent coexister sur le même sujet.

La caractéristique de ces mouches volantes est de ne pas altérer la netteté de la vision, et de n'être perçues que dans certaines conditions

déterminées d'éclairage et de direction du regard. Habituellement l'individu cesse de les voir lorsqu'il se trouve dans un espace clos, alors qu'il en est très incommodé au grand jour. C'est devant un mur blanc, ou en face d'un ciel gris, qu'elles apparaissent le plus nettement. Il en est de même lorsque l'individu regarde à travers un trou de carte ou dans le microscope.

D'abord en petit nombre, les corps dont il s'agit se multiplient et même changent de forme, ce qui fait que les malades passent leur temps à les dessiner. Comme les sujets sont presque toujours des névropathes, ils finissent par devenir de véritables hypochondriaques et, comme tels, toujours inquiets. Sur le nombre, il en est de spermatorrhéiques, d'onanistes, de dypsomanes, et en tout cas de nerveux héréditaires.

Chez les individus exempts de toute tare, les mouches volantes sont en petit nombre et restent stationnaires, ce qui porte à penser qu'il s'agit de véritables défauts de transparence des milieux de l'œil, trop peu accentués pour être perçus à l'examen ophthalmoscopique.

Suivant toute probabilité, on a affaire à des reliquats de cellules ou de vaisseaux embryonnaires du vitré. Saint-Yves. dans un passage de son livre où il traite des mouches volantes, sous le titre singulier d'*imaginations*, explique leur production en se fondant sur les idées physiologiques erronées de son temps. Pour lui comme pour Mariotte, la membrane voyante était la choroïde, la rétine jouant le rôle d'un simple écran destiné à préserver l'uvée de l'action de la lumière vive. Partant de là, il pensait que si le vernis rétinien venait à cloquer, comme cela arrive sur les tableaux détériorés, chaque point soulevé portait ombre pour la choroïde. C'est donc à tort que certains auteurs ont attribué à Saint-Yves la connaissance des décollements pathologiques de la rétine. Toujours est-il que si les choses se passaient de la sorte, les mouches devraient être fixes et non mobiles, détail qui a échappé à l'esprit sagace de Saint-Yves.

Le seul moyen palliatif consiste à faire porter au malade des conserves fumées qui, en atténuant l'intensité lumineuse, rendent le phénomène moins apparent. Lorsqu'il s'agit d'individus franchement névropathes, c'est à l'état nerveux qu'il faut s'adresser. Malheureusement on échoue, ces malades ne se laissant pas aisément rassurer de la crainte qu'ils ont de devenir aveugles.

Les mouches volantes *pathologiques* sont l'apanage à peu près exclusif des yeux atteints de choroïdite plastique, et surtout de myopie forte avec staphylome. Elles tiennent à la présence d'exsudats opaques et de caillots par hémorrhagies spontanées ou traumatiques. Le nombre et la forme varient. Tantôt il s'agit d'une poussière fine, tantôt de gros flocons mobiles.

Le trouble poussiéreux, décrit à propos de la chorio-rétinite syphilitique, occupe de préférence les parties profondes du vitré, plus particulièrement les endroits déclives. A chaque mouvement brusque de l'œil, il se produit une sorte de remous caractéristique.

Ce nuage tient à l'immigration dans le vitré de cellules ou de particules opaques, et sa saturation varie dans les différents stades de la maladie.

Plus les corps flottants sont profonds et moins l'ombre portée sur la rétine est excentrique. Grâce à cette particularité, on peut se rendre approximativement compte de leur siège, au moyen d'un artifice imaginé par Brewster et fondé sur l'expérience de Scheiner. Supposons qu'il s'agisse de deux corps *o* et *o'* situés sur l'axe, à des profondeurs différentes. En plaçant devant l'œil exploré un écran B, percé de deux trous d'épingle séparés par un intervalle moindre que le diamètre de la pupille, le malade verra quatre taches noires, dont deux *m'n'* plus rapprochées et deux *mn* plus éloignées de l'axe. Chaque couple d'ombre reproduit la forme des corps flottants, telle que l'ophthalmoscope nous l'a révélée.

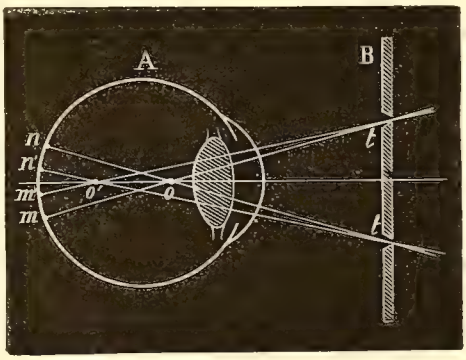

Fig. 125.

Les blépharites et les conjonctivites, s'accompagnant d'un larmoiement abondant, donnent parfois lieu à la perception de mouches volantes pathologiques, dues à la présence dans les larmes de petits globes épithéliaux, et plus souvent de vésicules graisseuses provenant des glandes sébacées. Ce phénomène a cela de particulier qu'il peut changer d'un instant à l'autre et disparaître, sitôt qu'on guérit l'affection qui en est l'origine.

Les opacités floconneuses constituées par du sang apparaissent brusquement, et ont de la tendance à se résorber. A l'examen ophthalmoscopique, on parvient quelquefois à saisir le point rupture du vaisseau où le caillot tient encore. Celles plastiques augmentent au contraire de volume et de nombre avec les progrès de l'inflammation.

Lors d'hémorrhagie ou de choroïdite maculaire, la perception des mouches volantes fait défaut, à cause de la défectuosité de l'acuité visuelle.

Sous le nom d'état *jumenteux*, Desmarres a décrit un trouble

floconneux particulier qui fait ressembler le vitré à l'urine des herbivores. Cette altération existe seule, ou se lie à une irido-cyclite plastique, comme on en observe si souvent chez la femme à l'âge de la ménopause.

Seely et Sultzer[1] ont signalé dans l'intoxication paludéenne chronique un état jumenteux qu'ils ont décrit sous le nom d'*infiltration blanche*. Il a pour caractère de s'accompagner d'un abaissement intermittent et progressif de l'acuité visuelle, le tout disparaissant après l'administration prolongée des sels de quinine.

Le pronostic et le traitement des opacités vitréennes varient suivant qu'elles tiennent à des hémorrhagies ou à des exsudats plastiques. On doit se préoccuper surtout des lésions dont elles dérivent.

Nous n'insisterons pas sur les divers agents prétendus résolutifs. Seuls les courants continus paraissent jouir d'une action favorable, ainsi qu'en témoignent les faits publiés par Le Fort[2], Camus[3], Giraud-Teulon et d'autres; ceux faibles et prolongés méritent la préférence comme agissant mieux sur la nutrition.

IV

SYNCHISIS DU VITRÉ

Très consistant chez les animaux, encore tel chez l'homme dans le jeune âge, le vitré subit avec les années une fluidification progressive, surtout prononcée dans la vieillesse.

Lorsque cette liquéfaction résulte d'un état pathologique et qu'il s'y ajoute la présence de nombreux corps flottants, on a affaire au *synchisis*, distingué en *simple* et en *scintillant*, suivant que les corpuscules sont opaques ou miroitants.

On professait jadis que le tremblement de l'iris ou *iridodonésis* caractérisait cliniquement l'hydropisie du vitré, et l'on attribuait la même signification au ramollissement du globe. Nous savons aujourd'hui qu'il n'en est rien, et que l'iridodonésis tient exclusivement au manque de point d'appui de l'iris sur le cristallin.

Le degré de tonicité de l'œil ne nous renseigne pas davantage. L'expérience montre en effet qu'on trouve souvent le vitré rétracté et dense sur des yeux extrêmement mous, alors que sur des yeux durs et incompressibles atteints de glaucome chronique ou d'hydrophthalmie avancée, il n'est pas moins liquéfié.

1. Sultzer, *Arch. ophtal.*, Paris, 1890
2. Le Fort. *Gaz. méd.*, 1874.
3. Camus, *Thèse de Paris*, 1874.

La présence de corps flottants a plus de valeur. Encore est-il qu'on se trompe, par suite de l'accumulation d'un épanchement séreux en arrière ou en avant du vitré préalablement rétracté.

Le *synchisis scintillant* se rencontre surtout chez des individus avancés en âge, au même titre que le gérontoxon, sans qu'il s'accompagne nécessairement d'une altération sensible de la vue. Chez les sujets jeunes, sa signification est tout autre, et l'on doit soupçonner des lésions graves, parmi lesquelles la plus commune est la luxation du cristallin. Il nous a été donné de voir les paillettes miroitantes flotter à la fois dans la chambre antérieure et dans le sac cristallinien rempli d'un liquide émulsionné jaunâtre.

Parfait-Landrau[1] a le premier appelé l'attention sur le synchisis scintillant. Après lui, viennent Jacob[2], Mackenzie[3], Desmarres[4] et Malgaigne[5]. A ce dernier revient l'idée qu'il s'agissait de paillettes de cholestérine, ce qui fut confirmé par Sichel[6], Stout[7], Baker[8] et Aldridge[9].

Les choses en restèrent là jusqu'à Poncet[10], qui, à l'examen histologique, trouva, outre les paillettes de cholestérine, des houppes de tyrosine, partie en cristaux, partie sous forme de corps sphériques étoilés; plus, des masses phosphatiques en boules hérissées de pointes cristallisées, dont plusieurs contenaient au centre des amas de cellules migratrices.

Dans le synchisis scintillant expérimental que nous avons obtenu chez le lapin par l'ingestion de naphtaline, les corps miroitants étaient exclusivement composés de cristaux de sulfate et de carbonate de chaux, sans trace de cholestérine[11].

D'après Poncet, les cristaux proviendraient de l'altération des éléments pigmentés, et c'est également l'opinion de Hyvernat[12], Ferret[13], Rampoldi[14] et Gallemaerts[15]. Ce dernier, ayant examiné anatomiquement trois yeux, celui myope et amblyope d'une femme de vingt-six ans, et deux autres devenus atrophiques par suite d'une explosion de mine, a constaté que le vitré rétracté ainsi que le cristallin ne conte-

1. Parfait-Landrau, *Revue médicale*, 1828, IV, p. 205.
2. Jacob, *Dublin med. Press*, 1843-44.
3. Mackenzie, *Edinburgh med.*, 1845.
4. Desmarres, *Ann. d'ocul.*, 1845, XIV, p. 220.
5. Malgaigne, *Ibidem.*, *ibid.*
6. Sichel, *Ann. d'ocul.*, t. XV, 1846.
7. Stout, *Gaz. méd.*, 1847.
8. Baker, *Ann. d'ocul.*, 1851, XXVI, p. 215.
9. Aldrige, *Dublin quarterly Journ.*, 1848, p. 497.
10. Poncet, *Bull. Soc. de chirurgie*, p. 540, 1876.
11. Panas, *Arch. d'ophtal.*, Paris, 1887.
12. Hyvernat, *Lyon médical*, 1880, p. 206.
13. Ferret, *Bull. de la clin. des Quinze-Vingts*, 1885, p. 120.
14. Rampoldi, *Ann. di Ottalm.*, XIII, 1884, p. 144.
15. Gallemaerts, *Thèse d'agrégation*, Bruxelles, 1890.

naient pas de cristaux de cholestérine, alors que l'humeur aqueuse et l'épanchement situé derrière la rétine en étaient chargés. Dans la première observation, les mêmes corps existaient dans les lames de la cornée. Il insiste sur l'hypertrophie des cellules pigmentaires de la choroïde avec oblitération des espaces vasculaires, et sur les altérations très prononcées de l'épithélium rétinien, dont les cellules gonflées et de couleur jaune or étaient partout entremêlées avec les paillettes de cholestérine. Il n'a rencontré nulle part les globes calcaires, ni les cristaux de tyrosine signalés par Poncet. Partant de là, l'auteur voit dans le synchisis, non une altération du vitré et du cristallin, mais de l'épithélium pigmentaire de la rétine.

La mobilité des paillettes ainsi que leur volume et leur nombre varient. La meilleure manière de les observer consiste à les éclairer avec l'ophthalmoscope, et à se servir d'un verre grossissant de + 18 ou 20. En déplaçant la lentille d'arrière en avant, on explore successivement les divers plans des milieux. Lorsque les cristaux occupent le cristallin et la chambre antérieure, il est préférable d'employer l'éclairage oblique.

La rétine elle-même peut être le siège de ces corps brillants. C'est ce que nous avons constaté dans le synchisis naphtalinique qui, soit dit en passant, précède l'opacification du cristallin.

Le *pronostic* varie d'après les lésions des membranes oculaires, particulièrement de la choroïde et de la rétine.

Toujours est-il que le synchisis annonce un état de dystrophie sénile ou pathologique du globe, et ne saurait dès lors être sans importance. A cela font exception certaines cataractes séniles, où la présence de corps brillants n'entraîne pas l'insuccès de l'opération.

Nous ne saurions recommander aucun traitement; le succinate de fer et autres préparations proposées ne méritent aucune confiance.

V

CORPS ÉTRANGERS DU VITRÉ

Rien n'est fréquent comme les corps étrangers intra-oculaires à la suite de blessures de la sclérotique et de la cornée. Ils traversent la choroïde et la rétine, ou l'iris et le cristallin, pour se loger finalement dans le vitré. Ceux d'un certain poids gagnent de préférence les parties déclives; les plus légers peuvent rester en suspension.

Toujours du sang s'épanche dans la cavité oculaire en quantité variable, d'après le volume du corps étranger et le degré de contusion du globe. Il n'est pas rare non plus de constater le décollement pri-

mitif de la rétine, ce qui explique l'abaissement notable de la vue peu de temps après l'accident. En supposant que le vitré reste clair et la rétine en place, on ne doit pas moins être très réservé sur le pronostic.

La forme et la nature des corps étrangers varient à l'infini. Les plus communs consistent en éclats métalliques, principalement de fer ou d'acier, et en grains de plomb. Ceux lisses, peu ou pas oxydables et non infectés, séjournent parfois longtemps dans l'œil, sans provoquer d'accidents réactionnels. Il en est de même de ceux qui s'enkystent. Toutefois, après une période variable d'accalmie, ils ne manquent pas de susciter, soit le décollement rétinien par rétraction du vitré aboutissant à la phthisie du globe, soit de l'irido-cyclite lentement ou rapidement destructive. C'est dire que, laissés en place, ils finissent par abolir totalement la vue. Les faits de tolérance indéfinie, comme celui cité par Pflüger[1], sont rares.

Le pronostic devient d'autant plus grave que l'hémorrhagie intra-oculaire est abondante, la perte du vitré élevée, et qu'il existe une blessure de l'iris et du cristallin, ou un décollement de la rétine. Le cas doit être jugé désespéré lorsqu'il survient de la suppuration de l'œil.

En vue de parer à de semblables désastres, on a songé à extraire les corps étrangers. Mais, pour cela, il faut s'assurer de leur présence et en déterminer le siège exact.

Toutes les fois que l'œil est éclairable, l'ophthalmoscope permet de reconnaître la situation approximative. Mayweg, par des mensurations, a démontré que la limite la plus antérieure du champ ophthalmoscopique est à 8 millimètres du bord de la cornée. En supposant que le corps étranger se trouve à quatre diamètres papillaires derrière cette limite, le diamètre de la papille étant de $1^{mm},4$, on en déduit que le siège est à $5,6 + 8 = 13^{mm},6$ en arrière de la cornée.

Lorsque le corps étranger, au lieu d'être appliqué contre les parois, reste suspendu en plein vitré, on juge du point qu'il occupe, en tenant compte de ses mouvements excursifs dans les divers déplacements du globe. En arrière du centre de rotation, il se meut en sens inverse et d'autant plus vite qu'il est situé profondément; le contraire a lieu s'il est placé en avant, et s'il se trouve au centre même il reste immobile. Comme le centre de rotation est à $13^{mm},5$ de la cornée, on parvient à une détermination assez approximative.

Les difficultés sont tout autres lorsque, par suite d'hémorrhagie abondante ou de cataracte traumatique, l'examen direct devient impossible. Dans ces cas, on doit tirer parti des commémoratifs en ce qui

1. Pflüger, *Klin. Mbl.*, XXVI.

concerne la nature du projectile, sa forme, la trajectoire qu'il a suivie et les corps sur lesquels il a pu ricocher. De même, il faut s'assurer si la pénétration s'est faite d'emblée par la cornée et la sclérotique, ou bien indirectement à travers les paupières. On a dit que lorsque le corps étranger traverse l'œil, la hernie de l'iris fait défaut, par suite du refoulement de cette membrane vers l'intérieur du globe. Mais comme le contraire s'observe, on ne doit pas attacher à ce signe une grande importance. Plus significatifs sont : l'abondance de l'hémorrhagie intra-oculaire, la blessure du cristallin, un vaste décollement primitif de la rétine et la présence de bulles d'air dans le vitré (Hirschberg et Hildebrand). Il faut ajouter la vive réaction de l'œil en désaccord avec la petitesse de la blessure, les photopsies persistantes et l'abolition rapide de la vue. On ne doit pas se dissimuler toutefois ce qu'un pareil diagnostic offre d'incertain, cela d'autant plus, que le corps étranger peut traverser l'œil de part en part, et se loger dans l'orbite ou au delà.

On ne saurait, en se fondant sur le point de pénétration, déterminer davantage le siège exact. Berlin a insisté le premier sur les ricochets contre la paroi opposée du globe, outre que le projectile tend à gagner sans cesse les parties déclives, à moins qu'il ne s'enkyste.

L'extraction des corps étrangers intra-oculaires, jugée il y a peu de temps impossible et dangereuse, est à l'ordre du jour, depuis l'emploi de l'électro-aimant pour les fragments de fer et d'acier. Les tentatives faites dans ce sens par Mac-Keown[1], Burge[2], Frænkel[3], Vogel[4], Knapp[5], Pooley[6], Snell et Valin[7], Hirschberg[8], Fischer[9], Mayweg[10], Hildebrand[11] et d'autres sont encourageantes.

Plus tôt on intervient, et plus on a de chance de réussir. Il n'est permis de temporiser que si le diagnostic reste incertain, et seulement alors que les signes réactionnels manquent ou sont peu accentués. Mayweg conseille de se servir de l'électro-aimant comme moyen de diagnostic. Chaque fois qu'on rapproche l'instrument du globe, le fragment de fer, se trouvant attiré, provoque une vive douleur qui cesse dès qu'on écarte la pointe aimantée. Suivant le méridien devenu douloureux, on arrive à préciser l'emplacement du corps étranger.

1. Mac-Keown, *Brit. med. Journ.*, 1874, 1878.
2. Burge, *Bern. Klin. Wochensch.*, 1880.
3. Frænkel, *Centralb. f. prakt. Aug.*, 1880.
4. Vogel, *Arch. f. Augenh.*, IX.
5. Knapp, *Ibid.*
6. Pooley, *Ibid.*
7. Snell et Valin, *Broch. in*-8, 1883, p. 94.
8. Hirschberg, *Der Electro-magnet.*, etc. Leipzig, 1885.
9. Fischer, *Klin. Mbl.*, 1890.
10. Mayweg, *Arch. f. Opht.*, XXXV, p. 29.
11. Hildebrand, *Mayweg. Arch. f. Augenh.*, XXIII, 1891, p. 278.

Hirschberg[1], dans le même but, introduit d'emblée dans l'œil l'électro-aimant, après avoir agrandi l'orifice d'entrée; ce qui permet de faire en même temps l'extraction.

Par suite du gonflement de la conjonctive et d'une ecchymose au point lésé, on peut ignorer l'étendue et le siège de la blessure sclérale; Mayweg cherche à la mettre à découvert, en pratiquant à la muqueuse une boutonnière au moyen d'un fin cautère.

La forme de l'électro-aimant et le choix de la pile ne sont pas indifférents.

Dans la majorité des cas, la petite pile de Hirschberg composée d'un matras en verre et d'un couple zinc et charbon suffit.

Mayweg et Hildebrand préfèrent l'accumulateur, dont l'action est supérieure et plus constante, outre qu'on peut la modérer, en inter-

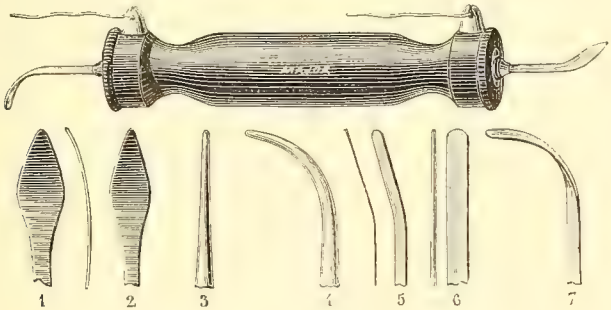

Fig. 126. — Instruments à aimant.

posant le nombre de résistances voulu. Pour les plaies sclérales, l'extrémité de l'aimant est mousse et aplatie ; pour celles de la cornée, elle a la forme d'une pique triangulaire non tranchante qui a l'avantage de repousser l'iris prolabé, d'en détacher le corps étranger s'il y adhère, et de faciliter ainsi son extraction.

Alors que Hirschberg considère la chloroformisation comme indispensable, les deux auteurs précédemment cités préfèrent la cocaïne, qui permet au malade de diriger son œil en différents sens, et facilite la recherche du fragment métallique. Nous partageons l'avis de Hirschberg, l'essentiel étant de se mettre avant tout à l'abri de la perte du vitré.

Une fois l'opération arrêtée, on procède de la façon suivante :

La conjonctive est incisée aux ciseaux et détachée quelque peu de la sclérotique, de façon à la renverser latéralement avec des crochets ou des pinces. L'hémostase obtenue, on enfonce perpendiculairement le couteau de Græfe dans la sclérotique, et pendant qu'on le retire, on

1. Hirschberg, *Arch. f. Opht.*, 1890, 3, p. 56.

donne à la section méridienne l'étendue voulue. La quantité de vitré qui s'écoule est peu abondante ou nulle, et il ne reste qu'à introduire l'électro-aimant pour attirer le corps étranger. La suture de la sclérotique au catgut n'est indispensable que si les lèvres de la plaie tendent à bâiller fortement. La plupart du temps, il suffit de suturer la conjonctive à la base des lambeaux. Un pansement antiseptique et, au besoin, le saupoudrage à l'iodoforme sous un bandage compressif tenu en place pendant trois ou quatre jours, procurent la réunion immédiate.

On se fera une idée des résultats fournis par cette méthode, en parcourant la statistique de Hildebrand, comprenant 248 tentatives d'extractions à travers la sclérotique, et celle de Hirschberg, relative à 65 cas : total 313. Sur ce nombre, il y a eu 110 insuccès et 203 succès opératoires. Les insuccès relativement élevés de Hirschberg, 56 pour 100, tiennent en partie à ce que cet auteur procède à l'opération, alors même que la présence du corps étranger n'est pas suffisamment établie. Nous en dirons autant de la vision qui dans les tentatives de Hildebrand est restée bonne ou suffisante, 31 fois pour 100, alors que dans la statistique de Hirschberg elle n'a été satisfaisante que dans 10 pour 100 des cas.

Quoi qu'il en soit, la forme du globe a été conservée dans la moitié des extractions, résultat bien supérieur à celui que l'on obtenait à l'époque où l'on se faisait une règle de ne pas intervenir, et qu'on disposait d'une instrumentation moins parfaite consistant en pinces, crochets, etc.

Lors de corps étrangers autres que ceux de fer, le mieux est d'attendre aussi longtemps que l'œil reste indemne, et qu'on n'a pas à craindre d'accidents sympathiques. Dans le cas contraire, particulièrement lorsqu'il s'agit de fragments de cuivre, on doit pratiquer l'énucléation, qui, mieux que toute autre opération, assure l'intégrité de l'œil congénère. Le sacrifice est d'autant moins pénible que l'organe lésé finit tôt ou tard par suppurer, s'atrophier ou devenir glaucomateux.

VI

ENTOZOAIRES DU VITRÉ ET DE LA RÉTINE

Les entozoaires *sous-rétiniens*, après un temps plus ou moins long, font irruption dans le vitré, et ne sauraient être distingués alors de ceux développés primitivement dans ce milieu, tant au point de vue de la symptomatologie que du traitement. Toutefois, comme ils se différencient au début, nous les décrirons séparément.

Entozoaires du vitré. — A de très rares exceptions, c'est le cysticerque celluleux que l'on rencontre. Dans le tiers des cas, l'entozoaire

y évolue d'emblée, tandis que dans les deux autres tiers, il prend naissance sous la rétine, qu'il soulève et perfore.

L'examen ophthalmoscopique, fait lorsque les milieux sont encore transparents, permet d'apercevoir une vésicule lisse, arrondie, se détachant nettement du fond de l'œil et susceptible de se déplacer chaque fois que le malade incline la tête en différents sens. De couleur gris perle au centre, vaguement bleuâtre et miroitante à la base, la poche kystique présente à sa surface des points blancs laiteux caractéristiques. A un stade plus avancé, la rétine se décolle autour et offre des dépôts pigmentaires.

Ce qui est plus important, c'est l'ombre projetée par le kyste sur les parties adjacentes. On voit une sorte d'anneau sombre qui se déplace, alors même que l'œil du malade reste fixe. Cela tient aux mouvements intrinsèques de l'entozoaire, et constitue un des meilleurs signes pour le diagnostic.

A la partie culminante du kyste, on découvre à l'image droite une tête en massue et un col, le tout surmonté d'une couronne de crochets; pareille constatation ne saurait laisser aucun doute.

A une seconde période dite réactionnelle, l'œil s'enflamme, devient douloureux, et des exsudats floconneux en grand nombre altèrent la transparence du vitré. Dans ces conditions, le diagnostic repose sur l'état antérieurement sain de l'œil, l'absence de myopie forte, le séjour du malade dans les pays où le cysticerque est commun, le genre d'alimentation composée de viande de porc crue, et principalement sur l'exsudation membraniforme du vitré.

La marche n'est pas toujours la même. D'une façon générale, il survient un décollement rétinien étendu, avec hyalite plastique et irido-choroïdite concomitante, le tout aboutissant à l'atrophie du globe dans l'espace de la première année, rarement plus tard. Les poussées glaucomateuses sont fréquentes, et l'on a également à craindre des accidents sympathiques.

Cysticerques sous-rétiniens. — Au point de vue clinique, l'histoire du cysticerque sous-rétinien n'est connue que depuis les travaux de von Græfe[1]. L'embryon du scolex parvient dans la rétine par la voie des vaisseaux et s'y développe avec une certaine lenteur. Il est rare que l'on soit appelé à poser le diagnostic à cette période, à moins que la macula ne soit affectée, auquel cas la lésion s'accuse par un scotome central. L'ophthalmoscope ne tarde pas à montrer du reste une saillie plus ou moins arrondie, de couleur blanche à reflet bleuâtre, et bien délimitée à sa base par une sorte de cadre tirant sur le jaune. Au sommet, on aperçoit un point plus clair qui correspond à l'extrémité

1. *Dessen Arch.*, I, 1853.

céphalique de l'entozoaire ne possédant pas encore de mouvements propres.

Lorsque le cysticerque a pour siège la macula, ainsi qu'Ewers[1] en cite deux exemples, la fovea revêt l'aspect d'une tache apoplectique, d'où la confusion possible avec une embolie de l'artère centrale.

Les vaisseaux parcourent la surface de la saillie anormale en décrivant des crochets, surtout prononcés vers la périphérie. Cette disposition et le changement de niveau mesuré à l'ophthalmoscope indiquent le soulèvement de la rétine par une production pathologique. Malgré cela le diagnostic de cysticerque sous-rétinien n'est assuré qu'alors que le kyste possède des mouvements alternatifs de contraction et de dilatation.

Plus tard, la poche grossit, la rétine se décolle et offre un reflet variant du blanc au jaune or. A cette période, les couches attenantes du vitré se troublent par de fins exsudats membraneux disposés en réseaux qui *se meuvent en bloc*, chaque fois que l'œil se déplace. Ce signe est pathognomonique et sert à lui seul à dévoiler la présence du cysticerque.

Au moyen d'une forte lentille de + 18 à 20, on peut apercevoir entre les mailles du réseau exsudatif le reflet chatoyant propre au kyste. A une époque plus avancée, la rétine se perfore et le cou de l'animal muni de crochets se meut librement dans la cavité de l'œil.

Deux cas peuvent se présenter : l'entozoaire, comme il vient d'être dit, passe en entier dans le vitré, où, continuant à rester incapsulé sous la rétine, provoque un vaste décollement.

Lorsque le scolex abandonne son siège principal, la place occupée offre l'aspect d'une plaque gris blanchâtre parsemée de points laiteux et bordée parfois d'un liséré pigmentaire.

L'incapsulation par du tissu conjonctif néoformé étant commune au cysticerque sous-rétinien et à celui né primitivement dans le vitré, la différenciation devient alors très difficile.

Parmi les symptômes *fonctionnels*, on doit ranger en première ligne le déclin progressif et croissant de l'acuité visuelle. Toute chose égale, plus le siège du cysticerque est périphérique et plus la vision met de temps à se perdre.

Après une durée variable, ne dépassant pas quatre mois à un an, on voit survenir les phénomènes réactionnels précédemment décrits.

En général, on ne rencontre qu'un seul cysticerque. Le cas de O. Becker, où il y avait à la fois un entozoaire dans le vitré et un autre sous la rétine, est unique dans la science.

On ne possède aucun exemple de cysticerque sur les deux yeux.

De Græfe, comparant la fréquence des cysticerques de la rétine et

1. Ewers, *Jahresb. d. Augenklinik*, 1872.

du vitré, avec celle des entozoaires nés dans les autres parties de l'œil, établit le rapport de 80 à 10. Sur les 10, il en compte 5 pour le tissu cellulaire sous-conjonctival, 3 pour la chambre antérieure et l'iris, 1 pour le cristallin, et 1 pour le tissu cellulaire de l'orbite.

A titre de fait jusqu'ici unique, nous signalerons l'observation de Kuhnt[1], concernant un ver nématoïde né primitivement sur la rétine qu'il perfora pour avancer dans le vitré.

Homme de trente et un ans, sain bien que névropathe, ayant eu à l'âge de vingt-huit ans un rhumatisme articulaire aigu compliqué de péricardite, puis de bronchite.

En juin 1885, le malade, fort intelligent d'ailleurs, remarqua le trouble de la vision centrale de son œil droit, hypermétrope d'une dioptrie. Le mois suivant, le scotome devint très net et le sujet comptait seulement les doigts à cinq mètres de distance. Pas de réaction, milieux absolument transparents.

L'examen à l'image renversée ne dénotait aucune altération du fond de l'œil, tandis que celui à l'image droite permettait de découvrir, au niveau de la fovea, une saillie du volume d'une tête d'épingle, à contours indécis et de couleur blanche miroitante. Tout le reste était sain ainsi que l'œil congénère.

Dans le courant d'août, la proéminence avait acquis les dimensions du disque optique, et la vision s'était très réduite vers la fin de septembre. La saillie, plus prononcée, avait pris une teinte gris noirâtre principalement au centre, et la partie correspondante du vitré offrait un léger trouble floconneux mobile dans les différentes excursions de l'œil.

En octobre, le globe s'irrita, devint douloureux, et il s'ajouta de la photopsie. L'ophtalmoscope montrait sur la rétine, tout autour de la tumeur, et surtout du côté temporal, de petits points blancs au nombre d'une trentaine, rappelant des foyers de rétinite albuminurique. Le flocon vitréen avait augmenté, avec un trouble poussiéreux de tout le pôle postérieur. V tombait à $\frac{1}{9}$ et, en novembre, les scintillements étaient continus.

En janvier, ces caractères tant subjectifs que fonctionnels se sont aggravés et, pour la première fois, on put saisir quelques mouvements propres de la poche, qui firent penser à l'existence d'un entozoaire à évolution insolite. A ce moment, la saillie mesurait $2^{mm},3$ de hauteur et 2 de largeur. Aussi n'est-ce pas sans hésiter que Kuhnt se décida à faire l'extraction.

Section de la conjonctive et de la capsule de Ténon, mettant à nu le tendon de l'abducteur qu'il coupa à 1 $\frac{1}{2}$ millimètre, en arrière de

1. Kuhnt, *Knapp-Schweiggers Arch.*, XXIV, 1892, p. 205.

son point d'implantation à la sclérotique, pour le rabattre sur le côté au moyen d'une anse de fil armée de deux aiguilles passées à travers.

Forte rotation du globe en dedans à l'aide d'une pince de Museux, de façon à apercevoir le pôle postérieur.

Incision horizontale méridienne de la sclérotique couche par couche dans l'étendue de 1 centimètre, à 4 millimètres en avant du point de pénétration du nerf optique.

La choroïde et la rétine sous-jacentes étant fendues par transfixion au moyen d'un fin couteau de Græfe, le vitré fit irruption au dehors, entraînant avec lui l'entozoaire qui avait l'aspect d'un petit grumeau grisâtre du volume d'un grain de mil. Exploré rapidement à la loupe, on découvrit un ver allongé entouré de nombreux filaments; et l'on plaça le tout dans la liqueur de Müller.

Après excision aux ciseaux du vitré prolabé à sa base, la sclérotique fut suturée à la soie de Czerny, et la cavité ténonienne lavée avec une solution de sublimé à $\frac{1}{6000}$. On réunit par la suture le tendon du droit externe, puis la conjonctive, et l'on appliqua un pansement antiseptique.

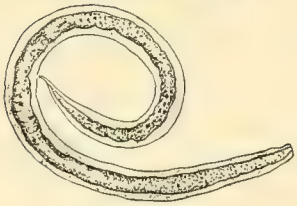

Fig. 127.

A part des douleurs vives éprouvées dans les premières vingt-quatre heures, tout se passa bien, et la réunion de la sclérotique était assurée dès le neuvième jour, ce qui permit au malade de quitter la clinique le quatorzième.

L'examen de l'œil pratiqué un mois plus tard montra le vitré clair, mais contenant encore des restes de sang au niveau de la section opératoire. L'acuité visuelle avait légèrement remonté et le malade comptait les doigts à 5 mètres de distance. Ultérieurement, la rétine recouvra sa transparence et, au centre de l'ancien foyer, on apercevait trois filaments flottants correspondant sans nul doute à des restes de la poche kystique. La vision centrale, explorée pendant quatre années consécutives, est toutefois restée abolie.

La figure 1 représente l'ancien foyer un an après l'opération. La

figure 2 est celle de l'entozoaire entouré d'une gaine de vitré condensé, le tout vu à un faible grossissement. Rudolf Leukart ayant examiné le ver, qui ne dépassait pas $\frac{1}{3}$ de millimètre, l'envisagea comme une larve de filaire ou de strongle, sinon l'embryon d'un scolex à une période mal connue de son évolution.

Kuhnt, se fondant sur l'apparition tardive des mouvements de l'entozoaire, se demande si bien des cas de cet ordre n'ont pas été confondus avec de simples foyers de rétinite et de choroïdite. Il espère qu'une fois l'attention éveillée, on évitera plus sûrement l'erreur.

A côté de cette observation, nous devons mentionner la filaire du vitré signalée par Quadri[1], Fano[2], Mauthner[3], Schöler[4] et Ewersbusch[5]. Comme l'extraction n'a pas été pratiquée et que ces faits, à l'exception peut-être de celui de Schöler, ont été recueillis à une époque où l'on ignorait la persistance des débris de l'artère hyaloïdienne, on ne saurait admettre absolument qu'il s'agissait d'un entozoaire.

Les cysticerques du vitré et de la rétine constituent une affection rare en France. C'est surtout dans l'Allemagne du Nord qu'elle se montre de préférence. De Græfe[6] dans sa statistique est arrivé à la proportion de 1 cas sur 1000 malades, et Hirschberg[7] à celle de 70 sur 60 000. Ce dernier auteur insiste sur la nécessité d'inspecter les viandes de porc soupçonnées de ladrerie, en se fondant sur le fait que c'est à Berlin, en Saxe et en Thuringe où l'on rencontre le plus de cysticerques oculaires; alors que dans le Wurtemberg, où l'usage de la viande de porc est moins répandu, cette maladie est peu commune. Ajoutons qu'on ne constate aucun rapport entre la fréquence des cysticerques de l'œil et ceux des autres parties du corps.

Étant donnée l'inefficacité absolue des agents vermicides, c'est à l'extraction qu'il faut recourir, et cela le plus tôt possible.

De Græfe pratiqua le premier cette opération en faisant un lambeau cornéen combiné à l'iridectomie, et l'extraction du cristallin. Les résultats furent peu encourageants, à en juger par le témoignage de Hirschberg et Leber[8]. Aussi Arlt proposa de s'attaquer à la sclérotique par une incision méridienne, ce qui fut réalisé par Alfred Græfe[9].

1. Quadri, *Congrès ophtalm. de Bruxelles*, 1858, p. 155.
2. Fano, *Union méd.*, 1868, n° 31.
3. Mauthner, *Lehrb. d. Ophtalmoscopie*, p. 461.
4. Schöler, *Jahresb. über d. Wirksamkeit d. Augenkl.*, 1875.
5. Ewersbusch, *Munsch. med. Wochensch.*, 1891, p. 532.
6. De Græfe, *Arch. f. Opht.*, XXII, 174, 1876.
7. Hirschberg, *Soc. de méd. berlinoise*, 2 mars 1892.
8. Hirschberg et Leber, *Arch. f. Opht.*, XXXII, 1, p. 282, 1886.
9. A. Græfe, *Ibid.*, XXVIII, 1, p. 187, 1882 et XXXI, 4, p. 33, 1885.

Leber (*l. c.*). Treitel[1], Dolina[2], Vossius[3], Wagenmann[4], Seyfert[5] et d'autres encore.

La plupart opèrent sous le chloroforme, alors que certains se contentent de l'anesthésie par la cocaïne. Il en est qui marquent d'avance le méridien correspondant au siège de l'entozoaire, en tatouant linéairement la conjonctive, comme le conseille Förster. A. Græfe se sert au contraire d'un ophtalmoscope de son invention, qui lui permet de suivre la marche de l'instrument extracteur dans l'œil.

L'opération consiste à mettre la sclérotique à nu à travers une boutonnière conjonctivale méridienne. Lorsqu'on agit au niveau de l'insertion du tendon de l'un des muscles droits, on le coupe tranversalement et l'on rabat les deux bouts au moyen d'une anse de fil. On incise ensuite la sclérotique dans l'étendue de 8 à 10 millimètres avec le bistouri demi-courbe, en procédant couche par couche et sans exercer de pression, afin d'éviter l'issue brusque du vitré.

Lors de kyste sous-rétinien, il n'est pas rare de le voir faire saillie au dehors et même sortir spontanément, sitôt qu'on intéresse la choroïde. Il n'en est plus ainsi pour les kystes du vitré, où l'on est obligé, au risque d'une perte abondante du corps hyaloïde, d'aller saisir la poche à l'aide d'instruments tracteurs, à moins qu'on ne préfère y enfoncer de premier coup une pique perpendiculairement à la sclérotique. L'extraction terminée, on suture ou non la sclérotique au catgut, suivant le plus ou moins d'entre-bâillement de l'incision, mais on réunit toujours les bouts du tendon coupé, ainsi que les lèvres de la boutonnière conjonctivale, de la façon dont il a été dit à propos des corps étrangers.

Au point de vue des résultats opératoires, A. Græfe, sur 45 tentatives d'extraction, a échoué 15 fois, et Leber 4 fois sur 18. A très peu d'exceptions près, l'œil a conservé sa forme et son volume. Quant à la fonction, parmi les 14 succès immédiats de Leber, on en trouve 8 où la vue s'est améliorée, 4 où elle s'est maintenue au même taux qu'avant, et 2 où elle s'est affaiblie. De son côté, Hirschberg compte 8 guérisons définitives sur 30 extractions, Cohn[6] 4 sur 5, Treitel 3 sur 4, et Manz 1 sur une seule tentative.

On voit que les résultats sont assez encourageants pour nous engager à intervenir, d'autant mieux que l'affection abandonnée à elle-même finit toujours par détruire l'œil. L'énucléation devra être

1. Treitel, *Arch. f. Aug.*, 1885, et *ibid.*, 1890.
2. Dolina, *Inaug. diss. Königsberg*, 1889.
3. Vossius, *Med. Klin. Wochensch.*, n° 1, 1890.
4. Wagenmann, *Arch. f. Opht.*, XXXVII, 3, 1891.
5. Seyfert, *Ibid.*, XXXVIII, 2, 112, 1892.
6. Cohn, *Bresl. ärztl. Zeitsch.*, 1881, p. 24.

réservée pour les uns où le globe est phtisique, douloureux, ou qu'il menace de provoquer une ophtalmie sympathique.

On pourrait sans doute, à propos des cysticerques intra-oculaires, songer à l'emploi de l'électrolyse ou à des injections modificatrices dans la poche; mais, comme ces méthodes manquent de sanction, on ne saurait, quant à présent, les recommander.

VII

DÉCOLLEMENT DU VITRÉ

Le décollement du vitré, succédant à la rétraction de son tissu et à l'accumulation d'un liquide séreux entre lui et la membrane nerveuse, a été signalé pour la première fois par H. Müller[1]. Cet auteur n'a pas manqué d'attirer l'attention sur l'analogie de ce décollement avec celui de la rétine, ainsi que sur leur coexistence fréquente.

Tout ce qui produit la rétraction du vitré devient une cause de son décollement. C'est ainsi que des opérations ou des blessures de l'œil, qui s'accompagnent d'une perte hyaloïdienne abondante, y exposent soit primitivement, soit après coup.

L'hyalite plastique en est une cause fréquente, surtout lorsqu'un corps étranger séjourne dans l'œil.

Iwanoff, dans plusieurs cas de décollement rétinien spontané, a toujours trouvé le décollement du vitré précédant celui de la rétine; et, sur nos expériences avec la naphtaline, nous avons fait les mêmes constatations.

L'épanchement sous-hyaloïdien est habituellement formé par de la sérosité citrine, riche en albumine, coagulable par la chaleur et les réactifs. Souvent il s'y ajoute du fibrinogène, des globules rouges, des cellules migratrices, rarement des éléments calcaires ou de la cholestérine.

Le décollement qui succède à de graves traumatismes présente un liquide en grande partie hématique d'un brun foncé. C'est ce que l'on observe également, à la suite d'iridectomies faites sur des yeux fortement glaucomateux.

Le *diagnostic* est loin d'être facile. On peut croire tout d'abord à un décollement rétinien au début. Nous reviendrons ailleurs sur les caractères différentiels; disons seulement ici que les deux décollements coexistent presque toujours.

Dans la myopie maligne, l'hydropisie vitréenne se caractérise par de nombreux corps flottants situés au-devant de la papille.

1. H. Müller, *Arch. f. Ophtal.*, t. XV, 3, fasc.

L'hypotonie avec mollesse excessive du globe n'est pas un signe pathognomonique. Maintes fois, nous avons disséqué des yeux gravement traumatisés qui offraient la dureté du glaucome, malgré le décollement et la rétraction du vitré. Cela s'explique par l'accumulation d'une grande quantité de sérosité hématique brunâtre entre le corps hyaloïde et la rétine.

VIII

PERSISTANCE DE L'ARTÈRE HYALOÏDIENNE ET DE SES BRANCHES TERMINALES

L'artère hyaloïde fœtale, dont la branche principale parcourt le canal de Cloquet et se ramifie pour former le sac vasculaire du cristallin, peut persister au lieu de disparaître avant le terme de la grossesse, comme cela est de règle.

De là des aspects ophtalmoscopiques qui ont été la source de bien des erreurs.

Meissner[1] eut le mérite de prouver la persistance de cette artère chez l'homme. Sæmisch, Zehender, Toussaind, Stœr, Mooren, Wecker et d'autres ont eu l'occasion, depuis, de rencontrer et de décrire cette anomalie.

Il est à présumer qu'elle est plus commune que ne le ferait supposer le nombre des cas publiés jusqu'ici. Souvent, en effet, la coexistence de cataracte et d'occlusions pupillaires congénitales rend l'exploration du fond de l'œil impossible.

Ammon, ayant disséqué les yeux d'un lapin né cataracté, et chez lequel il trouva des restes de l'artère hyaloïdienne, fut conduit à penser que certaines cataractes polaires postérieures chez l'homme pourraient bien tenir à l'oblitération prématurée de cette artère.

Otto Becker, dans sa monographie du cristallin, relate plusieurs observations de cataractes congénitales régressives, où il y avait une pareille persistance. Il en était de même dans deux cataractes fœtales que nous avons étudiées anatomiquement.

En dehors de cette complication, Ulrich a rencontré dans plusieurs cas la rétinite pigmentaire.

A l'examen ophtalmoscopique on aperçoit, tantôt un filament ou un cône dont la base correspond au centre du disque optique, et l'extrémité effilée flotte librement dans le vitré ; tantôt un cordon central complet qui, né de la papille, se prolonge jusqu'au pôle postérieur du cristallin.

1. Meissner, *Arch. f. Ophtal.*, t. VII.

Lorsque le cordon n'est pas perméable, sa couleur est grise, tandis que, dans le cas contraire, il offre l'aspect d'une traînée rougeâtre.

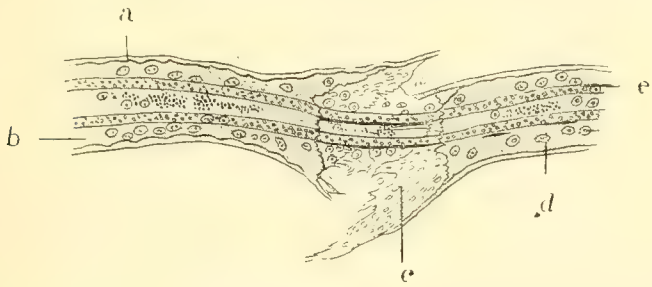

a, gaine lymphatique. — *b*, espace intermédiaire. — *c*, revêtement épithélial lamelleux de la face interne de la gaine. — *d*, leucocytes. — *e*, couche musculaire de l'artère.

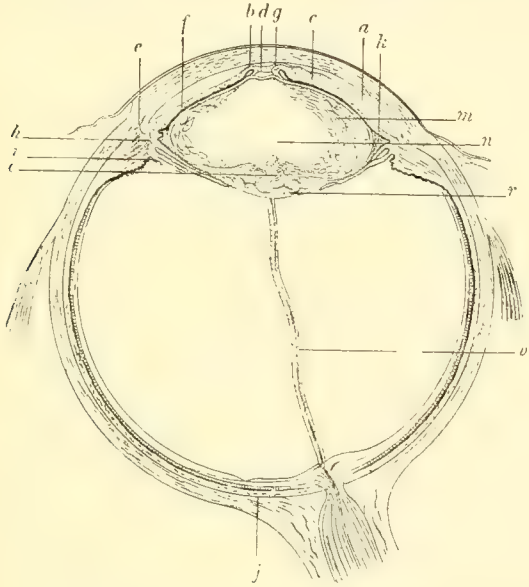

Fig. 128. — Artère hyaloïdienne persistante grossie.

a, chambre antérieure très réduite. — *b*, adhérence du bord pupillaire de l'iris à la membrane de Descemet, au moyen de la membrane pupillaire. — *c*, iris irrégulier, recouvert par les restes de la membrane pupillaire. — *e*, espace de Fontana et canal de Schlemm libres. — *f*, synéchie postérieure. — *g*, adhérence au niveau du bord pupillaire au moyen du tissu propre de l'iris. — *h*, corps ciliaire. — *i*, procès ciliaires tiraillés en arrière et accolés à la cristalloïde postérieure. — *j*, atrophie coroïdienne. — *k*, coagulum entourant la région équatoriale du cristallin. — *o*, déchirure de la cristalloïde au pôle postérieur. — *m*, vacuoles de la zone corticale. — *n*, noyau du cristallin remplacé par une masse liquide. — *r*, masse rétro-cristallinienne. — *v*, artère hyaloïdienne, avec sa gaine lymphatique naissant d'une des divisions de l'artère centrale.

On conçoit qu'avec l'allongement progressif du globe, le cordon puisse se rompre par le milieu, comme dans les faits rapportés par

Unterharnscheidt[1] et Carreras Arago[2]. Les deux bouts devenus flottants étaient fixés, l'antérieur au pôle cristallinien, le postérieur au centre de la papille.

Une particularité, indiquée par Becker et bien étudiée par Vasseaux[3], consiste dans le renversement des procès ciliaires en arrière du cristallin, comme si la lentille avait gardé sa position embryonnaire tout près de la cornée (fig. 128).

La persistance de l'artère hyaloïdienne passe d'autant plus inaperçue, que le plus souvent un seul œil en est le siège. Ce n'est que lorsque le cordon vasculaire se rompt brusquement, comme dans l'observation de Carreras Arago, que le malade perçoit une ombre animée d'un mouvement ondulatoire.

Le canal de Cloquet n'est qu'une gaine lymphatique périvasculaire, analogue à celle que Robin a signalée pour les artères du cerveau et de la rétine. S'il en est ainsi, et Vasseaux a très justement insisté sur ce fait, on comprend difficilement que, l'artère venant à disparaître, le canal de Cloquet continue à persister. Tel est pourtant l'avis de Flarer, Manz, de Wecker et Bayer[4]. Ces auteurs décrivent séparément la persistance de l'artère hyaloïdienne et celle du canal de Cloquet. Pour notre compte, nous sommes porté à admettre qu'en pareille occurrence, il subsiste un filament vasculaire axial oblitéré, qui, vu sa finesse extrême, passe inaperçu.

Dans un travail récent, van Duyse[5] a repris cette question. Contrairement aux faits recueillis jusqu'ici où la persistance d'un canal existait des deux côtés, chez son malade, seul l'œil gauche en était le siège. De plus, l'examen ophtalmoscopique lui a permis de constater d'autres anomalies du système hyaloïdien. A côté d'un fort cordon central, il y avait une bande blanche, d'aspect tendineux qui, après s'être insérée à la papille, s'étalait le long de la partie inféro-externe du fond de l'œil. On apercevait, en outre, un cône colobomateux autour de l'insertion optique de cette bande, et à son autre extrémité des plaques de choroïdite disséminée.

D'après Ewersbusch[6], Reuss[7] et Magnus[8], les restes du canal de Cloquet offrent une dilatation ampulliforme au niveau de la papille, pour de là se résoudre en membranes ou en filaments qui n'atteignent pas la cristalloïde postérieure. Ce dernier caractère n'est pas

1. Unterharnscheidt, *Klin. Monatsbl.*, t. XX.
2. Carreras Arago, *Congrès de Milan*, 1880.
3. Vasseaux, *Arch. d'ophtalm.*, 1883, p. 502.
4. Bayer, *Prag. Zeitschrift f. Heilkunde*, t. IV.
5. Van Duyse, *Arch. d'opht.*, XI, p. 464, 1891.
6. Ewersbusch, *Univ. Augenkl. in Münschen*, 1882, p. 35.
7. Reuss, *Univ. Augenkl. in Wien*, 1885, p. 5.
8. Magnus, *Klin. Mbl.*, XXV, p. 204, 1887.

toutefois constant, et il faut se garder de confondre de pareils reliquats avec des foyers de choroïdite intra-utérine, ainsi que Mackroki[1] en fait la judicieuse remarque.

Hess[2], dans les yeux microphtalmes, a rencontré un fort cordon hyaloïdien engainant l'artère, pourvue d'une tunique musculaire et d'une adventice très développée. Ce cordon, après avoir abandonné à la cristalloïde postérieure des branches vasculaires, se repliait en bas entre les lèvres d'un colobome irien, pour s'insérer finalement à la sclérotique et à la choroïde. Même disposition existait dans un cas de Gama Pinto[3].

Masselon[4], sous le titre de prolongement accidentel de la lame criblée, signale des productions blanchâtres recouvrant les vaisseaux centraux au niveau de leur émergence. Pareilles productions plus étendues encore ont été notées par de Beck dans sa monographie, et par Berger[5], sauf que ce dernier les envisage comme d'origine inflammatoire. Disons du reste que van Duyse n'est pas éloigné de penser qu'une phlegmasie intra-utérine, périvasculite ou névro-rétinite, est la cause de l'épaississement et de la sclérose définitive du système de l'artère hyaloïdienne. En supposant que l'inflammation envahisse le bourgeon mésodermique du vitré, il s'y ajoute des produits membraniformes qui recouvrent les vaisseaux centraux, et même une partie de la rétine.

IX

COLOBOME DU VITRÉ

Le colobome du vitré est un arrêt de développement qu'il faut se garder de confondre avec les vestiges de l'artère hyaloïdienne.

A l'examen ophtalmoscopique, on aperçoit, au bas du vitré, un reste de cloison à reflet blanc tendineux qui coexiste souvent avec d'autres malformations du côté de l'iris, de la choroïde, du cristallin et plus rarement de la sclérotique.

1. Mackroki, *Arch. f. Augenh.*, XXI, p. 29.
2. Hess, *Arch. f. Opht.*, XXXIV, 3, 147, 1888.
3. G. Pinto, *Arch. f. Chirurg.*, XXIII, 1883.
4. Masselon, *Manuel d'ophtal.*, 1889, p. 755.
5. Berger, *Klin. Mbl.*, 1882, p. 239.

CHAPITRE V

GLAUCOME ET PHTISIE ESSENTIELLE

I

GLAUCOME

Par *glaucome*, les anciens avec Hippocrate entendaient la coloration verdâtre de la pupille dans certaines amauroses. S'ils y insistent, c'est uniquement pour mettre en garde contre une confusion possible entre cet état et la cataracte, appelée par eux *hypochyme*.

Les choses en restèrent là jusqu'à l'époque où Maréchal[1], ayant disséqué les yeux de Bourdelot, médecin de Louis XIV, attribua la couleur glauque à l'intransparence du vitré. En même temps, Brisseau signala la *dureté* caractéristique du globe.

Mackenzie compléta le tableau clinique. Comme Maréchal, il place le siège de l'affection dans le vitré, qui pour lui était augmenté de volume et liquéfié. De là le conseil qu'il donne de recourir à des ponctions sclérales répétées, en vue de diminuer la compression produite par le liquide en excès. Ayant constaté que l'exagération de tension s'accompagnait ou non de signes inflammatoires, il réserva le nom de *glaucome* pour les cas à marche chronique, et envisagea les autres comme des types particuliers de choroïdite. Observateur sagace, il ne manqua pas de signaler la mydriase et les irrégularités de la pupille, les varicosités des vaisseaux de l'épisclère, le reflet verdâtre du champ pupillaire qu'il attribue à un trouble nutritif du cristallin, l'irisation autour des flammes, les spectres enflammés, la chromatopsie, les douleurs vives survenant par accès et le rétrécissement progressif du champ visuel, aboutissant à la perte totale de la vue.

Desmarres, supposant que l'origine de l'hydropisie intra-oculaire était la membrane de l'humeur aqueuse, préconisa les paracentèses de la cornée. Témoin de nombreux insuccès, ce fut alors que de Græfe[2]

1. Maréchal, *Brisseau, Traité de la cataracte et du glaucome*, Paris, 1709.
2. Græfe, *Arch. f. Opht.*, III, 2. p. 469, 1857.

dans les formes aiguës de l'affection proposa l'iridectomie. Il y fut conduit par les bons résultats que cette opération et le débridement de la sclérotique lui avaient fournis dans le traitement des taies et des staphylomes cornéens. A partir de ce moment, commence une nouvelle thérapeutique des plus fructueuses, contre une affection jugée jusque-là incurable ou à peu près. Si l'iridectomie ne réussit pas dans tous les cas, elle n'en constitue pas moins une des plus brillantes conquêtes de la chirurgie moderne.

Au point de vue clinique, de Græfe insiste sur l'excavation mécanique de la papille et distingue le glaucome en *prodromique*, *primitif* et *consécutif*. Comme Mackenzie, il le subdivise en inflammatoire ou *aigu* et en *subaigu*. Quant à celui appelé par Donders *chronique simple*, il le classe tout d'abord dans les amauroses avec excavation du nerf optique, et ne le considère pas comme justiciable de l'iridectomie.

Ce qui a été fait depuis trouvera sa place dans le cours de cet article, à propos de la symptomatologie, de la marche, de l'anatomie pathologique, de l'étiologie, de la pathogénie et du traitement de cette affection.

Nous séparerons, à dessein, le glaucome *primitif* de celui *consécutif*, attendu que, s'ils ont plusieurs points de contact, ils diffèrent essentiellement par d'autres.

A. — GLAUCOME PRIMITIF

Au point de vue de la symptomatologie et de la marche, il faut distinguer trois formes : la *subaiguë*, l'*aiguë* et la *chronique*.

Glaucome subaigu. — Dans cette variété fort commune, on assiste au début à la répétition de troubles oculaires, ne différant de ceux de la période confirmée que par une intensité moindre et un intervalle plus long entre les accès. C'est ce qui conduisit v. Græfe à décrire un *glaucome prodromique*, lequel en réalité se confond avec les phases subséquentes de l'affection.

Le premier symptôme réside dans un brouillard intermittent qui obscurcit rapidement le champ visuel. Le trouble est parfois tel que le malade craint de rester aveugle. Après une durée variable de quelques minutes à plusieurs heures, ce brouillard se dissipe, mais pour se montrer à nouveau. Les intervalles d'accalmie n'ont rien de fixe, et sont d'autant plus courts que le glaucome tend à s'établir d'une façon définitive. Les obnubilations surviennent à n'importe quel moment, tantôt le matin au réveil, tantôt dans la soirée.

Un second phénomène caractéristique est l'apparition de cercles irisés rouges et bleus autour des sources lumineuses. Toujours un halo sombre sépare les bords de la flamme de l'aréole colorée,

qu'encadrent un deuxième anneau sombre et des rayons stellaires se dégradant vers la périphérie.

Un signe tout à fait pathognomonique est l'exagération du tonus de l'œil à chaque nouvelle poussée. On s'en assure à l'aide du toucher bimanuel pratiqué sur la sclérotique, pendant qu'on invite le malade à regarder en bas et à ne pas contracter ses paupières. La comparaison avec l'œil sain ne saurait laisser aucun doute, pour peu qu'on ait l'habitude de ce mode d'exploration.

Souvent il s'ajoute de la presbyopie, en disproportion avec l'âge du sujet et l'état antérieur de la réfraction statique.

Lorsque ces troubles fonctionnels se prolongent, le malade éprouve une sensation de distension et de plénitude, avec des douleurs oculaires et circumorbitaires vives qui, pour toute personne non avertie, peuvent en imposer pour de la migraine ou de la névralgie faciale.

Fig. 129. — Excavation glaucomateuse.

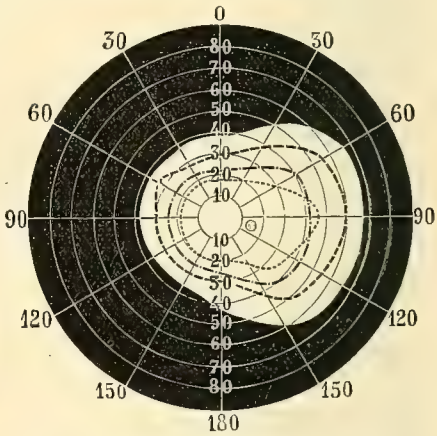

Fig. 130. — Champ visuel glaucomateux.

Pendant l'attaque, l'examen ophtalmoscopique révèle une dilatation des veines rétiniennes devenues flexueuses et des saccades dans l'artère centrale à son point d'émergence, phénomène qui constitue le *pouls artériel*. Lorsque ce dernier fait défaut ou n'est qu'à peine perceptible, il suffit de la plus légère pression digitale sur le globe pour le rendre manifeste, tandis qu'à l'état physiologique, une pression plus forte devient nécessaire. Généralement le pouls rétinien cesse avec l'attaque et, lorsqu'il persiste, une nouvelle crise est imminente.

Malgré son importance, ce signe n'est pas pathognomonique, attendu qu'on le rencontre dans diverses affections du cœur et des gros vaisseaux.

A l'éclairage oblique, la cornée apparaît tant soit peu opalescente, par suite d'une légère infiltration et du dépoli de son épithélium.

Les troubles fonctionnels précédemment décrits tiennent en grande partie à l'exagération du tonus et disparaissent ou s'atténuent après l'accès. La *chromatopsie* qui, suivant la remarque de v. Græfe, rappelle l'aréole colorée entourant les becs de gaz par les temps de brouillards, dépend d'un léger œdème du tissu cornéen. Quant à la presbyopie symptomatique, elle paraît se rattacher à la compression du muscle ciliaire, ou bien à la distension de la zonule, ayant pour résultat l'aplatissement du cristallin.

La plénitude des veines rétiniennes, surtout prononcée au niveau de l'anneau scléral, et le pouls artériel, traduisent la gêne circulatoire intra-oculaire. L'artère centrale sous pression, remplie à chaque systole cardiaque, se vide pendant la diastole ; de là les alternatives de dilatation et de resserrement indiquées plus haut.

A mesure que la pression glaucomateuse s'accentue, la papille s'excave, devient cupuliforme, et les vaisseaux décrivent sur ses bords des crochets aplatis caractéristiques. Plus tard, il s'y ajoute un anneau blanc encadrant le disque optique et connu sous le nom d'*aréole glaucomateuse* (fig. 129).

Le champ visuel se perd de la moitié nasale vers la moitié temporale (fig. 130). Les exceptions à cette règle sont rares.

Les troubles circulatoires et nutritifs ne se bornent pas là.

L'iris, atrophié de plus en plus, se réduit à un simple anneau caché derrière le limbe. Le cristallin devient verdâtre; la chambre antérieure s'aplatit; la cornée trouble et dépolie apparaît comme guillochée, à quoi s'ajoutent à la fin de petits soulèvements phlycténoïdes surtout au centre; la sclérotique et l'épisclère sont sillonnées par les veines ciliaires antérieures élargies et tortueuses. Lors de poussées très aiguës, la conjonctive elle-même s'injecte et devient chémotique. Plus tard, l'œil dur comme du marbre est le siège de saillies staphylomateuses et la cornée offre des plaques calcaires ou hyalines, pendant que l'épithélium se soulève sous forme de bulle.

Glaucome aigu. — Ce genre de glaucome débute brusquement sur des yeux en apparence sains, ou ayant déjà présenté les signes de la forme subaiguë. L'attaque survient sans cause appréciable, après des instillations d'atropine, à la suite d'émotions morales vives et, en général, à propos de tout trouble vaso-moteur.

L'œil s'injecte fortement, devient chémotique et d'une dureté presque pierreuse. En même temps, le malade est en proie à des douleurs atroces qui s'irradient au front, à la tempe et aux mâchoires, s'accompagnent de vomissements et enlèvent tout repos.

L'iris change de couleur, la pupille dilatée n'offre plus ses réflexes

physiologiques, la cornée, dépolie surtout au centre, perd sa sensibilité et l'œil devient inéclairable.

L'attaque terminée, la cornée s'éclaircit et la papille décolorée ne présente pas d'excavation. Le contraire ne s'observe que si déjà l'œil avait été atteint auparavant de glaucome subaigu ou chronique.

On appelle *glaucome foudroyant* celui où, après une seule attaque, la vue se perd totalement, ou se trouve réduite à la simple perception lumineuse dans une partie restreinte du champ visuel périphérique.

Suivant que le tonus s'abaisse ou pas, que la circulation rétinienne redevient normale ou non, le pronostic diffère. A une première attaque, il en succède ordinairement d'autres, qui tôt ou tard entraînent la cécité par désorganisation du globe; état désigné sous le nom de glaucome *absolu*.

L'organe n'en reste pas moins exposé à de nouveaux accès, sans compter qu'une ophtalmie sympathique est parfois à craindre. A la longue, la rétine se décolle et une cataracte adhérente avec phtisie du globe en est la terminaison.

Glaucome hémorrhagique. — A côté des glaucomes aigu et foudroyant, nous devons placer celui *hémorrhagique*, qui, par sa marche rapidement destructive, leur ressemble sous bien des points. On l'observe généralement chez des individus ayant dépassé la cinquantaine et plus ou moins artério-scléreux. La proportion, par rapport aux autres glaucomes, en est de 2 pour 100.

Au début, la rétine offre des taches hémorrhagiques qui donnent lieu à des troubles visuels en rapport avec le nombre, le siège et l'étendue des suffusions sanguines. Celles-ci occupent principalement le pôle postérieur et les couches superficielles de la rétine; exceptionnellement, il s'ajoute d'anciennes hémorrhagies sous forme de plaques blanches atrophiques.

A cette période, le tonus reste normal, le champ visuel garde ses limites et la papille n'est pas excavée, à moins qu'il ne s'agisse d'individus atteints d'atrophie optique sénile. Le malade n'accuse ni douleurs, ni spectres colorés; rien en somme qui rappelle le glaucome imminent.

Après deux à six semaines, la scène change. Brusquement, le sujet est pris de douleurs oculaires et circumorbitaires atroces, accompagnées d'éclairs brillants. L'œil s'injecte, durcit à l'extrême, devient inéclairable et la vue se perd aussitôt.

Une marche aussi foudroyante chez un individu âgé, ou artério-scléreux, permet de porter le diagnostic de glaucome hémorrhagique, alors même qu'on n'aurait pas assisté à l'évolution des apoplexies rétiniennes prémonitoires.

Glaucome chronique simple. — Cette forme est très commune et plus que toute autre constitue l'apanage de la sénilité. Le déclin progressif de la vision et le rétrécissement lent mais continu du champ visuel sont les deux caractères fondamentaux.

A l'ophtalmoscope, la papille profondément excavée apparaît d'un blanc tendineux avec des bords taillés à pic. Le halo glaucomateux est très prononcé et les vaisseaux sont refoulés vers le côté nasal. A côté des artères réduites de volume, on aperçoit les veines gorgées de sang, flexueuses et renflées en tête de massue, au point où elles contournent l'anneau scléral. Au fond de l'excavation, les troncs vasculaires ne sauraient être vus nettement qu'à l'aide d'une lentille concave du disque de Recoss; d'après le numéro du verre, on en déduit le degré de l'excavation. Les crochets décrits par les vaisseaux sont dus exclusivement à la différence de niveau. Lorsque l'excavation est peu profonde, en imprimant au miroir de légers déplacements latéraux, les troncs vasculaires décrivent des mouvements de parallaxe, qui varient pour la partie située en dehors et en dedans de la cupule.

On ne saurait expliquer le rétrécissement des artères et la dilatation si marquée des veines par la seule exagération du tonus. Comme ici la *tension n'est que peu ou pas élevée*, on doit faire intervenir des changements dans la constitution anatomique des tubes vasculaires; nous en parlerons à propos de l'anatomie pathologique. On se gardera de prendre le pelotonnement des vaisseaux au fond de l'excavation pour des épanchements hémorrhagiques.

Dans cette variété de glaucome, le pouls artériel manque souvent, mais on rencontre, comme dans la forme subaiguë, une réduction précoce du pouvoir accommodatif. Vu qu'on ne saurait invoquer la paralysie du muscle ciliaire par excès de pression, on est obligé d'admettre l'altération de ses fibres, ce que démontre d'ailleurs l'examen histologique.

La pupille conserve son diamètre normal ou ne se dilate qu'avec les progrès de l'amblyopie. — De même, l'iris garde ordinairement sa coloration physiologique, et la cornée sa sensibilité tactile et sa transparence; un faible dépoli épithélial au centre n'apparaît que lors de poussées aiguës.

Le rétrécissement du champ visuel est constant et procède d'ordinaire du nez vers la tempe. Par exception, il survient un *scotome central*, ainsi que nous en avons observé un exemple chez un glaucomateux de cinquante-huit ans, non alcoolique et ne fumant par jour que quelques cigarettes de tabac d'Orient.

Contrairement à l'atrophie commune, celle par glaucome chronique n'abolit pas le sens des couleurs dans la partie conservée de la rétine. C'est là un caractère différentiel d'une réelle valeur.

Les prodromes sont les mêmes que pour les autres variétés; seulement, ils peuvent faire défaut ou n'être qu'ébauchés.

La marche et la durée n'ont rien de fixe. La vision décroît progressivement et la cécité survient d'autant plus vite qu'il s'ajoute des symptômes congestifs et des douleurs. A part cela, tout procède comme dans l'atrophie simple.

Anatomie pathologique du glaucome primitif. — Le nombre des yeux glaucomateux étudiés anatomiquement est assez grand; malgré cela, bien des points restent encore obscurs. Cela tient à ce que la plupart des examens ayant été faits sur des yeux désorganisés, il devient difficile de faire la part des lésions primitives et consécutives.

Avant de relater les résultats consignés dans les divers périodiques, nous exposerons ceux auxquels nous sommes arrivé, avec le concours de notre chef de laboratoire Duvigneaud. Ils concernent huit glaucomes primitifs, dont un hémorrhagique.

Pour procéder avec ordre, nous passerons en revue les lésions de chacune des parties constituantes du globe.

A. *Rétine et nerf optique.* — 1° *Glaucome absolu* datant de trois ans. Atrophie de toute la partie cérébrale de la rétine, siège exclusif des vaisseaux, avec conservation de la portion névro-épithéliale, cônes et bâtonnets; artères à *parois sclérosées*, plusieurs oblitérées par suite d'endartérite; papille atrophique bien que peu excavée.

2° *Glaucome congestif* remontant à six mois, absolu depuis quatre, avec ectasies staphylomateuses du limbe. Mêmes altérations des couches internes de la rétine et des vaisseaux, et intégrité du névro-épithélium; papille fortement excavée et nerf optique entièrement dépourvu de fibres; foyers d'endartérite dans le tronc de l'artère centrale.

3° *Glaucome congestif* de deux ans, absolu depuis six mois. L'examen porta sur le nerf optique seul, qui fut trouvé atrophié, avec une excavation profonde de la papille.

4° *Glaucome absolu* de cinq ans. Rétine entièrement désorganisée et devenue kystique; tous les vaisseaux sont transformés en cordons pleins. Nerf optique atrophié, papille très excavée; artère centrale et ses ramifications atteintes d'endartérite oblitérante disséminée.

5° *Glaucome* de deux ans et demi, aigu au début, absolu depuis cinq mois. Fibres nerveuses et cellules ganglionnaires presque partout absentes; toutes les couches externes sont normales; artères épaissies et transformées en cordons fibreux; papille profondément excavée; nerf optique entièrement atrophié; endartérite oblitérante très nette.

6° *Œil de vieillard* recueilli à la nécropsie et portant deux brèches d'iridectomie. Excavation cupuliforme profonde de la papille et atrophie du nerf; vaisseaux rares; ceux encore perméables ont les parois

épaissies. La rétine n'a pas été examinée, à cause de son altération cadavérique.

7° *Glaucome hémorrhagique* ayant évolué sous nos yeux depuis un mois par des apoplexies rétiniennes. Au microscope, rétine parsemée de nombreux foyers apoplectiques, ne dépassant pas la couche des grains externes. Tous les éléments rétiniens y compris les fibres nerveuses et les cellules ganglionnaires bien conservés. Les lésions caractéristiques occupent le nerf, dont les fibres sont transformées en gouttes myéliniques éparses au milieu du stroma. Le tronc central est le siège d'endartérite oblitérante très avancée. La figure 131 montre la

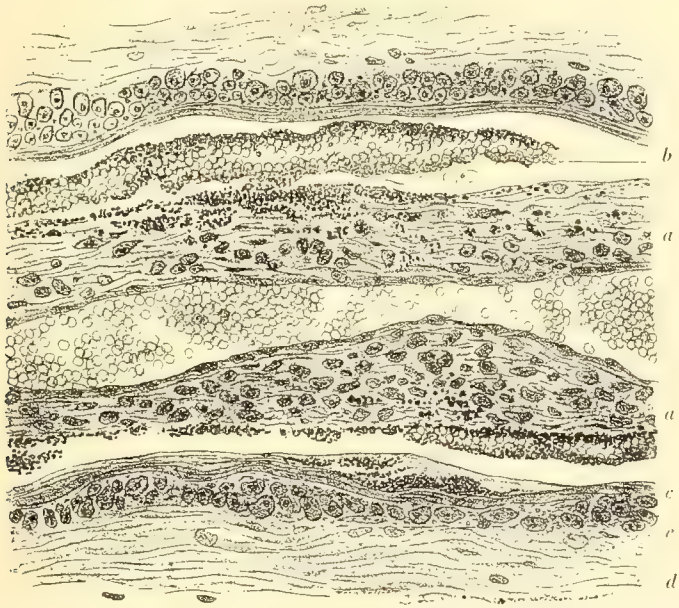

Fig. 131. — Coupe longitudinale de l'artère centrale. Au centre, globules frais en circulation contenus dans le tube endothélial *aa* détaché et séparé du reste des parois par des dépôts pigmentaires et graisseux *b*. Entre la limitante élastique *c* et la musculaire *d*, stratum de cellules migratrices *e*.

membrane adventice et l'élastique normales; la lumière du vaisseau obstruée par un boyau vaguement fibrillaire, contenant de nombreuses cellules endothéliales; en certains points, amas de globules rouges altérés entremêlés de fines gouttelettes graisseuses; papille peu excavée et ses vaisseaux perméables.

8° *Glaucome irritatif* de deux ans, devenu absolu depuis six mois; sauf quelques fibres nerveuses, tous les autres éléments rétiniens sont intacts. Nerf optique atrophié; artère centrale atteinte d'endartérite oblitérante; papille excavée avec vaisseaux épaissis par péri-vasculite.

B. *Choroïde.* — Contrairement à l'opinion de v. Græfe qui rattachait le glaucome à une choroïdite séreuse, nous n'avons rencontré sur aucune de nos pièces d'altérations de la choroïde. — A part l'amincissement de cette membrane dans les vieux glaucomes, rien ne témoignait d'un processus phlegmasique quelconque.

Même intégrité, relativement aux *procès ciliaires*, toujours distants de la face postérieure de l'iris, et séparés de l'équateur cristallinien par un espace circulaire. Par contre, muscle accommodateur plus ou moins atrophié. Vaisseaux ciliaires non sclérosés, au moins d'une façon notable.

C. *Iris.* — Dans tous les cas, à l'exception du glaucome hémorrhagique, obstruction totale ou partielle de l'angle iridien, plus prononcée à la partie supérieure de la cornée qu'en bas. Tissu de l'iris plus ou moins atrophié et réduit dans les glaucomes invétérés à la seule couche uvéenne, avec sclérose des vaisseaux.

Sur toutes les pièces, le nouvel angle iridien apparaissait gorgé de cellules migratrices, de grains pigmentaires libres et parfois de globules rouges. Dans les observations 4 et 8, une fine néo-membrane tapissait la face antérieure de l'iris; dans la 1re et la 3e, la pupille était obstruée par des synéchies. Fréquemment le canal de Schlemm reste perméable et contient des globules sanguins rouges, ainsi que du pigment.

D. *Vitré.* — L'examen du vitré n'a été fait que six fois. On l'a omis dans les observations 3 et 4. Quatre fois il était diffluent (observations 2, 5, 6 et 8); une fois partiellement organisé au voisinage de la papille (observation 1), et normal dans le glaucome hémorrhagique.

E. *Cristallin.* Dans tous les cas il était normal en tant que siège et volume; toujours séparé de la zone ciliaire au niveau de l'équateur par un espace de $1^{mm},5$.

F. *Zonule* intacte, sauf dans l'observation 4 où elle était rompue en bas, ce qui avait permis au cristallin de se luxer en haut.

G. *Cornée* normale dans les observations 6 et 7; dans toutes les autres elle est d'autant plus terne et vasculaire que le glaucome remonte à une date éloignée. Cette perte de transparence dépend d'une nappe sous-épithéliale de tissu fibrillaire nouveau. Dans l'obervation 4, il s'y ajoutait des amas calcaires. Le soulèvement de l'épithélium sous forme de bulle n'a été rencontré qu'une fois (observation 2). La membrane de Descemet et le stroma n'ont offert rien de particulier.

H. *Sclérotique.* Ni épaississement, ni autre altération comme certains l'ont prétendu. Dans les seuls glaucomes absolus, elle était amincie et même staphylomateuse sur quelques points.

Les résultats auxquels sont arrivés d'autres observateurs sont les suivants :

Liouville[1], s'inspirant des travaux de Bouchard et Charcot sur le rôle des anévrysmes miliaires dans l'apoplexie cérébrale, fit des recherches pour savoir si les hémorrhagies rétiniennes des vieillards avaient la même origine, et il conclut par l'affirmative. Dans une observation que nous avons publiée[2], et une autre de Hulke[3], les anévrysmes miliaires existaient.

Hache[4], s'étant particulièrement occupé du glaucome hémorrhagique, trouva les artères rétiniennes et ciliaires sclérosées, alors que la choroïde, à l'exception de certaines dilatations veineuses, était entièrement saine.

Poncet[5], à l'examen d'un glaucome de vieille date, vit une ossification cupuliforme au niveau de la papille et des anévrysmes multiples des artères rétiniennes. La choroïde était saine, bien qu'amincie et distendue.

Pagenstecher[6], sur un œil atteint de glaucome hémorrhagique, rencontra la plupart des artères rétiniennes sclérosées et anévrysmatiques; quelques-unes complètement oblitérées. A propos de deux glaucomes secondaires, il insiste[7] sur l'adhérence de la périphérie de l'iris à la cornée.

Knies[8], à l'examen de dix-sept yeux glaucomateux, dont quatre hémorrhagiques et un aigu de date récente, constata toujours l'occlusion de l'angle iridien, détail anatomo-pathologique important signalé pour la première fois par H. Müller et Althoff[9]. Pour lui, les glaucomes chroniques simples ne font pas exception. Il n'y avait rien d'anormal du côté de la sclérotique, ce qui contredit l'opinion de Coccius[10], d'après laquelle la coque fibreuse de l'œil serait rétractée et en dégénérescence graisseuse. Le vitré, que Mackenzie, Jacobson et Stilling[11] ont accusé d'être l'agent du glaucome, était également sain.

De là est née la nouvelle pathogénie par *rétention*, opposée à celle de l'*hypersécrétion* qui avait régné jusque-là. Knies insiste sur l'accumulation d'éléments lymphoïdes au niveau de l'angle iridien obstrué, ainsi que dans la trame de l'iris et des procès ciliaires. Dans le glaucome aigu, il a trouvé la papille et la rétine infiltrées et congestionnées. Dans ceux hémorrhagiques, il y avait atrophie des fibres optiques, sans altérations de la choroïde.

1. Liouville, Thèse de Paris, 1870.
2. Panas, *Leçons cliniques*, 1878, p. 148.
3. Hulke, *Pract. Treatise on the use of the ophtalmoscop*, London, p. 44.
4. Hache, Thèse de Paris, 1874.
5. Poncet, *Bull. de la Soc. de chir.*, 1876.
6. Pagenstecher, *Atlas f. path. Anat.*, pl. xxxvii.
7. Pagenstecher, *Arch. f. Opht.*, XXII, 1 et 2.
8. Knies, *ibid.*, p. 185 et XXIII, 2, p. 62.
9. Müller et Althoff, *ibid.*, VI, 2, p. 41.
10. Coccius, *ibid.*, IX, 1, p.1.
11. Stilling, *ibid.*, XIV, 3, p. 259.

Sur deux glaucomes primitifs, dont l'un subaigu et l'autre chronique, examinés par Weber[1], l'angle iridien était obstrué dans le premier et libre dans le second. A part un certain degré de turgescence des procès ciliaires, la choroïde n'offrait rien d'anormal.

Del Monte[2], à propos d'un glaucome aigu accompagné de distension de la sclérotique au niveau de l'équateur, signale l'occlusion de l'angle iridien, l'atrophie des procès ciliaires et l'opacification de la périphérie de la cornée; il insiste sur l'intégrité de la choroïde. Même état sain de cette membrane, dans un glaucome chronique simple disséqué par Gossetti[3].

Brailey[4], sur un ensemble de vingt-cinq glaucomes, rencontra vingt fois l'adhérence totale de la base de l'iris à la cornée. Deux fois elle était partielle et trois fois nulle. Dans les cas récents, il constata l'accumulation de cellules migratrices autour et dans l'intérieur du canal de Schlemm, ainsi que la turgescence des artères ciliaires. Fréquemment il s'y ajoutait l'atrophie du muscle accommodateur. Quant à la choroïde et à la sclérotique, elles étaient normales, ainsi que le vitré; sauf dans les cas avancés où ce dernier était devenu sirupeux.

Au cours de nouvelles recherches faites en commun avec Edmunds[5], Brailey s'est attaché particulièrement à l'étude des vaisseaux. En règle, les parois étaient sclérosées, avec hypertrophie de la gaine conjonctive allant parfois jusqu'à l'oblitération. Dans les glaucomes hémorrhagiques, l'artério-sclérose atteignait son maximum. Dans ceux aigus, la papille et le nerf optique étaient infiltrés, d'où diminution du calibre des vaisseaux centraux par compression.

Sur 29 derniers examens de glaucomes primitifs, il a noté 26 fois l'obstruction de l'angle iridien. Les vaisseaux ciliaires étaient 13 fois élargis, 2 fois sclérosés et 14 fois normaux.

Même adhérence de l'iris à la cornée dans 19 cas sur 21 de glaucome hémorrhagique, et dans 5 yeux buphtalmes. L'occlusion faisait au contraire défaut dans trois iritis séreuses compliquées de glaucome, bien que le canal de Schlemm et les procès ciliaires fussent fortement infiltrés d'éléments migrateurs. Comme dans l'observation de Knies, il s'ajoutait de la névrite optique.

Partant de ces faits, Brailey conclut que l'inflammation du nerf optique, de l'iris et des procès ciliaires précède toujours le glaucome, et que c'est à cette inflammation qu'est due l'adhérence à peu près constante de la base de l'iris à la cornée.

1. Weber, *Arch. f. Opht.*, XIII, 1, p. 34.
2. Del Monte, *Ann. di Ottalm.*, II, p. 662.
3. Gossetti, *ibid.*, X, p. 1.
4. Brailey, *Opht. H. R.*, IX.
5. Edmunds et Brailey, *Opht. H. R.*, X, p. 86.

Deutschmann[1], dans un glaucome hémorrhagique et un autre chronique absolu, trouva l'angle iridien obstrué dans sa moitié interne. Par contre Jacobson[2], sur l'œil hydrophtalme d'un enfant de onze ans, n'a constaté aucune adhérence de la base de l'iris.

Michel[3], sur quatre yeux atteints, l'un de glaucome aigu, l'autre de subaigu, le troisième de chronique simple, et le dernier de glaucome absolu avec staphylome scléral et luxation du cristallin, a noté : dans les deux premiers, une congestion de l'iris avec infiltration de leucocytes ; dans le chronique simple, des amas leucocytiques nodulaires autour des vaisseaux, et dans le dernier, l'atrophie prononcée de l'iris et l'altération hyaline des vaisseaux.

Fuchs[4], sur un glaucome inflammatoire récent, signale l'occlusion de l'angle iridien et le gonflement des procès ciliaires.

Birnbacher et Czermak[5], à l'examen de quatre glaucomes subaigus, deux chroniques simples ou dégénératifs et un hémorrhagique, ont constaté ce qui suit : Dans tous, il y avait adhérence de l'iris à la cornée et infiltration de cellules migratrices autour des veines vorticineuses dont l'endothélium avait proliféré ; nulle part les procès ciliaires n'étaient gonflés au point de refouler l'iris en avant, comme le prétend Weber. Ils signalent l'ectropion de l'uvée et l'attraction en avant du tendon du muscle ciliaire, ainsi que la sclérose des vaisseaux de l'iris. Quant aux altérations hyalines admises par Schnabel[6], ils ne les ont rencontrées qu'une seule fois. Ils décrivent l'engorgement du canal de Schlemm rempli de cellules migratrices et de pigment, l'intégrité de la zonule et du cristallin, l'atrophie des fibres nerveuses de la rétine dans les cas récents, l'altération cystoïde, la sclérose des vaisseaux et la désorganisation totale de la papille dans ceux invétérés. Pour eux, l'excavation est purement mécanique ; quant au halo glaucomateux, il résiderait dans une atrophie, dont le processus est encore mal défini.

Birnbacher[7], dans une dissection d'un glaucome aigu récent, relate l'infiltration superficielle de la cornée et la soudure de l'angle iridien dans ses deux tiers inférieurs. Le muscle et les procès ciliaires ainsi que la zonule étaient normaux, mais refoulés contre l'iris, ce qui diminuait d'autant la profondeur de l'espace rétro-iridien. Bien que le cristallin fût légèrement gonflé, son équateur restait distant des procès ciliaires. La choroïde, la rétine, la sclérotique et leurs vaisseaux ne présentaient aucune altération ; seules, quelques veinules intra-sclérales

1. Deutschmann, *Arch. f. Opht.*, XXV, 3, 164, 1879.
2. Jacobson, *ibid.*, XXIX, 3, 62, 1883.
3. Michel, *ibid.*, XXVII, p. 260, fasc. 2, 1881.
4. Fuchs, *ibid.*, XXX, 3, p. 127, 1884.
5. Birnbacher et Czermak, *ibid.*, XXXII, 2, p. 1, 1886.
6. Schnabel, *Arch. f. Augenh.*, XX, p. 311.
7. Birnbacher, *Beitr. z. Anat. d. Glaucoma acutum*, 1890.

avaient des parois infiltrées par des leucocytes, et offraient dans leur cavité des saillies en forme de crêtes. La papille était gonflée, congestionnée et saillante, avec début d'atrophie des fibres optiques.

La participation du nerf dans le processus glaucomateux avait déjà attiré l'attention de Purtscher[1] et Jacobson[2].

Tout récemment Knies[3], ayant examiné un glaucome chronique simple, dit n'avoir rencontré d'autres lésions que l'atrophie avec excavation. L'angle iridien était entièrement perméable.

Des détails anatomo-pathologiques qui précèdent, il ressort deux faits importants, à savoir : l'*atrophie à peu près constante* des fibres du nerf optique, de la papille et de la rétine par endartérite ou sclérose des vaisseaux centraux; l'*obstruction* de l'angle iridien par des exsudats, et, dans les formes congestives, après sclérose des vaisseaux de l'iris; processus sur lequel Ulrich a fondé toute une théorie du glaucome.

Ces lésions dystrophiques préexistent et ne sont point, comme on l'a prétendu, l'effet exclusif du tonus exagéré. Ce qui le prouve, c'est la conservation du névro-épithélium, d'une structure bien autrement délicate que les fibres nerveuses. Non seulement ces dernières seules s'altèrent, mais exclusivement sur les territoires où les artères sont sténosées. Que le tronc de l'artère centrale présente une forte endartérite, comme dans notre glaucome hémorrhagique, et l'on verra les fibres s'atrophier rapidement, après avoir été le siège de nombreuses apoplexies. Un glaucome foudroyant s'établira alors, avant que l'angle iridien ait eu le temps de se fermer.

Dans le glaucome aigu, si les vaisseaux ne sont pas toujours sclérosés, la circulation optico-rétinienne n'est pas moins entravée par le gonflement et l'infiltration du stroma du nerf. C'est ce qui ressort clairement des examens de Knies et Brailey.

La choroïde et la sclérotique restant à peu près saines, le cristallin et le vitré conservant longtemps leur volume et leurs rapports, sauf dans une période avancée où leur nutrition souffre, on doit en conclure qu'ils ne prennent aucune part directe au processus glaucomateux.

Ce qui se passe dans le glaucome simple, où l'excavation et l'atrophie sont à leur apogée, démontre que l'élévation du tonus n'est pas la cause principale. C'est ce que de Græfe avait compris au début, et c'est ce qui a conduit tout récemment Knies à envisager le glaucome chronique simple comme un processus d'atrophie, où l'hypertonie accidentelle ne joue qu'un rôle secondaire.

Le mode spécial d'après lequel se perd la vue, et la longue conser-

1. Purtscher, *l. c.*, p. 36.
2. Jacobson, *Arch. f. Opht.*, 1, p. 190.
3. Knies, *Soc. opht. de Heidelberg*, 1891.

vation du sens chromatique ne sont pas des objections valables contre la nature atrophique de ce genre de glaucome, pas plus que le scotome central, caractéristique de l'amblyopie par intoxication, n'empêche de classer l'affection dans les atrophies. Du reste, le rétrécissement nasal du champ visuel n'a rien d'absolu. Sur 119 glaucomes tant aigus que chroniques, Laqueur a trouvé le rétrécissement 95 fois nasal, 10 fois temporal, 14 fois concentrique, et deux fois limité à la moitié inférieure. Nous avons signalé précédemment le scotome central.

Toutes ces particularités ne sauraient être comprises, en ne tenant compte que de la pression anormale, également répartie sur les différents points de la sphère oculaire; alors qu'elles s'expliquent à merveille par la dystrophie de certains territoires de l'appareil optique. Comme la moitié temporale de la rétine est la plus pauvre en vaisseaux, on conçoit qu'elle se détruise la première. D'autre part, la dissémination des foyers angio-scléreux permet de comprendre les différents modes de disparition du champ visuel. Nous reviendrons sur ces considérations à propos de la pathogénie du glaucome en général.

Étiologie. — Le glaucome primitif est par-dessus tout une affection de la sénilité et sévit à partir de quarante ans. Exceptionnellement, il se montre chez les jeunes gens, et même chez les nouveau-nés, où il revêt la forme de l'hydrophtalmie. Celui chronique simple est propre à la vieillesse, bien que Lange en cite deux cas, l'un chez un homme de vingt ans, l'autre chez une femme dysménorrhéique de vingt-deux ans.

Les deux sexes y sont exposés, et, d'après Laqueur, la femme y serait dix fois plus sujette, à cause sans doute de l'influence de la ménopause. Les différentes formes sont inégalement réparties. Celles subaiguë et chronique représentent la moitié des cas; l'autre moitié se partage entre le glaucome foudroyant et hémorrhagique (30 pour 100), et celui aigu (20 pour 100). Chez la femme le dernier prédomine, alors que chez l'homme l'hémorrhagique est plus fréquent.

D'après certaines statistiques, la race sémite y serait plus prédisposée.

L'hérédité exerce une influence incontestable qui se fait sentir à travers une ou plusieurs générations. On a également incriminé la goutte, l'arthritisme et la syphilis; autant de causes d'angio-sclérose.

Horner attribue une action déterminante à la névralgie du trijumeau; Donders, Hippel et Grunhagen accusent le grand sympathique. Ils vont même jusqu'à faire du glaucome une véritable névrose, se fondant sur ce que les secousses morales vives et les veilles prolongées précèdent souvent l'attaque.

Toute congestion du côté de la tête d'origine réflexe, tenant à des troubles de l'utérus, de l'ovaire et du tube digestif, doit être mise en ligne de compte. Exceptionnellement, on a cité des tumeurs cervicales comprimant les vaisseaux.

L'atropine en collyre exerce une action funeste, sur laquelle Laqueur a le premier appelé l'attention. Par contre, les myotiques, ésérine et pilocarpine, introduits dans la pratique par Weber[1], constituent des agents antiglaucomateux éprouvés.

Suivant de Græfe[2], l'iridectomie sur un œil glaucomateux accélère l'éclosion du mal sur l'œil opposé. Sans contester cette corrélation, on doit se garder de la généraliser, vu que, d'après Græfe, l'affection est bilatérale 1 fois sur 15 ou 18, et suivant Laqueur 1 fois sur 7, alors même qu'on n'intervient pas opératoirement.

On connaît aujourd'hui des glaucomes qui succèdent à l'extraction de la cataracte. Stölting[3] en rapporte 4 appartenant à de Græfe[4], Brailey[5], Schweigger[6], Haab[7], et ajoute une cinquième observation, où il a constaté l'enclavement de la capsule cristalline dans la plaie, l'occlusion de l'angle iridien, le décollement de la rétine, l'épaississement prononcé de la choroïde, la condensation du vitré; le tout sans excavation de la papille. Sur plusieurs milliers d'extractions faites avec ou sans iridectomie, nous n'avons enregistré que deux glaucomes post-opératoires, et encore pour des cataractes secondaires, le premier après discision, le second après irido-capsulotomie.

La réfraction statique exerce une action prédisposante, et les yeux hypermétropes sont bien plus souvent atteints que les myopes. On a cherché à expliquer l'immunité relative de ces derniers par la plus grande extensibilité de la coque oculaire et la profondeur plus accentuée de la chambre antérieure.

Priestley-Smith incrimine la petitesse de la cornée; mais il faut se rappeler que dans le glaucome, l'extension du limbe opaque est souvent consécutive. Dans sa monographie, cet auteur ne manque pas de faire intervenir l'augmentation incessante de l'équateur cristallinien, qui, à un moment donné, s'applique contre les procès ciliaires, intercepte le passage vers la chambre antérieure des courants nutritifs venus du vitré, et provoque ainsi le glaucome. L'anatomie pathologique n'a pas confirmé cette conception.

Le rôle de l'astigmatisme est plus complexe. D'après Théobald de

1. Weber, *Arch. f. Opht.*, XXII, 4, p. 228.
2. Græfe, *ibid.*, VIII, p. 255 et XV.
3. Stölting, *ibid.*, XXXIII, 2. p. 177, 1887.
4. V. Græfe, *ibid.*, XV, 3, p. 222.
5. Brailey, *Opht. H. R.*, IX, p. 47.
6. Schweiger, *Arch. f. Augenh.*, XVII, p. 141.
7. Haab, *In Stölting.*

Baltimore[1], 5 fois sur 7, les yeux glaucomateux sont atteints d'astigmatisme cornéen inverse. Pfalz[2], qui s'est livré à la même étude, a trouvé, sur 38 cas, 30 astigmatismes, dont 11 typiques et 19 inverses. Eissen[3] insiste sur la fréquence de l'astigmatisme contraire à la règle, 55,2 pour 100, comparé à sa rareté, 2,2 pour 100 à l'état physiologique. Comme Théobald, il pense qu'il est le résultat et non la cause du glaucome, ce dont il s'est assuré en soumettant des yeux d'animaux à des pressions intra-oculaires de plus en plus fortes, et en notant chaque fois les changements survenus dans la courbure de la cornée. Martin[4], de Bordeaux, a rencontré l'astigmatisme inverse dans la moitié des cas environ.

B. — GLAUCOME CONSÉCUTIF

Le glaucome *consécutif* succède à diverses affections oculaires ou à des traumatismes. A l'exemple de Græfe, nous passerons en revue toutes ces causes.

Les kératites avec sclérose et les traumatismes de la cornée occupent la première place; viennent ensuite la kératite parenchymateuse et celle en *bandelette*, si bien décrite par de Græfe.

L'épiscléritis et la scléro-choroïdite antérieure se compliquent rarement d'accidents glaucomateux. Il en est de même du pannus, à moins qu'il ne s'accompagne de staphylome.

Plus important est le rôle des plaies pénétrantes de la cornée et des brûlures du globe.

Parmi les différentes formes d'iritis, il faut placer en première ligne la variété *séreuse*. Dans celle plastique, le glaucome n'est à craindre qu'autant qu'il survient une occlusion totale de la pupille; encore est-il que cela est loin de constituer la règle.

On a beaucoup incriminé les enclavements iriens, surtout ceux périphériques, mais il existe de nombreuses exceptions. Toute chose égale, le glaucome est d'autant plus à craindre que l'individu est avancé en âge; à cet égard, les enfants jouissent d'une immunité relative.

Nous avons dit précédemment que les yeux myopes, avec ou sans staphylome, y sont peu exposés. Lorsque par exception ils deviennent glaucomateux, la papille s'aplatit, mais l'excavation cupuliforme fait défaut. De là des erreurs que l'on évitera, en tenant compte de la dureté insolite du globe, des autres troubles fonctionnels et du rétrécissement pathognomonique du champ visuel.

1. Theobald de Baltimore, *Congres of physics and surgeons*. Washington, 1888.
2. Pfaltz, *Arch. f. Ophth.*, XXXI, 1.
3. Eissen, *ibid.*, XXXIV, 2, p. 1, 1888.
4. Martin, *Ann. d'ocul.*, XCIII, p. 224.

Les sarcomes de la choroïde ne s'accompagnent de glaucome qu'à la seconde période de leur évolution, alors surtout que la tumeur envahit le cercle ciliaire. Les gliomes sont encore moins en cause, par suite de la rapidité avec laquelle ils perforent la coque oculaire, et de l'extensibilité de la sclérotique chez les enfants.

En fait de glaucome consécutif à une tumeur de l'orbite, nous ne saurions citer que le suivant. Il s'agissait d'un sarcome adhérent à la partie postérieure de la sclérotique et remplissant l'entonnoir musculaire. Le globe était aplati et refoulé par le néoplasme qui n'y pénétrait pas. Il en était résulté un glaucome absolu, de petits staphylomes intercalaires et une adhérence totale de l'angle iridien. L'iris atrophié offrait l'ectropion de l'uvée.

La plupart des rétinites ne déterminent pas d'élévation du tonus. Seule, la rétinite pigmentaire congénitale à une période avancée fait exception.

Si les apoplexies rétiniennes sont le prélude du glaucome hémorrhagique, c'est qu'elles ont pour origine l'artério-sclérose.

La névrite et l'atrophie optiques n'interviennent qu'autant qu'elles ont pour point de départ la sclérose des vaisseaux. C'est là précisément le cas du glaucome sénile simple.

Le décollement de la rétine et les altérations du vitré s'accompagnent à peu près toujours d'hypotonie; c'est dire par là que le glaucome en est rarement la suite.

Dans la panophtalmie le tonus s'élève, mais pour s'abaisser sitôt que la coque oculaire éclate. Il en est ainsi des cataractes gonflées traumatiques et des masses cristalliniennes abandonnées dans le champ pupillaire. Ce sont autant de glaucomes mécaniques qui s'arrêtent après une intervention opportune.

Anatomie pathologique du glaucome consécutif. — De même que pour le glaucome primitif, nous commencerons par nos dissections, au nombre de 11, avant d'exposer les résultats des divers auteurs.

Observation 1. *Glaucome absolu congestif par kératite à hypopyon chez un vieillard de soixante ans.* — Cornée cicatricielle et vasculaire, sauf la membrane de Descemet; iris adhérent dans toute l'étendue de l'angle d'excrétion; infiltration purulente dans le parenchyme de cette membrane et dépôts dans la chambre antérieure. Corps ciliaire faiblement engorgé de cellules migratrices; vaisseaux non sclérosés. Sclérotique normale. Épisclère à proximité du limbe infiltré de cellules. Choroïde saine, à part une légère congestion des vaisseaux. Cristallin intact et incomplètement luxé en bas. Couches antérieures du vitré et espace rétro-iridien remplis de nombreuses cellules migratrices et de globules rouges. Rétine parsemée d'hémorrhagies, principalement au niveau du pôle postérieur; le sang a fusé jusque dans le plexus basal.

Espaces kystiques clairs dans la couche des grains internes et les fibres de Henle. Autour des vaisseaux, infiltration de leucocytes. Papille excavée, en partie comblée par une trame conjonctive de nouvelle formation. Refoulement de la lame criblée en arrière ; nerf optique en voie d'atrophie avec épaississement de son stroma.

Observation 2. (Femme de vingt-cinq ans.) *Glaucome absolu congestif datant de trois ans, à la suite d'une ulcération staphylomateuse de la cornée.* — Le globe portait les traces de deux iridectomies et de tatouage. Cornée conique dépourvue d'épithélium au centre; à la périphérie, îlots de cellules migratrices en voie d'organisation; plus profondément, lames cornéennes reconnaissables, mais bouleversées; en arrière, membrane de Descemet intacte, sauf au centre. Iris partout adhérent; canal de Schlemm et tissu de filtration oblitérés. Corps ciliaire et choroïde infiltrés de cellules. Cataracte corticale antérieure; cristalloïdes et zonule normales. Vitré contenant des éléments cellulaires, de fins réseaux fibrineux et quelques diplocoques libres. Rétine partiellement décollée en arrière par du liquide coagulable. Papille fortement excavée et remplie d'un tissu fibrillaire vascularisé ; nerf optique atrophié.

Observation 3. (Garçon de dix-sept ans.) *Ophtalmie purulente et perforation de la cornée ; quatre mois plus tard, staphylome adhérent suivi de glaucome.* — Cornée presque partout cicatricielle avec épithélium hyperplasié. Membranes de Bowman et de Descemet détruites çà et là; dans le tissu de cicatrice, cellules migratrices nombreuses et hématies. Adhérence totale de la base de l'iris à la cornée ; espaces de Fontana et canal de Schlemm obstrués par des éléments cellulaires que l'on retrouve dans la chambre antérieure. Procès ciliaires et muscle non augmentés de volume, bien qu'infiltrés des mêmes éléments inflammatoires. Cataracte régressive, avec rupture de la cristalloïde antérieure, adhérente à l'iris. Vitré normal. Sclérotique saine. Rétine également normale; seules les gaines lymphatiques des vaisseaux sont infiltrées de cellules. Le moignon du nerf optique n'a pas été examiné.

Observation 4. (Homme de vingt-deux ans.) *Hémorrhagie spontanée profuse du vitré quatre ans auparavant, suivie de décollement de la rétine et d'abolition totale de la vue par glaucome.* — Cornée transparente mais légèrement sclérosée vers le limbe; contre la face postérieure, application de l'iris et du cristallin. Angle de filtration fermé; pigment dans le tissu trabéculaire et oblitération du canal de Schlemm. Muscle et procès ciliaires normaux, ainsi que leurs vaisseaux. Choroïde et ses vaisseaux sains. Sclérotique ectasiée à l'équateur, mais sans autre altération de texture. Cataracte corticale totale. Rétine entièrement décollée, sauf au niveau de la papille et de l'ora serrata. Vitré

ratatiné, fibrillaire, contenant des cellules migratrices et du pigment hématique; par places, vaisseaux de nouvelle formation. Papille fortement excavée; nerf optique atrophié avec hyperplasie du stroma et amas de pigment hématique dans la trame.

Observation 5. (Femme de trente ans.) *Brûlure de la cornée par le pétrole neuf ans auparavant. Consécutivement, glaucome absolu très douloureux; amélioration temporaire après trépanation du sommet du staphylome.* — Cornée irrégulièrement conique, entièrement cicatricielle; épithélium partout continu mais épaissi et en voie de prolifération. Iris adhérent à la cornée, sauf en un point du côté temporal, atrophie de son stroma avec infiltration de cellules migratrices. Canal de Schlemm oblitéré, tissu de Fontana infiltré par des cellules et du pigment. Corps ciliaire rempli de cellules et parsemé d'hémorrhagies; son épithélium recouvert d'un stratum fibrineux. Muscle ciliaire intact bien qu'infiltré de cellules. Choroïde, lamina fusca, sclérotique et leurs vaisseaux normaux. Cristallin transparent; mailles de la zonule engorgées de leucocytes. Vitré opalescent par accumulation de nombreux leucocytes. Rétine vacuolaire dans la couche des fibres nerveuses; gouttes myéliniques se colorant en rose par l'éosine, au sommet des cônes et des bâtonnets; çà et là, limitante interne décollée. Infiltration le long des parois des vaisseaux, principalement des veines. Papille excavée et en partie remplie de cellules et de tissu cellulaire néoformé; nerf optique dégénéré, ses fibres transformées en gouttes myéliniques, et le stroma épaissi.

Observation 6. (Homme de vingt-neuf ans.) *Cinq ans auparavant explosion de poudre de chasse, dont plusieurs grains sont restés enchâssés dans la cornée. Ultérieurement glaucome; sclérotomie, puis iridectomie, sans résultat. Depuis quinze mois, glaucome absolu avec troubles sympathiques.* — Cornée largement sclérosée, surtout en haut et en bas au voisinage du limbe; épithélium épaissi avec tissu conjonctif néoformé vasculaire, déposé par places entre la membrane de Bowman et l'épithélium soulevé. Angle iridien partout adhérent; iris réduit à la seule couche uvéale. Corps ciliaire rapetissé; muscle et vaisseaux intacts. Choroïde et lamina fusca saines. Sclérotique amincie de couleur bleuâtre dans toute la partie attenant à la cornée. Cristallin normal, subluxé latéralement. Espaces zonulaires engorgés de cellules avec quelques réseaux fibrineux; vitré rempli de leucocytes. Rétine détachée par places de la limitante interne; peu d'altérations des fibres et des cellules nerveuses. Par contre, feuillet névro-épithélial fortement atteint; grains externes bousculés, avec larges cavités kystiques remplies de sérosité et de fins réseaux fibrineux. Dans les points correspondants, les cônes, les bâtonnets, ainsi que la limitante externe, sont remplacés par du tissu cicatriciel pigmenté. Choroïde

absolument saine. Papille profondément excavée, comblée en partie par du tissu conjonctif nouveau pourvu de nombreux noyaux ; nerf optique atrophié mais de volume normal, vu l'hyperplasie du stroma.

Observation 7. (Fillette de huit mois.) *Ophtalmie des nouveau-nés, avec perforation cornéenne centrale. Ultérieurement, staphylome aboutissant au glaucome absolu.* — Cornée tapissée d'épithélium en voie de prolifération, et offrant des prolongements verruqueux vers la profondeur. Couches superficielles du stroma entièrement cicatricielles et infiltrées de cellules ; celles profondes bousculées à l'endroit de la perforation centrale où l'épithélium manque. Iris partout adhérent à la cornée et réduit à sa seule couche uvéale. Espace rétro-iridien élargi, contenant du vitré riche en cellules. Cristallin normal ; zonule rompue en bas. Canal de Schlemm oblitéré par places, rétréci sur d'autres. Atrophie des procès ciliaires, dont les vaisseaux sont normaux. Choroïde légèrement infiltrée de cellules migratrices. Sclérotique normale, staphylome du limbe cornéen. Rétine infiltrée de petites cellules dans la couche des fibres, avec espaces vacuolaires à la base des cônes et des bâtonnets. Papille non excavée, nerf optique normal.

Observation 8. (Homme de cinquante-trois ans.) *Glaucome absolu de longue durée (vingt ans d'après le malade). Douleurs caractéristiques dans les derniers temps.* — Pupille punctiforme et adhérente. Cristallin cataracté. Cornée sclérosée à sa périphérie, surtout en haut et en bas, avec infiltration cellulaire. Membrane de Descemet intacte ; endothélium absent par places. Chambre antérieure effacée ; cristallin partout appliqué à la cornée. Stroma de l'iris atrophié et ses vaisseaux oblitérés par dégénérescence hyaline. Muscle ciliaire atrophié et épaissi par places ; procès ciliaires et leurs vaisseaux normaux. Ectasie équatoriale de la sclérotique. Vitré amorphe et diminué de consistance. Rétine sclérosée dans toute sa partie cérébrale ; vaisseaux normaux. Excavation de la papille peu prononcée ; nerf optique atrophié.

Observation 9. (Femme de trente-huit ans.) *Strabisme convergent par iritis de l'œil gauche dans le bas âge. Glaucome consécutif absolu avec synéchies iritiques anciennes. Cornée normale. Cataracte arido-siliqueuse avec rupture de la cristalloïde postérieure.* — Accolement de la demi-circonférence supérieure de l'iris à la cornée, avec persistance de l'angle iridien engorgé de cellules ; absence du canal de Schlemm. Procès et muscle ciliaires ainsi que leurs vaisseaux bien conservés. Choroïde saine. Sclérotique légèrement ectasiée dans sa partie équatoriale. Vitré ramolli ne contenant pas d'éléments. Rétine entièrement sclérosée ; seuls les grains externes sont reconnaissables. Nerf optique atrophié ; papille aplatie et non excavée.

Observation 10. (Homme de trente-deux ans.) *Ulcère central de la cornée dans l'enfance. Depuis des années, perte de la vue. Douleurs*

vives récentes. Cornée trouble, vasculaire, conique au centre; T + 3. *Enucléation.* — Cornée exclusivement cicatricielle au sommet du cône. Ailleurs, couches superficielles formées de tissu conjonctif vascularisé; pas de membrane de Bowman; tout le limbe est sclérosé; membrane de Descemet détruite au centre. Iris adhérent par sa base à la cornée; occlusion totale de l'espace de filtration; bord pupillaire adhérent au centre de la cornée staphylomateuse. Entre les deux points extrêmes, l'iris est libre. Corps ciliaire, muscle et vaisseaux sains, sauf sur un point où il y avait staphylome. Choroïde normale. Cristallin et zonule intacts. Vitré amorphe, diffluent. Rétine et ses vaisseaux normaux. Nerf optique complètement atrophié; endartérite proliférante du tronc de l'artère centrale; papille profondément excavée en chaudron, dépourvue de fibres nerveuses.

Observation 11. (Femme de cinquante-trois ans.) *Œil myope amblyope et strabique externe dès le bas âge. Glaucome absolu depuis trois mois. — Luxation spontanée du cristallin dans la chambre antérieure depuis une époque indéterminée.* — Cornée transparente. Iris refoulé en arrière. Occlusion totale de l'angle iridien, des espaces de Fontana et du canal de Schlemm. Procès ciliaires atrophiés et leurs franges terminales dirigées fortement en arrière. Muscle accommodateur réduit de volume. Cristallin luxé, sa face postérieure s'appliquant contre la cornée; opacification partielle des couches corticales; intégrité des cristalloïdes. Au niveau de son pôle postérieur, décollement du vitré qui contient des cellules physaliformes, des grains de pigment et du tissu conjonctif gris blanchâtre de forme étoilée. Choroïde normale, sauf au niveau du croissant myopique. Papille non excavée. Rétine saine, à l'exception de petites vacuoles transparentes contenues dans le plexus basal.

Voici maintenant les résultats anatomiques consignés dans les auteurs.

Schnabel[1], sur cinq glaucomes consécutifs à des staphylomes de la cornée, trouva l'angle iridien fermé trois fois en totalité et deux en partie. Une fois la papille était excavée.

Knies[2], sur quatre yeux glaucomateux, dont trois par sarcome et un par traumatisme, nota la même adhérence iritique totale.

Par contre, dans une dissection de glaucome avec leucoma et atrophie optique, Landsberg[3] n'a constaté ni l'adhérence de l'iris, ni l'occlusion du canal de Schlemm; alors que l'obstruction de l'angle iridien existait très manifestement dans un glaucome gliomateux examiné par Michel[4].

1. Schnabel, *Arch. f. Augenh.*, XV, p. 311.
2. Knies, *Arch. f. Opht.*, XXIII, 2, p. 62.
3. Landsberg, *ibid.*, XXIV, 1, 203.
4. Michel, *ibid.*, XXVII, p. 260, 1881.

Sur vingt-deux yeux devenus hypertones après perforation de la cornée, Brailey[1] nota l'oblitération de l'angle iridien dans la plupart des cas. Sur treize sarcomes de la choroïde, dont dix avec hypertonie et trois avec hypotonie, il trouva dans les dix premiers seuls l'adhérence de l'iris.

Raab[2], sur un glaucome consécutif à une luxation spontanée du cristallin dans la chambre antérieure, a constaté l'obstruction de l'angle iridien par des cellules fusiformes et des grains pigmentaires.

Enfin, chez un homme de trente-six ans, dont l'œil était devenu glaucomateux par traumatisme du cristallin, von Garnier[3] a signalé les lésions suivantes : Occlusion de l'angle iridien; artério-sclérose du tronc de l'artère centrale, des artères ciliaires courtes dans leur portion rétro-bulbaire, et d'une des artères ciliaires longues.

Ce qui ressort de tous les examens anatomo-pathologiques, c'est l'*occlusion de l'angle de filtration* dans les glaucomes consécutifs. Les autres parties de l'œil, procès ciliaires, choroïde, vitré, cristallin, rétine et nerf optique, ne sont qu'accessoirement intéressées; en faisant abstraction bien entendu des lésions provocatrices.

Pathogénie du glaucome en général — Malgré le nombre considérable d'observations cliniques, les résultats anatomo-pathologiques et l'expérimentation, la pathogénie du glaucome est encore mal assise.

Jusqu'au moment où Knies a insisté sur l'occlusion à peu près constante de l'angle iridien, la théorie de la choroïdite séreuse conçue par Græfe avait été généralement adoptée.

Cette doctrine a contre elle les innombrables irido-cyclites et choroïdites, évoluant sans provoquer d'hypertonie. De son côté, l'anatomie pathologique prouve que la choroïde se laisse amincir et distendre à la longue sous l'influence de la tension anormale, mais sans participer au processus glaucomateux.

La péri-phlébite des veines vorticineuses, invoquée par Birnbacher et Czermak (*l. c.*), est exceptionnelle, ainsi que nos dissections et celles de von Garnier[4] en font foi; outre que, d'après Rosa Kerschbauer[5], l'infiltration des gaines périvasculaires par des cellules migratrices existe à l'état physiologique chez les vieillards.

La présence d'éléments cellulaires, de grains de pigment et de dépôts coagulables aux confins de la chambre antérieure et même dans la papille, ne démontre pas davantage un processus inflammatoire. Nous savons, en effet, que dans l'œdème et la congestion pure, les mêmes

1. Brailey, *Opht. H. R.*, X, p. 94 et 225.
2. Raab, *Arch. f. Opht.*, XXI, 1, p. 206.
3. Garnier, *Arch. f. Augenh.*, 1892, p. 24.
4. V. Garnier, *Arch. f. Augenh.*, 1892, p. 24.
5. Rosa Kerschbauer, *Arch. f. Opht.*, XXXVIII, 1, 177, 1892.

altérations existent. D'ailleurs, dans le glaucome chronique, l'hyperhémie fait défaut ou ne s'y ajoute qu'après coup. Dans l'iritis séreuse et l'hydrophtalmie congénitale, l'hypersécrétion n'est pas douteuse, mais la fermeture des voies de filtration se rencontre encore ici plus souvent qu'on ne le pense.

Le processus inflammatoire hydropique mis hors de cause, il ne reste à incriminer que le défaut d'excrétion aboutissant à l'hypertonie. Si l'on réfléchit que le glaucome rentre manifestement dans le cadre des maladies de la sénilité, tout nous porte à rattacher l'affection à des lésions du système vasculaire.

A cet égard, les dissections de R. Kerschbauer (*l. c.*), faites sur un ensemble de 242 yeux normaux, appartenant à des sujets de quarante ans et au-dessus, sont instructives et méritent d'être citées.

La chorio-capillaire offrait des vaisseaux à parois épaissies, hyalines, d'où il résultait la sténose et même l'oblitération d'un certain nombre d'entre eux. Tout à côté, on en rencontrait de variqueux dépourvus de noyaux. Le stroma interposé était plus dense que de coutume.

La couche des gros vaisseaux, sauf l'artério-sclérose disséminée, ne présentait aucune altération. Même intégrité de la *lamina fusca*.

Au contraire, les artères ciliaires courtes, au voisinage du nerf optique, étaient à peu près toutes sclérosées, ainsi que H. Müller[1] en avait fait le premier la remarque. Cette sclérose apparaît sous forme d'îlots, varie d'un œil à l'autre et s'accentue avec l'âge, au point que de 40 à 50 ans on la rencontre dans la moitié des cas, de 50 à 60 dans les $\frac{4}{5}$, et de 60 à 90 d'une façon constante. Kerschbauer[2], à propos des procès ciliaires, dit les avoir trouvés atrophiés, avec épaississement du stroma et sclérose des vaisseaux.

Sur neuf yeux atteints de cataracte sénile, la chorio-capillaire était fortement sclérosée, comme dans les cataractes produites expérimentalement par Wagenmann[3], après section des artères ciliaires longues et courtes.

Kuhnt[4], d'accord avec Haab, déclare que l'endartérite des vaisseaux choroïdiens, principalement de ceux du cercle ciliaire, constitue la lésion la plus constante du glaucome.

De son côté, Ulrich[5] envisage la sclérose, tant sénile qu'inflammatoire de l'iris, comme l'origine même de cette affection; idée qu'il a développée dans diverses publications. Sur nos préparations, nous

1. Müller, *Gesammt. u. Hinterlass. Werke.*
2. Kerschbauer, *Arch. f. Opht.*, XXXIV, p. 16, 1888.
3. Wagenmann, *Arch. f. Opht.*, XXXV, 1, p. 4.
4. Kuhnt, 17e ophl. Versand. z. u. Heidelberg.
5. Ulrich, *Arch. f. Opht.*, XXX, 4, p. 235, 1884; XXVIII, 2, p. 239, et *Arch. f. Aug.*, XXV, p. 1, 1892.

n'avons constaté cette sclérose qu'une seule fois, à propos d'un vieux glaucome absolu où elle était consécutive.

Pagenstecher[1], puis Landsberg[2] attribuent les foyers apoplectiques à l'artério-sclérose et à la dégénérescence graisseuse des parois; opinion confirmée par l'anatomie pathologique. Les dissections de Hache, Liouville, Hulke et les nôtres démontrent en effet la constance de l'artério-sclérose, des anévrysmes et de l'endartérite dans le glaucome hémorrhagique. Ces altérations ne sont pas moins communes pour les autres

Fig. 132. — Coupe d'une excavation glaucomateuse profonde perpendiculairement à son axe. A la périphérie, on aperçoit de 10 à 12 artères fortement sclérosées.

variétés, où Brailey les a notées 10 fois sur 17, nous-même dans tous les cas, et v. Garnier, sur le seul glaucome qu'il eut à disséquer. Un fait plus caractéristique est la dissémination du processus sclérosant; voilà pourquoi l'atrophie débute toujours par les fibres et les cellules nerveuses de la rétine, précisément sur les territoires où prédomine la sclérose. Là où nous ne sommes pas d'accord avec Garnier, c'est lorsqu'il admet, comme Thoma[3], que l'angio-sclérose est le résultat

1. Pagenstecher, *Arch. f. Opht.*, XVII, 2. p. 28.
2. Landsberg, *ibid.*, XXI, 2, p. 67.
3. Thoma, *Zeigler's Beitr. z. pathol. Anat.*, X, 1891.

et non la cause du glaucome. Les constatations de Kerschbauer démontrent la præexistence de ces lésions. De plus, on ne saurait comprendre que les vaisseaux de la choroïde y échappent, si véritablement l'élévation du tonus en était la cause.

Une altération provenant en grande partie de l'ischémie par sclérose ou endartérite est l'atrophie profonde de la papille. Sans nul doute, l'exagération du tonus intervient, mais n'est pas le seul agent comme le voulait de Græfe. La meilleure preuve c'est que l'excavation n'est nulle part aussi prononcée que dans le glaucome simple, où pourtant la tension intra-oculaire reste normale ou est à peine augmentée.

V. Jæger a le premier envisagé cet état de la papille comme le résultat d'une dystrophie spéciale du nerf optique, et a rattaché l'aréole glaucomateuse choroïdienne au même processus. Tel est également l'avis de Jacobson et de Schnabel. Au début, la papille s'hypérémie, puis elle pâlit et s'excave. Dobrowolsky[1] insiste sur la fréquence des complications glaucomateuses dans le cours des névrites optiques, fait constaté par Brailey, Hirschberg et Mooren[2]. L'auteur russe a rencontré le glaucome symptomatique de névrite 6 fois sur 20, proportion 20 pour 100; il fait observer que l'iridectomie, malgré l'abaissement du tonus, n'empêche pas l'atrophie de s'accentuer et la vision de se perdre.

Venneman[3] relate deux glaucomes survenus chez deux femmes de quarante et de quarante-quatre ans, dans le cours d'une névro-rétinite par stase. D'après lui, cette forme de glaucome secondaire serait plus commune qu'on ne le pense.

Notons encore l'observation de Weinbaum[4], relative à un glaucome consécutif à la thrombose de la veine centrale de la rétine.

Il résulte de tous ces faits que, dans le glaucome primitif au moins, l'angio-sclérose sénile ou par endovasculite constitue la condition primordiale. Les recherches de Wieger[5] sur les glandes lymphatiques, celles d'Eppinger[6] et autres, relatives à la circulation cérébro-spinale, démontrent que toute sténose artérielle élève la tension sanguine et distend le système veineux et capillaire correspondant; d'où, exsudation du plasma et diapédèse des éléments figurés du sang. Ainsi s'opère, croyons-nous, l'élévation du tonus, alors surtout qu'il s'ajoute des reflexes vaso-dilatateurs provenant du sympathique et des centres. Mais pour qu'il en soit ainsi, il faut que l'ischémie soit bornée à certains territoires du système optico-rétinien. Une oblitération plus

1. Dobrowolsky, *Arch. f. Augenh.*, XIX, p. 161, 1885.
2. Mooreen, *Fünf. Lustren*, etc., 1882, p. 173.
3. Venneman, *Soc. fr. d'opht.*, 9e session, 1891.
4. Weinbaum, *Arch. f. Opht.*, XXXVIII, 3, p. 191, 1892.
5. Wieger, *Virch. Arch.* Bd LXXVIII, p. 36.
6. Eppinger, *Vierteljahrschrift f. d. prakt. Heilk.*, p. 67, 1875.

étendue conduit à l'amaurose et à l'atrophie, comme dans l'embolie et la rétinite pigmentaire.

Tant que les voies de filtration, principalement l'angle iridien, restent perméables, la *poussée glaucomateuse* ne tarde pas à cesser pour se reproduire à nouveau : de là les retours offensifs et les périodes d'accalmie qui caractérisent le début du glaucome. Par contre, sitôt que la soupape de sûreté se ferme d'une façon définitive, l'hypertonie devient permanente mais non sans présenter encore des fluctuations.

Le trop-plein exagère la stase veineuse dans l'œil entier et le glaucome revêt alors la forme congestive, au point de simuler une inflammation. Toutes les fois que l'angle iridien reste perméable, le tonus s'élève peu et l'atrophie optico-rétinienne profonde caractérise seule le glaucome chronique sénile.

Il nous reste à envisager le mode de l'occlusion de l'angle de la chambre antérieure, fait à peu près constant et qui a conduit des auteurs contemporains à substituer à la théorie de l'*hypersécrétion* celle mécanique par *défaut d'excrétion*.

Il est certain que dans la plupart des glaucomes, l'iris poussé en avant diminue la profondeur de la chambre antérieure, principalement à la périphérie où sa base s'applique contre la cornée et y adhère. Pour expliquer l'adhérence, on a invoqué des processus divers.

A. Weber[1] l'attribue à l'engorgement des procès ciliaires qui, se mettant en contact avec l'iris, le refoule en avant; l'anatomie pathologique ne justifie pas cette interprétation.

Ulrich (*l. c.*, p. 283) invoque un mécanisme analogue. Pour lui, la sclérose des vaisseaux iriens ferait refluer le sang vers les procès ciliaires; d'où hypersécrétion, puis refoulement de l'iris et du cristallin en avant, au point d'obstruer l'angle de filtration. Il ajoute que, par suite de la sclérose de l'iris, la voie principale de communication vers la chambre antérieure est entravée. Il admet qu'à l'état physiologique l'application du bord pupillaire contre la face antérieure de la lentille s'oppose au passage de l'humeur aqueuse à travers la pupille, et que l'iris joue le rôle de filtre. Cette opinion a contre elle le fait que dans les iritis, l'occlusion totale de la pupille par des synéchies constitue une condition favorisant le développement du glaucome; quant à la sclérose du tissu irien, elle manque souvent et est toujours secondaire.

La théorie de Priestley-Smith, d'après laquelle l'équateur de la lentille augmente de volume chez les vieillards, s'applique contre la couronne ciliaire, efface l'espace péri-cristallinien et fait que le courant nutritif du vitré refoule le système lenticulaire et l'iris en avant, ne

1. Weber, *Arch. f. Opht.*, XXII, 4, p. 228, 1876.

saurait être admise davantage. L'anatomie pathologique nous a montré la persistance d'un espace suffisant entre le bord du cristallin et les procès ciliaires, et l'absence de toute propulsion du cristallin, ainsi que cela résulte de nos dissections et de celles de Knies.

L'obstruction des mailles de la zonule par des leucocytes immigrés aurait plus de valeur; mais, comme le fait observer Stölting, l'apparition du glaucome sur des yeux opérés de cataracte ruine toutes ces hypothèses. Si elles étaient vraies, il en résulterait de la myopie symptomatique, alors que la presbyopie est la règle.

Bien qu'uniformément répartie, la pression intra-oculaire refoule davantage la cornée, plus extensible que le reste, et provoque ainsi la propulsion de l'iris, en même temps que de l'astigmatisme cornéen. La base de l'iris appliquée contre la circonférence de la cornée y adhère, à mesure que les exsudats fibrineux qui encombrent l'angle iridien s'organisent. Les choses se passent ici comme pour les adhérences pleurales. Plus le glaucome est ancien et plus la symphyse est complète. Sous l'action de la poussée incessante, le stroma de l'iris s'atrophie et il ne subsiste que le feuillet uvéen. Nous ne partageons pas l'opinion de Knies et de quelques autres qui envisagent l'occlusion de l'angle iridien comme *primitive*. Nous admettons, au contraire, qu'elle succède aux poussées glaucomateuses. Son rôle n'en reste pas moins important, en tant que cause aggravante du glaucome, rendu par là permanent et rapidement destructif. L'importance de cet élément est surtout grande dans le glaucome consécutif, où toutes les lésions se concentrent dès le début du côté du pôle antérieur, pour retentir, ainsi que l'anatomie pathologique nous l'a appris, vers le nerf optique et la rétine. Si l'on voulait conserver la distinction des glaucomes, d'après leur mécanisme, en *antérieurs* et *postérieurs*, il faudrait réserver la première appellation pour ceux consécutifs et la dernière pour les primitifs.

Les troubles de l'innervation générale, incapables de donner naissance au glaucome, ne contribuent pas moins à le faire éclater sur les yeux prédisposés. C'est dans ce sens seulement que le glaucome rentre dans les angionévroses; l'atropine, qui, enp aralysant les capillaires, accentue la stase, est également une cause secondaire.

Schœn[1] fait dériver l'hypertonie, l'excavation de la papille, le refoulement de l'iris en avant et l'occlusion de l'angle iridien du surmenage du muscle tenseur de la choroïde. A l'appui de sa thèse, il invoque la fréquence du glaucome spontané sur les yeux hypermétropes et astigmates, et la presbyopie symptomatique du début. L'affaiblissement général par des pertes sanguines, des influences morales dépressives,

1. Schœn, *Die Functionskrankheiten des Auges*, 1893, p. 215-261.

n'agiraient qu'en accentuant l'impotence fonctionnelle du muscle accommodateur. Le glaucome, après extraction de la cataracte ou discision d'une membranule, tiendrait au manque d'action de ce muscle sur la zonule qui sert de cran d'arrêt à l'impulsion glaucomateuse vers l'iris. Quant au glaucome infantile ou buphtalmie congénitale, il suppose le manque de développement de la zonule.

Partant de ces données, il envisage les myotiques et la correction tant de l'amétropie que de l'insuffisance des droits internes, comme les moyens rationnels du traitement. Les paracentèses, la sclérotomie et l'iridectomie, lui semblent mériter moins de confiance. Nous avons tenu à citer cette pathogénie, pour montrer jusqu'où peut aller l'amour des hypothèses.

En résumé, le glaucome *primitif* ne saurait être réduit à la simple *hypertonie* du globe d'où dériverait le reste. Pour nous, il s'agit d'un processus spécial propre à l'œil dystrophique sénile offrant une symptomatologie, une marche, une anatomie pathologique et un traitement à part.

Le glaucome *consécutif* diffère, en ce sens, que l'exagération du tonus dépend essentiellement de l'occlusion de l'angle iridien qui entraîne les mêmes troubles circulatoires et nutritifs du globe. Comme tel, il apparaît à tout âge.

Il y a lieu de réserver une place au glaucome infantile, dont nous nous occuperons à propos de l'hydrophtalmie congénitale.

Traitement du glaucome. — Jusqu'à une époque très rapprochée de nous, le glaucome a passé pour une affection incurable. Les interventions opératoires proposées par Mackenzie, Desmarres et Sperino ne procuraient que des améliorations passagères. C'est à de Græfe que nous sommes redevables des bienfaits de l'iridectomie.

Avant d'aborder le côté chirurgical du traitement, il est bon de signaler l'action des myotiques en collyre, particulièrement du calabar, dont la propriété antiglaucomateuse a été établie presque à la même époque par Laqueur et A. Weber[1]. D'après ce dernier, l'ésérine agit en déplissant l'iris au profit du canal de Schlemm ; à quoi on pourrait ajouter, avec Staderini[2], la béance des cryptes iriens qui constituent autant de bouches absorbantes.

C'est surtout dans les premiers stades de la maladie, particulièrement dans la période prodromique, que les instillations d'ésérine sont efficaces. Dans le glaucome chronique simple et surtout dans la forme hémorrhagique, on doit peu y compter.

Les sels de pilocarpine (nitrate ou chlorhydrate) jouissent d'une

1. Weber, *Arch. f. Ophtalm.*, XXI, 4, p. 228.
2. Staderini, *Arch. f. Opht.*, XXXXII, 3, p. 119.

efficacité réelle, à la condition de porter la dose à $\frac{2}{100}$, au lieu de $\frac{1}{100}$. Ajoutons qu'ils ont l'avantage de moins s'altérer, de n'exercer aucune action irritante sur la conjonctive, et de ne pas provoquer, comme l'ésérine, des contractions douloureuses du muscle ciliaire; surtout vives dans la forme aiguë du glaucome.

Étant donné l'effet peu prolongé des myotiques, il est indispensable de renouveler les instillations 4 et même 5 fois dans les vingt-quatre heures. La pilocarpine non irritante se prête mieux à ce mode d'administration. Pour permettre aux myotiques d'agir pendant la nuit, nous avons pris l'habitude de remplacer l'instillation du soir par l'application d'une certaine quantité de pommade à l'ésérine où à la pilocarpine dans le cul-de-sac inférieur.

A mesure que le tonus baisse, on espace les instillations pour ne les cesser progressivement qu'au bout de quelques mois, alors que tout symptôme glaucomateux a disparu. En procédant de la sorte, on parvient à ralentir la marche de l'affection et à éviter dans un certain nombre de cas les interventions opératoires.

On pourrait penser *a priori* que la cocaïne, dont l'action hypotonisante est des plus prononcées sur l'œil normal, devrait rendre de réels services. Malheureusement, les essais faits dans ce sens ont prouvé que, dans la majorité des glaucomes, son action est nulle ou à peu près. Il en est même qui l'accusent d'aggraver l'affection par suite de son action mydriaque.

Tout le monde est d'accord pour condamner l'atropine, dont les mauvais effets ont été signalés pour la première fois par Wharton Jones[1], puis par de Græfe[2], H. Derby[3] et bien d'autres. C'est là un point de pratique des plus importants que nul ne doit ignorer.

Lorsque les collyres myotiques doivent réussir, leur efficacité se fait sentir assez vite. Passé un court délai, il ne faut plus temporiser et intervenir chirurgicalement.

D'après Græfe, l'iridectomie n'est salutaire qu'en la faisant large et aussi périphérique que possible. Pour cela, il conseillait d'introduire la pique triangulaire à 1 ou 1 $\frac{1}{2}$ millimètre en dehors du bord de la cornée, et de donner au lambeau 6 à 8 millimètres de base.

Ce procédé est resté classique et les modifications qu'on y a apportées depuis sont peu importantes. Seul Bowman propose, une fois le lambeau d'iris taillé d'un côté, de l'arracher par dialyse avant de l'exciser définitivement. En procédant ainsi, l'auteur anglais avait pour but, non de dégager l'angle de filtration qu'il ne connaissait pas, mais d'enlever l'iris aussi périphériquement que possible. Dans les cas où la chambre

1. Wharton Jones, *Med. Times and Gazette*, t. I, p. 111.
2. V. Graefe, *Arch. f. Ophtalm.*, XIV, 1, p. 117.
3. H. Derby. *Transact. of Amer. ophtalm. Soc.*, 1869, p. 35.

antérieure est spacieuse, la pique triangulaire coudée suffit; lorsqu'il reste peu d'espace et qu'il y a danger de blesser le cristallin, le fin couteau de Græfe est préférable.

Tous les opérateurs s'accordent à dire qu'il faut éviter l'écoulement brusque de l'humeur aqueuse, afin de prévenir une hémorragie intra-oculaire et d'éviter l'issue du vitré et du cristallin.

Au point de vue thérapeutique, il est indifférent de pratiquer l'iridectomie sur un point quelconque de la circonférence cornéenne. Si l'on choisit la partie supérieure, c'est pour dissimuler le colobome sous la paupière et atténuer l'éblouissement qui résulte de la largeur de la brèche.

Abstraction faite des hémorrhagies intra-oculaires profuses qui vont jusqu'à décoller le vitré, la rétine et la choroïde, et détruisent subitement l'œil, il faut signaler la perte de sang en nappe, provenant de l'excision de l'iris hyperhémié qui masque le champ opératoire et retarde la détente du globe. On y obvie en évacuant l'hyphéma à l'aide de la spatule et de pressions digitales. Si l'on n'y parvient pas complètement, on abandonne le reste à l'absorption.

Il faut avoir soin d'exciser et de réduire les bords du colobome, pour qu'ils ne s'enclavent pas dans le canal de la plaie. Malheureusement cela n'est pas toujours facile, à cause de la tension glaucomateuse.

Par la suite, la cicatrice devient fréquemment *cystoïde* : de là une source d'irritation permanente et d'infection possible. Le seul avantage de ce mode de réunion serait de faciliter la filtration de l'humeur aqueuse, mais ce résultat est loin d'être constant. Aussi doit-on s'attacher à obtenir une cicatrice régulière et solide, en prolongeant l'application du bandage occlusif, et en ayant recours à des instillations répétées de myotiques. Mais avant tout, il faut suivre le conseil de Arlt et faire l'incision moins périphérique que du temps de Græfe.

Collins[1], sur 23 yeux, a trouvé 2 fois seulement l'angle de filtration intéressé par le couteau, et dans 19 la base de l'iris n'avait même pas été réséquée. Il en était ainsi sur les nombreuses préparations que nous avons examinées; toujours l'incision avait porté trop en avant, laissant subsister l'adhérence anormale de l'iris à la cornée, alors même qu'on avait pratiqué l'arrachement du lambeau conseillé par Bowman.

Tous ceux qui ont opéré un grand nombre d'yeux glaucomateux savent qu'après une iridectomie régulière, et en dehors de toute blessure de la cristalloïde, le cristallin peut s'opacifier par la suite. Il s'agit d'un trouble nutritif jusqu'à présent inexpliqué, mais dont il faut être averti pour ne pas laisser croire à une faute opératoire.

L'iridectomie la mieux faite ne saurait amener une guérison certaine,

1. Collins, *Opht. H. R.*, XIII, p. 66.

et tout dépend de la variété du glaucome. Sans contredit, les plus beaux succès ont été obtenus sur ceux congestifs à marche aiguë ou subaiguë. Pour ne citer que la statistique de Hirschberg[1], sur 18 glaucomes aigus et 10 subaigus, il y a eu 26 guérisons. Par contre, les insuccès sont la règle dans la forme *chronique simple*, exempte de toute congestion des vaisseaux épiscléraux. Mieux vaut alors se borner à l'usage persévérant des myotiques et ajouter s'il le faut la sclérotomie. Jacobson[2], Hirschberg (*l. c.*) et Wagner[3] pensent toutefois, qu'une iridectomie hâtive a pour effet d'arrêter le processus dans près de la moitié des cas, surtout lorsque le point de fixation est encore bien conservé.

Dans le glaucome hémorrhagique, l'iridectomie reste non seulement impuissante, mais encore peut aggraver singulièrement la situation, en exposant à l'expulsion immédiate du contenu de l'œil et au décollement de la rétine et de la choroïde par hémorrhagie. Mêmes accidents sont à craindre dans le glaucome absolu. Si dans ces cas on est forcé d'intervenir, pour calmer les douleurs intolérables du malade et parer aux accidents sympathiques, il faut d'emblée pratiquer l'énucléation. Nous ne saurions accepter les paracentèses répétées de la cornée, pas plus que la section large et méridienne de la sclérotique, décorée du nom d'*ophtalmotomie*. Nous avons eu l'occasion d'appliquer ces procédés, y compris la section du muscle ciliaire ou *opération de Hancock*, sans le moindre succès durable.

Stellwag von Carion[4], ayant eu à traiter un double glaucome irritatif chronique, pratiqua par comparaison l'iridectomie sur un œil, et la seule section scléro-cornéenne sur l'autre. Il affirme que le succès fut égal des deux côtés.

Qualigno[5], en 1871, dans 5 cas se borna à la section du limbe, et dit avoir complètement réussi. La même année, de Wecker[6] opéra par sclérotomie marginale 7 cas de glaucome, en ayant soin de ménager un pont cornéen intermédiaire pour prévenir la hernie de l'iris. Dès lors, la *sclérotomie* trouva de nombreux partisans, parmi lesquels nous citerons Rosmini, Magni, Bader, Spencer Watson et surtout Mauthner (de Vienne).

De Wecker l'exécute comme il suit :

Après avoir instillé de l'ésérine et placé l'écarteur, on pénètre par transfixion avec le couteau étroit de v. Græfe, à 1 millimètre en arrière du bord cornéen; on fait la contre-ponction et l'on continue à agir

1. Hirschberg, *Arch. f. Opht.*, 1878, XXIV, 1, p. 187.
2. Jacobson, *Arch. f. Opht.*, XXXIV, p. 169, 1888.
3. Wagner, *Arch. f. Augenh.*, XXV, 188, 1892.
4. Stellwag von Carion, *Mém. sur la pression intra-oculaire*, 1860.
5. Qualigno, *Mém. sur l'iridectomie dans le glaucome*, 1871.
6. De Wecker, *Ann. d'ocul.*, 1871.

comme si l'on voulait tailler un lambeau de 2 millimètres de hauteur, avec cette différence qu'on ménage au milieu un pont de cornée, ayant la même étendue que les deux sections latérales. Les précautions à prendre pendant ce premier temps consistent à procéder avec lenteur et à éviter toute pression sur l'œil, de peur qu'il ne survienne une hernie de l'iris. Pour cela, on doit confier l'écarteur à un aide, retirer la pince fixatrice avant la sortie du couteau, et n'enlever celui-ci que très lentement pour modérer l'issue de l'humeur aqueuse. A mesure que le couteau est attiré au dehors, on imprime à son manche un arc de cercle, de façon à inciser avec la pointe la couche profonde du pont scléro-cornéen laissé en place.

D'après l'auteur, la sclérotomie serait particulièrement indiquée :

Comme opération préparatoire à l'iridectomie dans les cas de forte tension, avec diminution de profondeur de la chambre antérieure;

Dans les glaucomes chroniques simples, où celle-ci, combinée à l'emploi des myotiques, constitue le traitement de choix;

Dans le glaucome congénital ou hydrophtalmie;

Dans les glaucomes hémorrhagiques et dans ceux absolus, en vue d'apaiser les douleurs éprouvées par le malade;

Enfin, dans la période prodromique, toutes les fois que les myotiques restent sans effet.

Pour ce qui est de la sclérotomie comme opération complémentaire d'une première iridectomie infructueuse, l'auteur donne la préférence à l'*oulétomie* que nous avons proposée dans ces cas.

Ayant eu l'occasion de faire un grand nombre de fois la sclérotomie méthodique, nous sommes à même de formuler notre opinion.

D'une façon générale, elle nous paraît tenir, comme efficacité, le milieu entre la large iridectomie périphérique et les paracentèses répétées de la cornée.

Dans le glaucome sénile simple, elle sert de complément utile aux myotiques. Lorsque l'usage persévérant de ces derniers ne produit aucune détente, elle a peu de chance de réussir.

Dans le glaucome congénital hydrophtalmique, la sclérotomie, ainsi que toute autre intervention opératoire, non seulement échoue, mais entraîne des complications, particulièrement des hémorrhagies intra-oculaires profuses, une réaction parfois vive et l'atrophie du globe.

Mêmes insuccès dans les glaucomes hémorrhagiques et ceux absolus. Une fois les douleurs déclarées, la sclérotomie, pas plus que les ponctions répétées de la sclérotique, l'ophtalmotomie et la névrotomie ne sauraient ramener le calme; l'énucléation constitue alors la seule ressource efficace.

Lorsque l'iridectomie, bien qu'indiquée, tarde à produire son effet,

nous préférons l'oulétomie à une seconde iridectomie diamétrale, comme le voulait de Græfe.

L'élongation du nerf nasal a été pratiquée par Badal[1] (de Bordeaux), en vue de faire cesser les douleurs glaucomateuses et d'abaisser la tension intra-oculaire. Comme cette intervention n'a rien de grave, on peut la tenter sans inconvénient, surtout dans les glaucomes absolus douloureux, avant d'arriver à l'énucléation.

De tout ce qui vient d'être dit, il ressort que l'iridectomie constitue, en somme, le traitement curatif par excellence de toutes les formes irritatives du glaucome. Est-ce en établissant un nouveau canal de filtration ou, comme le pense Exner, en créant une nouvelle circulation dérivative entre la chorio-rétine et le plexus veineux intra-scléral de Leber? C'est ce que nous ne saurions affirmer.

Il nous reste à parler du traitement du glaucome consécutif. Comme ici l'occlusion de l'angle de filtration constitue l'élément primordial de la maladie, l'iridectomie est indiquée au premier chef. Malheureusement, on a souvent affaire à des yeux staphylomateux et l'opération manque son effet, à cause des larges adhérences iritiques. La sclérotomie, comme les paracentèses, ne donne guère de meilleurs résultats, et il en est de même de la trépanation.

Pas plus ici que dans le glaucome primitif, nous ne conseillons l'extraction du cristallin, qui expose trop souvent l'œil à se vider en entier.

Là où l'iridectomie retrouve sa supériorité, c'est dans les glaucomes consécutifs à l'obstruction de la pupille par de larges synéchies. Si le cristallin est cataracté, on fait son extraction après coup, une fois que les accidents glaucomateux auront disparu.

C. — GLAUCOME INFANTILE OU HYDROPHTALMIE CONGÉNITALE

Sous cette désignation nous réunirons divers types cliniques depuis longtemps connus tels que : l'*hydrophtalmie*, le *kératoglobe* ou *mégalocornée* et la *kératite interstitielle congénitale*.

Horner et son élève Muralt[2] ont les premiers rattaché ces états à un glaucome développé en bas âge, ou même pendant la vie intra-utérine. Le plus ordinairement, en effet, la totalité de la coque oculaire se trouve distendue, la papille excavée et le tonus toujours plus ou moins élevé.

Suivant que la cornée est transparente ou opaque, le type se modifie.

Lorsque l'œil est éclairable, la chambre antérieure apparaît spacieuse et très profonde; l'iris infundibuliforme ne possède plus toute

1. Badal, *Ann. d'ocul.*, 1883, p. 84.
2. Muralt, *Thèse de Zurich*, 1869.

sa mobilité, et la pupille est souvent élargie. L'iridodonosis est fréquent, ce qui tient à la luxation du cristallin. Le vitré, habituellement transparent, laisse apercevoir la papille blanche et profondément excavée. La sclérotique, fortement distendue, offre une coloration bleuâtre qui empiète plus ou moins sur la circonférence cornéenne devenue opalescente. Par le palper, on constate l'hypertonie.

L'acuité est exceptionnellement normale, et le champ visuel, toutes les fois que la mensuration en est possible, se montre réduit. La photophobie et le nystagmus ne sont pas rares, et la myopie forte par allongement du globe est constante.

Lors d'opacification de la cornée, les vaisseaux épiscléraux s'injectent et la nébulosité toujours plus prononcée au centre est telle qu'il devient impossible d'apercevoir la pupille : on dirait une kératite parenchymateuse diffuse d'aspect *porcelanique*. Le globe distendu peut acquérir un volume énorme, au point de mesurer 58 millimètres d'avant en arrière et 28 transversalement (Schiess)[1]. On conçoit qu'alors l'œil apparaisse en forte protrusion et qu'il survienne de l'épiphora. Le nom de *buphtalmie* sert à caractériser cet état.

L'affection a une marche variable. Tantôt elle reste stationnaire ou même rétrograde, au moins en ce qui concerne l'éclaircissement de la cornée et l'amélioration de l'acuité visuelle; tantôt elle fait des progrès incessants jusqu'à la cécité. Dans la statistique de Durr[2], prise à l'asile des aveugles de Rostock, sur 69 nourrissons il n'y en avait pas moins de 9 aveugles par hydrophtalmie.

L'étiologie est obscure. Steffan[3] et Müller[4] accusent l'arrêt de développement de la cornée, à l'époque où cette membrane n'est pas encore différenciée de la sclérotique. D'autres, et nous sommes du nombre, y voient un état pathologique. On n'a pas manqué d'incriminer la syphilis héréditaire; mais s'il est des cas favorables à cette doctrine, il en est où l'origine spécifique reste douteuse, d'autant plus que Gérard[5] et Ruckert[6] ont rencontré les mêmes lésions chez le cheval et le porc. Ajoutons qu'il s'agit souvent de nouveau-nés bien portants, exempts de toute tare organique, et que les avortements et la mortalité en bas âge sont beaucoup moins fréquents que dans la kératite d'Hutchinson.

Incontestablement l'hérédité joue un certain rôle, exemple le fait cité par Randolph[7], où le frère et la sœur étaient affectés.

1. Schiess, *Arch. f. Opht.*, XXX, 3, 195, 1884.
2. Dürr, *Arch. f. Opht.*, XXXV, 2, p. 88, 1889.
3. Steffan, *Klin. Mbl.*, 1867, p. 209.
4. Müller, *Viertel Jahr. f. d. prakt. Heilk.*, XIV, p. 57.
5. Gérard, *Arch. Méd. Belges*, XII, 1870.
6. Ruckert, *Diss. u. Angebor. Hornhantrüb.* Munschen, 1885.
7. Randolph, *Amer. Journ. of Med. Sciences*, 1888.

Des examens histologiques au nombre de 20 environ, dont 5 appartenant à Dürr, ressortent les particularités suivantes :

Amincissement avec distension de la cornée et de la sclérotique, surtout au niveau du limbe.

Angle iridien le plus souvent oblitéré. Iris atrophié, et dans les formes congestives, exsudations membraneuses recouvrant l'iris et les procès ciliaires. Une seule fois Bürhaber a noté l'iridérémie totale.

Cristallin en place, ou bien luxé soit en avant, soit en arrière; rarement résorbé.

Lors d'opacification de la cornée, infiltration du stroma avec ou sans vacuoles; destruction partielle de la membrane de Bowman et conservation de celle de Descemet.

Atrophie des procès ciliaires; distension de la choroïde avec réduction de la couche des capillaires, et, dans le seul fait de Gallenga[1], adhérence anormale de l'uvée à la sclérotique.

Conservation des éléments rétiniens. Deux fois seulement Gallenga signale des apoplexies dans la couche ganglionnaire.

Excavation constante de la papille, bien que le tronc du nerf optique soit normal; seul Dürr l'a trouvé atrophique. D'après le même auteur, large décollement du pôle postérieur du vitré et compression par la boutonnière des obliques des veines vorticineuses, avec élargissement de leurs gaines lymphatiques. Sur beaucoup d'yeux, fluidification du corps hyaloïde, contenant des cellules, les unes incolores, les autres pigmentées.

Pour Raab[2], Gallenga, Mauthner[3] et Dürr, les lésions se rattachent à une irido-choroïdite intra-utérine, alors que pour Horner, Muralt, Pflüger[4] et Dufour[5], elles sont caractéristiques du glaucome.

Cette dernière interprétation nous paraît la vraie, si l'on ajoute que le type est celui du glaucome *consécutif*, dû à l'occlusion fréquente de l'angle iridien par accès de sécrétion.

Les myotiques, les paracentèses, la sclérotomie et même l'iridectomie font dès lors partie du traitement.

En ce qui concerne cette dernière intervention, Dufour se déclare peu satisfait, outre que l'exécution est difficile lors d'opacification de la cornée. C. Mellinger[6] en est au contraire partisan et l'a pratiquée chez deux enfants de deux et six ans. S'il est vrai qu'il n'y a pas eu de

1. Gallenga, *Ann. di ottal.*, XIV, p. 222.
2. Raab, *Klin. Mbl.*, 1876.
3. Mauthner, *Glaucom Theorien*, 250, 1882.
4. Pflüger, *Jahresb. d. univers. Augenklin*, p. 58, 1882.
5. Dufour, *Horner Festgabe*, 1881.
6. Mellinger, *Klin. Mbl.*, XXV, p. 345, 1887.

complications et que les cornées se sont éclaircies, le résultat optique a été médiocre.

L'iridectomie, comme la sclérotomie, ne manque pas en effet de provoquer des hémorrhagies intra-oculaires graves, une perte abondante du vitré, l'enclavement de l'iris et la phtisie du globe. C'est dire qu'on doit être très réservé, d'autant plus que l'affection reste longtemps stationnaire et que la cornée s'éclaircit spontanément, ou après un traitement général et local. Deux fois nous avons obtenu le retour de la transparence par l'administration du sirop de Gibert, l'application de compresses humides chaudes et les instillations de myotiques, tandis que deux autres fois l'œil s'est atrophié après une simple sclérotomie. Si l'on se décide à pratiquer l'iridectomie, il faut la faire petite, et après détente du globe par l'ésérine et les paracentèses.

II

OPHTALMOMALACIE OU PHTISIE ESSENTIELLE DU GLOBE

Sous le nom générique de *phtisie* on désigne un état de l'œil caractérisé par une telle diminution du tonus que le globe devient mou et fluctuant. Rarement *primitive*, l'ophtalmomalacie succède à des traumatismes, à des cyclites, à des choroïdites et à certaines formes de kératites diffuses ; il en a été longuement question ailleurs. La *phtisie essentielle*, qui seule doit nous occuper, est bien connue depuis de Græfe. Elle se caractérise par la diminution rapide de la consistance du globe, sans modifications notables de l'acuité visuelle. L'hypotonie varie de — 2 à — 3, est intermittente et s'accompagne d'accès douloureux, de photophobie, de larmoiement, parfois d'une congestion faible et passagère. Le myosis et la chute de la paupière supérieure n'ont été observés que dans les cas où l'ophtalmomalacie tient à une lésion du grand sympathique cervical[1].

Diverses causes ont été invoquées, telles que :

Les lésions des centres nerveux, sous forme d'hémiplégie, d'accidents saturnins, de chorée avec troubles trophiques concomitants et d'atrophie musculaire progressive ; la paralysie du sympathique par blessure ou compression ; le typhus dont Schmidt-Rimpler[2] cite un cas ; la compression forte et prolongée du globe sous un bandeau trop

1. Nicati, *Paralysie du grand sympathique*, 1873 ; — Horner, *Ann. d'ocul.*, t. 64, p. 273 ; — Baerwinckel, *Deutsch Arch. f. klin. Med.*, XIV, p. 549.

2. Smidt-Rimpler, *Graefe Saemisch*, t. V, p. 154.

serré; exceptionnellement, l'extraction de la cataracte avec iridectomie; l'iridectomie seule et parfois la strabotomie[1].

De Græfe relate l'observation curieuse d'un jeune homme ayant reçu dix ans auparavant un coup de corne de chèvre à l'angle interne de l'œil gauche. Il en était résulté une cicatrice s'étendant de l'angle intermarginal de la paupière inférieure à la caroncule. L'individu éprouvait de temps en temps des douleurs paroxystiques circumorbitaires, s'accompagnant d'hypotonie marquée et de réduction brusque du volume du globe. Après une durée de six heures à un ou deux jours au plus, le tout rentrait dans l'ordre et le globe reprenait sa tension normale.

Un cas analogue de Landsberg[2], concernant un leucome adhérent par ulcère de la cornée, nous semble contestable. Il se pourrait en effet qu'on eût affaire à une fistule capillaire avec écoulement intermittent de l'humeur aqueuse, simulant des accès d'hypotonie spontanée.

Une observation intéressante au point de vue anatomo-pathologique est celle de Schmidt-Rimpler[3]. Le malade présentait une réduction considérable de l'œil, sans manifestations inflammatoires, ni diminution de l'acuité visuelle; l'hypotonie ne dépassait pas — 1. A l'autopsie, l'auteur trouva le globe rapetissé, mais sain. Bien que l'affection durât depuis de longues années, le côté correspondant du sympathique n'offrait aucune altération, sauf une pigmentation plus forte, et çà et là quelques apoplexies entre les cellules ganglionnaires. Dans le cerveau, seule la partie superficielle de la couche optique gauche était ramollie.

Le diagnostic de la phtisie essentielle, affection rare et dont nous ignorons la nature, se fonde sur la périodicité très nette de l'hypotonie et le retour complet de l'œil à son état normal dans l'intervalle des attaques. Lorsque le globe reste hypotone d'une façon permanente, c'est qu'il s'agit de lésions dystrophiques graves, telles que décollement de la rétine et hyalo-choroïdite, devant aboutir à l'atrophie définitive de l'organe.

Le traitement s'adressera aux causes tant locales que générales, dont l'hypotonie périodique constitue le syndrome. Si les attaques s'accompagnent de douleurs névralgiques violentes, on prescrira le sulfate de quinine (v. Græfe) le bromure de potassium, l'antipyrine et au besoin des injections hypodermiques de morphine.

1. Nagel, *Arch. f. Ophtalm.*, XIII, 2, p. 407.
2. Landsberg, *Arch. f. Ophtalm.*, XVII, 1, p. 303.
3. Schmidt-Rimpler, *Arch. f. Augenh.*, 1883, p. 222.

CHAPITRE VI

PATHOLOGIE DU CRISTALLIN

Dérivé de l'ectoderme et entièrement privé de vaisseaux propres, le cristallin offre une nosologie qui lui est commune avec celle des membranes environnantes; seuls les traumatismes font exception. Quoi qu'il en soit, la perte de transparence de cet organe appelée *cataracte* étant de la plus haute importance en pratique, nous lui consacrerons une étude détaillé.

CATARACTE

Sous le nom de *cataracte vraie*, on doit entendre les troubles nutritifs du cristallin aboutissant à la perte de sa transparence physiologique.

Cette définition nous permet de laisser de côté les cataractes dites *fausses*, véritables exsudats plastiques dans le champ de la pupille.

Ainsi délimité, le sujet n'en est pas moins le plus vaste et le plus important de la chirurgie oculaire. Pour être bien traité, il demande non seulement une longue expérience personnelle, mais aussi la connaissance des travaux nombreux publiés jusqu'ici.

Les anciens envisageaient le cristallin comme l'organe spécial de la vue et le siège du feu éternel (πνεῦμα). D'après eux, la cataracte (*hypochyme* des Grecs, *suffusio* des Latins) résidait en une humeur épaisse, la *squammam* de Pline, qui, venant s'interposer entre le cristallin et la lumière incidente, entraînait l'amblyopie.

Dès cette époque, on reléguait dans une classe à part les troubles visuels caractérisés par une coloration verdâtre ou gris bleuâtre de la pupille. Ces cas, réputés incurables, étaient désignés sous le nom générique de *glaucomes*.

Dans la longue période, comprise entre le VIIe et le XVIe siècle, rien ne fut changé aux idées des anciens, sauf que les Arabes traduisirent le terme latin de *suffusio* par celui de *gutta in oculo*. Vers le XIe siècle, ce dernier fit place, on ne sait trop comment, au mot de *cataracte* employé par les élèves de l'École de Salerne et adopté définitivement depuis.

Le terme de *gutta*, bientôt abandonné, n'en resta pas moins dans la langue ophtalmologique jusqu'à Guillaume de Salicet et Lanfranc, qui se servaient du nom de *goutte sereine* pour désigner l'amaurose.

Au XVIIe siècle, l'anatomie de l'œil réalisa de grands progrès, grâce aux travaux d'André Vésale, Fallope, Ruysch, Meibomius et Hovius. L'optique se constituait à son tour, sous l'impulsion de Képler, Descartes, Scheiner et Mariotte. La pathologie et la chirurgie oculaires n'étaient pas moins en progrès, grâce aux travaux d'A. Paré, Jacques Guillemot, P. Franco, Daléchamp, Lacharrière et Dionis.

Ce fut précisément vers le milieu du XVIIe siècle, si fécond en résultats de toutes sortes, que Rémi-Lasnier, François Carré et Borel s'élevèrent contre l'idée, jusque-là universellement admise, que la cataracte était due à la formation d'une pellicule opaque. Les premiers, ils soutinrent qu'il s'agissait de l'*humeur cristalline* obscurcie et que déplace l'aiguille de l'opérateur, en produisant la rupture du ligament suspenseur.

Des idées tant de fois séculaires ne pouvaient céder à cette simple affirmation, et il faut arriver à Brisseau (1705) pour trouver la démonstration anatomique. En disséquant l'œil d'un soldat opéré de cataracte par abaissement, quelque temps avant sa mort, il put s'assurer du fait.

La chose ne fut pas admise sans résistance, à en juger par le conseil charitable que Deverney adressait à Brisseau, de ne pas trop s'occuper de sa soi-disant découverte, de peur que la raillerie ne s'en mêlât.

C'est alors que maître Jean, puis Méry et Saint-Yves, prenant la défense de Brisseau, finirent par fixer définitivement les idées du monde médical sur la vraie nature de la cataracte.

Maître Jean distingua la *vraie* cataracte de la *fausse*; il attribuait la première à la lentille cristalline, et la seconde à une membranule que Saint-Yves envisageait comme un exsudat pathologique.

Poussant leurs investigations plus loin, ces auteurs décrivirent la cataracte *traumatique*, avec ou sans luxation du cristallin; de son côté Richter reconnut celle *congénitale*.

D'après leur consistance, les cataractes furent désormais distinguées en *dures*, *molles* et *liquides* ou lactées. La cataracte *noire* (maître Jean); la *liquide* à noyau flottant (Hoin), appelée de nos jours *morgagnienne*; celles *centrale* ou nucléaire (Saint-Yves), *pyramidale* (maître Jean), *branlante*, attribuée par Richter à la fluidification du vitré et que Saint-Yves rattachait justement à la rupture de la zonule; les

cataractes *corticales* et *capsulaires* (Saint-Yves); enfin celles *secondaires* constituent un ensemble de découvertes pendant cette époque mémorable, où l'ophtalmologie française tenait le premier rang.

Les progrès réalisés depuis et jusqu'à nos jours seront signalés dans le cours de cet article.

La seule distinction fondamentale qu'il faille retenir est celle en cataractes *spontanées* et *traumatiques*. Autant les premières résident dans un trouble de nutrition, autant les secondes sont d'ordre mécanique. Nous verrons combien ces deux formes, qui n'ont de commun que le nom, diffèrent comme pronostic et traitement.

L'*étiologie* de la cataracte spontanée devrait être étayée sur la physiologie pathologique du cristallin; malheureusement nous ignorons le mode de nutrition de cet organe.

Un fait bien établi par Priestley-Smith, est l'accroissement de volume et de consistance de la lentille pendant toute la vie. Chez le nouveau-né, d'après O. Becker, le poids en est de 10 milligrammes, et suivant Sappey de 21 chez l'adulte. L'augmentation porte presque exclusivement sur la partie équatoriale; le diamètre antéro-postérieur à la naissance et à quarante ans présente à peu près la même dimension : 4 à $4^{mm},5$; tandis que le transversal mesure chez l'adulte 10 millimètres environ. Ainsi s'explique le changement de forme qui, de sphérique pendant la vie intra-utérine, tend de plus en plus à devenir lenticulaire. L'épaisseur de la capsule suit cet accroissement, mais dans une proportion beaucoup moindre; la différence ne dépasse guère $\frac{1}{2}$ millimètre au niveau du pôle postérieur et 2 millimètres dans la région de l'équateur.

La substance propre, molle et comme gélatineuse chez le nouveau-né, ne tarde pas à devenir dense, si l'on en juge par la diminution du pouvoir accommodateur qui, d'après Donders, décroît à partir de dix ans. Chez l'adulte, le centre se sclérose par suite du tassement des fibres et constitue ce que l'on appelle le noyau cristallinien. Jusqu'à l'extrême vieillesse, il s'y ajoute de nouvelles couches sclérosées qui enlèvent à la lentille sa limpidité parfaite et lui donnent une couleur jaune ambrée et parfois acajou.

L'influence de l'âge se fait moins sentir sur la capsule, bien qu'il faille noter la diminution de son élasticité, la raréfaction de son stratum épithélial et l'épaississement de son tissu.

On voit, d'après ce qui précède, combien la *sénilité* avec toutes ses conséquences, affaiblissement de la nutrition générale et athérome vasculaire, influe sur la production de la cataracte sénile, que l'on pourrait définir un *vice marastique* du cristallin. Michel[1], sur

1. Michel, *Festschrift zu Ehren. Prof. Horner*, Wiesbaden, 1881.

52 malades atteints de cataracte spontanée, a invariablement trouvé l'athérome des carotides toujours plus prononcé du côté de l'œil le premier atteint, et il signale dans un cas l'hypertrophie du lobe du corps thyroïde correspondant à la carotide la plus athéromateuse.

La pathogénie de la cataracte admise par Schœn[1] est spécieuse, et nous ne ferons que la mentionner.

En se fondant sur le mode d'insertion de la zonule au sac cristallinien, le début habituel de l'opacification par l'équateur, la fréquence des cataractes chez les hypermétropes et les astigmates, alors qu'elles sont rares chez les myopes, l'auteur accuse le *surmenage de l'accommodation* d'en être le principal agent.

Voici d'ailleurs ses conclusions :

1° Les stries de la cataracte au début proviennent de la nécrose de l'épithélium capsulaire ;

2° Ce travail est l'analogue des cylindres rénaux dans la néphrite ;

3° La nécrose est la conséquence de l'arrachement de la capsule d'avec la substance propre du cristallin ;

4° Il en résulte des plis méridiens qui correspondent aux insertions des fibres zonulaires moyennes ;

5° Ordinairement, les plis capsulaires se bornent à la région de l'équateur, mais ils peuvent s'étendre plus ou moins loin en avant et en arrière ;

6° Il arrive également que la cristalloïde se détache de bonne heure au pôle antérieur ;

7° Le détachement capsulaire dépend de la traction répétée des fibres de la zonule, sous l'action du muscle accommodateur.

D'après Schœn, la cataracte zonulaire ou stratifiée du jeune âge reconnaît le même mécanisme, avec cette différence qu'une fois les couches corticales rendues opaques pendant la vie intra-utérine, elles se trouvent refoulées vers le centre par les stratifications nouvelles transparentes que continue à produire l'épithélium sous-capsulaire. Ici, ce sont les contractions convulsives du muscle ciliaire qui déterminent le détachement de la capsule. L'auteur invoque la même pathogénie pour la cataracte pointillée et celle consécutive à l'intoxication par l'ergot de seigle. D'après lui, le surmenage héréditaire du muscle accommodateur sur des générations d'hypermétropes ou d'astigmates agirait de la même façon. Le plus souvent alors, il s'y joint l'excavation dite physiologique, qu'il envisage comme acquise, ainsi qu'un halo péri-papillaire rappelant celui du glaucome, et le pouls veineux. Il explique l'ensemble de ces lésions par le détachement de la choroïde

1. Schœn, *Die Functionskrankheiten des Auges*, Wiesbaden, 1895.

du disque optique, et la compression qu'exerce derrière la lame criblée le tronc de l'artère centrale sur celui de la veine.

Les deux sexes sont à peu près également exposés à la cataracte. L'hérédité joue un rôle incontestable, aussi bien pour les cataractes congénitales que pour celles acquises. Il en est de même de certaines professions exposant à des sudations fréquentes, telles que les métiers de souffleur de verre, de forgeron, de cuisinier, de blanchisseur, etc.

D'après Furnari, les habitants des pays chauds seraient plus atteints. Pour ce qui concerne l'Égypte, nous avons constaté que la cataracte spontanée est rare. Le tempérament arthritique, en tant qu'il favorise l'artério-sclérose, crée une prédisposition évidente.

L'influence de l'alcoolisme, du diabète et de l'albuminurie est contestable. Tepljaschin[1], à la suite d'une épidémie de pellagre, a noté 27 cas de cataracte chez des individus de moins de trente ans.

Nous devons à Bouchard la connaissance d'une cataracte expérimentale, provoquée chez les lapins par l'administration de la naphtaline. Les recherches que nous avons faites sur ce sujet seront exposées plus loin. Ajoutons qu'une simple élimination d'eau, telle qu'elle résulte de l'élévation de la température ambiante, ou d'injections de sel marin dans les veines, suffit pour déterminer chez les grenouilles et d'autres animaux des cataractes qui ont la particularité de disparaître, après restitution du liquide soustrait.

Parmi les affections oculaires qui donnent lieu à la cataracte symptomatique, nous devons signaler divers genres de *chorio-rétinites* à marche chronique; la choroïdite disséminée et myopique; la rétinite pigmentaire, principalement celle d'origine congénitale; le décollement de la rétine à sa période ultime; divers processus inflammatoires ectasiques compliqués ou non d'adhérences iriennes et de cyclite; le glaucome; enfin les sarcomes de la choroïde et autres tumeurs intra-oculaires. Dans bien des cas, il s'ajoute des altérations du vitré. Cela se conçoit d'autant mieux que celui-ci et le cristallin, organes essentiellement invasculaires, tirent leurs matériaux de nutrition de la chorio-rétine.

Un fait anatomo-pathologique intéressant, signalé par O. Becker, et que nous avons pu vérifier, est la persistance de l'artère hyaloïdienne dans certaines cataractes congénitales, principalement celles régressives.

En récapitulant les conditions étiologiques précédemment exposées, nous arrivons à cette conclusion que les causes de la cataracte sont nombreuses et variées. Tantôt il s'agit d'altérations purement séniles,

1. Tepljaschin, *Rev. gén. d'opht.*, p. 52. 1889.

liées à l'évolution propre du cristallin ; tantôt d'une dystrophie de cet organe, provoquée par des troubles préexistants de l'œil, principalement du tractus uvéal et de la rétine. De là, la distinction des cataractes en *idiopathiques* et en *symptomatiques*.

Étant donné qu'avec le progrès de l'anatomie pathologique et l'expérimentation, bien des cataractes réputées idiopathiques pourront être rattachées à un processus dénutritif, on ne doit admettre cette distinction qu'avec réserve.

S'il est vrai que la cataracte sénile par sclérose constitue l'apanage de la vieillesse, il n'est pas moins d'observation courante que beaucoup de vieillards y échappent ; preuve qu'il existe un facteur encore peu connu. Inversement, il n'est pas rare de rencontrer la sclérose du noyau cristallinien chez des enfants en bas âge.

Mû par des considérations de cet ordre, nous avons été conduit à entreprendre des expériences sur la cataracte naphtalinique[1].

Avant d'en parler, rappelons que, dans la constitution du cristallin, l'eau et les matières albuminoïdes prédominent, ce qui explique la part à peu près exclusive de la substance propre dans la production de la cataracte. Par contre la capsule, en sa qualité de membrane vitreuse anhyste, y prend une part beaucoup moindre, sauf dans certains cas d'altération de l'épithélium qui tapisse la face profonde de la cristalloïde antérieure.

Nos expériences ont consisté à faire avaler journellement à des lapins 3 grammes de naphtaline incorporée à la glycérine.

Quelques jours après il survient : l'amaigrissement notable de l'animal ; une excrétion exagérée d'urine trouble contenant des carbonates et des sulfates de chaux ; enfin, l'apparition dans le vitré de cristaux flottants et miroitants qui, examinés au microscope, se présentent sous trois formes : Celle d'*octaèdres* transparents et réfringents, ayant en un mot tous les caractères morphologiques des oxalates de chaux ; ils étaient les moins nombreux. Celle *aciculaire* ou en aiguilles fines, disposées en gerbes et en rosaces. Finalement, celle d'agrégats composés de corps *sphéroïdaux* blancs opaques. Incinérés sur une plaque de platine, ces derniers seuls devenaient effervescents par l'addition d'acides minéraux (fig. 133).

La solubilité de tous ces cristaux dans les acides forts, leur insolubilité dans l'acide acétique et la potasse, les distinguaient nettement des phosphates et de l'acide urique. De même, leur insolubilité dans l'eau froide, leur résistance à l'action des divers alcalis, suffisaient pour les différencier de la leucine et de la tyrosine. En tenant compte de ces caractères, nous avons conclu à l'existence dans le vitré de cris-

1. Panas, *Arch. d'ophtalmologie*, t. VIII, p. 111, Paris, 1887.

taux à base de chaux, oxalates pour les uns, sulfates et carbonates pour le plus grand nombre.

Ultérieurement, l'ophtalmoscope nous a révélé, à côté du synchisis scintillant, la présence sur la rétine de plaques blanches, *fixes*, réfléchissant la lumière incidente, à l'instar du tapis de certains animaux. En même temps, la papille était proéminente et infiltrée, comme dans la papillite par stase. Un examen histologique nous a démontré que les plaques rétiniennes étaient dues à des agglomérations de cristaux, absolument identiques à ceux du vitré.

Plus tard, la cataracte commence à se montrer sous forme de fines stries méridiennes, s'étendant de l'équateur aux deux pôles cristalliniens, principalement au pôle postérieur. A cela s'ajoute bientôt une opacité polaire ayant la forme d'un X allongé.



Fig. 133.

La cataracte, devenue complète, est molle et volumineuse au point de repousser l'iris en avant. Grise au début, elle devient jaune ocre, puis de couleur terre de Sienne.

L'iris conserve jusqu'à la fin sa coloration normale et la pupille sa mobilité et sa forme ronde, ainsi que nous avons pu nous en convaincre en instillant de l'atropine.

Même intégrité pour la cornée et l'humeur aqueuse. Toujours nous avons constaté que tant que la rétine et le nerf optique restaient normaux, alors même que depuis longtemps des cristaux flottaient dans le vitré, il ne se produisait pas de cataracte. C'est ainsi que chez un lapin, présentant un synchisis scintillant depuis des semaines, le cristallin ne commença à se troubler qu'après l'apparition des plaques blanches rétiniennes.

L'étude histologique faite aux différents stades est on ne peut plus instructive.

De toutes les parties de l'œil, la rétine et le vitré offrent les altérations les plus caractéristiques.

Tout au début, le tissu rétinien est infiltré de foyers disséminés et saillants, rappelant les lésions de la rétinite brightique. Au niveau de chaque plaque blanche chatoyante faisant relief, on trouve le vitré détaché et un exsudat finement granuleux interposé entre lui et la membrane nerveuse. En regard de ce décollement, le corps vitré contient de nombreux leucocytes et des cristaux configurés, comme il a été dit plus haut.

La couche des fibres nerveuses, œdématiée, renferme également des leucocytes en grand nombre. Les fibres de Müller apparaissent dissociées. Même infiltration séreuse dans les couches des grains internes et externes, ainsi que dans la couche grenue intermédiaire. L'ensemble de la partie renflée a la forme d'une lentille biconvexe, refoulant la couche des fibres nerveuses en avant, et la limitante externe en arrière.

Bien que les cônes et les bâtonnets soient intacts, on trouve invariablement, entre eux et le stratum des cellules pigmentaires, des décollements remplis d'un exsudat liquide identique à celui épanché entre la rétine et l'hyaloïde.

A un stade plus avancé, les deux décollements *sous-hyaloïdien* et *sous-rétinien* s'accentuent, en même temps que les cônes et les bâtonnets disparaissent et que la couche interne des grains s'infiltre de cristaux aciculaires.

Plus tard encore, tout le corps hyaloïde est détaché par une sérosité jaunâtre, riche en albumine et en matières fibrinogènes. Les foyers d'infiltration rétinienne se dépriment au centre, deviennent ombiliqués, et la rétine adhère en ce point à la choroïde sous-jacente, alors que tout autour elle se montre décollée et présente un amas de liquide renfermant de nombreux grains de pigment.

Enfin, à un état ultime de désorganisation, le bouleversement du tissu de la rétine est tel qu'il devient méconnaissable sous le microscope. C'est alors aussi que la choroïde, après avoir passé par une phase de simple hyperhémie, s'atrophie par places, donnant à l'ensemble l'image de la chorio-rétinite parvenue à sa période cicatricielle.

La papille participe, avons-nous dit, au travail phlegmasique de la rétine; aussi est-elle augmentée de volume, œdémateuse et infiltrée de leucocytes. Ces derniers s'irradient de là dans le vitré sous la forme de traînées. A une période avancée, elle est fortement soudée au vitré par des éléments connectifs de nouvelle formation.

Voici maintenant quelles ont été les altérations subies successivement par le cristallin.

Au début, accumulation de liquide transparent, dit de Morgagni, au pôle postérieur.

Vacuoles volumineuses remplies de fines granulations dans la zone périnucléaire et équatoriale, dissociant les fibres du cristallin.

Au niveau de l'étoile antérieure, fente verticale garnie des mêmes éléments que les vacuoles.

Même liquide granuleux accumulé entre la cristalloïde antérieure et les couches corticales sous-jacentes. L'épithélium sous-capsulaire est trouble et vacuolaire par places; les réactifs colorants n'agissent que faiblement sur le noyau.

Au *second* stade de la lésion, il existe au pôle postérieur une accumulation notable de liquide grenu qui pénètre jusque dans le noyau central sous forme de coin. Les couches corticales sont désagrégées, principalement les postérieures, alors qu'à l'équateur on les trouve encore bien conservées.

Au *troisième* stade, toute la substance corticale est devenue diffluente, et des vacuoles volumineuses apparaissent dans le noyau du cristallin; en même temps l'épithélium capsulaire prolifère et forme plusieurs couches superposées. Les cellules épithéliales sont irrégulières et rappellent par leur configuration fusiforme du tissu conjonctif.

Des éléments épithélioïdes tapissent la face interne de la cristalloïde postérieure, dépourvue, comme on sait, d'épithélium à l'état normal. Le cristallin, gonflé et devenu presque sphérique, se colore en rose tendre par le picro-carmin.

Au *quatrième* stade, les altérations de la lentille sont bien plus prononcées encore, outre qu'on y retrouve des cristaux octaédriques d'oxalate de chaux. La couleur rouille caractéristique de la cataracte est plus accentuée dans les parties recouvertes par l'iris. L'addition d'acide sulfurique concentré ne la dissout pas, preuve qu'il ne s'agit point de pigment hématique. Comme le microscope ne décèle à son tour aucune trace de pigment physiologique immigré, nous ne saurions préciser l'origine de cette coloration.

A la période de désagrégation finale, la cristalloïde postérieure est parfois rompue, laissant passer des débris cristalliniens dans le vitré. C'est par là aussi que pénétraient les leucocytes rencontrés dans les couches postérieures de la cataracte. Le vitré, entièrement décollé, se présentait sous la forme d'un cône, adhérant par son sommet à la papille et par sa base à la zonule et aux procès ciliaires. L'épanchement séreux sous-hyaloïdien offrait de nombreux cristaux et des leucocytes, dont les traînées pouvaient être suivies jusque dans les mailles de la zonule.

Dès le début de la cataracte, l'humeur aqueuse contenait une quantité notable d'albumine, ainsi que nous avons pu nous en assurer sur du liquide extrait de la chambre antérieure, pendant la vie de l'animal. La proportion s'en est accrue avec les progrès de l'opacification. Par contre, nous n'avons jamais rencontré de leucocytes, ni de cristaux.

L'iris, les procès ciliaires, la cornée et la conjonctive se sont montrés indemnes de toutes lésions, au moins jusqu'à l'époque à laquelle nous avons sacrifié les animaux en expérience. Wickierkiévitch a signalé ultérieurement la présence de cristaux dans la cornée. Pour nous, l'examen du cerveau et des méninges a été négatif.

Au point de vue de la pathogénie de la cataracte, ainsi que de la nutrition du cristallin et du vitré en général, les résultats qui précèdent ne manquent pas d'intérêt.

Contrairement à ce qu'on aurait pu croire *a priori*, la cataracte par la naphtaline n'est pas, comme on le voit, d'ordre chimique, mais le produit de la dystrophie d'une partie de l'œil, rétine et vitré, avec peu de participation de la choroïde, de l'iris et surtout de la zone ciliaire envisagée pourtant jusqu'ici comme l'organe de nutrition du cristallin.

Sans doute, aux procès ciliaires revient la sécrétion de l'humeur aqueuse, et Saint-Yves n'a pas manqué d'attribuer à ce liquide le rôle de nourrir la lentille. Mais nous ferons observer que cette hypothèse n'a pas été encore confirmée, outre qu'il est peu probable qu'un liquide aussi pauvre en éléments organiques puisse remplir cette fonction. Si l'on songe d'ailleurs que la couche de cellules ectodermiques qui tapisse les procès ciliaires appartient à la rétine modifiée, on ne voit pas pourquoi cette membrane ne jouerait aussi un rôle sécrétant dans sa partie postérieure. De plus, d'après Boll, le pourpre rétinien est fourni par le stratum rétinien pigmentaire; ce qui indique des échanges nutritifs importants dans l'intimité de la couche nerveuse.

D'accord avec ces faits, la clinique nous enseigne que, parmi les affections du fond de l'œil, celles où les parties externes de la rétine sont primitivement et consécutivement atteintes provoquent le plus souvent l'opacification du cristallin. Tel est le cas en particulier des chorio-rétinites, où le stratum pigmentaire se trouve principalement affecté.

Iwanoff, en faisant intervenir l'altération kystique de la rétine dans la production des cataractes séniles, semble avoir pressenti le rôle dévolu à cette membrane.

S'il en est ainsi, on comprend que l'artério-sclérose des vaisseaux rétiniens, si commune chez les vieillards, ait pour conséquence la dystrophie du cristallin. Ce qui vient encore confirmer cette opinion, c'est le fait que pendant toute la vie intra-utérine la lentille se nourrit par l'artère hyaloïdienne, émanation de l'artère centrale, et plus tard à travers la cristalloïde postérieure dépourvue d'épithélium, par le courant nourricier osmotique qui se fait d'arrière en avant à travers le vitré. Il est probable que le courant dénutritif se déverse dans l'humeur aqueuse, pour aboutir aux espaces de Fontana.

Loin de nous la pensée d'enfermer toute la pathogénie des cataractes dans ces limites. Nous excluons celles congénitales ou du jeune âge, sans lésions concomitantes des parties profondes de l'œil, et surtout celles traumatiques, dont le mode de production est bien différent.

De tout temps, on a distingué les cataractes d'après leur *couleur*, leur *volume* et leur *consistance*. Suivant la partie de la lentille primitivement atteinte, on les a divisées en *centrales*, *corticales* ou *capsulaires*; d'après le degré d'intransparence, en complètes ou *mûres* et en incomplètes ou *partielles*; d'après l'âge du sujet, en *congénitales*, *juvéniles* ou *séniles*; suivant la rapidité de l'opacification, en *soudaines et lentes*; enfin, en tenant compte de l'étiologie présumée, en *idiopathiques* et en *symptomatiques*.

Nous étudierons successivement ces différentes variétés, en indiquant chemin faisant les particularités qu'elles présentent.

I

VARIÉTÉS DE LA CATARACTE

A. — CATARACTES MOLLES, LIQUIDES OU LACTÉES

Les cataractes *molles* et celles *liquides*, que l'on désigne aussi sous le nom de *lactées* à cause de leur couleur et de leur fluidité, s'observent chez de très jeunes sujets, voire même chez des nouveau-nés, alors que la lentille est encore dépourvue de noyau. Le liquide de décomposition des fibres cristalliniennes est formé de gouttelettes graisseuses, de cristaux de cholestérine et de margarine, souvent aussi de sels calcaires en poussière ou en cristaux, le tout suspendu dans la substance albuminoïde devenue diffluente.

Parfois, les parties denses se déposent au bas du sac capsulaire sous forme de précipité: les deux moitiés supérieure et inférieure offrent alors un aspect différent qui a valu à cette cataracte le nom de *sédimentaire*.

Lorsque le cristallin se gonfle et tend à devenir sphérique, la capsule s'épaissit, se détache de la zonule et se recouvre au centre d'une plaque blanche, ronde ou étoilée, tenant à une altération régressive de l'épithélium. Ainsi modifiée, le kystitome l'entame difficilement, et l'on s'expose, lors de ce temps de l'opération, à luxer le cristallin et à produire l'issue du vitré. Cette forme est connue sous le nom de cataracte *boursale* ou *kystique*.

Le plus ordinairement, les cataractes du jeune âge se flétrissent et se transforment à la fin en une membrane d'aspect crayeux; on les appelle *arides siliqueuses* ou *calcaires*. La zonule subissant des trac-

tions prolongées se rompt, et l'on est en présence de la variété *trémulente* ou *natatoire*.

Le processus de la cataracte lactée est le même que celui de la demi-molle, à cette différence près, qu'une plus grande quantité de liquide s'épanche dans le sac capsulaire, que des sels calcaires s'y déposent en abondance et que l'épithélium sous-capsulaire se détruit en partie ou en totalité.

B. — CATARACTES DEMI-MOLLES OU PHACOMALACIE NUCLÉOLÉE

Cette forme de cataracte est de beaucoup la plus commune, et s'observe chez les individus ayant dépassé la quarantaine. Bien avant qu'elle s'établisse, le noyau du cristallin apparaît à l'éclairage oblique sclérosé et jaunâtre. A l'aide du miroir plan dirigé en différents sens, on aperçoit une ombre indécise séparant le noyau des couches corticales restées transparentes. Ce phénomène est dû à la différence de l'indice de réfraction.

L'opacification d'aspect gris perlé commence, ainsi que l'a bien indiqué Fœrster, non par les couches sous-capsulaires, mais par la partie immédiatement contiguë au noyau. De là, le trouble gagne de proche en proche, et la cataracte devient complète ou *mûre*.

La façon dont procède ce travail sclérosique n'a rien de fixe. Le plus ordinairement, il s'agit de rayons stellaires qui vont en s'élargissant vers la périphérie, laissant entre eux des espaces clairs. Les principaux filons opaques siègent au niveau des branches du raphé qui occupe les deux pôles du cristallin. La couleur est d'autant plus nacrée qu'ils se rapprochent de la superficie; de là une gamme de teintes, variant du blanc pur au gris foncé. La désignation de cataractes *demi-molles* ou *demi-dures*, dont on a beaucoup usé autrefois, exprime précisément les diverses étapes de l'opacification, et le plus ou moins d'épaississement du noyau.

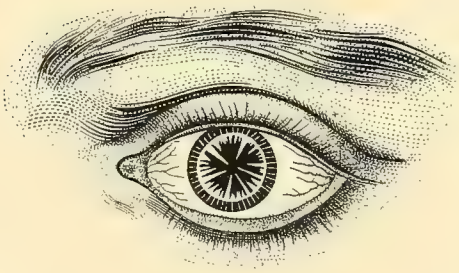

Fig. 134. — Cataracte déhiscente.

Lorsque les stries opaques et transparentes sont très accentuées, la cataracte est dite *déhiscente*. C'est là une particularité de peu d'importance, vu que tôt ou tard l'opacité devient complète et uniforme.

Il est des cas où seule la partie équatoriale de l'écorce offre des radiations blanches sous forme d'anneau. Cet état, qui reste longtemps

stationnaire, constitue l'*arc sénile du cristallin*. Lorsque la cataracte s'établit, ce n'est pas par l'extension de l'arc sénile, mais par l'adjonction de nouveaux îlots opaques autour du noyau.

La forme *striée* ou en flammèches est commune bien que rarement pure. Souvent il s'y ajoute des points opaques, dont la coalescence entraîne l'intransparence totale. Cette marche propre à la cataracte sénile s'observe aussi chez des individus jeunes, auquel cas on lui a donné le nom de *sénile précoce*.

Lorsque le pôle antérieur ou postérieur est seul opacifié dans ses couches sous-capsulaires, la cataracte est appelée *corticale antérieure* ou *postérieure*. Comme cette dernière variété se lie souvent à des lésions de la rétine et de la choroïde, elle est également connue sous le nom de *cataracte pathologique*.

En règle générale, le volume et la densité du noyau croissent avec l'âge du sujet. De là cette déduction pratique importante que les cataractes *molles* prédominent chez les individus jeunes, tandis que les *dures* s'observent surtout chez les vieillards.

L'altération de la substance corticale du cristallin consiste dans la formation de cavités remplies d'une substance albuminoïde liquide. A un stade plus avancé, les fibres contiguës se gonflent et se liquéfient, de sorte que toute l'écorce cristallinienne se trouve transformée en une masse gélatineuse grisâtre.

A part des cas exceptionnels, où la cataracte volumineuse repousse fortement l'iris en avant, le cristallin, ainsi qu'il résulte des pesées hydrostatiques de Priestley-Smith, présente un volume généralement inférieur à celui d'une lentille normale de même âge.

La capsule, en sa qualité de membrane vitreuse, conserve sa transparence, condition particulièrement favorable, attendu que, dans la majorité des extractions, elle est laissée en place. Seul l'épithélium de la cristalloïde antérieure prolifère par kariokynèse, surtout au niveau du pôle. Vers l'équateur, il subit souvent çà et là la transformation vésiculeuse et il s'ajoute parfois un stratum de cellules épithélioïdes sur la face profonde de la cristalloïde postérieure qui normalement en est dépourvue.

Lorsque le ramollissement a atteint les couches sous-capsulaires, il se produit en avant et en arrière des pôles un épanchement liquide grenu qui gagne peu à peu la périphérie. L'équateur, grâce à la résistance de l'épithélium préposé à la régénération des fibres du cristallin, cède le dernier.

Lorsque le détachement de la capsule fait défaut ou n'est que partiel, les couches corticales de la lentille continuent à y adhérer et l'on ne saurait les en détacher complètement; de là résulte la formation de cataractes dites *secondaires*.

A un stade plus avancé, le cristallin subit la métamorphose régressive. Les masses corticales devenues diffluentes se ratatinent, le liquide qui les imprègne se résorbe, et le noyau central sclérosé, de couleur jaune ambre, devient apparent. Dans certains cas, la résorption se fait surtout vers les parties déclives, et peut simuler au premier abord une cataracte liquide à *noyau flottant*; mais, en tenant compte que celui-ci ne se déplace pas suivant les diverses positions du malade, on évitera facilement l'erreur.

Pendant ce travail régressif, il survient des modifications chimiques caractérisées par la présence de gouttelettes graisseuses, de cristaux de cholestérine et de margarine, avec adjonction de sels calcaires. La capsule, bien qu'épaissie et parfois recouverte de productions verruqueuses à sa face interne, conserve encore sa transparence.

Au centre de la cristalloïde antérieure, on observe assez souvent une plaque blanche rayonnée. D'après Wedl, cette plaque serait constituée par des cellules vésiculeuses entourées de masses colloïdes, avec ou sans adjonction de dépôts calcaires et graisseux. Ainsi transformée, la cataracte est appelée *capsulo-lenticulaire* et offre cela d'important que la cristalloïde, devenue coriace, ne se laisse plus entamer par le kystitome; particularité dont il faut tenir grand compte au point de vue opératoire.

Lorsque, par suite d'une fluidification laiteuse des couches corticales, le noyau scléreux nage librement dans l'intérieur de la capsule, on a affaire aux cataractes désignées par Saint-Yves et les auteurs du XVIIIe siècle sous le nom de *supramûres*, et divisées d'après leur consistance en *arides siliqueuses* et en *fluides* ou *morgagniennes*. Cette dernière désignation, qui a prévalu jusqu'à nos jours, rappelle une erreur de Morgagni, qui admettait l'existence, à l'état normal, d'une couche liquide entre la substance propre du cristallin et sa capsule. Partant de ce fait erroné, les ophtalmologistes virent dans la cataracte liquide une hydropisie sous-capsulaire.

La cataracte *morgagnienne* se caractérise par sa forme arrondie, sa coloration laiteuse, et souvent par la mobilité du noyau. Dans la station debout, celui-ci apparaît au bas du sac capsulaire et disparaît aussitôt que le malade incline fortement la tête en avant. Dans le décubitus dorsal, au contraire, il surnage presque en entier par suite du reflux du liquide vers la cristalloïde postérieure.

Le plus ordinairement, le noyau reste caché, et seule la couleur blanche pure de la cataracte chez un individu âgé met sur la voie du diagnostic. Au moment de la capsulotomie, on voit un liquide laiteux s'épancher dans la chambre antérieure et le noyau jaune scléreux devenir aussitôt apparent.

Exceptionnellement, le liquide est clair et transparent comme de l'eau, au point d'en imposer pour une résorption totale de la cataracte; mais, en procédant à un examen attentif par l'éclairage oblique, on aperçoit au bas de la pupille redevenue noire un petit noyau ambré simulant un cristallin luxé, erreur que l'on évite grâce au reflet caractéristique de la cristalloïde antérieure.

L'épaississement de la capsule, joint à l'amincissement et parfois à la rupture partielle de la zonule, expose fort souvent pendant l'extraction à la perte du vitré et à la luxation du cristallin.

Bien que liquide, la cataracte morgagnienne n'est pas sensiblement plus volumineuse que les séniles dures. Cela s'explique par la dissolution progressive du noyau sous l'action du liquide qui l'entoure.

Grâce aux recherches de H. Müller, Knies et O. Becker[1], nous savons que le liquide laiteux est coagulable par l'alcool, la liqueur de Müller et l'acide acétique faible, et qu'il se compose de nombreux globes myéliniques, de cristaux de cholestérine et de gouttes graisseuses.

La capsule offre parfois un pointillé blanc opaque. L'épithélium sous-capsulaire, principalement au niveau de l'équateur, devient vésiculeux, ainsi que Knies l'a signalé le premier; vu la fréquence de cette altération, Becker se demande s'il ne faut pas y voir la source du liquide épanché dans le sac.

C. — CATARACTE DURE OU PHACOSCLÉROSE ET CATARACTE NOIRE

Cette variété de cataracte essentiellement sénile s'établit par l'extension à la totalité du cristallin de la sclérose qui à l'état physiologique se borne au noyau. A l'exception d'une mince couche de substance corticale restée molle et demi-transparente, surtout vers l'équateur, le cristallin devient corné, gris jaunâtre ou brun acajou, auquel cas il apparaît franchement noir à l'examen ophtalmoscopique.

La sclérose évolue toujours du centre à la périphérie, pour n'atteindre les couches sous-capsulaires que tardivement; d'où la marche essentiellement chronique de la cataracte.

A l'éclairage oblique, on parvient à déceler le noyau ambré à travers la couche corticale grisâtre, plus dense qu'à l'état normal.

A l'ophtalmoscope, on aperçoit une ombre centrale provenant du noyau, et tout autour le reflet rouge du fond de l'œil. Si l'on dilate l'orifice pupillaire, on parvient à distinguer à l'extrême périphérie le granité de la choroïde.

Comme dans la variété *noire* la pupille ne change pas de couleur, on pourrait méconnaître l'existence de la cataracte. Ce n'est que par

1. O. Becker. *Zur. anat. der Linse*, 1883, p. 181.

l'ophtalmoscope et en tenant compte de l'abaissement corrélatif de la vue qu'on arrive au diagnostic exact. Il est à présumer que bien des cas de ce genre ont dû être pris autrefois pour de l'amblyopie nerveuse.

Lorsque, à côté d'un noyau scléreux petit, il existe des couches corticales transparentes denses et comme cirrheuses, on est conduit à admettre faussement que la cataracte n'est pas *mûre*, cela d'autant mieux qu'un degré suffisant de vision subsiste longtemps. L'observation la plus curieuse à cet égard est celle de Becker, concernant un vieillard de 94 ans, qui avec des verres + 2 jouissait des deux tiers de son acuité visuelle.

Anatomiquement, la phacosclérose réside dans le tassement des fibres cristalliniennes, avec de rares lacunes remplies d'une substance grenue. Ce n'est guère qu'à l'équateur qu'il subsiste une mince couche transparente.

Dans ces cataractes, surtout celles foncées et noires, on rencontre parfois l'*arc sénile* provenant des altérations de l'épithélium sous-capsulaire devenu vésiculeux. Sur tout le reste de la cristalloïde antérieure, dense et résistante, les cellules épithéliales sont aplaties et pauvres en protoplasma.

La substance propre subit des modifications chimiques importantes. D'après Cahn[1], la globuline se transforme en un composé albuminoïde insoluble dans l'eau et l'acide carbonique; la leucine de 0,65 pour 100 monte à 4,5 pour 100; la cholestérine, de 0,62 à 6,22; les matières extractives solubles dans l'eau et l'alcool augmentent du double, 2,24 au lieu de 1,12; il en est de même des sels, dont la proportion est de 1,70 et non de 0,90 comme à l'état normal.

Ces analyses n'auraient une réelle valeur que si elles étaient faites sur des cristallins normaux et cataractés provenant d'individus du même âge, tandis qu'on a pris comme terme de comparaison des lentilles transparentes d'animaux jeunes pour la plupart.

Un fait important signalé par Deutschmann est l'augmentation de l'albumine dans l'humeur aqueuse, ce que l'auteur attribue à la diffusion de la substance cristallinienne altérée vers le liquide de la chambre antérieure. Ce qui tendrait à prouver l'exactitude de cette conception, c'est que, dans le cours du mal de Bright, la proportion d'albumine n'augmente pas.

Armagnac[2] rattache la couleur acajou ou franchement noire de certaines cataractes à la présence de grains d'hématoïdine. Comme O. Becker, dans les examens que nous avons pratiqués, nous n'avons jamais rencontré de pigment; aussi sommes-nous porté à croire que

1. Cahn, *Zur Physiol. und Pathol. Chemie des Auges*, Thèse de Strasbourg, 1881.
2. Armagnac, *Note sur la cataracte noire* (*Journ. de Méd. de Bordeaux*, IX, p. 357).

cette coloration est due au tassement excessif des fibres du cristallin. Ce qui est certain, c'est qu'une fois la cataracte noire extraite, elle apparaît beaucoup moins saturée. Deux fois seulement nous avons observé des lentilles d'un noir charbonneux au centre, recouvertes en partie ou en totalité d'une couche corticale d'aspect crayeux.

D. — CATARACTE CAPSULAIRE

Le temps n'est pas encore très éloigné où l'on considérait comme constante la participation de la capsule dans la cataracte. Malgaigne ayant nié le fait, on se livra à de nouvelles études, tant en France qu'à l'étranger.

Ad. Richard et Ch. Robin[1] arrivèrent au résultat que la capsule présente souvent des lésions sur sa face externe et dans son épaisseur. Lomeyer et Broca insistèrent sur le fendillement des cristalloïdes; pendant que Müller, partageant l'opinion de Malgaigne, attribuait l'intransparence de la capsule à des dépôts cataractés sur sa face profonde. Les travaux récents ont démontré que, sans être fréquentes, les opacités capsulaires n'en existent pas moins, principalement vers les pôles. Il est rare de voir les cristalloïdes entièrement opaques; ce n'est que dans les cataractes *secondaires*, consécutives à un traumatisme du cristallin ou compliquées d'irido-cyclite chronique, qu'on observe des altérations aussi étendues.

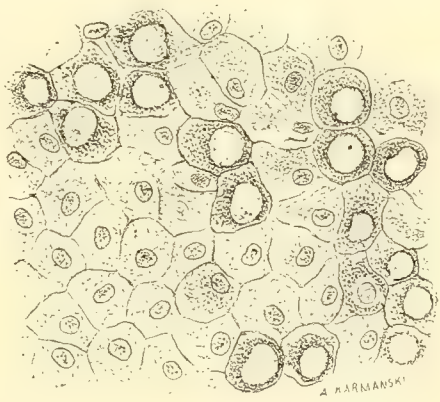

Fig. 155. — Altération vésiculeuse de l'épithélium capsulaire à divers stades; les cellules devenues complètement hydropiques sont dépourvues de noyau.

Ce qui ressort nettement, c'est que l'épithélium endocapsulaire est principalement en cause, et que les noyaux des fibres sont parfois altérés. Les cellules qui le composent commencent par proliférer pour devenir vésiculeuses, surtout vers l'équateur. La cristalloïde postérieure, normalement dépourvue d'épithélium, finit par se recouvrir d'une couche d'éléments nouveaux. A une période plus avancée, on rencontre sous la cristalloïde antérieure des amas de corps fusiformes, analogues à ceux du tissu conjonctif néoformé, souvent aussi des dépôts calcaires et de la cholestérine.

1. Ad. Richard et Ch. Robin, *Essai sur la nature de la cataracte capsulaire*, 1855, Paris.

La prolifération de l'épithélium capsulaire se fait par kariokynèse. Çà et là, s'ajoutent des saillies verruqueuses épithéliales qui s'enfoncent plus ou moins dans la substance propre.

La dégénérescence vésiculaire est commune et doit être envisagée comme une altération colloïde, bien décrite par Wedl.

Au sujet des éléments fuso-cellulaires, Manfredi y voit de véritables corps fibro-plastiques, parvenus dans le sac à travers une brèche de la capsule. Mais le fait qu'on les rencontre sans aucune perforation contredit nettement cette manière de voir. Nous ne nous arrêterons pas sur l'opinion qui veut que ce passage se fasse à travers des stomates de la cristalloïde que personne n'a constatées. La seule explication vraiment satisfaisante est celle faisant dériver ces corps du tissu propre de la capsule très probablement d'origine mésodermique. Disons toutefois que, pour la plupart des histologistes, la membrane enveloppante du cristallin rentre dans la catégorie des productions vitreuses cuticulaires.

Les dépôts terreux et de cholestérine, outre qu'ils sont propres aux cataractes avancées, se rencontrent de préférence au voisinage des pôles.

La capsule rendue opaque tend sans cesse à se rétracter. C'est à cela qu'est due la déchirure de la zonule et la luxation du cristallin survenant spontanément ou sous le moindre effort.

Les altérations épithéliales sont les mêmes dans les cataractes *consécutives*, *pathologiques* et *traumatiques*. Certaines d'entre elles, à cause de leur siège précis et de leur mode de production, méritent une description à part. Ce sont la cataracte *polaire antérieure*, sa variété dite *pyramidale* et la cataracte *polaire postérieure*.

Les deux premières peuvent être *congénitales* ou *acquises*, et succéder à une perforation du centre de la cornée, avec ou sans fistule.

Comme exemple de cataracte *antérieure acquise*, nous mentionnerons l'observation de Knies[1] suivie d'examen anatomique. Il s'agissait d'un nouveau-né, dont la cornée s'était perforée au centre dans le cours d'une ophtalmie purulente diphtéroïde. La cataracte, de couleur crayeuse, était formée par la capsule opacifiée et finement striée en travers. En ce point, Knies trouva une première couche de cellules fusiformes stratifiées à noyau allongé, puis des cellules épithéliales arrondies, et plus en arrière des gouttes myéliniques. Partout ailleurs le cristallin était normal.

Ces formes sont rares, eu égard à la fréquence des perforations cornéennes tant spontanées que traumatiques.

Nous sommes insuffisamment renseignés jusqu'à présent sur l'origine des cataractes *polaires congénitales*. Ce que nous savons de plus

1. Knies, *Klin. M. B.* 1880, p. 181.

précis, c'est qu'un certain nombre se lient à des états pathologiques ou à un arrêt de développement de l'œil. Elles ont pour caractère de ne pas trop gêner la vision à cause de leur peu d'étendue, de rester longtemps, sinon indéfiniment, stationnaires, et de s'accompagner, surtout celles pathologiques ou par arrêt de développement, de nystagmus et de strabisme. Quand elles deviennent progressives, l'opacification envahit de proche en proche les couches corticales sous forme de rayons ou de points. C'est principalement dans celles pathologiques que pareille marche progressive s'observe. Leur constitution est la même que pour la variété acquise.

La cataracte *pyramidale* réside en une opacification du pôle cristallinien antérieur et se caractérise par une saillie conique d'un blanc éclatant au centre de la pupille. Elle peut être *congénitale* ou *consécutive* à une perforation cornéenne. Dans ce dernier cas, on explique la production du cône cataracté par des adhérences temporaires ou permanentes entre la cristalloïde et la cornée. Dans le premier, on a invoqué, sans preuve suffisante, un arrêt de développement des fibres cristalliniennes au niveau du pôle. Ce qui est constant, c'est que, dans les deux formes, l'épithélium capsulaire altéré et épaissi constitue une masse scléreuse qui d'un côté s'enfonce à la manière d'un clou dans la substance propre du cristallin, et de l'autre soulève la cristalloïde amincie et parfois fendillée. A l'examen histologique, on trouve des altérations identiques à celles signalées par Knies dans la cataracte *polaire antérieure acquise*.

La cataracte *polaire postérieure* se distingue également en *congénitale* et en *tardive*. Pour expliquer sa production, on invoque, non plus une lésion de l'épithélium capsulaire, qui manque à ce niveau, mais une altération du tissu de la cristalloïde avec dégénérescence des fibres correspondantes. La preuve que la substance propre de la lentille y prend une part réelle réside dans la présence à peu près constante de rayons opaques qui, partis du centre, vont en divergeant vers les couches corticales; aussi cette cataracte offre en général l'aspect d'une cupule de couleur grisâtre, habituellement plus saturée à la partie centrale qu'à la périphérie. L'opacification est quelquefois si étendue, qu'elle recouvre entièrement le champ pupillaire et qu'il est nécessaire, pour en apercevoir les limites, d'instiller de l'atropine. Presque toujours la forme *acquise* se lie à des chorio-rétinites, plus rarement à la myopie forte compliquée de staphylome postérieur; ce qui lui a valu le nom de *cataracte pathologique*. La forme *congénitale* dépend ordinairement de troubles évolutifs avec persistance fréquente de l'artère hyaloïdienne. Ajoutons que la coexistence d'une cataracte polaire antérieure est commune.

E. — CATARACTE CALCAIRE ET OSSEUSE

L'état crétacé du cristallin peut se présenter sous deux formes différentes.

Dans la première, il est consécutif à des cataractes liquides ou régressives qui finissent par se résorber. La capsule épaissie et ratatinée renferme alors une masse grumeleuse, composée presque exclusivement de matières grasses, margarine et cholestérine, et de sels de chaux, carbonates et phosphates. Désignée sous le nom de *siliqueuse*, cette cataracte peut être congénitale, ou succéder aux cataractes juvéniles, morganiennes et traumatiques.

La seconde forme, plus rare, se rencontre chez les individus âgés. Les dépôts calcaires se font dans les masses corticales et constituent une coque qui emprisonne le noyau cristallinien sclérosé. La capsule s'épaissit et présente à sa face interne des saillies verruqueuses provenant de l'épithélium dégénéré.

La cataracte *calcaire* offre une couleur d'un blanc crayeux caractéristique. Son volume est toujours inférieur à celui du cristallin normal, ce qui détermine une augmentation de la chambre antérieure et souvent le tremblement de l'iris; parfois il arrive que la zonule, sans cesse tiraillée par le retrait de la lentille, se rompt partiellement. Il se produit alors une luxation spontanée du cristallin, soit dans le vitré, ce qui est la règle, soit dans la chambre antérieure. Lorsqu'il s'établit des adhérences iritiques, la cataracte s'entoure d'un encadrement noir qui n'est autre que l'empreinte pigmentaire du bord de l'iris. Dans les cas où la pupille est adhérente, elle devient ombiliquée, état qui indique une désorganisation profonde de l'œil. S'il survient en plus des poussées congestives perikératiques et une exagération du tonus avec saillie staphylomateuse de la sclérotique, la perte à peu près définitive de la vue est fatale.

La cataracte *osseuse* a été jusqu'ici différemment interprétée et même niée par O. Becker. Ayant eu l'occasion[1], ainsi que Alt[2], d'examiner un cas de ce genre, nous ne saurions douter sur la production de l'os à la place du cristallin, avec cette restriction toutefois qu'il s'agit, non d'une métamorphose des éléments propres de la lentille, mais de la substitution d'un tissu embryoplastique ossifiant entre les deux cristalloïdes.

Dans l'observation de Alt, l'ossification avait succédé à un traumatisme avec rupture de la capsule et choroïdite consécutive.

1. Panas et Remy, *Anat. Path. de l'œil*, pl. 14, 20, Paris 1879.
2. Alt, *Atlas d'anat. path. de l'œil*, p. 164.

Chez notre malade, jeune fille de quinze ans ayant perdu l'œil gauche à la suite de nombreuses kératites ulcéro-phlycténulaires, nous avons constaté sur la cristalloïde postérieure plusieurs brèches, par où s'engageait du tissu conjonctif provenant du vitré organisé et devenu vasculaire; la rétine était partout décollée en entonnoir. Bien que plissée, la cristalloïde antérieure était intacte et s'appliquait directement sur la production osseuse. Par contre, elle manquait sur les côtés en regard des procès ciliaires désorganisés, d'où l'on voyait s'élever d'autres bourgeons conjonctifs. Incapsulée entre les deux cristalloïdes, la masse néoformée possédait des vaisseaux propres et des espaces médullaires. La présence de lamelles concentriques pourvues d'ostéoblastes ne laissait pas le moindre doute sur l'existence de tissu osseux véritable. Les cavités trabéculaires contenaient, outre des blocs calcaires et de la graisse, des ostéoblastes nombreux, preuve que l'os

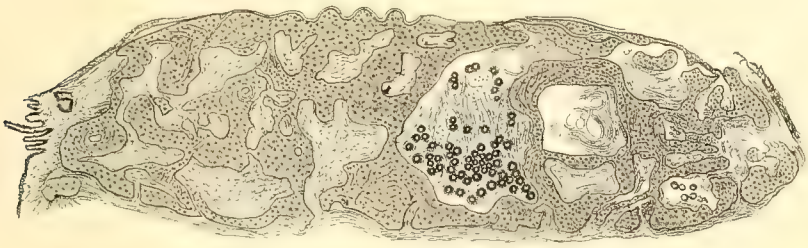

Fig. 156. — Ossification intra-capsulaire du cristallin.

était encore en voie d'évolution. Le diamètre antéro-postérieur de cette cataracte était de 4 millimètres, le transverse de 6 environ.

Il ressort de cette observation, ainsi que nous l'avons indiqué dans notre travail cité plus haut, que l'ossification du cristallin a été la conséquence d'une irido-cyclite plastique chronique. Par suite d'une longue inflammation, les procès ciliaires ont proliféré et pris la place de la lentille, en respectant les deux cristalloïdes. Le vitré, ayant subi la transformation conjonctive et s'étant rétracté, a décollé la rétine et brisé la cristalloïde postérieure pour se continuer avec la masse endocapsulaire. L'ossification, comme dans les tendons des gallinacés, s'est faite directement, sans passer par la phase cartilagineuse, et un tissu conjonctif né aux dépens des procès ciliaires paraît en avoir été le point de départ.

Cette variété de cataracte n'offre de l'intérêt qu'au point de vue anatomo-pathologique, attendu qu'il s'agit toujours d'yeux entièrement désorganisés.

F. — CATARACTES DIABÉTIQUES ET ALBUMINURIQUES

A part leur étiologie, ces cataractes n'offrent rien de spécial. Blanches et molles lorsqu'il s'agit de jeunes sujets, elles revêtent communément la forme sclérosique chez les vieillards.

Pour expliquer leur production, on a fait intervenir l'action chimique du glucose sur la substance albuminoïde du cristallin, ou encore la déshydratation de ce dernier par le fait de la polyurie. Ces arguments nous paraissent insuffisants, attendu que, pour provoquer expérimentalement l'opacification du cristallin, il est nécessaire de se servir d'une solution de glucose à 5 pour 100, alors que l'humeur aqueuse, chez les diabétiques avérés, n'en contient pas plus de 0,40 à 0,50 pour 100. Une autre preuve de non moindre valeur est la proportion peu élevée des cataractes chez les diabétiques, 5 sur 1000 environ.

Les expériences qui consistent à rendre les grenouilles cataractées à l'aide d'injections hypodermiques de sel marin (Künde[1]), de glucose (Richardson[2]), ou encore en enfermant ces animaux dans des espaces surchauffés, ne sont guère convaincantes. Il suffit, en effet, de laisser éliminer ces substances, ou de replacer les grenouilles dans l'eau pour que la lentille, momentanément opacifiée, recouvre sa transparence. Il nous paraît dès lors plus logique d'admettre que la cataracte qui s'observe généralement à la période avancée du diabète dépend d'une lésion de nutrition de l'œil, consécutive à une dystrophie de l'organisme. Nous pourrions citer à l'appui l'observation d'un malade qui, atteint de mal de Bright, offrait à la fois une double cataracte blanche demi-molle et de la papillo-rétinite albuminurique sur les deux yeux. Ce n'est que chez les jeunes sujets non dyscrasiés qu'on pourrait attribuer une certaine action chimique du sucre et de l'albumine sur le cristallin.

Au point de vue opératoire, on craignait beaucoup autrefois toute intervention chirurgicale. Aujourd'hui, grâce à l'antisepsie, l'extraction est suivie de succès, pourvu que les malades ne soient pas profondément débilités.

G. — CATARACTE PAR LA FOUDRE

On ne possède jusqu'ici que six observations de cataracte chez des individus frappés par la foudre. Ce sont celles de Fage[3], Brisseau et

1. Künde, *Zeitschrift v. Kölliker*, 1857.
2. Richardson, *Med. Times*, 1880.
3. *In* Himly, *Krank. u. Missbild. d. Auges*, II, p. 242.

Rivaud-Landreau[1], Servais[2], Downar[3] et Leber[4]. Comme elles concernent des sujets jeunes, et que la cataracte occupe dans la moitié des cas un seul œil, principalement celui du côté atteint, on ne saurait nier la relation de cause à effet. A propos de son malade, Leber insiste sur l'absence de sucre dans les urines et de tout autre état diathésique. Pour lui, le processus ne dépend point, comme le veut Yvert, d'une rupture de la cristalloïde antérieure par la décharge électrique; le fait que ces cataractes peuvent être partielles, n'occuper qu'un des pôles, ou revêtir la forme ponctuée, le porte à croire qu'elles sont dues à des troubles catalytiques du cristallin et des membranes oculaires. Se fondant sur ce que la substance cristallinienne ne se coagule qu'à 80° centigrades, il exclut l'influence du calorique; d'autant plus que si l'on a observé des brûlures sur la face et les paupières, on n'en a jamais noté sur le globe. D'ailleurs, en serait-il autrement, qu'on ne saurait admettre l'élévation de la température à ce degré dans l'intérieur de l'œil.

C. Hess[5], qui s'est occupé de cette question au point de vue expérimental, a provoqué des cataractes par la décharge de bouteilles de Leyde. Comme mécanisme, il fait intervenir la destruction plus ou moins étendue de l'épithélium, ayant pour conséquence le gonflement des fibres par osmose à travers la capsule.

Toujours est-il que de pareilles cataractes se sont montrées stationnaires, et que dans aucun cas il n'y a eu éclaircissement spontané. Le pronostic est ordinairement grave, attendu qu'il se joint souvent des altérations de la rétine et du nerf optique.

CATARACTES CONGÉNITALES

Chez le fœtus et le nouveau-né, on rencontre la plupart des types précédemment décrits, depuis la phacomalacie totale jusqu'à la forme *aride siliqueuse*. Mais ce qui domine, ce sont les cataractes *partielles*, et en premier lieu celle dite *stratifiée* ou *zonulaire*, dans laquelle nous comprendrons la variété à *noyau sclérosé*.

1. *In* Yvert, *Traité des blessures de l'œil*, 1880, p. 211.
2. Servais, *Ann. d'Ocul.*, LII, p. 185.
3. Downar, *Centralb. f. Augenh.*, 1878, p. 69.
4. Leber, *Arch. f. Opht.*, XXVIII, 3, 255, 1882.
5. C. Hess, Congrès de Heidelberg, 1888, 10 août.

II. — CATARACTE ZONULAIRE OU STRATIFIÉE. — CATARACTE NUCLÉOLAIRE

C'est à v. Ammon que nous devons la connaissance de ce genre de cataracte, qu'il désignait sous le nom de *nucléolée stationnaire* des enfants.

A première vue, lorsque surtout la pupille a été dilatée par l'atropine, on aperçoit au centre du cristallin un globe grisâtre encadré d'une zone noire; d'où la désignation de *cataracta cum zonula* employée par Mackenzie.

A l'éclairage oblique, l'opacité centrale se montre entourée de couches sous-capsulaires transparentes, et semble constituée par des stratifications successives. Ses bords sont nettement délimités, et présentent rarement des dentelures dirigées dans le sens de l'équateur.

A l'ophtalmoscope, l'aspect du cristallin change : l'encadrement, qui tout à l'heure était noir, s'illumine en rouge orange par le fait des rayons émergents. De son côté, le noyau devient sombre, excepté au centre, où il reste quelque peu translucide et offre une légère teinte rougeâtre. C'est sans doute à cause de la présence de ces trois zones concentriques qu'on a été conduit à admettre que seules les couches intermédiaires périnucléaires étaient altérées. De là le nom de *cataracte stratifiée*, donné par de Græfe.

Vu sa couleur gris-perle, cette cataracte peut passer inaperçue, ce qui a beaucoup contribué à mettre en doute son origine intra-utérine. Grâce aux commémoratifs, on arrive toutefois à se convaincre qu'elle est le plus souvent congénitale. Non seulement la vue est habituellement défectueuse dès la naissance, mais le nouveau-né, ébloui par le grand jour, cligne des yeux et évite la lumière. Lorsque plus tard il commence à fixer les objets, il n'y parvient qu'en les regardant de très près et obliquement; souvent alors on constate un certain degré de nystagmus. Une fois l'attention éveillée, l'opacification ne saurait être méconnue.

Le caractère fondamental de cette affection est de rester stationnaire, ou de ne progresser qu'avec lenteur. De là la possibilité, pour les enfants faiblement atteints, de poursuivre leur éducation sans trop de difficultés. Il n'en est plus ainsi lorsque le noyau occupe la totalité du champ pupillaire, ou qu'il s'y ajoute des points cataractés isolés. Dans ce cas, il devient nécessaire d'intervenir.

La réfraction de pareils yeux est habituellement myopique et s'accompagne ou non de staphylome postérieur. Il reste à savoir si cette myopie est primitive, ou due à la tension excessive et longtemps soutenue du muscle ciliaire et des muscles de la convergence.

Jæger eut le premier l'occasion d'examiner au microscope le cristallin. Il trouva les couches corticales perinucléaires seules opacifiées; de Græfe est arrivé aux mêmes constatations anatomiques.

En général, la cataracte zonulaire est double, bien qu'inégalement développée sur les deux yeux. Il est rare de la rencontrer unilatérale, l'autre œil restant absolument indemne, ou ne se prenant que longtemps après. La luxation cristallinienne concomitante signalée par de Græfe est également exceptionnelle.

L'étiologie, comme d'ailleurs celle de toutes les cataractes congénitales, est encore très obscure. S'agit-il d'un trouble survenu pendant l'évolution de la lentille, ou bien d'un état pathologique des membranes profondes? Les deux théories peuvent être soutenues.

Arlt a signalé la fréquence des convulsions et de l'hydrocéphalie.

Horner, tout en insistant sur les altérations possibles des méninges, accuse surtout le rachitisme intra-utérin, et appelle l'attention sur une conformation particulière des dents, qui se montrent rabougries et cannelées en travers. A ce propos, il fait observer qu'il doit exister un certain rapport entre ces deux productions ectodermiques, les dents d'une part et le cristallin de l'autre.

Sans vouloir contester les remarques de ces auteurs, nous dirons que dans bien des cas la cataracte zonulaire s'observe chez des enfants bien constitués n'offrant aucune trace de rachitisme.

Un fait de la plus haute importance, c'est que la constitution de ce genre de cataracte n'est pas toujours la même. En effet, si la variété stratifiée molle décrite par Græfe et Jæger ne fait pas de doute, il n'en demeure pas moins démontré aujourd'hui, qu'on est souvent en présence d'un autre type à noyau parfaitement sclérosé rappelant la cataracte des vieillards.

Ce sont des hasards opératoires qui ont conduit Hasner et Mooren[1] d'abord, puis Alf. Græfe[2], Just[3] et nous-même[4] à reconnaître combien l'opinion de v. Græfe et Jæger avait été absolue.

La translucidité du centre du noyau, envisagée par le grand ophtalmologiste de Berlin comme le signe caractéristique de la variété entièrement molle, existe tout autant dans celle à noyau scléreux. De là des méprises qui n'ont été reconnues que pendant l'opération.

De pareilles cataractes infantiles scléreuses sont loin d'être exceptionnelles. Just, sur quinze cataractes zonulaires opérées sur des enfants de sept à quinze mois, n'en a pas rencontré moins de quatre. O. Becker, à qui les cristallins ont été confiés, a trouvé l'épithélium sous-

1. Hasner et Mooren, *Ophth. Beobacht.*, 1867.
2. Alf. Græfe, *Bericht der ophthal. Gesellschaft*, 1879, p. 25.
3. Just, *Kernstaare im Kindersalter* (*Centralblatt f. Augenheilk.*, 1880).
4. Panas, *Arch. d'Opht.*, Paris, 1882, t. II, p. 481.

capsulaire modifié et un noyau jaune sclérosé, ayant la consistance de la cire.

Même chose est arrivée dans le cas que nous avons opéré, et dans ceux de Bellouard et Redard relatés dans notre communication aux *Archives d'Ophtalmologie*.

Ce qui est plus caractéristique encore, c'est la possibilité de la transformation de ces cataractes en morgagniennes, ainsi qu'en témoignent les observations de Janin, de Arlt, d'O. Becker et de Just. Ce dernier l'a vue survenir rapidement chez un enfant après une attaque de convulsions.

Schirmer[1] après Beselin[2], s'étant livré à une étude approfondie sur la structure et le mode d'évolution des cataractes centrales *stratifiée* et *nucléaire*, a établi que la lésion fondamentale réside dans une altération vacuolaire débutant autour du noyau. Ce dernier se sclérose à son tour, se rétracte et présente également des vacuoles moins nombreuses et plus petites. Pour l'auteur, les deux variétés *nucléo-sclérosique* et *nucléaire molle* ne sont en somme que deux types d'un même processus pathologique. Tel est aussi l'avis de Knies[3], qui soutient que le trouble nutritif, d'après l'époque de son apparition, provoque l'une ou l'autre forme. Il est à ajouter qu'on assiste parfois à la transformation de la cataracte zonulaire en une nucléo-centrale scléreuse. Toutes deux apparaissent en bas âge, sont souvent héréditaires, et comme telles se rencontrent sur plusieurs membres d'une même famille. Hirschberg cite une observation où la grand'mère, la mère et l'enfant étaient atteints de cataracte stratifiée. Schirmer l'a notée chez la mère et le fils, et Knies chez trois frères, dont la mère et le grand-père maternels présentaient des anomalies cristalliniennes analogues.

Comme Schirmer, Lawford[4] admet la rétraction du noyau qu'il a très nettement constatée, et s'élève contre l'opinion de Beselin attribuant la zone périnucléaire à l'action des réactifs. Il est bon de dire encore que l'on a signalé quelques cas de cataracte stratifiée sur des yeux pathologiques d'adultes (v. Græfe[5], Becker[6] et Schirmer, *l. c.*). Une autre particularité à propos du noyau consiste dans sa densité relative (de Græfe[7]) et son degré élevé de réfraction (Zehender, Mathissen, Jacobson[8]).

On n'a pas manqué de contester le début intra-utérin de ce genre de

1. Schirmer, *Arch. f. Opht.*, XXXV, 3, p. 147; XXXVI, 1, p. 185; XXXVII, 4, 1891.
2. Beselin, *Arch. f. Augenh.*, XVIII, p. 71, 1888.
3. Knies, *Grundriss d. Augenh.*, 1888, p. 282.
4. Lawford, *Opht. H. R.*, XII, p. 184, 1888.
5. v. Græfe, *Arch. f. Opht.*, II, 1, p. 275, 1856.
6. Becker, *Bericht d. Augenkl. d. Wien. Universität*, p. 96, 1867.
7. v. Græfe, *Arch. f. Opht.*, I, 2, p. 250, 1855.
8. Jacobson, *Klin. Mbl.*, XV, p. 239 et 511, et XVII, p. 307.

cataracte, et bien des auteurs l'ont envisagée comme acquise, apparaissant entre la première et la deuxième année. Dub[1], se fondant sur ce que le cristallin cataracté ne dépasse guère 5mm,6 de diamètre équatorial, tandis que le diamètre minimum à l'état physiologique est d'au moins, d'après les mensurations qu'il a faites, de 6mm,8, conclut à l'origine fœtale. Du reste, vu sa couleur grisaille et son siège profond, la cataracte peut souvent passer inaperçue dans les premiers temps.

Cette manière d'envisager la question suppose démontrée la théorie de Horner, d'après laquelle la cataracte stratifiée débuterait par les couches sous-capsulaires du cristallin fœtal, sous l'influence du rachitisme intra-utérin, particulièrement fréquent, d'après Kosowitz, dans les derniers mois de la grossesse. Si au contraire on admet la théorie de Arlt, soutenue tout dernièrement par Peters[2], rien ne s'oppose à ce que le processus débute dans les premières années de la vie. Tout se passe ici au sein du noyau, qui devient vésiculaire, durcit et se rétracte. Cette altération peut même se propager du côté des pôles, et constituer une cataracte axiale antérieure et postérieure.

Le fait important qui ressort de toutes ces recherches, c'est la sclérose fréquente du noyau, impossible à reconnaître cliniquement, ainsi qu'en font foi les observations de Deutschmann[3], C. Hess et autres. Toujours est-il que la production chez le nouveau-né d'une sclérose cristallinienne centrale, envisagée jusqu'ici comme exclusive à la vieillesse, a lieu de nous étonner. Aussi peut-on se demander si cet état tient au tassement et au ratatinement des fibres, ou ne dépend pas plutôt d'un état pathologique.

I. — CATARACTE MOLLE ET LIQUIDE

Cette forme de cataracte congénitale ne diffère en rien de celle du jeune âge, sauf qu'elle apparaît dès la naissance. Sa couleur laiteuse ou légèrement bleuâtre la fait reconnaître au premier examen. Lorsqu'elle est complètement liquide, son aspect devient uniformément blanc; dans les cas au contraire où la masse n'est pas encore liquéfiée, on aperçoit des rayons dirigés en différents sens. Un caractère propre est sa tendance marquée à la résorption; aussi tôt ou tard aboutit-elle à la forme *aride siliqueuse*. Habituellement bilatérale, on l'observe chez des enfants bien constitués. L'intégrité du fond de l'œil est la règle, circonstance qui rend le pronostic favorable, à la condition de ne pas différer l'opération au delà de trois à six mois.

1. Dub, *Arch. f. Opht.*, XXXVII, 4, p. 26, 1891.
2. Peters, *Arch. f. Opht.*, XXXIX, 1, p. 221, 1893.
3. Deutschmann, *ibid.*, XXXII, 2, p. 295.

J. — CATARACTE ARIDE SILIQUEUSE CONGÉNITALE

On admet généralement que cette cataracte constitue le dernier terme de régression de la variété précédente. Elle se caractérise par la rétraction du sac capsulaire, qui renferme dans son intérieur des produits graisseux, myéliniques et calcaires. Les altérations histologiques de la capsule sont les mêmes que celles décrites dans la forme *siliqueuse acquise*, et consistent en une stratification de la cristalloïde en lamelles irrégulières, avec corps fusiformes et masses colloïdes.

Cette cataracte s'observe souvent sur des yeux arrêtés dans leur évolution et atteints de nystagmus. Il n'est pas rare de rencontrer la persistance de l'artère hyaloïdienne, des restes de la membrane pupillaire, un colobome de l'iris, ou bien des atrophies choroïdiennes et rétiniennes d'ordre pathologique.

Dans quelques cas, l'opacité occupe uniquement le centre et, après dilatation de la pupille, on arrive à apercevoir le fond de l'œil. Mais le plus ordinairement, la totalité du champ pupillaire est obstruée, outre qu'il peut s'établir des adhérences iritiques.

Lorsque l'opacification se borne au centre, il suffit de pratiquer une iridectomie optique; si elle est totale, il faut procéder à l'extraction ou à l'irido-capsulotomie. Malheureusement, on risque souvent d'échouer, vu qu'on opère sur des yeux ayant subi pour la plupart un arrêt de développement.

K. — CATARACTE AXIALE CONGÉNITALE

Sous cette dénomination proposée par O. Becker, on comprend différentes formes de cataractes congénitales relativement rares.

Knies[1] en a décrit une première variété qu'il appelle *cataracte en fuseau*. La ligne opacifiée s'étend habituellement d'un pôle à l'autre, et se termine par deux cupules sous-cristalloïdiennes, l'une en avant, l'autre en arrière. L'œil, ordinairement normal, permet de supposer un arrêt de développement de la lentille. Ce qui est certain, c'est qu'on observe cette variété chez des enfants issus, pour le grand nombre, de parents cataractés dès la naissance. Leber[2] est parvenu à la produire expérimentalement à l'aide d'une piqûre faite au centre de la capsule.

Un type plus commun est la cataracte *polaire*, tant *antérieure* que *postérieure*, combinée ou non à la précédente et à celle *pyramidale*.

Mentionnons enfin certaines formes rares, telles que : la cataracte

1. Knies, *Ueber der Spindelstare* (*Arch. f. Ophth.*, XXIII, p. 211).
2. Leber, *Arch. f. Opht.*, Bd. XXXVI, 1, 283.

pointillée ou *disséminée*, la *striée* ou *radiaire* et celle *cunéiforme* dont l'origine congénitale n'est pas toujours facile à établir, et qui au point de vue de l'anatomie pathologique est encore mal connue.

L. — CATARACTE TRAUMATIQUE

Cette cataracte succède à un traumatisme cristallinien accompagné le plus ordinairement de la rupture de la cristalloïde. Dans ces conditions, l'humeur aqueuse imbibe le tissu propre de la lentille, et le gonfle au point de constituer un magma champignonneux qui remplit parfois le champ pupillaire. D'après Becker[1] et Schlösser[2], on trouve dans le cristallin un grand nombre de vacuoles myéliniques analogues à celles rencontrées dans les parties opaques des cataractes spontanées. Rappelons que Schirmer[3] a pu provoquer sur le lapin une cataracte stratifiée en discisant la capsule.

A la suite de ce travail de liquéfaction, il n'est pas rare de voir le sac capsulaire se vider en grande partie de son contenu, et donner naissance à une cataracte aride siliqueuse consécutive.

En dehors des blessures proprement dites par instruments tranchants ou piquants, la simple commotion du cristallin, ou sa malaxation faite dans un but thérapeutique, sont capables de provoquer l'opacification.

Cette cataracte est souvent tardive, si bien que des malades, ayant oublié l'accident, se présentent avec une opacité unilatérale en apparence spontanée. Ce fait a depuis longtemps attiré notre attention, et nous a conduit à désigner ces dernières sous le nom de *traumatiques tardives*, pour les distinguer des *traumatiques d'emblée*, et de celles véritablement *spontanées*.

Pour expliquer l'opacification survenant des mois et des années après un traumatisme oculaire, nous pensons qu'il faut invoquer des troubles de nutrition des membranes profondes de l'œil. Sans doute, ce n'est là encore qu'une hypothèse, mais des recherches anatomo-pathologiques précises pourront la justifier. Ce que nous tenons à établir, c'est qu'en face de cas de ce genre, le clinicien doit rechercher la part qui revient au traumatisme.

Parmi les agents vulnérants, les aiguilles, la pointe de ciseaux, les fragments de verre, les grains de plomb, etc., atteignent souvent le cristallin, soit directement, soit à travers l'iris. Comme la cornée est ordinairement intéressée, on l'examinera avec soin, pour se rendre compte du point de pénétration.

1. Becker, *Bericht d. Augenkl. d. Wien. Universität*, p. 96, 1867.
2. Schlösser, *Experim. Studien u. traumat. Cataract*, p. 7, München.
3. Schirmer, *Arch. f. Opht.*, XXXVI, 1, p. 231, 1889.

L'exploration du cristallin à l'éclairage oblique nous renseigne sur le lieu et l'étendue de la brèche capsulaire, ainsi que sur la présence du corps étranger qui a pu s'y loger. Celui-ci peut nous échapper, soit qu'il ait pénétré profondément dans le vitré, soit qu'il occupe un siège périphérique, ne lui permettant pas d'être vu, alors même qu'on aurait largement dilaté la pupille par une instillation préalable d'atropine. Un autre obstacle dépend de l'opacification du cristallin, ou de synéchies iritiques qui encombrent l'orifice pupillaire; ce n'est alors qu'après résorption des masses cataractées, que le corps peut devenir apparent. Cela a lieu particulièrement pour les fragments de fer, qui, grâce à leur couleur noire ou rouille, tranchent nettement sur le fond blanc de la cataracte réduite.

Rarement on assiste à l'incapsulation du corps étranger sur un point devenu opaque de la lentille. Plus exceptionnel encore est le cas où, après avoir perforé la cristalloïde antérieure, le corps rebondit et tombe dans l'humeur aqueuse. Pareille chute est toutefois possible plus tard, alors que le fragment se dégage spontanément, à la suite de la résorption qui se fait autour.

Dans les cataractes traumatiques, ce travail régressif varie. Plus la brèche capsulaire est large et plus il s'accentue; chez les enfants, il est parfois si rapide que la vision se rétablit spontanément. Quelquefois aussi le travail d'opacification peut s'arrêter et même rétrocéder en entier, ainsi que nous en avons vu tout dernièrement un exemple chez un enfant de neuf ans qui s'était piqué le centre de la cornée et du cristallin avec une plume d'acier. On observe aussi l'état stationnaire chez des adultes lorsqu'au niveau de la petite brèche capsulaire un dépôt plastique ou une synéchie iritique s'opposent à la pénétration de l'humeur aqueuse dans le cristallin. Chez les individus âgés, on ne saurait compter sur une résorption totale, à cause de la sclérose du noyau et de la moindre activité des échanges nutritifs de l'œil.

Ce sont là autant de particularités dont il faut tenir compte au point de vue des indications thérapeutiques et du mode d'intervention chirurgicale. Une condition fâcheuse est le gonflement rapide et tumultueux de la cataracte, entraînant une forte réaction accompagnée de douleurs ciliaires vives, de larmoiement, de photophobie et souvent de manifestations glaucomateuses. Pareils accidents sont surtout à craindre chez les adultes, et alors qu'il s'agit d'une vaste brèche capsulaire. C'est pour ce motif que, dans la discision, on a donné le conseil d'ouvrir la cristalloïde sur une petite étendue, quitte à y revenir lorsque le travail de résorption s'arrête.

Une particularité signalée tout dernièrement par Fuchs[1], surtout après

1. Fuchs, *Beiträge z. Augenheilk.*, 3, 1891.

discision à l'aiguille, consiste dans le dépôt de fins précipités cristalliniens contre la face postérieure de la cornée. A cause de leur coloration grisâtre, et plus rarement noire, ces amas pourraient faire croire à une complication d'iritis séreuse.

M. — CATARACTE DUE A LA PRÉSENCE D'ENTOZOAIRES DANS LE CRISTALLIN

C'est à dessein que nous plaçons ici l'étude des entozoaires du cristallin, vu qu'ils en altèrent la transparence et donnent lieu à des cataractes, dont la cause réelle échappe jusqu'au moment de l'opération. C'est ce qui est arrivé particulièrement à v. Græfe[1], qui, en procédant à une extraction chez une femme de 42 ans, aperçut, une fois la lentille enlevée, une masse globuleuse blanchâtre qu'il fit sortir en excerçant sur l'œil des pressions douces. C'était une vésicule transparente de 6 millimètres de diamètre, pourvue d'une tête aplatie terminée par une couronne de crochets. Il en conclut qu'il s'agissait d'un cysticerque. Comme la pupille continuait à être obstruée par un réseau de fines membranules, il procéda à une discision au crochet qui fut suivie d'une perte abondante de vitré ramolli et jaunâtre. Le doute était d'autant plus permis que la cataracte avait évolué rapidement dans l'espace de quatre mois, et s'accompagnait de larges synéchies iritiques.

Nordmann et Gescheidt[2] disent avoir observé un cristallin habité par la filaire humaine, un second occupé par le *menostoma lentis*, enfin quatre autres où il existait plusieurs *distoma hæmatobium*. Dans l'un de ces derniers cas, il s'agissait d'un enfant de neuf ans mort dans le marasme, et dont le cristallin était cataracté dès la naissance.

N. — CATARACTES SECONDAIRES OU CONSÉCUTIVES

La cataracte *consécutive* est caractérisée par la présence dans le champ pupillaire d'une cloison membraneuse, formée du sac capsulaire rétracté et contenant des masses cristalliniennes habituellement dégénérées.

Entre une simple membranule transparente qui reflète la lumière et un diaphragme absolument opaque d'aspect crayeux, on rencontre tous les intermédiaires. Nous n'envisagerons ici comme *cataractes secondaires* véritables que celles qui mettent un obstacle réel à l'exercice de la vision. Dans ces cas, outre les altérations régressives de l'épithélium sous-capsulaire, on observe des masses cristalliniennes

1. V. Græfe, *Arch f. Ophth.*, XII, 2, p. 191.
2. Nordmann et Gescheidt, *Microscope Beiträge*, 1832, et *Journ. de Ammon*, 1833.

caséeuses ou calcaires, absolument intransparentes; à quoi s'ajoutent, lors d'inflammation de l'iris, des synéchies pupillaires partielles ou totales, qui souvent réduisent la vue à la simple perception lumineuse.

Une condition particulièrement fâcheuse, dont l'extraction avec iridectomie est responsable, réside dans l'enclavement de la capsule entre les lèvres de l'incision cornéenne. Outre le retard apporté à la cicatrisation du lambeau et au rétablissement de la chambre antérieure, cette complication expose à des tiraillements de la zonule et des procès ciliaires, d'où il résulte une cyclite pouvant aboutir au glaucome et à l'atrophie définitive du globe.

D'une façon générale, plus la cataracte secondaire est épaisse, et plus l'acuité visuelle devient défectueuse. Il est cependant des cas, relativement fréquents, où de simples membranules, d'abord transparentes, s'épaississent et se plissent, au point de disperser les rayons lumineux et de nuire considérablement à la vision.

Étant donné que la cataracte secondaire est due principalement à des masses cristalliniennes retenues dans la capsule, tout opérateur désireux d'éviter une intervention ultérieure devra s'attacher à les extraire le plus complètement possible. Pour la même raison, il n'opérera qu'avec réserve des cataractes non mûres.

O. — RÉGÉNÉRATION DU CRISTALLIN

A côté du travail régressif dont nous venons de parler, nous croyons devoir signaler la régénération possible du cristallin après son extraction.

Il faut tout d'abord distinguer les cas où il s'agit de l'éclaircissement de la lentille en voie de s'opacifier, ainsi que nous en avons précédemment cité des exemples. De pareils faits ont été observés, aussi bien chez l'homme que chez les animaux, mais toujours sur des sujets jeunes, à l'âge où le cristallin est en pleine évolution, comme cela résulte des expériences de Textor, Le Roy d'Étiolles, Gayat, Millot et autres.

La régénération d'un cristallin spontanément cataracté et extrait est plus que douteuse, au moins chez l'homme. Ce qui a pu en imposer en pareil cas, c'est la conservation de la transparence des masses cristalliniennes emprisonnées entre les deux cristalloïdes, s'accompagnant d'hyperplasie des cellules de l'épithélium, le tout formant une masse plus ou moins diaphane.

II

SYMPTOMES, MARCHE ET COMPLICATIONS DES CATARACTES

Grâce à nos moyens perfectionnés d'examen, parmi lesquels l'éclairage oblique à la loupe et celui à l'ophtalmoscope tiennent la première place, rien n'est plus facile aujourd'hui que de reconnaître la cataracte dès son début.

A cet effet, on doit recourir au miroir plan et passer en revue les divers méridiens du cristallin. La dilatation préalable de la pupille facilite grandement l'exploration. Non seulement le trouble cataracté, si minime qu'il soit, est reconnu, mais encore on se rend compte de sa couleur, de son siège et de sa consistance.

On ne saurait confondre les opacités appartenant à la lentille avec celles plus profondes du vitré. Il suffit de se rappeler que les premières sont fixes, suivent les excursions de l'œil et s'arrêtent avec lui, alors que les secondes constituent de véritables corps flottants.

Nous ne signalerons que pour mémoire les taies cornéennes, dont la situation superficielle exclut toute équivoque. Les dépôts iritiques et les restes de la membrane pupillaire recouvrent la cristalloïde antérieure et se distinguent par là de la vraie cataracte.

Les troubles fonctionnels varient suivant le siège, l'étendue et la période d'évolution du processus.

Toute opacification du noyau entrave la vision d'une façon plus prompte et plus marquée que celle commençant par l'équateur. Dans ce dernier cas le trouble peut passer inaperçu, et il en est de même lors de cataracte unilatérale sur un œil amblyope ou amétrope, l'autre étant supposé normal. On conçoit, d'après cela, qu'il soit souvent impossible de préciser la date exacte du début.

Les opacités partielles situées sur le trajet des rayons lumineux provoquent la sensation de mouches *fixes*, qui deviennent surtout apparentes lorsque le sujet regarde à travers un trou sténopéique.

L'apparition d'une presbyopie rapidement progressive s'observe fréquemment et tient à la diminution d'élasticité du cristallin.

Un certain degré de myopie acquise n'est pas rare et dépasse exceptionnellement 0,50 à 2 dioptries; elle dépend d'une exagération de l'indice de réfraction de la lentille et, dans certaines cataractes gonflées, de l'augmentation de la courbure. Avec des verres concaves, on parvient alors à améliorer la vision à distance.

Plus rarement on rencontre de l'astigmatisme acquis provenant de modifications de réfringence ou de courbure des méridiens correspon-

dants de la lentille. Le malade accuse alors un trouble visuel qui n'est pas en rapport avec le degré d'opacification; il voit toute source lumineuse entourée de rayons stellaires (*stéphanopsie*) et se plaint parfois de *polyopie monoculaire*. La kératométrie permet de distinguer cet astigmatisme symptômatique de la cataracte de celui propre à la cornée. Le port de verres cylindriques est ici indiqué.

La plupart des cataractés sont éblouis par la lumière vive. Voilà pourquoi ils affectent des attitudes caractéristiques; ils penchent habituellement la tête ou portent la main au front, à moins qu'ils ne fassent usage de verres foncés. Ils préfèrent un éclairage atténué qui leur permet de mieux voir, par suite du moindre rétrécissement de la pupille. Cette interprétation, vraie pour les cataractes centrales, ne saurait expliquer la photophobie éprouvée par les malades, dont la totalité du cristallin est opaque. Force nous est donc d'admettre une sorte d'hyperesthésie de la rétine, dont le sens lumineux s'exagère par l'ombre que projette la cataracte. C'est là un éblouissement analogue à celui que l'on éprouve, lorsqu'on passe brusquement d'un lieu sombre dans un espace vivement éclairé.

Dans les cataractes spontanées, exemptes de toute lésion du fond de l'œil, le *champ visuel* reste normal. On s'en assure en promenant sur le périmètre ou le campimètre la flamme d'une bougie, pendant que le sujet fixe monoculairement l'extrémité de son indicateur posé au centre de l'appareil. Tout rétrécissement atypique indique des complications du côté du fond de l'œil.

On détermine l'acuité par le procédé de v. Græfe. Si l'individu perçoit nettement la clarté d'une bougie placée à 5 mètres de distance, son acuité peut être envisagée comme normale. Pour chaque mètre de moins on en déduit $\frac{1}{5}$, et ainsi de suite jusqu'à 0.

La nature de la cataracte n'est pas indifférente. C'est ainsi que, pour une opacification de même étendue, la sclérose entrave moins la vision que la phacomalacie. L'âge a également de l'importance, vu que la perceptibilité de la rétine est inférieure chez les vieillards et les sujets atteints de cataracte congénitale.

A moins de dischromatopsie préexistante, le sens des couleurs est conservé. Le rouge et le vert, à cause de leur pouvoir plus grand de pénétration, sont les mieux vus. On s'en assure en recouvrant l'œil à l'aide d'un verre rouge, et en ayant soin d'opérer dans une pièce sombre. S'il y avait lieu de soupçonner une amblyopie toxique caractérisée par un scotome central pour les couleurs, on procéderait de la même façon, sauf à se servir d'un trou sténopéique recouvert du verre rouge.

Malgré toutes les présomptions, il faut se garder d'affirmer que le malade, après l'opération, pourra se livrer à ses travaux habituels. On sait en effet que la rétine peut conserver sa sensibilité lumineuse et

colorée, et perdre son acuité visuelle. C'est pourquoi l'on doit s'enquérir de l'état de l'œil avant l'apparition de la cataracte. Tout traumatisme antérieur, une myopie forte, des synéchies iritiques et des taies cornéennes persistantes constituent autant de conditions fâcheuses.

La couleur blanche laiteuse et l'augmentation du volume du cristallin rendant la chambre antérieure étroite, indiquent que la cataracte est molle. Inversement, une teinte foncée grise, jaune ou noire, la diminution du volume de la lentille caractérisée par l'exagération des diamètres de la chambre antérieure et un ombre portée par l'iris sur la cristalloïde, plaident en faveur de cataractes dures à noyau scléreux. Parmi ces dernières, il en est qui, à cause de leur peu d'intransparence, peuvent en imposer pour des cataractes incomplètes stationnaires. Pareille méprise est d'autant plus regrettable qu'elle condamne le malade à une inaction prolongée. On l'évite en tenant compte du peu de tendance de l'opacification à se compléter, de l'âge généralement avancé du sujet, et de la coexistence fréquente de l'artério-sclérose des carotides et de leurs branches terminales. Lorsqu'on procède à l'extraction, on trouve le cristallin entièrement dur, bien qu'ambré et diaphane à la périphérie; conditions qui rendent le résultat optique généralement parfait.

La cataracte sénile ponctuée décrite par Becker, et que l'on rencontre chez les individus de trente à quarante ans, offre des caractères analogues. Elle occupe les couches sous-corticales, surtout les antérieures, évolue très lentement et s'accompagne d'épaississement notable de la cristalloïde. Waldauer[1] en a publié deux observations, et C. Hess[2], qui lui donne le nom de *zonulaire ponctuée*, a pu l'examiner anatomiquement. Nous reproduisons la description et les détails histologiques de son troisième cas. Il s'agissait d'un homme de soixante-huit ans, dont la vue était jusque-là restée normale. A l'exception de la zone périnucléaire rendue opaque dans l'étendue de 4 millimètres, et la stratification d'un grand nombre de fins points cataractés, le cristallin était transparent. Après maturation artificielle, on fit l'extraction de la lentille, qui mesurait 6 millimètres dans le sens équatorial et $3^{mm},5$ d'avant en arrière. Sur les coupes on constata la liquéfaction des couches sous-capsulaires, due aux manœuvres de la maturation, et autour du noyau une zone opaque, formée de l'agglomération d'un grand nombre de vacuoles à contenu myélinique, les unes rondes, les autres irrégulières, de $0^{mm},004$ en moyenne; le noyau était également envahi, mais non rétracté. Toutes ces lacunes se coloraient par l'hématoxyline et le carmin, d'une façon d'autant plus intense qu'elles étaient rapprochées du centre.

1. Waldauer, *Arch. f. Opht.*, XXXI, 1, p. 249.
2. Hess, *Arch. f. Opht.*, XXXIX, 1, p. 183, 1893.

L'auteur dit avoir observé à la clinique de Sattler 11 cas analogues dont 4 avec examen histologique. L'âge des malades variait de trente-quatre à soixante-quatre ans, et la marche en a toujours été lente. Il n'y avait ni albuminurie, ni diabète, ni autre dyscrasie, et les sujets ont recouvré une bonne vision, l'extraction ayant été complète, grâce à la sclérose des parties restées transparentes.

Ce sont les variétés précédemment mentionnées qui ont conduit récemment divers auteurs à préconiser l'extraction des cataractes réputées non mûres. Alf. Græfe a appelé le premier l'attention sur trois types susceptibles d'être opérés avec succès :

1° Les cataractes à noyau ambré et à écorce diaphane, présentant çà et là des points et des stries grisâtres ; variété commune chez les myopes.



Fig. 137. — Cataracte ponctuée sénile (d'après Ch. Hess).

2° Les cataractes corticales postérieures avec adjonction d'un semis opaque dans les couches restées transparentes.

3° Celles où toutes les parties du cristallin sont parsemées de nombreux conglomérats pointillés, séparés les uns des autres par de minces cloisons diaphanes.

Le champ opératoire a été encore élargi par Schweigger et Hirschberg. Pour le premier, à partir de la cinquantaine et sûrement après soixante ans, toute cataracte peut être extraite, sitôt qu'elle empêche le malade de continuer ses occupations. Au-dessous de cinquante ans, Schweigger conseille de s'abstenir et d'attendre la maturité complète, à moins qu'on ne préfère recourir à la maturation artificielle. A ce propos, C. Hess fait observer que dans la forme *ponctuée* l'extraction réussit même chez les individus de quarante ans.

Quelle que soit la variété, on doit procéder à un examen minutieux de la pupille qui, en l'absence de complications, apparaît régulière et se contracte vivement sous l'action de l'éclairage; lors de lésions du fond de l'œil, elle devient mydriatique et perd ses réflexes normaux.

Nous avons insisté sur les synéchies qui rendent l'orifice pupillaire indilatable. Ajoutons qu'il est des cas de rigidité du sphincter irien qui ne cèdent que partiellement à l'atropine, et constituent un obstacle réel à l'extraction.

La marche de la cataracte, autrement dit le temps qu'elle met à évoluer, diffère non seulement suivant les formes, mais aussi d'un sujet à l'autre; de là l'impossibilité de préciser l'époque où une intervention deviendra nécessaire. En général, les cataractes juvéniles molles se complètent plus rapidement que celles demi-molles ou scléreuses. Par contre, celles congénitales, dont la variété *zonulaire* est le type, restent longtemps stationnaires. Il en est ainsi des *polaires*, consécutives à des choroïdites chroniques, à des ulcères centraux perforants de la cornée et à la rétinite pigmentaire.

Une forme essentiellement lente est l'*arc sénile* du cristallin. Sa configuration en anneau *régulier* blanc opaque bordant l'équateur dans toute son étendue et exceptionnellement double, permet de le distinguer nettement des cataractes évoluant de la périphérie au centre.

A part les exceptions précédemment signalées, la cataracte constitue une affection essentiellement progressive; les exemples de rétrocession sont rares et comportent des interprétations diverses. Nous avons déjà mentionné l'éclaircissement de certaines formes traumatiques partielles. Parmi les cataractes pathologiques, il en est de disséminées se montrant dans le cours de l'irido-choroïdite et du glaucome, qui peuvent également disparaître avec le processus inflammatoire. Chez les jeunes sujets atteints de cataracte laiteuse congénitale, Alberts[1], Olscher[2] et v. Græfe[3] ont signalé la résorption avec intégrité de la capsule; et chose curieuse, dans l'observation de v. Græfe, cette terminaison heureuse s'est poursuivie pendant plusieurs générations. Notons encore les cas de cataracte diabétique molle relatés par Seegens[4], où l'éclaircissement serait survenu après une cure aux eaux de Carlsbad.

A propos de la variété morgagnienne, nous avons parlé de la transformation des masses corticales opaques en un liquide clair, dans lequel nagent le noyau, des éléments graisseux et parfois de la cholestérine. Warnatz[5] rapporte deux cas de cet ordre, l'un chez un homme alcoo-

1. Alberts, *Himly Opht. Bibliotek*, II, p. 3, 1804.
2. Olscher, *Walther et Ammon Journ.*, II.
3. V. Græfe, *Arch. f. Opht.*, II, 1863.
4. Seegens, Berlin, 1875.
5. Warnatz, *Ammon's Zeitschr. f. Opht.*, V.

lique de quarante ans, l'autre chez une femme arthritique de cinquante. Brettauer[1] en donne trois, Lange[2] un, Nordmann[3] un autre, à quoi nous ajouterons le nôtre précédemment cité.

Pour comprendre les faits rares d'éclaircissement et de résorption de la cataracte, il suffit de se rappeler que, d'après Becker et Magnus, dans toute opacification spontanée ou traumatique, il se produit un apport anormal de liquide, qui, s'interposant entre les fibres sous forme de gouttes myéliniques, en amène la dissolution. Dans la cataracte sénile, cette hydropisie débute 82 à 83 fois sur 100 par l'équateur, 9 à 10 par les pôles et 7 à 8 autour du noyau. La même altération se retrouve dans les cataractes diabétiques, ainsi que dans celles produites expérimentalement par la naphtaline et le sel marin. Il est à noter que la zone cataractée n'est pas immédiatement sous-capsulaire, mais qu'elle siège à une certaine distance de l'équateur, là où s'établit chez les vieillards l'arc sénile du cristallin; toujours l'opacification est plus prononcée en arrière qu'en avant. Ce début par la périphérie s'explique, d'après Magnus[4] et Wagenmann[5], par la pénétration de la lymphe à travers l'équateur et le pôle postérieur; à quoi s'ajoute l'altération chimique des fibres cristalliniennes ayant pour conséquence la rétraction du noyau.

III

TRAITEMENT DE LA CATARACTE

De tout temps l'intervention chirurgicale a été envisagée comme le moyen véritablement efficace pour restituer la vision aux individus atteints de cataracte. Les divers topiques prétendus éclaircissants ne méritent en effet aucune créance. Tous ceux proposés jusqu'ici n'ont donné que des insuccès, y compris, nous le craignons, le suc de la cinéraire maritime, préconisé récemment en Angleterre. Seuls les courants continus faibles, appliqués sur l'œil, peuvent exercer une action favorable sur les cataractes incipientes du jeune âge, résultant d'une simple transsudation de liquides dans les espaces interfibrillaires du cristallin.

Ce que nous venons de dire au sujet des topiques reste vrai pour les divers agents médicamenteux généraux. Le mercure, les iodures alcalins, l'ammoniaque, pas plus que l'huile phosphorée, n'ont donné de résultats réels.

1. Brettauer, Congrès de Heidelberg, 1885.
2. Lange, *Arch. f. Opht.*, XXX, 3, 1884.
3. Nordmann, *Arch. f. Augenh.*, XIV, 1885.
4. Magnus, *Arch. f. Augenh.*, 1892, p. 1.
5. Wagenmann, *Arch. f. Opht.*, XXXVII, 1, p. 241.

Les méthodes opératoires proposées depuis les temps les plus anciens jusqu'à nos jours sont nombreuses et variées. Toutes s'adressent directement à la cataracte, sauf les *paracentèses répétées* et l'*iridectomie optique*, qui constituent des procédés indirects.

En ce qui concerne les *paracentèses*, nous les trouvons mentionnées dans Hecquet[1] 1729, puis Hoc[2] et son élève Col de Villard; après quoi, il faut arriver à Sperino de Turin[3] pour les voir pratiquer sur une grande échelle. Si l'on juge de cette méthode par l'oubli dans lequel elle est tombée, on est conduit à conclure que les résultats en ont été peu encourageants.

L'*iridectomie optique* offre, par contre, des indications très nettes et rend de réels services dans le traitement des cataractes non encore mûres, et de celles centrales ou zonulaires non progressives de l'enfance. Dans la dernière forme, non seulement la vision se rétablit à un point parfois étonnant, mais l'iridectomie dispense de l'usage de verres correcteurs lourds, dont les défauts optiques sont bien connus. L'individu en possession de son accommodation adapte les yeux, presque aussi facilement que si ses cristallins étaient normaux. Mais pour qu'il en soit ainsi, il faut que la brèche iritique pratiquée en bas et quelque peu en dedans ne dépasse pas les dimensions d'une simple sphinctérectomie; sans quoi le sujet serait gêné par la grandeur des cercles de diffusion.

Les opérations qui s'adressent à la cataracte elle-même comprennent la *discision*, l'*aspiration* ou *succion*, l'*extraction* avec ses nombreuses variétés, et finalement l'*abaissement* direct ou par réclinaison, qui, après avoir été la méthode à peu près exclusive pendant des siècles, est tombé de nos jours dans un complet discrédit.

A. — DISCISION DE LA CATARACTE

D'après un passage de Galien[4], la discision n'aurait pas été inconnue des anciens. C'est principalement dans les cataractes liquides qu'ils conseillaient cette opération, en vue de faire disparaître l'opacité, dont il ne subsistait qu'un dépôt au bas de la chambre antérieure.

Les Arabes n'en font pas mention, et il faut arriver à Ambroise Paré et à Guillemeau pour la voir préconisée à nouveau.

Au XVIIIe siècle, la discision se généralisa, en ce sens qu'on l'appliquait non seulement aux cataractes entièrement *liquides*, mais à toutes

1. Hecquet, *Lettre sur l'abus des purgatifs et des amers*, 1729.
2. Hoc et Col de Villard, 1742.
3. Sperino, *Études cliniques sur l'évacuation répétée de l'humeur aqueuse dans les Maladies de l'œil*, Turin, 1862.
4. Galien, lib. XIV, cap. XIX, t. X, p. 1019.

celles *molles* et *demi-molles* qui, vu leur peu de consistance, se prêtaient mal à l'abaissement. Le procédé consistait à disciser la lentille à l'aide d'une aiguille introduite par la sclérotique; ce qui lui a valu le nom de *sclérotico-nyxis* (Brisseau, Heister, Acrel, Percival Pott et autres).

Conradi[1], élève de Richter, proposa le premier de faire pénétrer l'aiguille par la cornée. Cette méthode, connue sous le nom de *kératonyxis*, fut adoptée par Buchorn[2] et a été généralisée depuis lors. Langenbeck[3] ajouta l'emploi de la belladone pour dilater la pupille et faciliter par là l'opération.

La discision, comme Galien l'avait pensé, convient exclusivement aux cataractes entièrement liquides de l'enfance, dépourvues de noyau. Dans ces conditions, la substance cristallinienne se résorbe rapidement, ne laissant d'autres reliquats que des lambeaux capsulaires, rarement assez épais pour gêner la vision. S'il s'agit d'individus âgés, le travail régressif devient beaucoup trop lent et l'on s'expose à échouer.

Si simple qu'elle paraisse, cette opération n'est pas exempte de dangers. C'est ainsi que, lorsque la capsule a été largement ouverte, il survient un gonflement tumultueux des masses cristalliniennes et le refoulement de l'iris en avant, ce qui détermine une réaction vive et parfois des accidents glaucomateux. Il ne faudrait pas oublier aussi, que bien des cataractes de l'enfance réputées molles sont souvent pourvues d'un noyau scléreux, qui, venant à tomber dans la chambre antérieure, agit à la manière d'un corps étranger. Le fait que plusieurs interventions deviennent souvent nécessaires n'est pas à l'avantage de cette méthode, outre qu'il peut subsister des cataractes membraneuses consécutives.

Il va de soi qu'on ne saurait songer à la discision chez un individu ayant dépassé la trentaine; à cet âge, le cristallin possède toujours un noyau sclérosé. Enfin un dernier reproche est l'enclavement d'un lambeau capsulaire qu'entraîne l'aiguille à sa sortie jusque dans le canal de la ponction cornéenne. C'est là un accident sérieux et bien plus commun qu'on ne le pense.

Pour toutes ces raisons, nous croyons avec de Græfe que l'application de ce procédé doit être restreinte aux seules cataractes liquides. Même alors l'extraction linéaire simple, comme nous le verrons, est de beaucoup préférable.

La discision s'exécute de la façon suivante. On commence par instiller de l'atropine le jour et même la veille de l'opération, afin d'élar-

1. Conradi, *Arnemann's Magazine*, 1797, I, p. 61.
2. Buchorn, *Diss.* Halle, 1806.
3. Langenbeck, *Bibl. f. Chirurgie*, 1809.

gir la pupille au maximum. Comme, chez les enfants, l'intoxication atropinique survient facilement, il faut avoir soin d'empêcher que l'agent mydriatique ne pénètre dans les voies lacrymales ou dans la bouche. Chez les individus nerveux et indociles, l'anesthésie chloroformique est préférable aux instillations de cocaïne, qui ne sauraient s'opposer au spasme des muscles oculaires. Les instruments dont il faut se pourvoir sont : une aiguille lancéolée de Bowman munie d'un point d'arrêt sur sa tige, à l'effet de parer à l'écoulement prématuré de l'humeur aqueuse; un blépharostat et une pince fixatrice.

Fig. 138. — Aiguille de Bowman.

Le chirurgien, placé en avant ou en arrière de la tête du malade, fixe le globe en saisissant la conjonctive avec la pince à griffes, tout près de la circonférence cornéenne, et enfonce la pointe de l'aiguille, tenue comme une plume à écrire, bien perpendiculairement dans la cornée, à égale distance du centre et de la phériphérie. La sensation d'une résistance vaincue prouve la pénétration de l'instrument dans la chambre antérieure. Cela fait, il abaisse le manche et continue à pousser l'aiguille jusqu'à ce que la pointe atteigne l'extrémité opposée du diamètre correspondant du cristallin. Un simple mouvement d'arc de cercle permet alors de disciser la cristalloïde antérieure dans une étendue de 3 à 4 millimètres au plus. Cette manœuvre doit être combinée à un léger mouvement de recul, sans quoi on s'expose à plonger profondément l'instrument dans le cristallin et à provoquer sa luxation. Bien que petite, la brèche capsulaire tend à s'élargir par le gonflement des masses cristalliniennes qui s'imbibent d'humeur aqueuse. La résorption prend en général quatre à six semaines, et ce n'est qu'après ce laps de temps qu'il faut intervenir à nouveau, si la chose devient nécessaire. Ici, comme partout ailleurs, les précautions antiseptiques sont indispensables.

A moins d'exagération du tonus, ce qui est rare, on doit prescrire des instillations quotidiennes d'atropine, en vue d'empêcher toute production de synéchies. Pendant un ou deux jours, on maintient l'œil fermé, à l'aide d'un bandage légèrement compressif et de rondelles de gaze ou d'ouate antiseptique sèche; ultérieurement, on se borne au simple bandeau noir flottant.

Nous parlerons plus loin des applications de la discision au sujet des cataractes membraneuses spontanées et traumatiques. L'idée de Græfe de s'en servir comme moyen de maturation des cataractes incomplètes sera également discutée ailleurs.

Nous ne ferons que citer pour mémoire la méthode singulière de

Gibson de Baltimore[1], consistant à remplacer la discision à l'aiguille par le passage d'un séton de soie à travers le cristallin.

B. — EXTRACTION DE LA CATARACTE

L'extraction de la cataracte, imaginée par l'immortel Jacques Daviel, a passé par bien des vicissitudes avant d'être universellement adoptée.

Le chapitre de Pline[2] où il est dit : « Squammam in oculo emovendam potius quam extrahendam » ne saurait faire admettre qu'à cette époque reculée, l'extraction, telle que nous la comprenons aujourd'hui, fût connue.

Galien[3], un peu plus explicite, mentionne l'extraction des cataractes dites *hypochymes*. Malheureusement, le passage de ses œuvres de chirurgie où il renvoie pour plus de détails a complètement disparu. Cependant le doute est bien permis, vu que le terme κενοῦν, dont il se sert, signifie plutôt *évacuer* qu'*extraire*. Même incertitude pour les descriptions d'Antyllus, de Paul d'Égine et des écrivains arabes. Ces derniers insistent particulièrement sur la pression qu'il faut exercer pendant quelque temps sur toute cataracte qu'on déplace, afin d'en empêcher la réascension, preuve qu'il s'agissait, non d'extraction, mais d'abaissement.

Les arabistes, élèves de l'école de Salerne, pas plus que les chirurgiens du XVIe et du XVIIe siècle, n'ont rien ajouté aux connaissances des anciens. Il faut arriver au commencement du XVIIIe pour voir Saint-Yves et Petit[4], en présence de cataractes spontanément luxées dans la chambre antérieure, en pratiquer l'extraction par un procédé devenu depuis classique, celui de l'*incision linéaire simple* de la cornée.

En 1745, Jacques Daviel, encouragé par le résultat qu'il obtint pour une luxation du cristallin dans la chambre antérieure, conçut un an plus tard l'idée d'ériger l'extraction en méthode générale. Ses tentatives furent couronnées de succès, et les résultats en ont été consignés dans les mémoires de la Société royale de chirurgie (1753) et dans le *Journal de Médecine* de 1756. La méthode de Daviel, perfectionnée par ses sucesseurs, fut suivie jusque vers la fin du XVIIIe siècle. A cette époque, la crainte des échecs d'une part, et de l'autre les perfectionnements apportés à la vieille opération de l'abaissement, firent reléguer l'extraction à l'arrière-plan, et cela jusqu'au commencement du XIXe siècle. Dans cette période regrettable de recul, figurent Günz[5],

1. Gibson, *New England Journ. of Med.*, Boston, 1819.
2. Pline, *Hist. nat.*, Leipzig, p. 357, 1788.
3. Galien, t. X, p. 986.
4. Saint-Yves et Petit, *Méry, in Mém. de l'Acad. de Chirurgie*, 1707-1708.
5. Günz, *Haller Dis. Chir.*, II, p. 143.

Bell, Willburge[1] et Schiferli[2]. Ce dernier cependant ne tarda pas à revenir à l'extraction, pour laquelle il se servit le premier des mydriatiques, et conseilla d'adjoindre l'iridectomie, en cas de rigidité de la pupille.

Jusque vers 1830, à part quelques opérateurs hardis, tous les ophtalmologistes pratiquèrent l'abaissement. Il faut toutefois faire exception pour les écoles d'Angleterre et de Vienne, qui non seulement restèrent fidèles à l'extraction, mais s'attachèrent à la perfectionner.

Beer eut le grand mérite de la systématiser, et son procédé, devenu classique, fut adopté en France par Delpech, Roux, Sichel et surtout Desmarres. A la même époque, l'extraction linéaire par la cornée, que Saint-Yves et Petit avaient pratiquée dans certains cas spéciaux, prit de l'extension, grâce à Palucci (1752), Santerelli (1795), Gibson, Fr. Jæger (1812) et principalement Travers et Burton. C'est toutefois à Travers que revient l'extraction linéaire simple, en tant qu'opération s'adressant aux cataractes restées en place et non broyées ou discisées au préalable, comme cela se faisait avant lui.

De nos jours, l'extraction à lambeaux comporte deux grandes méthodes : l'une à incision courbe surbaissée, combinée à l'iridectomie, à laquelle le nom de v. Græfe est attaché ; l'autre, dite *extraction simple à grand lambeau* ou de Daviel.

Pour terminer l'historique, nous devons ajouter que l'idée première d'extraire le cristallin avec sa capsule revient à Scharp[3]. Il a eu pour imitateurs plus ou moins fidèles Beer[4], Hennemann, Richter, et pour continuateurs Pagenstæcher et quelques autres.

1. — EXTRACTION LINÉAIRE SIMPLE

Cette méthode, applicable à notre avis à toutes les cataractes spontanées de l'enfance, à celles traumatiques survenues avant trente ans, ainsi qu'à celles consécutives et membraneuses, ne saurait être trop recommandée. Elle joint, en effet, à une grande simplicité d'exécution, l'avantage de débarrasser l'œil des masses cristalliniennes qui l'encombrent. Tout aussi efficace que l'extraction à lambeau, elle a la supériorité de ne pas provoquer de réaction vive, et de procurer une cicatrisation cornéenne rapide sans opacité durable de la cornée. Gibson et Travers ont insisté à juste titre sur tous ces points, qu'une longue expérience nous a permis de confirmer.

Les partisans de la discision n'ont pas manqué de lui reprocher la

1. Willburge, Nuremberg, 1785.
2. Schiferli, *Dis. de cataracta*, Iena, 1796.
3. Scharp, *Philosoph. Transact.*, 1753.
4. Beer, *Méthode den grauen Staar sammt der Kapsel auszuziehen*, Wien, 1799.

plus grande étendue du traumatisme et les dangers résultant de l'indocilité des opérés, enfants pour la plupart. Nous répondrons que non seulement la sécurité opératoire est absolue, pourvu qu'on agisse sous le chloroforme, mais que la cicatrisation s'effectue en deux ou trois jours au plus, sans douleur ni réaction sensible. Dès ce moment tout est terminé, alors qu'avec la discision la résorption est lente, souvent compliquée d'accidents inflammatoires, sans compter qu'on est parfois obligé d'intervenir à nouveau.

L'extraction linéaire simple s'exécute de la façon suivante :

La pupille étant largement dilatée par l'atropine, le blépharostat en place, et l'œil lavé antiseptiquement, on fixe le globe avec la pince en saisissant un pli du limbe conjonctival au point diamétralement opposé à la pénétration de l'instrument.

La pointe d'une large pique triangulaire droite ou légèrement coudée sur le plat est enfoncée perpendiculairement dans la cornée, à 2 millimètres en dedans de l'anneau scléral; on en abaisse alors le manche, de façon à faire cheminer la lame parallèlement à l'iris jusqu'à l'extrémité opposée de la chambre antérieure, et l'on retire l'instrument de l'œil.

L'incision verticale doit mesurer extérieurement de 5 à 6 millimètres. Pour Travers, elle comprenait *un quart* de la circonférence de la cornée, d'où le nom de *quarter section* qu'il donnait à son procédé. Plus tard, les deux Jæger proposèrent la désignation d'*extraction linéaire*, qui a prévalu.

Comme le canal de la plaie est plus exigu vers la profondeur, nous avons pris l'habitude, avant de retirer définitivement la pique, de lui imprimer un mouvement de latéralité, à droite et à gauche, pour donner à l'incision partout la même étendue et faciliter ainsi les manœuvres ultérieures.

Afin d'éviter la blessure du cristallin ou de l'iris, pendant que l'humeur aqueuse s'écoule et que la chambre antérieure s'efface, il faut avoir soin d'appliquer le plat de l'instrument le plus près possible de la face postérieure de la cornée.

Le *second temps* consiste à introduire par le dos un kystitome coudé, qu'on fait cheminer doucement entre la cornée et l'iris, jusqu'à ce que sa pointe parvienne au bord opposé de la pupille. Dirigeant alors le tranchant en arrière, on divise linéairement la capsule par un simple mouvement de retrait de la pointe; puis on tourne l'instrument d'un quart de cercle, de façon à ramener la pointe à plat, et on le retire définitivement par un mouvement oblique à celui de son entrée.

Partant du fait qu'une fois l'humeur aqueuse écoulée, l'orifice pupillaire, bien que largement dilaté par l'atropine, se resserre, il

nous arrive souvent de confondre les deux temps, ponction cornéenne et kystitomie.

Lorsqu'on veut procéder de la sorte, on enfonce d'emblée la pique jusque dans la cristalloïde antérieure, puis, abaissant horizontalement le manche, on élargit l'ouverture capsulaire, et l'on achève la section de la cornée de la façon précédemment décrite. A mesure que l'instrument est retiré, l'humeur aqueuse s'écoule lentement, et les couches cataractées molles ou liquides ne tardent pas à faire irruption au dehors. Lorsqu'il en est autrement, il suffit de déprimer avec la pique la lèvre postérieure de la boutonnière cornéenne, pendant qu'avec la curette ou la spatule on exerce une légère pression sur la cornée.

En supposant que, par suite de la consistance visqueuse de la cataracte ou de la présence d'un noyau scléreux, cette manœuvre reste incomplète, on achève l'extraction à l'aide de la curette introduite dans la chambre antérieure, pendant qu'avec la spatule on déprime la cornée en sens inverse.

Dans la crainte d'une perte du vitré et d'une hernie de l'iris, on a conseillé, la ponction et la discision effectuées, de procéder à l'extraction par des pressions digitales à travers les paupières demi-closes. Nous ne contestons pas qu'on ne puisse réussir, mais, lors de noyau scléreux, on risque de le laisser en place, outre qu'on s'expose à infecter la plaie, mise en contact avec le bord libre des paupières.

Lorsque l'opération a été bien conduite, le succès immédiat est la règle. C'est à peine si'l subsiste plus tard sur la cornée une ligne légèrement opalescente correspondant au passage de la pique. A part une mince membranule visible seulement à l'éclairage oblique, le champ pupillaire recouvre toute sa pureté et l'iris sa mobilité. Pour obtenir ce résultat dès le second ou le troisième jour, on doit procéder à des instillations d'atropine.

Le prolapsus irien et une certaine perte de vitré sont exceptionnels. Pour éviter le premier accident il suffit de se conformer minutieusement aux règles opératoires précédemment posées, et instiller de l'ésérine sitôt après l'opération. De même, on refoulera dans la chambre antérieure à l'aide de la spatule tout enclavement, et l'on fera de légères frictions digitales sur la cornée à travers les paupières. Si l'on échoue, il faut séance tenante retrancher avec les ciseaux la portion prolabée.

La perte du vitré n'a vraiment d'importance que lorsqu'elle est abondante et se produit sitôt après la kératotomie. Pour la prévenir, on se garde d'exercer sur l'œil des pressions trop fortes au moment de la ponction cornéenne et de la kystitomie. Si elle survient malgré tout,

on pratique une petite iridectomie, et avec la curette introduite directement derrière le cristallin on opère facilement l'extraction.

L'enclavement capsulaire est rare, et n'est à craindre que dans les cas où l'on combine l'iridectomie.

Le pansement consiste en rondelles de gaze et d'ouate hydrophile, le tout maintenu à l'aide de quelques tours de bande. Pendant deux ou trois jours, le pansement est laissé en place; après quoi, on lui substitue un simple bandeau noir flottant ou des conserves garnies de taffetas noir sur les côtés. Huit à dix jours au maximum suffisent pour la guérison définitive.

2. — SUCCION ET ASPIRATION DE LA CATARACTE

A côté de la discision et de l'extraction linéaire simple, nous devons placer une méthode mixte connue sous le nom de *succion* ou d'aspiration, applicable seulement aux cataractes molles et liquides.

Rhazès, d'après Antyllus, est le premier qui en fasse mention : « Et aliqui loco instrumenti potuerunt concilium vitreum et sugendo eam succerant albugineam cum eo. » D'autres auteurs arabes en parlent comme d'une opération nouvelle. C'est ainsi qu'Albucasis dit tenir d'un voyageur d'Irak, qu'en Perse on pratiquait la succion de la cataracte au moyen d'une aiguille creuse introduite dans l'œil. Isa Ben-Ali, cité par Sichel[1], décrit l'aiguille et insiste sur les dangers de l'aspiration, qui peut entraîner, dit-il, l'évacuation des humeurs oculaires. Par contre, Omar Ben-Ali, d'après Leclerc[2], affirme avoir toujours exécuté cette opération avec succès. Seulement, comme il avait constaté que la pénétration de l'aiguille à travers l'albuginée était difficile, il conseillait de ponctionner d'abord cette membrane avec la pointe d'un bistouri.

Dans le moyen âge, se trouvent parmi les arabistes Guido, qui s'en déclare peu satisfait, et Galéazzo. Ce dernier, commentateur de Rhazès, a eu le tort de s'attribuer la découverte de la méthode, qu'il avoue du reste n'avoir jamais pratiquée.

Guillemeau accuse l'opération d'être incapable d'aspirer autre chose que l'humeur aqueuse, et Barbette n'hésite même pas à la traiter d'invention ridicule.

Il faut arriver au commencement de notre siècle (1829), pour voir Pecchioli[3] recommander à nouveau la succion. L'ophtalmologiste italien conseille de pratiquer d'abord la discision et d'introduire plus tard, non plus à travers la sclérotique mais par la cornée, une aiguille creuse

1. Sichel, *Arch. für Ophth.*, 1868, 3, p. 1.
2. Leclerc, *Traduction de la Chirurgie d'Albucasis*, p. 534.
3. Pecchioli, *Gaz. Méd. de Paris*, 1838, n° 1.

munie d'une pompe aspirante, en vue d'extraire les masses cataractées qui encombrent la chambre antérieure.

Blachet[1] propose une aiguille cannelée montée sur la seringue d'Anel, et comme Pecchioli il la fait pénétrer par la cornée. Ce n'est qu'un peu plus tard que Laugier[2] fit confectionner sa seringue aspiratrice à pédale, munie d'une aiguille creuse qu'il introduisait à travers la sclérotique.

Desmarres, dans son traité des maladies des yeux, se déclare peu satisfait des résultats obtenus; alors qu'en Angleterre la succion a continué à faire des prosélytes. Nous citerons Lawson[3], Teale[4], Bowman[5] et Greenway[6]. Tout récemment, en Belgique et en France, ces tentatives ont été renouvelées par Coppez et Redard[7].

Ayant eu l'occasion d'appliquer ce procédé un certain nombre de fois, nous pensons que l'instrument de Redard, peu différent de celui

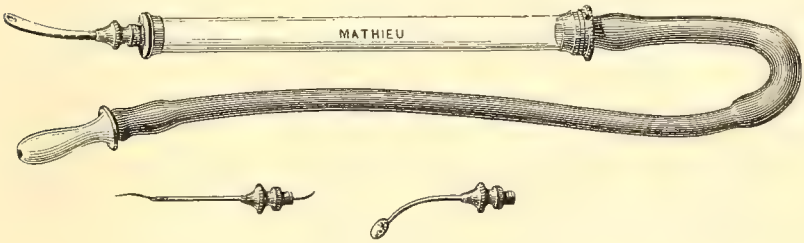

Fig. 139. — Aspirateur de Redard.

des anciens, est le plus pratique. Il consiste en une curette creuse rappelant celle de Bowman et montée sur un tube de verre. A l'autre extrémité du tube, s'adapte un tuyau de caoutchouc pourvu d'un embout en os ou en ébonite, destiné à être placé dans la bouche de l'opérateur. Pour éviter qu'au moment de l'aspiration l'air expiré ne pénètre dans l'instrument et de là dans la chambre antérieure, le tube possède une soupape à anche s'ouvrant de dedans en dehors.

L'introduction de la curette est précédée de la ponction de la cornée, à l'aide de la pique triangulaire qu'on fait pénétrer d'emblée jusque dans la cristalloïde antérieure.

Une fois l'œil cocaïnisé et la pupille largement dilatée par l'atropine,

1. Blachet, *Gaz. des Hôp.*, 1846.
2. Laugier, *Revue médico-chirurg.*, juin 1847.
3. Lawson, *Brit. med. Journ.*, 1864.
4. Teale, *Opht. Hosp. Rep.*, 1864.
5. Bowman, *Lancet*, 1864.
6. Greenway, *ibid.*, 1864.
7. Coppez et Redard, *Bull. de la Soc. franç. d'Ophtalm.*, 1887, p. 145 et 172.

on introduit la pique munie d'un arrêt, à 2 ou 3 millimètres en dedans du bord scléral, en ayant soin que la pointe parvenue dans la chambre antérieure chemine très obliquement vers le cristallin. Sans cette précaution, on risquerait d'ouvrir la cristalloïde postérieure et de voir le vitré faire irruption, ce qui rendrait l'aspiration à peu près impossible.

Il faut également ne pas pousser l'extrémité de la canule trop loin derrière l'iris, sans quoi cette membrane s'applique sur la concavité de la curette au moment de l'aspiration, et s'oppose au passage de la cataracte dans le canal de l'instrument.

Pour Coppez, le triomphe de la méthode se réalise dans le traitement des cataractes traumatiques, alors même que l'œil serait enflammé. Il en est ainsi dans les cataractes molles de l'enfance, et celles plus rares survenues entre seize et trente-neuf ans. Il s'en déclare également partisan, lorsque, après discision, il reste des masses molles abondantes dans le champ pupillaire, sans tendance marquée à la résorption.

Les seules contre-indications, d'après l'auteur, sont : la non-maturité de la cataracte, sa constitution absolument liquide qui la rend justiciable de l'évacuation par simple ponction de la cornée, et la présence reconnue d'un noyau central sclérosé.

Pour ce qui est de l'âge, les cataractes traumatiques ne contre-indiquent l'opération qu'après quarante ans. Si avant cet âge Coppez rencontre un petit noyau scléreux, il en fait l'extraction séance tenante, après l'aspiration. Il ajoute qu'il lui est arrivé de l'abandonner sans inconvénient à la résorption spontanée. De tout cela il conclut qu'aucune méthode n'est à comparer à l'aspiration, surtout dans les cataractes traumatiques.

Comme Pecchioli et les chirurgiens anglais, Coppez conseille de pratiquer une large discision quelques jours auparavant, bien qu'il ajoute que dans un peu plus de la moitié des cas l'aspiration faite d'emblée lui a réussi.

Pour lui, plus la cataracte traumatique est récente, et plus le succès est assuré. Cela se conçoit, dit-il, si l'on songe que la production de synéchies et de dépôts plastiques, en venant obstruer la pupille, rend la succion difficile à une époque ultérieure.

Sans vouloir nier les succès obtenus par notre confrère, nous devons avouer que les tentatives qui nous sont propres nous ont laissé l'impression qu'il s'agit d'une méthode non exempte de difficultés, et entraînant souvent une réaction vive.

Nous pouvons ajouter que la consistance des cataractes molles varie non seulement avec les sujets, mais aussi dans les différentes couches du cristallin, et que même chez les enfants en bas âge il existe parfois des formes à noyaux scléreux. Coppez n'est pas sans reconnaître que

la capsule une fois ouverte s'oppose dans certains cas à l'aspiration, et nécessite l'arrachement avec des pinces.

Pour toutes ces raisons, nous donnons la préférence à l'extraction linéaire, dont la simplicité d'exécution et l'efficacité sont reconnues. Tout au plus faisons-nous exception pour les cataractes traumatiques récentes, très difficiles à évacuer, à cause de l'adhérence des couches corticales à la cristalloïde antérieure.

3. — EXTRACTION LINÉAIRE MODIFIÉE DE v. GRÆFE

De Græfe[1], pénétré des avantages réels de l'opération de Travers, eut l'idée d'en étendre les applications aux cataractes séniles, et fut ainsi conduit à proposer sa méthode, consistant en un lambeau très surbaissé avec adjonction d'iridectomie. Tout d'abord, il adopta la *quarter incision* de l'auteur anglais, seulement dans les cataractes molles à petit noyau ; comme la voie créée était trop exiguë, il fit usage des larges curettes imaginées par Waldau.

Critchett généralisa cette méthode, avec cette différence qu'il substitua à la curette de Waldau celle portant son nom, et qu'il fit une incision plus large, intéressant le tiers supérieur de la cornée à sa jonction avec le limbe. Comme de Græfe, il ajoutait l'iridectomie, opérait sous le chloroforme et se servait d'un blépharostat à ressort. Ce procédé, dit *extraction à la cuiller* (*scoop-extraction*), fut communiqué par l'auteur à la Société ophtalmologique de Heidelberg en 1864.

Désireux de se rendre compte des résultats obtenus par Critchett et Bowman, de Græfe fit le voyage de Londres dans l'automne de la même année, et de retour à Berlin il procéda à 118 extractions par la méthode anglaise. Sur ce nombre, il eut 11 insuccès complets par panophtalmie ou cyclite consécutive, 28 occlusions pupillaires qui nécessitèrent une intervention ultérieure, et 11 pertes abondantes du vitré, sans compter que, dans bien des cas, l'extraction des masses cataractées fut laborieuse et souvent incomplète.

En comparant le procédé de Critchett avec l'opération classique à lambeau, de Græfe conclut à la supériorité de cette dernière. Si le nombre des yeux perdus par panophtalmie, dit-il, est à peu près le même dans les deux méthodes, il faut reconnaître que la proportion des guérisons imparfaites est deux fois plus forte dans la *scoop extraction*, 24 pour 100 au lieu de 10 pour 100. Aussi revient-il à l'incision de Travers combinée à l'iridectomie, réservant l'opération de Daviel pour les cataractes séniles à noyau volumineux.

Afin de se rapprocher de la linéarité, il reporte l'incision tout à fait

1. V. Græfe, *Arch. f. Opht.*, 1859, V, I, p. 161.

à la périphérie. Pour cela, il se sert d'un couteau droit très effilé qu'il introduit à 2 millimètres en dehors de la limite transparente de la cornée, et fait ressortir sur un point diamétralement opposé. Le tranchant dirigé en haut, détache ainsi un lambeau scléro-cornéen supérieur, y compris une petite portion du limbe conjonctival. Dans un second temps, il procède à une iridectomie aussi large que possible, allant d'une extrémité à l'autre de l'incision. Pour la capsulotomie, il fait usage d'un kystitome droit et flexible, à l'aide duquel il pratique sur la cristalloïde antérieure une double incision circonscrivant un lambeau en V à base supérieure. Comme l'extraction est le temps le plus laborieux, de Græfe, avec une curette plus large que celle de Daviel, déprime la lèvre postérieure de la plaie cornéenne, jusqu'à ce que le noyau du cristallin soit engagé. En cas d'insuccès, il glisse à plat un crochet mousse dans les couches corticales postérieures, et attire ainsi la cataracte au dehors. Pour les débris cristalliniens, il conseille les manipulations digitales à travers les paupières, et n'a qu'exceptionnellement recours à l'introduction de la curette dans l'œil. S'il y a prolapsus du vitré, il se dispense de l'exciser, craignant de nouvelles pertes.

De Græfe, avec sa sincérité scientifique bien connue, fut le premier à signaler les côtés faibles de sa méthode. C'est ainsi qu'il avoue qu'au moins une fois sur sept il se produit un écoulement du vitré, ce dont il accuse l'incision trop périphérique. Il reconnaît également les défectuosités de la brèche irienne, et insiste sur la tendance de la nouvelle pupille à se rétracter vers la partie supérieure et à devenir immobile par suite d'adhérences iritiques.

A ces inconvénients, il faut ajouter l'enclavement presque constant des angles du colobome dans la plaie cornéenne, l'adhérence de la capsule aux lèvres de l'incision, dont les suites sont toujours graves, et la fréquence aussi grande des cataractes secondaires. Voilà pourquoi les imitateurs du grand maître n'ont pas tardé à abandonner cette méthode, d'où il est résulté l'anarchie opératoire, dont se plaignait Bowman dans une de ses leçons restée mémorable.

On ne saurait trop admirer, du reste, la réserve avec laquelle de Græfe établit le parallèle de son procédé avec l'extraction simple à grand lambeau.

« Je n'ai pas commencé mes études, dit-il, avec l'intention de remplacer l'extraction à lambeau, dont je reconnais profondément la *perfection des résultats*; mon but a été d'étudier l'extraction linéaire, et d'ôter à cette opération les inconvénients qui jusqu'ici lui étaient inhérents. »

Revenant sur le même sujet (*l. c.*, p. 21) à propos des succès fournis par les deux méthodes, il ajoute que l'opération de Daviel avait beau-

coup gagné depuis l'emploi qu'il fit du bandage compressif. A l'hôpital, dit-il, sur 900 opérations faites par la méthode à lambeau, je suis arrivé à ne plus compter que 5 pour 100 de perte par panophtalmie, et 11 demi-succès, contre 84 pour 100 de succès complets. Cette proportion a été même supérieure chez ses opérés de la ville, où il a obtenu 91 succès complets contre 6 demi-succès et 3 pertes irréparables.

L'éloquence de pareils chiffres, fournis par l'auteur de la méthode, suffit pour prouver, dès à présent, combien on avait eu tort d'abandonner l'opération classique. Que si v. Græfe a cru s'en départir, c'est uniquement dans l'espoir de faire disparaître le petit nombre de panophtalmies qui venaient assombrir le tableau. Malheureusement, le résultat n'a répondu qu'en partie à cette attente, et l'on s'est trouvé aux prises avec une foule de difficultés d'exécution, sans compter des complications post-opératoires, telles qu'iridocyclites insidieuses et enclavements capsulaires, accidents inconnus jusqu'alors.

4. — EXTRACTION A GRAND LAMBEAU

La création d'une large voie cornéenne pour extraire les cataractes, quels qu'en soient le volume et la consistance, a toujours passé pour une condition fondamentale de succès. Daviel, en taillant un lambeau inférieur comprenant plus de la moitié de la circonférence de la cornée, avait quelque peu dépassé la mesure; aussi ses successeurs jusqu'à Beer et Desmarres s'attachèrent à n'intéresser qu'un peu moins de la moitié.

C'est sans doute pour parer à l'exiguïté de la plaie que les adeptes de v. Græfe rendirent l'incision de moins en moins périphérique, et l'agrandirent, ne conservant de la méthode du maître que le couteau, instrument en tous points excellent, plus l'iridectomie, qu'ils réduisaient au minimum.

Seuls quelques ophtalmologistes, parmi lesquels nous devons citer Hasner de Prague et Desmarres fils de Paris, surent résister au courant.

Toutefois, le retour vers l'ancienne opération ne s'est guère dessiné que depuis une quinzaine d'années, époque à laquelle de Wecker[1] fit une communication sur ce sujet à l'Académie des sciences.

Grâce aux conquêtes modernes de l'asepsie opératoire, nous nous trouvons désormais à l'abri des complications suppuratives qui naguère encore étaient l'effroi des ophtalmologistes. Ainsi s'explique le retour de plus en plus accentué à la méthode de Daviel, particulièrement en France.

1. De Wecker, *Comptes rendus de l'Acad. des Sc.*, t. XXX, p. 1294, 1875.

5. — EXTRACTION SIMPLE A GRAND LAMBEAU

Ainsi que nous chercherons à l'établir, cette méthode s'adresse à toute la grande classe des cataractes séniles, quelle qu'en soit la consistance; et c'est à tort qu'on a voulu la restreindre aux seules cataractes dures.

Avant de se décider à l'extraction, un examen attentif des annexes est indispensable. Des complications phlegmasiques du côté des paupières, de la conjonctive et des voies lacrymales, nécessitent un traitement approprié. Outre les lavages antiseptiques, nous recommandons les collyres au nitrate d'argent et les topiques à base de mercure.

Naguère, le diabète, l'albuminurie et l'arthritisme étaient envisagés comme des contre-indications formelles. De nos jours, grâce à l'antisepsie, on peut affirmer que l'extraction faite dans ces conditions réussit. Ce n'est pas à dire pour cela qu'il faille négliger tout état dyscrasique; on cherchera au contraire à le combattre par le régime et divers agents thérapeutiques, les iodures alcalins, l'arsenic, et, chez les diabétiques, l'antipyrine, qui produit la disparition rapide du sucre pour un certain temps.

Chez les névropathes atteints d'insomnie, on administrera le bromure de potassium, le polybromure, la valériane, le chloral, le bromidia ou le sulfonal.

L'âge très avancé, tout en ayant une influence défavorable, n'est cependant pas une contre-indication absolue, surtout si le malade possède une bonne acuité visuelle. Par contre, lors de lésions choroïdiennes ou de complications glaucomateuses, il faut savoir s'arrêter; sans quoi, on s'expose à des accidents redoutables : perte abondante du vitré, hémorrhagies foudroyantes, évacuation complète de l'œil.

La diminution du tonus, pourvu qu'elle ne soit pas exagérée, contre-indique moins l'opération; témoin l'extraction des cataractes symptomatiques de décollement rétinien qui réussit tant qu'il subsiste un degré suffisant de vision.

L'insuccès sur un œil ne fait point préjuger nécessairement le même résultat pour l'autre. L'opérateur devra cependant rechercher avec soin la cause de l'échec, pour tâcher de l'éloigner dans sa seconde intervention. C'est pour cela qu'il est d'une bonne pratique de laisser un intervalle d'au moins cinq à six semaines entre les deux opérations.

Lorsqu'un seul œil est cataracté et que l'autre se trouve réduit à l'état de moignon, il faut, avant d'intervenir, examiner attentivement ce dernier, et pour peu qu'il subsiste de la douleur à la pression ou tout autre symptôme réactionnel, l'énucléer tout d'abord. Maintes fois,

nous avons constaté la fâcheuse influence de l'œil perdu sur celui nouvellement opéré.

L'introduction des *anesthésiques* en chirurgie oculaire a réalisé un grand progrès. Jusque dans ces dernières années, seule l'anesthésie générale par le chloroforme ou l'éther était employée, principalement en Angleterre et en Amérique. En Europe, on s'en dispensait volontiers, par crainte d'accidents mortels, et à cause des vomissements provoqués pendant et après l'opération. Aujourd'hui, grâce à la cocaïne, on n'a plus à redouter ces complications. Non seulement toute souffrance est supprimée, mais le malade restant éveillé contribue pour sa part au succès opératoire. Le collyre doit être suffisamment concentré et absolument aseptique. La formule dont nous nous servons est la suivante :

Eau distillée préalablement bouillie.	5 grammes
Acide borique.	0gr,15
Chlorhydrate de cocaïne	0gr,25

Étant donné que la cocaïne, par son action prolongée, exfolie l'épithélium cornéen, produit une forte hypotonie et dilate la pupille, on ne doit l'instiller que 5 à 10 minutes avant l'opération.

On a voulu lui substituer d'autres anesthésiques locaux, tels que : l'érythrophléine, le haya, l'ouabaïne et la strophantine. Ainsi que nous l'avons établi dans notre communication à l'Académie de médecine[1], aucune de ces substances n'a une action aussi sûre, outre que l'érytrophléine et la strophantine sont irritantes et très douloureuses.

Des *précautions antiseptiques* minutieuses sont indispensables.

C'est en vain que de Græfe et ses disciples avaient cherché à se mettre à l'abri de la suppuration en pratiquant une incision linéaire combinée à l'iridectomie. Le chiffre des irido-cyclites consécutives et des panophtalmies restait, malgré cela, toujours élevé. Pour notre compte, ce n'est qu'après une mûre réflexion et éclairé par l'expérience que nous nous sommes décidé à abandonner la méthode de v. Græfe. Ce qui nous a empêché de le faire plus tôt, c'est que le spray, les lavages et la gaze phéniqués, par trop irritants, ne convenaient pas à la structure délicate de l'œil. Notre éloignement fut d'autant plus justifié, qu'ayant eu à examiner dans le service de A. Pagenstecher, à Wiesbaden, des opérés traités de la sorte, nous vîmes la peau du visage et de la poitrine exfoliée par l'acide phénique. Ce n'est que quelques années plus tard, lorsqu'on fut en possession d'agents germicides moins irritants, que l'antisepsie fut adoptée par les ophtalmologistes.

1. Panas, *Bull. de l'Académie de médecine*, 1889.

Nous fondant sur les recherches de Miquel, faites dans le laboratoire de Montsouris, d'après lesquelles les sels mercuriques, le biiodure en tête, tiennent la première place, nous nous décidâmes à adopter ce dernier agent, dont une quantité infinitésimale, $\frac{1}{40000}$ suffit pour s'opposer à toute fermentation. La seule objection était son insolubilité à peu près absolue dans l'eau. Elle fut levée par notre collègue de l'Académie, Bourgoin, qui, en ajoutant 15 à 20 grammes d'alcool à 96 degrés par litre d'eau, le rendit soluble sans en altérer la constitution chimique. Nous fîmes alors une solution composée de 5 centigrammes de biiodure de mercure et de 20 grammes d'alcool par litre d'eau distillée et stérilisée. Avant de l'employer chez l'homme, des injections intra-oculaires dans les yeux de lapins nous démontrèrent le faible degré d'irritation qui en résultait. Dans une première période, cette solution servit exclusivement aux lavages du globe, de la conjonctive et des paupières. Les résultats obtenus furent encourageants; mais comme çà et là il survenait encore quelques iritis suppuratives, il fallait chercher à faire davantage. C'est alors que nous eûmes l'idée de pousser dans la chambre antérieure une petite quantité de notre solution. En procédant de la sorte, notre but était d'appliquer à l'opération de la cataracte ce que nous avions fait en chirurgie générale, pour réaliser l'antisepsie des cavités splanchniques et articulaires.

C'était là un nouveau pas en avant, et le seul inconvénient se réduisait à une opalescence passagère de la cornée, parfois à des exsudats plastiques du bord pupillaire.

Pensant que cela était dû à l'action irritante du biiodure, nous adoptâmes plus tard la solution d'acide borique à 4 pour 100, dépourvue de causticité, et tout aussi efficace. A partir de cette époque, nos opérés ont été à l'abri, non seulement de la panophtalmie, mais la réaction post-opératoire est devenue presque nulle. Parmi les confrères distingués qui ont contrôlé nos résultats, nous nous plaisons à citer Knapp, Noyès de New-York et van Duyse de Gand.

Certains ont avancé que les succès étaient tout aussi nombreux sans le lavage de la chambre antérieure, et qu'on ne voyait pas comment des microbes pouvaient se loger dans l'œil, si l'on avait pris tous les soins que comporte l'antisepsie instrumentale.

Pour ce qui est du premier argument, il ne saurait être pris en considération, puisqu'il a été avancé par ceux qui n'ont pas voulu expérimenter la méthode. Quant au second, nous répondrons que des cultures de cristallins cataractés extraits d'après toutes les règles de l'antisepsie, nous ont donné, dans la majorité des cas, ainsi qu'à Galippe, des résultats positifs. Il en a été de même chez un chien, dont l'œil fut énucléé, afin de procéder aux recherches avec plus de rigueur.

Mais l'argument capital contre lequel aucune objection *à priori* ne

saurait tenir, nous a été fourni par l'expérience clinique prolongée dans le même milieu nosocomial et sur plusieurs milliers d'opérés. De là notre conviction ferme que l'antisepsie poursuivie jusque dans les derniers recoins du champ opératoire constitue un réel progrès.

Il faut savoir, du reste, que 1 ou 2 centimètres cubes de la solution suffisent pour atteindre le but. C'est dire que nous n'acceptons point la pratique de ceux qui usent de larges injections dans l'œil en vue d'entraîner au dehors les débris cataractés. Non seulement ils n'obtiennent, en général, aucun résultat, mais encore ils exposent l'organe à une réaction ultérieure.

Comme nos confrères, nous apportons la plus grande attention à l'antisepsie des instruments et des diverses pièces de pansement. Tous les instruments dont nous nous servons ont des manches métalliques, sont bouillis au préalable, puis plongés dans la solution de biiodure

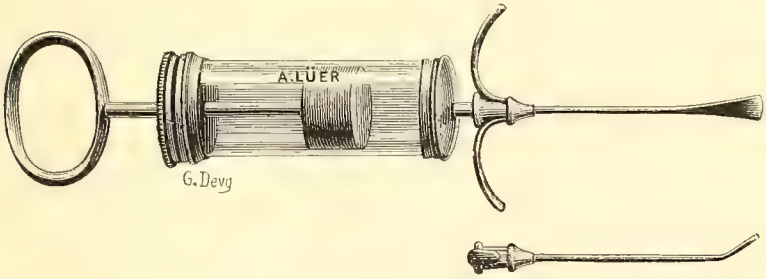

Fig. 140.

de mercure, qui, vu sa faible concentration, les attaque à peine. Les objets de pansement consistent en coton hydrophile stérilisé à l'étuve, en rondelles sèches de gaze salolée ou iodoformée, et en bandes de gaze ou de coton dites anglaises, également stérilisées à la chaleur. Toutes les pommades et tous les collyres sont préparés avec des véhicules absolument purs, et contiennent une faible proportion de biiodure ou 4 à 5 pour 100 d'acide borique.

L'injection intra-oculaire se pratique à l'aide d'une petite seringue en verre pourvue de deux ailettes latérales sur lesquelles appuient l'index et le médius, pendant que le pouce est engagé dans l'anneau du piston. La canule argentée ou en platine iridié s'adapte à frottement, et offre une extrémité spatuliforme qui s'engage facilement entre les lèvres de la plaie cornéenne. Avant d'adopter définitivement cette seringue, nous avons essayé divers modèles de compte-gouttes, y compris celui fabriqué sur notre demande par la maison Lüer. Tous ont l'inconvénient de tenir moins bien en main, et de laisser pénétrer dans

la chambre antérieure, lorsqu'on fait plusieurs injections successives, l'air aspiré par le ballon en caoutchouc et emprisonné dans la canule.

Une bonne précaution consiste à prescrire la veille un grand bain, et, avant l'opération, de faire laver au savon la figure, le cou et les mains du malade. Les tampons de ouate et de gaze doivent êtrs stérilisés à la chaleur, puis trempés dans la solution de biiodure, et exprimés au moyen d'un doigtier nickelé dont nous donnons le modèle.

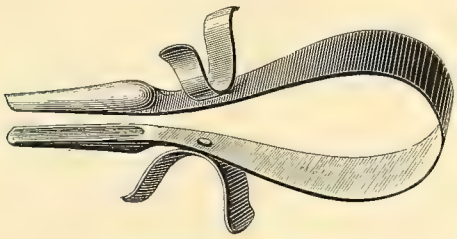

Fig. 141. — Doigtier nickelé.

Partant du fait bien connu que les bords libres des paupières, à cause de la présence des cils et de nombreux orifices excréteurs, recèlent des microbes et des sécrétions sous forme de croûtes, nous avons adopté la pratique de les nettoyer la veille de l'opération à l'aide d'une fine brosse en blaireau trempée dans une solution huileuse stérilisée contenant 4 pour 1000 de biiodure de mercure. De plus, nous recouvrons l'œil de rondelles d'ouate imbibées de notre solution aqueuse au biiodure d'hydrargyre. Par-dessus on applique une large plaque de taffetas gommé, et l'on maintient le tout en place par un ou deux tours de bande. Cela n'empêche pas, au moment de l'opération, de procéder à un nouveau lavage au biiodure.

Des observations cliniques nous avaient pleinement démontré le danger d'infection qui résulte du contact des bords libres des paupières avec la plaie cornéenne et l'iris prolabé, alors qu'on cherche à expulser à l'aide des doigts les masses cataractées. C'est ce qui nous a conduit récemment au brossage des bords palpébraux avec de l'huile biiodurée à $\frac{4}{1000}$. Depuis que nous avons adopté cette pratique, nos résultats opératoires ont été parfaits sur toute la ligne, et la réaction post-opératoire réduite au minimum. (*Communication à l'Acad. de Méd.*, 10 nov. 1893.)

Des expériences entreprises sur des yeux de lapin nous ont montré que les bords libres à l'état normal hébergent des staphylocoques albus et aureus, capables de provoquer des ulcères infectants graves de la cornée. Après brossage à l'huile biiodurée, leur action est annihilée, à la condition de prolonger le contact au moins six heures. Pour atteindre ce but, on lave le globe et les culs-de-sac avec la solution aqueuse; puis, après avoir dégraissé les bords libres avec du carbonate de soude dissous dans l'eau, on les brosse à l'huile biiodurée. Tout cela est fait la veille, et comme il a été dit, en tenant l'œil fermé sous un bandage ouaté aseptique, jusqu'au moment de l'opération.

Les instruments nécessaires à l'extraction sont : le blépharostat, une pince fixatrice, le couteau de v. Græfe, un kystitome, une curette petite et allongée dite de Daviel, la spatule en argent, la seringue à injection, un appareil Richardson pour le lavage extra-oculaire et, en cas de besoin, la cuiller de Græfe, les pinces et les ciseaux à iridectomie, plus le petit crochet-harpon du modèle ci-joint.

Fig. 142. — Crochet-harpon.

Le malade étant couché sur le dos, on commence par appliquer le blépharostat, dont nous reproduisons ici le modèle. Grâce à la petitesse des cuillers et à la brisure des branches, il offre le double avantage de donner un large écartement des paupières et de pouvoir se placer toujours du côté temporal, sans gêner nullement l'opérateur. Il faut avoir soin toutefois de ne pas trop exagérer l'ouverture de la fente palpébrale, sans quoi il en résulterait un tiraillement de la commissure externe, pouvant amener un spasme dangereux de l'orbiculaire. Cela fait, à l'aide de l'injecteur Richardson rempli de la solution au biiodure de mercure, on procède au lavage des culs-de-sac et de tous les replis de la conjonctive, puis on fait une dernière instillation de cocaïne.

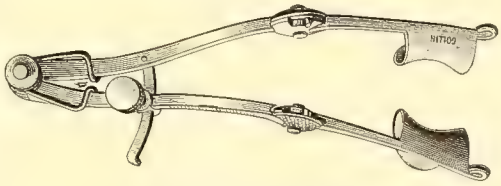

Fig. 143. — Blépharostat.

Pour l'œil droit, le chirurgien se place derrière la tête du malade, et pour le gauche en avant.

Le meilleur moyen de fixer le globe est certainement l'emploi de la pince, ainsi que Desmarres l'avait enseigné. Celle dont nous nous servons est pourvue de dents à son extrémité, et d'un ressort permettant de l'ouvrir et de la fermer par simple pression sur le bouton. L'opérateur la tient de la main gauche comme une plume à écrire, et saisit profondément un pli conjonctival au voisinage de la cornée, sur un point diamétralement opposé à celui de la pénétration du couteau.

La taille du lambeau constitue sans contredit le temps principal, d'où dépend en grande partie le succès définitif.

Emplacement du lambeau. — Daviel et d'autres après lui s'adressèrent de préférence à la demi-circonférence inférieure de la cornée, à cause de la moindre saillie du rebord orbitaire en ce point et de la tendance de l'œil à fuir sous la paupière supérieure. Quelques autres, mus par des considérations de même ordre, ont adopté le lambeau externe ou temporal. Wenzel surtout fit ressortir les avantages inhé-

rents au lambeau supérieur, et sacrifia la commodité à la coaptation plus parfaite des lèvres de l'incision, grâce à la présence de la paupière servant de voile protecteur. De plus, dans les cas de cicatrice opaque, et lorsqu'on procède par iridectomie, les défauts tant cosmétiques qu'optiques sont grandement atténués. Enfin, l'objection tirée de la difficulté opératoire a beaucoup perdu de sa valeur, depuis que nous possédons un moyen de fixer parfaitement le globe, et que nous n'avons plus à compter avec l'indocilité du malade.

Une fois la demi-circonférence supérieure adoptée comme emplacement du lambeau, il reste à préciser le siège exact de l'incision.

Dans la méthode de Daviel, telle qu'elle fut modifiée et rendue classique par Beer et Richter, on conseillait, pour éviter la hernie de l'iris, de ne pas trop se rapprocher du bord opaque de la cornée, et de laisser même un intervalle d'au moins une ligne, ainsi que le voulait Mackenzie.

Desmarres le premier s'écarta de cette règle, en pratiquant une incision qui, par son sommet, empiétait sur le limbe et créait un petit lambeau conjonctival. En agissant de la sorte, il espérait prévenir la hernie de l'iris et du vitré, et favoriser la réunion des lèvres de la plaie.

Plus tard Jacobson et de Græfe firent une incision plus périphérique encore, tout entière contenue dans la partie opaque du limbe, ce qui rendait l'iridectomie indispensable pour éviter les enclavements. En 1872, Liebreich et Lebrun de Brabant, revenant à la pratique de Palluci (1752), firent une incision paracentrale à la jonction du tiers externe avec les deux tiers internes du diamètre de la cornée, à cette différence près que le premier l'exécutait en haut et le second en bas. Frère Côme[1] au siècle dernier, et dans le nôtre Küchler et Notta, de Lisieux, allèrent plus loin encore, en pratiquant une incision droite horizontale passant par le centre.

Les défauts de ces méthodes visant la linéarité sont : l'exiguïté de la voie destinée à livrer passage à la cataracte, les enclavements partiels fréquents et le prolapsus du vitré lorsqu'on franchit la limite transparente de la cornée. De là des résultats opératoires médiocres, souvent compromis par des complications irido-cyclitiques ultérieures.

Ainsi que l'avait conseillé Santerelli dès 1779, le meilleur emplacement est la jonction de la partie transparente avec la partie opaque. Une incision pratiquée de la sorte permet la sortie facile de la cataracte, se coapte on ne peut mieux, et se cicatrise rapidement, grâce à la proximité du cercle vasculaire périkératique. Nous ajouterons que l'enclavement de l'iris devient moins commun que lorsqu'on

1. Frère Come, Dans *broch. Delacroix*, Jacques Daviel, à Reims, 1890, p. 53.

place l'incision à une ligne plus en dedans, ainsi que le voulaient Beer et Mackenzie; à cet égard, notre conviction fondée sur les résultats acquis est entière et nous sommes heureux de la voir partagée par Knapp.

La *configuration* et l'*étendue* du lambeau n'ont pas moins varié que l'emplacement. De là les formes *elliptique*, *en tiroir*, *en triangle* et *en demi-cercle*.

Pour qu'un lambeau remplisse les conditions voulues, il doit créer une voie largement suffisante, et se prêter à une coaptation parfaite. Le procédé primitif de Daviel remplissait surtout la première condition. Richter et Beer, en vue d'une cicatrisation prompte et régulière, restreignirent l'incision à un peu moins de la demi-circonférence de la cornée. Plus tard Critchett, Weber, Horner et de Wecker le réduisirent au tiers, revenant ainsi à la méthode de Santerelli. Une pareille voie, suffisante à la rigueur lorsqu'il s'agit de cataractes molles ou à petit noyau, ne saurait plus l'être pour celles scléreuses à gros noyau. C'est pour cette raison qu'à notre tour, d'accord avec Stellwag, v. Carion et Jacobson, nous avons adopté définitivement une incision intermédiaire comprenant les $\frac{2}{3}$ de la périphérie de la cornée. De cette façon, la cataracte, quelle qu'en soit la consistance, sort aisément, sans que cela nuise en rien à l'exacte coaptation du lambeau. Nous avons dit précédemment que l'incision doit porter sur les confins de la partie transparente, contrairement à Jacobson qui lui donne un emplacement préscléral.

Il y a quelques années, nous avions essayé l'incision elliptique; mais l'expérience nous a prouvé qu'elle devait céder le pas à celle régulièrement demi-circulaire, à cause de la difficulté plus grande d'extraire les masses cataractées molles, et de la fréquence des enclavements partiels de l'iris au niveau des angles. Pour nous résumer, nous dirons que notre procédé consiste en un lambeau supérieur, placé à la limite du limbe transparent ou tant soit peu en dehors, et mesurant un peu moins de la demi-circonférence de la cornée.

De tous les couteaux proposés, celui de v. Græfe mérite la préférence; grâce à l'étroitesse de sa lame, il peut être conduit à travers la chambre antérieure, alors même que celle-ci serait notablement réduite. Il offre en outre l'inappréciable avantage de pouvoir être changé de direction à volonté, ce qui permet de modifier, chemin faisant, la forme du lambeau.

Le *premier temps* de l'opération s'exécute de la façon suivante :

L'œil étant fixé avec la pince tenue de la main gauche, on enfonce le couteau de v. Græfe, en prenant un point d'appui sur le bord orbitaire externe, perpendiculairement au niveau du limbe cornéen. Une fois la pointe pénétrée dans la chambre antérieure, on continue à

pousser obliquement le couteau en bas et en dedans, comme pour atteindre le centre de la pupille. A ce moment, on abaisse horizontalement le manche, et l'on avance parallèlement à l'iris, jusqu'au point de la cornée diamétralement opposé. La contre-ponction pour être exacte devra viser un point situé quelque peu en dedans du limbe; sans cette précaution, on risque de plonger l'instrument trop en arrière, faute souvent commise par les débutants. Cette méprise tient à ce que la pointe vue à travers le ménisque cornéen apparaît plus antérieure qu'elle ne l'est en réalité. Une fois la transfixion faite, on continue la taille du lambeau à l'aide d'un mouvement d'arc de cercle exécuté de la pointe à la base de la lame. Si cette manœuvre ne suffit pas, on en ajoute une seconde en sens inverse, sauf à sectionner directement le petit pont qui subsiste encore vers le sommet. Il faut éviter avant tout les mouvements de scie qui exposent à une irrégularité des bords du lambeau, à cause de l'élasticité du tissu cornéen, outre qu'ils ont l'inconvénient d'entraîner un écoulement rapide de l'humeur aqueuse, auquel cas l'iris vient coiffer la lame et rend la continuation de l'opération impossible.

S'il arrive que l'instrument au moment de la section se trouve sous

Fig. 144. — Kystitome de Græfe.

la conjonctive, on tourne fortement le tranchant en avant, de façon à intéresser la muqueuse le moins possible.

Au moment de la détente brusque de l'œil, le malade accuse souvent une douleur vive entraînant du spasme palpébral, d'où il peut résulter la rupture de la zonule et la hernie du vitré. On y obvie en ayant soin de laisser l'humeur aqueuse s'écouler lentement, et en ne procédant à la section définitive qu'au moment où le calme est rétabli. Si, malgré cela, l'iris se prolabe, on le réduit avec la spatule, ce qui termine le premier temps de l'opération.

Le *second* consiste dans l'ouverture de la capsule ou kystitomie. Pour l'exécuter, le moyen le plus sûr est l'emploi de l'aiguille de de Græfe, flexible et à pointe tranchante. Afin de ne pas accrocher l'iris, on introduit l'instrument de dos, et par de légers mouvements de latéralité on le fait cheminer le long de la face postérieure de la cornée, jusqu'au centre de la pupille. Arrivée à ce point, l'aiguille est ramenée verticalement, poussée à plat jusque derrière l'iris, après quoi on dirige la pointe en arrière, de façon à diviser la cristalloïde antérieure de bas en haut sur toute sa hauteur. Comme une seule

incision pourrait être insuffisante, de Græfe a proposé de circonscrire un lambeau en V à base supérieure.

Certains ophtalmologistes, Knapp, Gayet et Galezowski, préfèrent ouvrir chemin faisant, avec le couteau, le sac capsulaire à sa circonférence supérieure. Pour eux, l'extraction serait ainsi plus expéditive, et l'on aurait moins souvent des cataractes consécutives.

D'autres, avec Fœrster et Schweigger, pratiquent l'arrachement de la cristalloïde au moyen de pinces à griffes dites *capsulaires*.

Après avoir appliqué tous ces procédés, nous pensons qu'une large discision de la capsule faite avec l'aiguille remplit parfaitement le but: c'est pourquoi nous lui donnons la préférence.

Le reproche que nous adressons à l'arrachement, c'est de ne pouvoir être appliqué toutes les fois que la cristalloïde conserve sa grande friabilité physiologique. D'autre part, dans les cataractes capsulo-lenticulaires, il expose à la luxation du cristallin. Enfin, à tout prendre, l'emploi des pinces à griffe provoque plus souvent que

Fig. 145. — Pince capsulaire.

la discision la perte du vitré. On s'explique aisément ce fait, si l'on réfléchit que, pour saisir la cristalloïde, membrane plus ou moins tendue et élastique, une certaine pression, qu'il est difficile de régler, est nécessaire; de là, rupture de la zonule, surtout en cas de cataracte régressive, et issue fréquente du vitré. Tous les opérateurs en effet ont insisté sur ce point que, lors de la kystitomie, il fallait se garder de presser sur le cristallin, et que toute sensation de résistance vaincue de la part de la cristalloïde devait faire absolument défaut. Seuls la sortie d'une certaine quantité de substance corticale molle et l'élargissement de l'orifice pupillaire nous avertissent que la capsule a cédé; encore est-il que ces deux signes manquent dans les cataractes entièrement scléreuses des vieillards. C'est, comme on le voit, s'exposer à un réel danger que de presser sur la capsule avec les pinces. De plus, il arrive que souvent la cristalloïde est ouverte irrégulièrement ou d'une façon insuffisante, sans compter que le lambeau qu'on arrache est toujours plus petit qu'il ne le paraît, par suite d'une partie de l'écorce qu'il entraîne avec lui. C'est pourquoi nous avons abandonné l'usage de la pince capsulaire, dont nous avons eu entre les mains

plusieurs modèles, parmi lesquels deux ou trois ont été construits sur nos indications par les maisons Colin et Lüer (fig. 145).

L'argument tiré de la moindre fréquence des cataractes secondaires est très sujet à caution, ainsi que nous le verrons plus loin, à propos de la statistique de Schweigger, partisan convaincu de l'arrachement. Ce qui pour nous expose le plus aux cataractes secondaires, c'est moins le mode d'ouverture de la capsule que l'abandon dans le champ pupillaire de masses cataractées.

L'incision de la cristalloïde à l'aide du couteau remonte à Wenzel et à Warner, qui les premiers eurent l'idée de confondre en un seul temps la kératotomie et la kystitomie. Cette pratique fut suivie à un moment donné par notre maître Nélaton, qui l'abandonna bientôt à cause de la rupture fréquente de la zonule. On pourrait objecter sans doute que, grâce à la substitution du fin couteau de Græfe à celui triangulaire et massif de Richter, on a moins à craindre pareille éventualité; mais d'autres raisons nous éloignent de cette manière de faire. D'abord, on n'est jamais sûr que l'ouverture soit suffisante; puis, dans les cataractes molles, l'envahissement de la chambre antérieure par des masses opaques, alors que la contre-ponction n'est pas encore faite, crée des difficultés réelles pour l'achèvement régulier de l'opération. De même, si le cristallin est entièrement scléreux, on ne manque pas de l'embrocher et de le luxer; c'est pourquoi nous nous refusons d'accepter comme un progrès le procédé dont il vient d'être question, et qui n'a même pas le mérite de la nouveauté.

On reconnaît que la luxation du cristallin tend à se produire, par l'éclairement d'une partie du champ pupillaire qui tranche en noir, et la douleur brusque ressentie par le malade. L'iris en se contractant peut prévenir cet accident; mais alors l'expulsion de la cataracte devient très difficile.

En présence d'une pareille complication, il faut procéder de suite à l'extraction, même au risque d'une nouvelle perte du vitré. Pour cela, on enlève le blépharostat et la pince fixatrice; on pratique une sphinctérectomie, et l'on introduit la curette de Græfe derrière la lentille. L'œil est aussitôt fermé, et l'on applique un bandage compressif que l'on maintient en place pendant plusieurs jours.

Fig. 146. — Curette en écaille de Græfe.

Le *troisième temps* comprend l'expulsion de la cataracte. Pour que le cristallin, dans les cas réguliers, sorte aisément, il doit subir un léger mouvement de bascule sur son axe horizontal, de façon à franchir le canal de la plaie par son bord supérieur. A cet effet, on presse d'avant en arrière avec la spatule au bas de la cornée, pendant

qu'avec la curette on déprime légèrement, et d'une extrémité à l'autre, la lèvre postérieure de l'incision cornéenne. Une recommandation expresse est de procéder avec lenteur, et de refouler vers le canal de la plaie toutes les couches molles cataractées avant la sortie du noyau.

En règle générale, l'orifice pupillaire se laisse facilement franchir. Lorsqu'il est rigide et résiste, rien n'est plus facile que de diviser le sphincter avec les pinces-ciseaux glissées dans la chambre antérieure.

Le plus ordinairement, après l'expulsion du noyau, il reste des masses corticales molles que les anciens appelaient les *accompagnements* de la cataracte. On doit les extraire le plus complètement possible, non seulement dans l'intérêt de la pureté du résultat optique, mais pour se mettre à l'abri de toute réaction vive.

On y parvient à l'aide de la curette de v. Græfe qu'on introduit autant de fois qu'il le faut, pendant qu'avec la spatule on déprime de bas en haut la cornée. Les pressions digitales à travers les paupières sont efficaces, mais exposent à l'infection, comme nous l'avons dit plus haut. Cette toilette est de la plus grande importance, et c'est pour l'avoir négligée qu'on a enregistré tant de cataractes secondaires. L'extraction achevée, on procède au lavage antiseptique intra-oculaire, d'après les règles posées précédemment.

Une fois l'opération terminée, on enlève l'écarteur et la pince fixatrice. On ferme pour quelques instants les paupières sous une rondelle d'ouate hydrophile trempée dans la solution biiodurée froide, puis on insinue dans le cul-de-sac conjonctival inférieur une petite quantité de pommade à la vaseline boriquée renfermant 1 pour 100 de salicylate d'ésérine. Le but de cette application est de tenir la pupille contractée tant que dure le premier pansement, et de s'opposer ainsi à l'enclavement. Mais, au préalable, il faut étaler complètement l'iris à l'aide de la spatule d'argent introduite dans la chambre antérieure. Si par cette manœuvre l'orifice pupillaire ne récupère pas toute sa régularité, on ajoute de légères frictions digitales à travers la paupière supérieure abaissée. Comme certains opérateurs prétendent que l'action de l'ésérine est illusoire, nous avons cessé d'en faire l'application pendant une année. Cette expérience nous a prouvé que cet agent a un effet indubitable, et qu'en le négligeant on a plus d'enclavements. Il est des cas exceptionnels où, par suite d'une tonicité plus élevée de l'œil, de la prolongation de l'anesthésie cocaïnique et surtout de la rupture partielle de la zonule avec poussée du vitré en avant, la réduction de l'iris devient impossible; le mieux est alors de recourir à l'excision de la partie prolabée. S'il existe un lambeau conjonctival étendu, il faut l'étaler soigneusement pour qu'il ne s'enroule pas dans l'intérieur de la plaie cornéenne. Une autre précaution également

indispensable, est de débarrasser soigneusement les lèvres de l'incision, ainsi que les culs-de-sac conjonctivaux, de tout caillot sanguin. Cela fait, il ne reste plus qu'à fermer les yeux et à appliquer le bandage occlusif.

On commence par recouvrir directement les paupières avec des rondelles sèches de gaze salolée ou iodoformée; par-dessus on place, entre le globe et la racine du nez, une boulette de coton, en vue d'éviter une pression trop forte sur le sommet de la cornée, puis, suivant le plus ou moins de profondeur de l'orbite, on superpose deux ou trois rondelles de coton hydrophile stérilisé, et une dernière disposée transversalement d'un œil à l'autre, destinée à relier le tout ensemble. Avec une bande souple en flanelle, en coton ou en mousseline ayant 4 mètres de long sur 5 centimètres de large, on fait alors le *binocle*. Une chose importante est le degré de striction qu'il faut donner au bandage. Trop serré, il provoque de la douleur et retarde la cicatrisation, en faisant entrebâiller les lèvres de la plaie; trop lâche, il permet au globe de se mouvoir et expose à un enclavement de l'iris; le juste milieu ne saurait s'acquérir que par une longue habitude. C'est pour cette raison que nous ne confions les pansements qu'à des aides expérimentés, lorsque nous ne pouvons nous charger de cette tâche.

Quelques autres détails sont encore à noter. Une pression tant soit peu forte sur la racine du nez provoque de la douleur et parfois de la rougeur avec excoriation. C'est pourquoi il faut s'assurer à la fin du pansement qu'aucun tour de bande n'est trop serré à ce niveau. Nous en dirons autant du pavillon de l'oreille, dont le lobule seul peut être comprimé sans inconvénient. Une dernière précaution consiste à ne pas trop faire empiéter le bandage sur la nuque; sans cela, toutes les fois que le malade incline ou tourne la tête, il se produit une traction douloureuse sur les yeux.

Bien exécuté, le bandage occlusif, que de Græfe a eu le mérite d'introduire dans la pratique ophtalmologique, est très certainement supérieur à tout autre mode de déligation. Les bandeaux tricotés, ainsi que la bande de diachylon allant d'une tempe à l'autre, donnent une immobilité de l'œil beaucoup moins assurée.

L'utilité des pansements rares n'est plus à démontrer; c'est pourquoi, à moins de complications, nous les laissons en place pendant trois ou quatre jours. A ce moment, l'accolement des lèvres de la plaie est habituellement effectué.

Lorsqu'on procède au deuxième pansement, on doit se conformer aux règles suivantes :

Placer la lumière qui éclaire la pièce derrière le chevet du malade, laver doucement les paupières, qui sont légèrement agglutinées, avec des boulettes de coton hydrophile trempées dans la solution de

biiodure; avoir soin de ne pas appuyer sur la paupière supérieure, ce qui pourrait déterminer du spasme palpébral; laisser quelque temps l'œil s'habituer à l'éclairage, qu'on ne doit jamais présenter de face, mais de côté; inviter le malade à entr'ouvrir les paupières jusqu'à accoutumance; alors seulement on les écarte avec les doigts pour explorer l'œil. Cet examen doit être fait à l'aide de l'éclairage oblique, pendant que le sujet regarde le creux de sa main. Cette précaution est indispensable, étant donné que la plupart des opérés cherchent à tourner les yeux en tous sens et à fixer les personnes qui les entourent, pour s'assurer que l'opération a bien réussi. Or, l'expérience démontre que de fortes excursions oculaires peuvent déterminer la réouverture de la plaie cornéenne; d'où effacement de la chambre antérieure, et, ce qui est pis, enclavement consécutif de l'iris. Heureusement, ce sont là des exceptions, et le plus souvent, les choses restant en état, on instille avec ménagement deux à trois gouttes de collyre d'atropine, à moins qu'on ne préfère l'introduction d'une petite quantité de pommade à la vaseline boriquée et au sulfate d'atropine au 100e : on s'en abstient si la chambre antérieure n'est pas encore rétablie. Dans tous les cas, le bandage monoculaire suffit, et l'on recouvre l'autre œil d'un simple voile noir flottant. Sauf complications, le malade est autorisé à quitter le lit et à s'asseoir sur un fauteuil. Au huitième jour, on remplace le monocle par un double bandeau noir, vu que, dans la majorité des cas, la cicatrisation première est faite. Exceptionnellement la chambre antérieure reste encore effacée, mais il suffit de quelques instillations d'atropine pour la voir se rétablir en peu de temps. Ce retard tient moins à la lenteur de la cicatrisation du lambeau qu'à de légères synéchies qui obstruent la pupille et empêchent l'humeur aqueuse, sécrétée par les procès ciliaires, d'affluer vers la chambre antérieure.

Le régime des premiers jours ne comporte rien de spécial. La seule précaution est d'éviter toute surcharge de l'estomac, et de ne permettre au malade que des aliments nutritifs de consistance liquide ou molle, afin de supprimer les efforts de la mastication. De même, on recommandera le silence, et seules les personnes chargées de servir ou de surveiller l'opéré pourront rester près de lui. Chez les individus nerveux, les enfants et les vieillards, une surveillance de tous les instants est nécessaire, aussi bien de jour que de nuit; une fois la cicatrisation assurée, on peut s'en départir sans inconvénient. L'insomnie des premiers jours constituant une condition fâcheuse, on devra recourir à divers hypnotiques, parmi lesquels nous donnons la préférence au sulfonal et autres préparations similaires qui n'ont pas les inconvénients de la morphine.

Les détracteurs de l'extraction sans iridectomie lui ont adressé bien

des reproches, auxquels nous sommes d'autant plus en mesure de répondre que pendant plus de quinze ans nous nous étions rangé parmi les partisans les plus convaincus de la méthode combinée.

On a prétendu que la présence de l'iris rendait l'extraction des masses cataractées molles moins parfaite, d'où une plus grande fréquence des cataractes secondaires. De même, on a fait valoir l'enclavement de l'iris, que l'on a appelé spirituellement le point noir de l'opération.

Pour ce qui est du premier reproche, nous ne saurions mieux répondre qu'en citant la statistique récente de Schweigger publiée par R. Greeff[1]. Sur 450 extractions simples et 122 avec iridectomie, on trouve la proportion de 19,1 pour 100 de cataractes secondaires pour les premières, et de 22,2 pour 100 pour les secondes. Dans les statistiques qui nous sont propres, comprenant près de 2000 extractions simples, la proportion des cataractes consécutives n'a été que de 6 pour 100, alors que pour celles avec iridectomie pratiquées à une époque antérieure, le chiffre avait atteint 17 pour 100. La différence doit être recherchée, croyons-nous, dans le fait que l'excision de l'iris entraîne fort souvent du côté du tractus uvéal des exsudations plastiques dans le champ pupillaire.

En ce qui regarde l'enclavement, on ne peut certes le nier. Mais comme, dans nos statistiques, la moyenne annuelle ne dépasse pas 5 pour 100, tout se réduit en somme à pratiquer l'iridectomie dans ces seuls cas, lors de la levée du premier pansement. On avouera qu'entre 5 iridectomies sur 100 opérations, et des iridectomies faites sur toute la ligne, la différence est en faveur de la méthode que nous préconisons. D'ailleurs, grâce à l'antisepsie, le prolapsus de l'iris n'entraîne aucun accident, et son excision tardive n'offre pas les difficultés dont on l'a accusé. Tout au plus pourrait-on admettre que l'abrasion des angles est quelque peu moins parfaite; mais nous rappellerons à cet égard que l'iridectomie primitive est loin d'être exempte du même défaut. O. Becker, en procédant à l'examen anatomique d'yeux opérés par la méthode de v. Græfe, dit avoir toujours rencontré le pincement des bords du colobome aux deux angles de la plaie cornéenne. Il ne serait pas impossible qu'on arrivât un jour à supprimer le petit nombre d'enclavements auxquels expose la méthode de l'extraction simple. Tout ce que nous pouvons dire quant à présent, c'est que le transport des malades de la salle d'opération dans leur lit, leur indocilité ou les efforts qu'ils font pour tousser, se moucher ou vomir, ne constituent que des conditions accessoires et que la vraie cause nous échappe. Nous pourrions citer des malades ayant eu plus de trente

1. R. Greeff, *Arch. f. Augenheilk.*, XXII, p. 373, 1891.

vomissements dans la nuit de l'opération sans le moindre déplacement de l'iris. Il en a été de même chez des bronchitiques et des emphysémateux en proie à de violents accès de toux. Devant des constatations répétées de cet ordre, nous nous sommes demandé si l'enclavement ne serait pas dû à un ébranlement opératoire du vitré, ou peut-être à une exagération de la tension intra-oculaire. Ce qui est certain, c'est que chez des individus que nous avons opérés d'enclavement, comme nous avons l'habitude de le faire toujours, sous la narcose chloroformique la plus complète, nous avons vu souvent l'humeur vitrée se présenter au dehors sitôt après l'excision de la partie prolabée. Puisqu'il en est ainsi, on comprend combien il importe, même au point de vue de la hernie de l'iris, de n'adopter pour la kystitomie que les procédés exposant le moins à la rupture de la zonule. Ajoutons en terminant que les enclavements peuvent se borner à une toute petite hernie, dite tête de mouche: dans ces conditions, on peut la négliger ou la supprimer ultérieurement à l'aide du thermocautère.

On le voit, les reproches adressés à cette méthode se réduisent à peu de chose, et ne sont guère à comparer avec les avantages, dont il nous reste à parler.

Le traumatisme réduit à une simple kératotomie détermine une réaction insignifiante. C'est à peine si l'on observe de fins vaisseaux épisclérauxau voisinage de la plaie, sans sécrétion ni larmoiement. Sauf dans les premières heures où le malade éprouve une sensation de brûlure, quelques picotements et de légères perceptions lumineuses, tout rentre dans l'ordre dès le soir ou le lendemain de l'opération. Cela est tellement constant, que la prolongation de la douleur et le moindre gonflement des paupières doivent éveiller l'idée que le travail de cicatrisation menace d'être troublé, et nous engager à enlever le bandage pour examiner ce qui se passe. Une fois la cicatrisation obtenue, il est rare de voir survenir des processus irido-cyclitiques prolongés, si fréquents après l'opération par iridectomie. De plus, à aucun moment on n'a à craindre l'enclavement de la capsule entre les lèvres de la plaie cornéenne.

Nous avons suffisamment insisté sur le reproche adressé à la méthode de l'extraction simple de donner lieu à un plus grand nombre de cataractes secondaires, et nous avons vu que le contraire est vrai. Non seulement la pureté du champ pupillaire laisse peu à désirer, mais, par suite d'une coaptation plus régulière du lambeau, l'astigmatisme post-opératoire nous a paru généralement moins prononcé qu'à l'époque où nous pratiquions l'excision de l'iris.

Grâce à la rondeur et à la mobilité de la pupille, les défauts optiques sont considérablement diminués, tandis que l'inverse a lieu avec la brèche iritique à bords adhérents et immobiles. Enfin, il n'y

a aucune comparaison au point de vue du résultat esthétique, dont l'importance, secondaire si l'on veut, ne saurait être indifférente pour les individus encore jeunes.

L'abandon de l'iridectomie supprime le seul temps vraiment douloureux de l'opération. De même, nous n'avons plus à nous préoccuper des hémorrhagies intra-oculaires qui souvent étaient assez profuses pour rendre l'exécution difficile sinon impossible.

Si l'on songe que de Græfe, grand admirateur de l'extraction simple, ne l'a abandonnée qu'à regret, dans l'espoir d'échapper à la suppuration, on peut affirmer que si ce maître vivait encore, il serait le premier à y revenir, une fois rassuré par les progrès de l'antisepsie. Est-ce à dire pour cela qu'il faille complètement délaisser l'iridectomie? Tel n'est point notre avis. L'extraction combinée, tout en restant désormais une opération d'exception, possède des indications propres dont nous parlerons, après avoir décrit le procédé adopté aujourd'hui.

6. — EXTRACTION A GRAND LAMBEAU AVEC IRIDECTOMIE

Mooren[1], espérant s'affranchir des complications post-opératoires, eut le premier l'idée de faire précéder l'extraction de l'iridectomie, pratiquée deux à trois semaines auparavant. Il n'appliqua du reste son procédé que dans certains cas spéciaux, chez les individus très âgés qu'on ne peut longtemps condamner au lit sans inconvénient, dans les cataractes compliquées de rigidité du sphincter pupillaire, et dans celles à masses corticales molles abondantes.

Jacobson[2], préoccupé surtout de la suppuration, et voulant éviter la contusion de l'iris par le passage de cataractes volumineuses, proposa une incision cornéenne inférieure aussi voisine que possible de la sclérotique; il y ajoutait l'iridectomie simultanée. Ayant annoncé qu'en opérant ainsi, la proportion de la panophtalmie se trouvait réduite à 2 pour 100, l'auteur ne tarda pas à se faire de nombreux prosélytes tant en Angleterre qu'en Allemagne et en France.

Les modifications introduites depuis ont consisté à ramener l'incision à la partie supérieure, à la rendre moins périphérique et à restreindre les dimensions du colobome irien.

La principale raison qui fit adopter l'excision de l'iris fut, nous l'avons dit, la crainte de la panophtalmie. Aujourd'hui, avec l'antisepsie, cette complication n'étant plus à redouter, la méthode perd sa principale raison. Cependant, comme elle compte encore des adeptes, nous devons

1. Mooren, *Die verminderten Gefahren einer Hornhautvereiterung bei der Staarextraction*, Berlin, 1862.

2. Jacobson, *Ain Nensu. Gefarhloses operation Verfahren zur Heilung des grauen Staares*, Berlin, 1863.

rappeler les arguments que l'on donne en sa faveur. On dit que l'adjonction de l'iridectomie permet d'extraire plus complètement les cataractes à couches molles, et que seules les formes scléreuses se prêtent à l'extraction simple. Grâce à la longue expérience que nous avons des deux procédés, nous pouvons affirmer que la perfection du résultat optique et la rareté des cataractes consécutives dépendent, non du mode opératoire, mais de l'habileté et de la persévérance de l'opérateur à extraire toutes les masses cristalliniennes. L'argument en apparence plus décisif, tiré de la hernie de l'iris, a été suffisamment réfuté plus haut.

Les partisans de l'iridectomie affirment que la guérison est plus prompte. Nous répondrons que deux à trois jours passés au lit et autant à la chambre suffisent pour obtenir une complète cicatrisation.

En somme, grâce à la simplicité des suites opératoires, l'extraction simple supprime les réactions inflammatoires prolongées et parfois interminables qui compliquent le résultat optique définitif. Souvent en effet le traumatisme de l'iris se traduit par la production de synéchies et la perte plus commune du vitré.

Malgré ces défauts, l'extraction combinée reste indiquée dans les cataractes adhérentes, celles non mûres ou compliquées de rigidité de l'iris et de glaucome; enfin celles accidentellement luxées et trémulentes. L'instrumentation ne diffère que par l'adjonction d'une pince et de ciseaux à iridectomie.

Pour que le colobome soit restreint et non gênant, on doit, une fois l'iris saisi et attiré au dehors, l'exciser non en travers, mais verticalement, à l'aide d'un coup de ciseaux sec. Il en résulte une fente étroite et assez contractile pour parer aux inconvénients optiques. Certains opérateurs, Priestley-Smith entre autres, préfèrent pratiquer la petite iridectomie deux semaines auparavant.

Comme pour l'extraction simple, le lambeau cornéen, mesurant les $\frac{2}{3}$ de la circonférence de la cornée, doit siéger à la jonction de la partie transparente avec la partie opaque.

De Græfe conseillait d'enlever le pansement et d'explorer l'œil dès le lendemain. Nous croyons qu'ici, comme dans la méthode sans iridectomie, il est préférable de laisser le bandage en place pendant deux ou trois jours.

Dans les cataractes glaucomateuses, une large iridectomie préalable est de rigueur, et ce n'est que lorsque le tonus est revenu à son état normal qu'il est permis de procéder sans danger à l'extraction.

7. — EXTRACTION DU CRISTALLIN AVEC SA CAPSULE

Richter donna le premier le conseil d'extraire le cristallin avec sa capsule au moyen de pressions douces exercées sur le globe après la section de la cornée.

En 1790, Beer essaya d'ébranler la lentille, pour l'embrocher avec le couteau lancéolaire, avant d'achever la taille du lambeau; il trouva peu d'imitateurs.

En 1845, Christian reprit les tentatives de Richter et ne craignit pas d'exercer des pressions fortes sur l'œil.

Plus tard, Moyne de Naples et Sperino[1] de Turin remirent en honneur cette façon d'opérer. Sperino affirme qu'en pressant doucement à l'aide de la curette ou à travers les paupières, le cristallin finit par basculer et sortir en entier au dehors, sans perte sensible du vitré. Il ajoute que dans les cataractes molles, la capsule se laisse souvent déchirer au moment où le cristallin traverse l'orifice pupillaire, mais que la masse sort cependant en grande partie. Il prétend n'avoir jamais observé de cataractes secondaires.

Cette méthode resta toutefois sans beaucoup de partisans. Ce fut A. Pagenstecher qui la reprit, mais en la combinant à l'iridectomie, et en pratiquant l'extraction du cristallin à l'aide d'une large curette de son invention; il fut suivi dans cette voie par Castorani et Andrew. Ce dernier déchire la zonule à l'aide d'un crochet spécial et expulse l'appareil cristallinien par des pressions digitales. Actuellement cette opération n'est admise que dans certains cas particuliers, vu qu'elle expose à une perte abondante du vitré, à la déchirure du sac capsulaire et, ce qui est plus grave, à des hémorrhagies intra-oculaires profuses, pouvant aller jusqu'au décollement de la rétine.

Malgré ces inconvénients, elle est cependant recommandable dans les cataractes supra-mûres accompagnées ou non d'adhérences iritiques. Comme la capsule est épaissie, que le tonus est généralement abaissé, rien n'est plus facile alors que d'extraire d'emblée, après une large iridectomie et une kératotomie inférieures, tout le système cristallinien. C'est la méthode que nous avons adoptée, et qui seule nous paraît efficace en pareille circonstance. Non seulement on évite la perte du vitré, mais les suites sont des plus simples et le résultat optique excellent; à la condition bien entendu qu'il n'existe aucune lésion du fond de l'œil.

Lorsqu'il y a des adhérences étendues, nous pratiquons deux à trois semaines auparavant une première iridectomie supérieure; puis,

1. Sperino, *Comptes rendus du Congrès de Bruxelles*, 1857, p. 450.

au moment de l'opération, une seconde diamétrale en bas, en détachant s'il le faut les synéchies avec une aiguille falciforme. Cela fait, il suffit d'introduire la curette de v. Græfe ou celle de Critchett derrière la cataracte, pour extraire à la fois cristallin et capsule. On favorise l'expulsion en pressant sur la cornée à l'aide de la spatule d'argent, ou avec le doigt à travers la paupière supérieure légèrement abaissée

Pour plus de sécurité, nous avons recours à l'anesthésie chloroformique, et nous nous affranchissons ainsi du danger résultant de la contraction des muscles oculaires.

8. — EXTRACTION DES CATARACTES INCOMPLÈTES, MATURATION ARTIFICIELLE DE LA CATARACTE

Autrefois, on avait pour règle absolue de n'opérer que les cataractes complètes. Pourquoi cette condition concourait-elle au succès? On l'ignorait. Aujourd'hui les études histologiques sont venues confirmer la justesse du précepte ancien, en nous apprenant que, tant que les couches superficielles du cristallin conservent leur transparence, elles adhèrent intimement à l'épithélium sous-capsulaire, et par cela même à la cristalloïde. On conçoit dès lors qu'une intervention prématurée laissera en place une quantité plus ou moins considérable de couches corticales qui, venant à se gonfler et à s'opacifier sous l'action de l'humeur aqueuse, finiront par constituer une cataracte capsulaire consécutive.

Toutefois, il est des cas où, par suite de la marche excessivement longue de l'opacification, on est obligé d'intervenir pour ne pas condamner le malade à une demi-cécité prolongée, et souvent à la misère par impossibilité de travail. De là l'idée conçue par de Græfe, puis par Mannhardt[1], de réaliser la *maturation artificielle* de la cataracte.

S'inspirant de la pratique de Gibson, v. Græfe proposa de faire une iridectomie, et de disciser la capsule à l'aiguille plusieurs jours avant l'extraction, pour éviter les accidents phlegmasiques et glaucomateux. Malgré ces précautions, dans la plupart des cas il se produisait une réaction intense, ce qui fit abandonner complètement la méthode.

Fœrster[2] ayant observé que souvent une simple iridectomie a pour effet d'opacifier le cristallin, alors même qu'il n'existe aucune blessure de la capsule, conseilla, comme moyen de maturation artificielle, l'excision préliminaire de l'iris, suivie de la malaxation de la lentille à travers la cornée à l'aide d'une curette de caoutchouc durci.

Convaincu que ce procédé n'offrait aucun danger, nous l'appli-

1. Mannhardt, *Arch. f. Ophth.*, X, et *Klin. M. B. f. Augenheilk.*, 1864.
2. Fœrster, *Arch. f. Augenheilk.* 1881.

quâmes dans notre service de l'Hôtel-Dieu; et de Lapersonne[1], notre chef de clinique, en fit le sujet de sa thèse inaugurale.

Diverses modifications ont été proposées depuis. Gunning[2] supprime l'iridectomie, et Hill-Griffith[3], après avoir pratiqué une brèche irienne, masse directement le cristallin avec la cuiller d'argent introduite dans la chambre antérieure; sur 24 opérations, 13 fois le résultat a été nul, outre que dans un cas il y eut luxation du cristallin. Schweigger[4] a recours à la maturation de Fœrster non précédée d'iridectomie chez les individus au-dessus de quarante ans, préférant la discision simple sans excision de l'iris, chez les cataractés plus jeunes.

D'une façon générale, on peut dire que la maturation réussit surtout dans les cataractes scléreuses, grâce à la résistance du noyau, qui facilite le massage des couches périnucléaires et leur détachement du stratum épithélial sous-capsulaire. La cataracte prend alors un aspect trouble lactescent. Dans un cas unique publié par Catham Thompson[5], le cristallin rendu opaque redevint transparent un mois plus tard.

Qu'on ait recours à la maturation artificielle, ou qu'on s'en abstienne, comme le conseillent Hirschberg[6] et d'autres, nous pensons qu'il ne faut extraire les cataractes incomplètes que sur les instances du malade, le succès définitif étant loin d'être aussi assuré que lors de cataractes entièrement mûres.

Si l'on se décide à intervenir, le mieux est de renoncer à toute malaxation préalable, de pratiquer une iridectomie et de procéder à l'extraction cinq à six semaines plus tard. C'est pour avoir confondu des cataractes entièrement scléreuses restées transparentes avec celles réellement non mûres que des opérateurs ont exagéré le chiffre des succès obtenus.

9. — EXTRACTION DES CATARACTES UNILATÉRALES

Généralement les cataractes spontanées sont dues à des troubles nutritifs et se montrent sur les deux yeux, bien qu'à des degrés divers. Il est exceptionnel de rencontrer une cataracte complète ou en voie de progression sur un seul œil, l'autre restant indemne pour longtemps, sinon pour toujours.

En pareil cas, faut-il intervenir? La question a été jugée différemment.

1. Lapersonne, Thèse de Paris, 1883.
2. Gunning, *Soc. fr. d'opht.*, 1886.
3. Hill-Griffith, *Transact of the opht. Soc. U. K.*, X, p. 225.
4. Schweigger, *Centralb. f. prakt. Augenh.*, 1890.
5. Catham Thompson, *Ophth. H. R.*, XIII, p. 39, 1890.
6. Hirschberg, *Centralb. f. Augenh.*, juillet, 1890.

Au premier abord, on serait tenté de répondre par l'affirmative; mais si l'on tient compte des défauts optiques inhérents à tout œil privé de cristallin, même après correction, on ne tarde pas à se convaincre que les malades se montrent en général peu satisfaits, attendu que pour lire et travailler de près ils sont obligés la plupart du temps de fermer l'œil opéré.

Que serait-ce si, au lieu d'un succès complet, il survenait une cataracte secondaire ou des complications entraînant l'occlusion totale de la pupille! Pour notre compte, à quelques exceptions près, nous pensons qu'on ne doit pas intervenir tant que le second œil possède un degré de vision permettant au malade de se livrer à ses travaux.

Dans les professions où le sujet a besoin de toute l'étendue de son champ binoculaire, il est permis de se départir de cette règle; et il en est de même chez les myopes, qui une fois débarrassés de la cataracte, se servent volontiers de l'œil opéré pour la vision à distance, et de l'autre pour fixer les objets rapprochés.

Ce qui vient d'être dit concerne exclusivement les cataractes spontanées et non celles traumatiques, qui, bien qu'habituellement unilatérales, exigent souvent une intervention rapide, surtout lorsqu'il survient du gonflement du cristallin avec complications glaucomateuses. Dans ce cas, l'extraction avec iridectomie est préférable à cause des synéchies iritiques qui en sont l'accompagnement inévitable.

10. — EXTRACTION DES CATARACTES SECONDAIRES ET DE CELLES RÉDUITES OU SILIQUEUSES

Ces cataractes, formées par des restes capsulaires avec addition de couches corticales et parfois de dépôts plastiques, s'observent à la suite d'extractions incomplètes ou de blessures du cristallin.

Entre la variété *aride siliqueuse*, caractérisée par son intransparence absolue, et une membranule à peine opalescente, on rencontre tous les intermédiaires.

Dès le XVIIIe siècle, les cataractes secondaires attirèrent l'attention de Deider, de Hoin et surtout de Saint-Yves et de Beer[1]. Rognetta[2] proposa le premier l'emploi d'un emporte-pièce destiné à perforer la cloison.

Débarrasser à fond le champ pupillaire constitue la condition primordiale pour les éviter. On comprend d'après cela que les cataractes faciles à extraire comme celles scléreuses et morgagniennes, exposent bien moins à cette complication que celles molles et non mûres. Il va

1. Beer, *Saltzburger Med. Chir. Zeitschrift*, 1799.
2. Rognetta, *Bull. gén. de Thérap.*, 1854.

sans dire que, lorsqu'il s'agit d'une cataracte capsulo-lenticulaire et qu'on néglige d'enlever la capsule, la cataracte consécutive se trouve par cela même constituée.

Étant donnée la part que prennent les exsudats iritiques dans leur production, on conçoit que l'antisepsie, en supprimant les inflammations post-opératoires, ait par cela même diminué leur fréquence.

Toutes les fois que la vision est insuffisante, une intervention s'impose alors qu'on peut se dispenser d'agir dans les simples membranules transparentes ne compromettant pas sensiblement l'acuité visuelle. Entre Knapp qui conseille la discision dans tous les cas, et Gayet qui n'intervient qu'exceptionnellement, il faut savoir tenir un juste milieu.

L'époque de l'intervention n'est pas indifférente. En général, nous préférons attendre que toute réaction ait disparu et que la capsule soit bien organisée, afin d'offrir plus de prise aux instruments; cela exige environ six semaines à deux mois.

Les méthodes opératoires varient.

Lors de fines membranules dépourvues de toute adhérence iritique, on se contentera de la discision à une seule aiguille, plutôt qu'avec deux comme le conseillait Bowman[1]. Certains préfèrent le couteau de v. Græfe ou la fine serpette de Knapp.

Les précautions à prendre se résument dans l'antisepsie et la dilatation préalable de la pupille. Pour bien éclairer le champ opératoire, on emploie en général un petit photophore électrique tenu obliquement par un aide.

L'écarteur des paupières étant en place et le globe fixé au moyen de la pince, on fait pénétrer l'aiguille à discision en haut, au niveau de l'un des rayons obliques de la cornée à 2 millimètres en dedans de sa périphérie. La petite cicatrice qui en résulte se trouve ainsi masquée par la paupière supérieure.

La pointe de l'aiguille une fois parvenue au bas du champ pupillaire, on divise verticalement la capsule dans l'étendue de 4 à 5 millimètres au plus; à quoi on peut ajouter une seconde incision cruciale. Cela fait, on retire lentement l'aiguille au dehors, afin d'éviter l'issue brusque de l'humeur aqueuse, l'adossement de l'iris et l'enclavement d'un lambeau capsulaire dans le trajet de la plaie.

Lorsqu'on se sert de deux aiguilles de Bowman, on enfonce d'abord celle tenue de la main gauche, puis l'autre guidée par la main droite de la même façon que précédemment. On fait converger les deux pointes vers le milieu de la membrane, puis on les écarte simultanément, de manière à refouler les feuillets ainsi dilacérés. Cette ma-

1. Bowman, *Two needles operation* (*Med. Times and Gaz.*), 1852.

nœuvre doit être répétée jusqu'à ce que les lambeaux capsulaires n'aient plus de tendance à revenir vers le centre de la pupille.

De prime abord, on serait tenté de croire que rien n'est plus simple que cette opération, et que le traumatisme, en quelque sorte insignifiant, qui en résulte, ne saurait réagir sur l'œil entier. Tel n'est pourtant pas le cas, et cela pour plusieurs raisons.

S'il est en effet généralement aisé de déchirer la cataracte membraneuse, rien n'empêche les lambeaux de se remettre en contact, sitôt que le bouchon vitréen interposé se rétracte. D'autre part, on a beau régler d'avance le degré de pénétration des aiguilles, lorsqu'on vient à leur imprimer des mouvements de circumduction, une certaine quantité d'humeur aqueuse s'écoule, et le vitré se projette contre l'instrument, qui pénètre profondément et peut occasionner une hyalite consécutive.

Lors de cataractes secondaires résistantes, les tiraillements répétés de la zonule retentissent sur les procès ciliaires, d'où nouvelle cause d'inflammation. D'autres fois, la zone de Zinn affaiblie se laisse arracher par l'aiguille et rend toute manœuvre ultérieure impossible.

Nous avons insisté ailleurs sur la fréquence de l'enclavement capsulaire dans le trajet de la place; ajoutons que l'établissement d'une fistule cornéenne et d'une synéchie antérieure de l'iris ne sont pas absolument rares.

Nous appuyant sur des considérations de ce genre et sur la simplicité de l'arrachement et de l'extraction totale, nous avons adopté depuis nombre d'années presque exclusivement ce dernier mode opératoire.

Fig. 147. — Pince capsulaire modifiée de Liebreich.

En mettant de côté les fines membranules qu'on peut se contenter de disciser à l'aide de l'aiguille tranchante de Knapp, nous avons érigé en méthode générale l'extraction des cataractes secondaires.

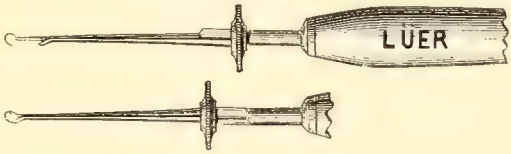

Fig. 148. — Crochet à boucle.

La façon de procéder est la suivante :

Ponction périphérique de la cornée avec la pique triangulaire au niveau de l'ancienne cicatrice dans l'étendue de 5 millimètres; sortie rapide de la pique afin de s'opposer à l'écoulement de l'humeur aqueuse, et introduction d'une pince modifiée de Liebreich qui sert à saisir la cataracte membraneuse après l'avoir perforée avec sa bran-

che postérieure pointue. Des tractions lentes de va-et-vient détachent les adhérences à la zonule et permettent d'entraîner au dehors la totalité du sac capsulaire avec les masses qu'il renferme. Très exceptionnellement nous nous servons comme instrument tracteur du crochet à boucle de Langenbeck, nous que avons modifié, en substituant à la pédale une virole d'un usage plus commode. Lorsque la résistance de la membrane est faible, on n'en arrache que le centre, ce qui est à la rigueur suffisant pour le résultat optique, et d'un effet toujours supérieur à celui obtenu par la discision. Dans les deux cas, la perte du vitré est minime ou nulle, et l'œil réagit à peine. Les minces synéchies cèdent, ce qui procure aussitôt le rétablissement de la mobilité de la pupille.

Toutes les fois qu'on a affaire à des adhérences iritiques plus étendues ou totales, ce procédé n'est plus applicable et l'on doit recourir à l'irido-capsulotomie.

Pour clore le chapitre qui a trait à l'extraction de la cataracte en général, nous devons insister sur un certain nombre de complications, dont toutes les méthodes sont passibles.

La suppuration, devenue heureusement exceptionnelle grâce à l'antisepsie, débute tantôt par la cornée, tantôt par l'iris et les procès ciliaires. Dans le premier cas, elle apparaît dans les quarante-huit heures qui suivent l'opération, alors que dans le second elle se montre plus tard, parfois au bout d'un septenaire.

En présence d'une suppuration cornéenne, les lèvres de la plaie revêtent un aspect trouble et jaunâtre s'accompagnant de rougeur et de chémosis de la conjonctive bulbaire. Il existe en même temps des douleurs, du larmoiement et une sécrétion muco-fibrinoïde couleur citron. Sitôt averti, on doit procéder au lavage antiseptique de l'œil et à des instillations de bleu d'éthyle qui nous ont paru plus efficaces que tout autre topique. Nous ne saurions en dire autant de la cautérisation ignée, qui souvent s'est montrée impuissante, mais sans que pour cela nous la proscrivions, vu que dans les cas graves on se trouve parfois désarmé.

Lorsque le processus suppuratif débute par l'iris et la chambre antérieure, les lavages antiseptiques intra-oculaires ne jouissent pas d'une réelle efficacité. Ici encore, les applications de bleu d'éthyle nous ont mieux satisfait, à quoi nous ajoutons le traitement hydrargyrique sous forme d'injections sous-cutanées. C'est dans ces cas aussi que les injections sous-conjonctivales de sublimé au millième ou de trichlorure d'iode pourront être de quelque utilité. Il en sera de même du calomel administré par la bouche à doses fractionnées, 5 à 6 centigrammes par jour, avec addition d'une égale quantité d'extrait d'opium.

Qu'il s'agisse de suppuration de la cornée ou de l'iris, on appli-

quera sur l'œil des rondelles de coton arrosées fréquemment avec la solution froide de sublimé ou de biiodure de mercure. Grâce à la soustraction constante du calorique, on obtient la détente du processus phlegmasique et l'arrêt du travail suppuratif. Les saignées locales à la tempe ne conviennent que chez les individus jeunes et vigoureux, en vue d'apaiser les douleurs; dans la majorité des cas, on se contentera d'injections hypodermiques de morphine.

Si, malgré tout, on est en présence d'une panophtalmie déclarée, le seul moyen capable de couper court aux accidents et aux souffrances consiste à pratiquer l'énucléation. Heureusement, de pareils désastres deviennent de plus en plus rares, et tout se borne à des irido-cyclites plastiques avec occlusion de la pupille nécessitant plus tard l'irido-capsulotomie aux ciseaux.

Un autre accident redoutable propre aux vieillards et indépendant du procédé suivi, réside dans une hémorrhagie grave, survenant d'emblée ou peu de temps après l'opération. Elle fut signalée pour la première fois en 1779 par Wenzel fils, qui l'attribuait à la rupture des vaisseaux choroïdiens. Willot[1] en a recueilli 51 cas; mais dans aucun il n'est parvenu à déterminer nettement l'origine. Si l'artério-sclérose sénile ou un état glaucomateux antérieur ont pu être invoqués parfois, il n'en reste pas moins établi que tout état diathésique ainsi que des lésions vasculaires font souvent défaut. Il nous suffira de citer à cet égard les observations de Warlomont[2] et Nuel, Dufour[3], Fage[4] et van Duyse[5]. A propos d'une hémorrhagie profuse survenue trois jours après l'extraction, nous avons pu constater la sclérose de diverses branches rétiniennes, alors que les vaisseaux de la choroïde étaient gorgés de sang mais non altérés; comme toujours, l'épanchement avait décollé la choroïde.

La terminaison est la perte de l'œil; comme exemples de rétablissement de la vision, nous ne saurions citer que le fait de Magni[6] et les trois d'Armagnac[7].

Au moment où l'hémorrhagie se produit, l'individu accuse une douleur brusque et extrêmement vive dans l'œil. Sitôt après, l'iris et le vitré se prolabent, suivis d'un flot de sang qui jaillit en abondance, sans que nulle compression soit capable de l'arrêter. En procédant à l'examen de l'œil énucléé, on trouve du sang qui décolle la choroïde

1. Willot, Thèse de Paris, 1891.
2. Warlomont, *Ann. d'ocul.*, XC, p. 5, 1883.
3. Dufour, *Soc. f. d'opht.*, 1886.
4. Fage, *Arch. d'opht.*, IX, p. 451, 1889.
5. Van Duyse, *Ann. d'ocul.*, 1891, mars-avril, p. 112.
6. Magni, *Revista clinica*, 1884.
7. Armagnac, *Rev. clin. d'ocul. du Sud-Ouest*, 1884.

de la sclérotique, sauf en avant et en arrière, et qui remplit la cavité du vitré.

En tant que causes occasionnelles, on a incriminé les vomissements spontanés ou provoqués par le chloroforme; mais on ne saurait songer à rien de pareil lorsqu'on se borne à l'emploi de la cocaïne. Gama-Pinto[1] et Becker[2] ont insisté sur la plus grande fréquence de ces hémorrhagies chez les myopes; ce n'est toutefois là qu'un cas particulier.

Une forte perte du vitré y concourt certainement chez les individus prédisposés; encore est-il qu'il faut se demander si le raptus hémorrhagique en préparation n'en a pas été l'agent.

Un premier désastre n'entraîne pas nécessairement le même accident lors de l'opération sur le second œil; le cas de Warlomont, où les deux yeux furent perdus, est exceptionnel.

Toujours est-il qu'en prévision, on devra instituer un traitement préalable. Une bonne hygiène, des frictions sèches sur tout le corps, la régularisation des principales fonctions et les injections hypodermiques d'ergotine sont autant de moyens à préconiser.

A l'encontre de cette hémorrhagie foudroyante, il faut citer l'hypohéma, qui apparaît parfois trois ou quatre jours après l'opération, pendant que l'œil a été tenu fermé. Le plus souvent il s'agit d'extraction faite par iridectomie et compliquée plus ou moins d'iritis. Cet accident doit être distingué du précédent, dont il n'a pas la gravité.

Un délire post-opératoire loquace peut survenir et tient à différentes causes.

On l'observe plus particulièrement chez les vieillards, les nerveux et les alcooliques. Comme l'occlusion des paupières (Parinaud[3]) et surtout le décubitus prolongé interviennent, on doit enlever le bandage le plus tôt possible et permettre aux opérés de se lever. De même l'administration d'une certaine quantité d'alcool, d'opium et de chloral contribuera puissamment à faire cesser cet état, qui n'a rien de grave.

Un autre genre de délire apparaissant à toute âge dépend d'une intoxication par l'atropine instillée en collyre. Cela a lieu chez certains individus prédisposés, chez les enfants, et particulièrement lorsqu'on n'a pas eu soin de prévenir la pénétration de l'agent mydriatique dans les voies lacrymales ou dans la bouche. En présence d'un pareil état, on devra cesser toute nouvelle instillation et pratiquer des injections hypodermiques de morphine, qui constituent le meilleur antidote.

Une autre action fâcheuse de l'atropine consiste dans l'apparition d'un gonflement eczémateux des paupières. Pour y parer, on substitue

1. Gama-Pinto, *Revue gén. d'opht.*, III, p. 97.
2. O. Becker, *Pathologie du cristallin*, p. 344.
3. Parinaud, *Soc. fr. d'opht.*, 7 mai 1890.

la cocaïne, on supprime l'occlusion aussitôt que possible, et l'on saupoudre les paupières avec un mélange d'amidon et d'oxyde de zinc.

En tant que rareté, nous devons signaler la rétention d'urine, que l'on observe quelquefois chez les vieux prostatiques et les personnes nerveuses. Il suffit en général de quelques cathétérismes pour en venir à bout.

Nous n'insisterons pas sur le choix des lunettes, ni sur les désagréments du début. Ce que nous tenons à dire, c'est qu'il est préférable de ne prescrire les verres qu'alors que la cicatrisation du lambeau cornéen est achevée, c'est-à-dire cinq à six semaines après l'opération. A ce moment, tout astigmatisme traumatique a disparu ou se trouve notablement réduit.

C. — ABAISSEMENT DE LA CATARACTE

L'abaissement de la cataracte, fait au moyen d'une aiguille introduite à travers la sclérotique, est une opération dont l'origine se perd dans les temps les plus reculés, et qui a régné presque sans partage jusqu'à une époque très rapprochée de nous. Deux raisons ont contribué à la faire adopter : en premier lieu, les idées erronées sur la cataracte envisagée comme un simple voile membraneux opaque obstruant la papille; en second lieu, la crainte qu'inspirait l'opération hardie de Daviel.

C'est en réalité au commencement de notre siècle que l'extraction trouva des défenseurs résolus dans Beer, Richter, Wenzel, Desmarres, Sichel et bien d'autres. Toutefois, l'abaissement continuait à faire des prosélytes, alors surtout que Scarpa l'eut perfectionné. v. Græfe et ses disciples contribuèrent pour beaucoup à l'abandon définitif de cette méthode. A côté de son apparente simplicité, elle expose en effet à la perte de la vue, par suite de la présence dans le vitré du cristallin agissant à la façon d'un corps étranger.

Cependant, comme les accidents peuvent ne se montrer qu'à une époque tardive dépassant la survie de malades déjà âgés, l'abaissement mérite d'être décrit, ne fût-ce qu'à titre de procédé d'exception.

On commence par dilater largement la pupille au moyen de l'atropine.

L'opérateur, tournant le dos à la fenêtre, s'assoit en face de l'opéré, également assis et dont la tête se trouve assujettie par un aide. Le blépharostat est appliqué et le globe fixé au moyen de la pince, à moins qu'on ne préfère confier la paupière supérieure à l'aide, pendant qu'on tire sur l'inférieure et qu'on presse légèrement sur les culs-de-sac.

Les choses ainsi disposées, l'aiguille de Scarpa tenue comme une plume à écrire est introduite à plat dans la sclérotique, à 4 millimètres en arrière du bord transparent de la cornée et à 2 millimètres au-des-

sous du méridien horizontal. De la sorte, on pénètre derrière l'iris, sans risquer de blesser le tronc de l'artère ciliaire longue. Grâce à un mouvement de bascule combiné à une demi-rotation de l'aiguille, la pointe, terminée en fer de lance recourbée sur le plat, contourne la face postérieure du cristallin, son bord supérieur, et vient apparaître dans le champ pupillaire, après avoir déchiré la partie supérieure de la zonule.

Fig. 149. — Aiguille de Scarpa.

A ce moment, les anciens se contentaient de précipiter la cataracte directement en bas, tandis que Wilburg, puis Scarpa, conseillent la *réclinaison*. Pour cela, on presse avec l'aiguille quelque peu en avant du cristallin, de façon à le coucher à plat, soit directement en bas (Wilburg), soit en bas et en dehors (Scarpa).

Après s'être assuré que la cataracte reste bien fixée dans le vitré, on retire l'aiguille, en ayant soin que son extrémité sorte à plat comme au moment de son entrée.

Les soins consécutifs comportent l'occlusion de l'œil et des instillations répétées d'atropine, en vue de s'opposer à la production de synéchies.

L'abaissement ne saurait convenir qu'aux seules cataractes scléreuses. Pour peu qu'on ait affaire à celles pourvues de couches corticales molles, le résultat optique est manqué, par suite de la présence de masses opaques et d'exsudats plastiques dans la pupille. Voilà pourquoi, à l'époque où cette opération était en vogue, les cataractes secondaires étaient si communes.

Un accident signalé çà et là consiste dans la luxation du cristallin sclérosé au bas de la chambre antérieure. Comme il est difficile, sinon impossible, de le ramener en arrière avec l'aiguille, à travers la pupille contractée, Mackenzie conseille de l'extraire séance tenante par la kératotomie, en ayant soin de le soutenir par derrière au moyen de l'aiguille.

Si nous récapitulons ce qui vient d'être dit sur les différentes méthodes, nous arrivons à conclure que l'*extraction simple* s'adresse à la généralité des cataractes, qu'elles soient dures, molles, membraneuses, acquises ou congénitales, réservant celle avec iridectomie pour les cas spécifiés plus haut. Nous ne sommes plus au temps où chaque opérateur tenait à avoir un procédé portant son nom. Ceux que nous avons décrits répondent suffisamment à tous les besoins, et les résultats optiques ne sauraient varier que d'après le plus ou moins d'habileté et d'expérience de celui qui les exécute.

LUXATIONS DU CRISTALLIN

Les luxations du cristallin se distinguent en *complètes* ou totales, et en *incomplètes* ou partielles, appelées également *subluxations* et *ectopies*.

Suivant l'époque de leur apparition et d'après leur origine, elles se subdivisent en *acquises* et *congénitales*, en *traumatiques* et *spontanées*.

Quelle qu'en soit la variété, toute luxation suppose nécessairement la rupture de la zonule ou, pour le moins, celle des cristalloïdes.

A. — LUXATIONS SPONTANÉES ACQUISES

Il convient de distinguer les luxations *spontanées* acquises de celles *traumatiques*, bien qu'il y en ait de *mixtes*, succédant à un choc parfois minime, à cause d'une altération préexistante du ligament suspenseur.

Dans celles *spontanées*, le cristallin transparent ou cataracté entraîne sa capsule et se déplace le plus ordinairement en bas. La luxation peut être bilatérale, le degré de déplacement et l'époque de l'apparition variant d'un œil à l'autre.

Lors de chute du cristallin dans le vitré, on l'aperçoit à l'ophtalmoscope, exécutant de légers mouvements d'ascension et de descente chaque fois que le malade change la direction du regard. Une bordure semi-lunaire ombrée, due à la réflexion totale des rayons émergents par l'équateur, constitue un signe pathognomonique.

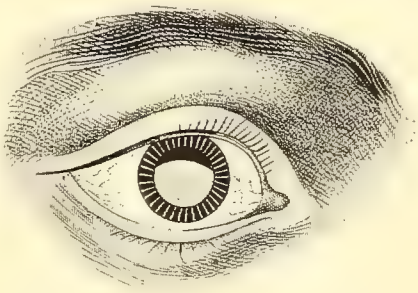

Fig. 150. — Luxation du cristallin.

Lorsque la lentille surplombe suffisamment le bord de l'iris, on voit à l'éclairage oblique une surface opaline à convexité supérieure, qui n'est autre que le bord du cristallin surmonté par le reste du champ pupillaire d'un noir absolu.

L'apparition brusque d'une hypermétropie forte témoigne de la luxation complète; dans celle incomplète, il survient de l'astigmatisme surtout prononcé lorsque la lentille, sans abandonner sa place, s'incline sur son axe, auquel cas le sujet accuse souvent de la polyopie monoculaire.

Un signe important est le changement survenu dans la configuration de la chambre antérieure. Plus aplatie du côté où le cristallin s'accoude à l'iris, elle augmente de profondeur dans le sens opposé, outre qu'il s'ajoute de l'iridodonésis partiel.

Dans les cataractes régressives, la luxation constitue une cure spontanée, fait qui dans les temps reculés a pu servir de point de départ à l'opération de l'abaissement.

On ne saurait confondre la subluxation qu'avec certaines cataractes morgagniennes où le sac capsulaire rempli de sérosité contient un petit noyau jaune ambré flottant. Dans un cas de ce genre, nous avons pu établir le diagnostic par la présence de la seconde image de Purkinje.

La luxation dans la chambre antérieure est rare. Presque toujours, il s'agit de cataractes régressives sur des yeux en voie de désorganisation. La mydriase et l'atrophie de l'iris favorisent singulièrement le passage de la lentille à travers l'orifice pupillaire. Parfois même la cataracte se porte alternativement en avant ou en arrière de l'iris, suivant l'attitude imprimée à la tête du malade.

Parmi les états pathologiques qui prédisposent aux luxations spontanées, on doit placer en première ligne les inflammations chroniques du tractus uvéal, avec dénutrition et rétraction du vitré. A cet égard, la myopie héréditaire, l'hydrophtalmie congénitale et les staphylomes scléroticaux par exagération glaucomateuse du tonus exercent une influence incontestable. En pareille occurrence, le plus petit traumatisme et un effort musculaire insignifiant suffisent pour achever la rupture de la zonule. Mentionnons en terminant les tumeurs intra-oculaires et la panophtalmie, capables de provoquer le déplacement mécanique de la lentille.

B. — ECTOPIE ET LUXATION CONGÉNITALE DU CRISTALLIN

Sippell[1] a séparé complètement l'ectopie congénitale des luxations spontanées, tout en admettant que la première puisse survenir après la naissance. Pour lui elle est toujours bilatérale et reste stationnaire.

On n'est pas d'accord sur son mode de production. v. Græfe[2] admet comme cause la destruction de la zonule et le ramollissement du vitré, tandis que Sippell se rattache à un arrêt de développement dont il ne précise pas la nature. E. Jæger[3], lors de cristallin cataracté, explique l'ectopie par une altération de la zonule. Stellwag[4] fait intervenir un trouble évolutif de la fente fœtale, en s'appuyant sur l'absence de la

1. Sippell, *Inaug. Diss. Marburg*, 1859.
2. V. Græfe, *Arch. f. Opht.*, I, p. 255.
3. E. Jæger, *Ueber Staar u. Staaroperationen*, Wien, 1854, p. 57.
4. Stellwag, *Wochenblatt. d. Zeitsch. d. Gesellschaft d. Aerzte*, Wien, décembre 1856.

zonule en bas, et sur le fait que dans les colobomes on trouve les cordelettes allongées, dissociées et même rompues; à quoi s'ajoutent des vices de conformation du cristallin, dont les bords irréguliers exercent une traction sur les attaches du ligament suspenseur. Becker[1] admet également le défaut d'occlusion de la fente embryonnaire, condition qui seule permet de comprendre l'ascension constante du cristallin, et Schirmer[2] le peu de développement de la lentille ayant pour conséquence la rupture de la zonule.

Ces diverses théories, y compris celle de Klein[3] qui accuse le manque de développement de la zonule, et celle de F. Duval[4] qui fait intervenir l'évolution atypique de la vésicule cristallinienne, sont passibles d'objections.

L'altération du vitré admise par v. Græfe est loin d'être constante; et il en est de même du processus cataracté atteignant la zonule, comme le veut Jæger. La petitesse du cristallin (Schirmer) n'existe pas toujours, et nous en dirons autant de l'arrêt de développement de la zonule (Klein). L'hypothèse de Duval, fondée sur l'hétérotopie du bourgeon cristallinien, cadre mieux avec la bilatéralité et la disposition symétrique de la luxation. De plus elle a pour elle la constatation faite par C. Hess[5], sur un embryon de poulet où la vésicule cristalline était changée de direction. L'auteur explique par là la production de certaines cataractes polaires antérieures et zonulaires envisagées par lui comme autant de troubles évolutifs.

Un fait qui mérite d'être noté, c'est l'influence incontestable de l'hérédité. Quatre fois l'ectopie existait chez les ascendants directs (Græfe et Williams[6]), quinze fois sur les membres collatéraux (Dixon[7], Williams, Dufour[8]).

Lorsque le déplacement du cristallin est peu accentué, seul un certain degré de myopie et d'astigmatisme cristallin permet de le soupçonner. A une phase plus prononcée, on est en présence d'une réfraction différente dans les deux parties de la pupille, de diplopie et de polyopie monoculaire. Toutefois, comme l'acuité visuelle est émoussée, ces derniers signes font défaut ou ne deviennent apparents qu'en recouvrant la moitié de la pupille avec le verre rouge.

Par suite du vice de réfraction, l'individu fixe de très près. Dans le seul cas de Streatfield[9], les objets étaient agités d'un mouvement

1. Becker, *Nagel's Jahresb.*, f. 1870, p. 224.
2. Schirmer, *Greifswalder med. Beiträge*, 1863, I, p. 77.
3. Klein, *Klin. Mbl.*, 1877, p. 21.
4. F. Duval, Thèse de Paris, 1874.
5. C. Hess, *Arch. f. Opht.*, XXXIX, 1, p. 183, 1893.
6. Williams, *Transact. of the Amer. opht. Soc.*, 1876.
7. Dixon, *Opht. H. R.*, I, p. 54.
8. Dufour, *Bull. de la Soc. méd. de la Suisse Romande*, n° 5, 1869.
9. Streatfield, *Opht. H. R.*, VIII, p. 383.

oscillatoire, ce que l'auteur attribue à tort à l'iridodonésis. Si l'on excepte l'observation de Bowman[1], ce dernier simptôme est constant.

Habituellement la chambre antérieure offre une profondeur inégale dans un même méridien; la vision est surtout défectueuse lors de luxation prononcée et il en est ainsi de l'accommodation. Ajoutons que la correction par les verres est peu profitable.

La proportion des cristallins transparents est de 75 pour 100 contre 25 pour ceux devenus cataractés. Encore est-il que l'opacification peut exister d'un seul côté. S'il en est de petits, on en trouve de normaux en tant que volume et structure.

Dans la majorité des cas, l'ectopie se fait en haut; celles horizontales ou obliques en bas sont exceptionnelles, et il n'en existe point de directement inférieure. Nous avons déjà insisté sur la bilatéralité et la symétricité; le contraire n'a lieu que lorsqu'il s'y combine une correctopie. Au déplacement de latéralité s'ajoute ordinairement une inclinaison du cristallin sur son axe horizontal ou vertical.

On sait peu de chose sur l'état de la zonule, ce qui tient sans doute à la difficulté de l'examen. v. Græfe dit l'avoir trouvée distendue, et d'Œnch[2] prétend qu'il a pu apercevoir à l'éclairage oblique et à la loupe 80 à 100 fibrilles radiaires se dirigeant du bord interne du cristallin luxé vers le côté nasal des procès ciliaires.

En fait de complications, la plus commune est la correctopie, qui existe dans près du tiers des cas. Dans l'observation d'Alexander[3], relative à une correctopie bilatérale, la luxation occupait un seul œil. Deux fois seulement Klein[4] et Hjort[5] ont noté l'aniridie totale combinée chez l'un des sujets au nystagmus. Le fond de l'œil n'a rien offert de particulier. Six fois il y avait staphylome postérieur; les autres parties du globe étaient toujours normales, et un glaucome concomitant n'a été noté que trois fois; seul Williams signale un cas de décollement de la rétine.

On admet généralement que l'ectopie constitue un état stationnaire; cela n'est pourtant pas bien prouvé, vu que rarement on a pu suivre les sujets pendant une longue période, et que Raab[6] considère cette anomalie comme un acheminement vers la luxation spontanée. Cette communauté d'origine semble confirmée par le fait que chez les membres d'une même lignée on rencontre indifféremment l'ectopie ou la luxation.

Lorsque le déplacement est léger, que le cristallin conserve sa dia-

1. Bowman, *Opht. H. R.*, t. V, p. 3.
2. D'Oench, *Arch. f. Augenh.*, IX, p. 31, 1880.
3. Alexander, *Klin. Mbl.*, 1874, p. 66.
4. Klein, *ibid.*, 1877, p. 21.
5. Hjort, *Nagels Jahresb.*, 1873, p. 211.
6. Raab, *Arch. f. Opht.*, XXI, 1, p. 190.

phanéité et que les verres correcteurs procurent une vision suffisante, il faut s'abstenir de toute intervention. Dans les conditions opposées on a recours à l'iridectomie ou à l'iritomie pratiquées dans le sens diamétral. v. Græfe, Streatfield et de Wecker[1] disent avoir réussi un certain nombre de fois. Dans un fait de ce genre Mooren[2] fit la discision.

C. — LUXATIONS TRAUMATIQUES

Comme celles spontanées, les luxations traumatiques sont *complètes* ou *incomplètes*. Cela dépend de la force de la zonule, du degré de violence et de la direction du choc.

Dans les *subluxations* en arrière, les signes sont les mêmes que pour celles spontanées; aussi nous dispenserons-nous d'y revenir.

Les luxations *complètes* doivent être rangées sous trois chefs, à savoir :

Celle dans la chambre antérieure, relativement rare.

Celle dans le vitré, de beaucoup la plus commune.

Enfin la luxation sous-conjonctivale par rupture de la sclérotique, y compris l'expulsion totale du cristallin au dehors.

Luxation dans la chambre antérieure. — Le plus souvent ce genre de déplacement suppose la diminution du volume de la lentille et un défaut de résistance de la filière pupillaire par suite de la paralysie traumatique du sphincter.

Tantôt le cristallin se luxe avec sa capsule, tantôt seul après rupture de la cristalloïde. Dans les deux cas, mais surtout dans le dernier, l'opacification est la règle. Il arrive pourtant que l'appareil entier conserve une transparence relative pendant plusieurs années. C'est ce qui existait chez un de nos malades de l'hôpital Saint-Louis où, au bout de trente ans, le cristallin de couleur légèrement jaunâtre avait très peu perdu de sa diaphanéité.

Lors de luxation totale, on aperçoit un reflet fluorescent derrière la cornée, surtout prononcé à la périphérie et variant de couleur d'après l'éclairage. Knapp[3], dont l'attention a été attirée sur ce point, a pu constater qu'avec la lumière diffuse l'encadrement est blanc, alors qu'avec le gaz il apparaît jaune rougeâtre pour devenir vert si la source lumineuse est de cette teinte. L'auteur attribue le phénomène à la réflexion des rayons obliques par l'équateur; il va sans dire que rien de semblable ne s'observe s'il y a cataracte. Après un temps plus ou moins long, des adhérences s'établissent entre l'iris et le cristallin, ce qui contribue à rendre l'extraction plus difficile.

1. Wecker, *Ann. d'ocul.*, XLIX, p. 159.
2. Mooren, *Opht. Beobach.*, Berlin, 1867, p. 122.
3. Knapp, *Arch. f. Augenh.*, XII, p. 314, 1883.

A côté des luxations totales il faut noter celles obliques, où une moitié de la lentille passe au-devant de l'iris, alors que l'autre reste derrière. Il en résulte une réaction vive et souvent des phénomènes glaucomateux qu'on explique par l'obstruction mécanique de l'angle de filtration. Mais, d'après les examens anatomiques que l'on possède, l'équateur cristallinien est toujours séparé de la base de l'iris par une rigole remplie de leucocytes et d'amas fibrinoïdes granuleux avec ou sans adjonction de grains pigmentaires. D'ailleurs, comme le glaucome est tout aussi fréquent, sinon plus, dans les luxations partielles que dans celles totales, on ne saurait soutenir cette pathogénie.

En présence d'une luxation récente, on essaiera de réduire le cristallin après dilatation de la pupille par la cocaïne à 5 pour 100, qui fait baisser en même temps le tonus. Le malade étant horizontalement couché, on imprime à sa tête de légères secousses d'avant en arrière. Si la manœuvre réussit, on instille de l'ésérine, on applique un bandage compressif et l'on prescrit le repos horizontal avec la tête aussi basse que possible.

En cas d'insuccès et surtout lors de phénomènes glaucomateux, on doit intervenir opérativement.

V. Græfe, chez un enfant de neuf ans, pratiqua la discision, qui fut suivie de perforation cornéenne et de fonte purulente de l'œil.

L'extraction, bien que difficile, nous paraît préférable. Vu la perte abondante du vitré qui est toujours à craindre, on doit procéder sous le chloroforme et instiller à plusieurs reprises de l'ésérine pour resserrer fortement la pupille.

L'écarteur palpébral est enlevé sitôt après la section de la cornée, à moins qu'on ne préfère le confier à un aide habile, prêt à le retirer à la moindre alerte. Pour plus de commodité dans les manœuvres, on taille un lambeau inférieur quelque peu en dedans du limbe cornéen, et l'on donne à l'incision une étendue suffisante pour ne pas fragmenter la lentille et permettre, s'il le faut, l'introduction de la curette.

Lors d'un simple noyau sclérosé, on peut se contenter de l'extraction linéaire, préconisée par Saint-Yves et Petit. Par contre, toutes les fois qu'il s'agit d'un gros cristallin, on ne saurait agir de la sorte de peur de le fragmenter et de l'ébranler. En pareil cas, il est préférable de pratiquer, à l'extrémité du méridien vertical, au moyen du fin couteau de Græfe, une boutonnière qu'on élargit à droite et à gauche à l'aide de ciseaux coudés sur les bords, comme le faisait Daviel dans son opération de la cataracte, et après lui Critchett.

Une pression et une contre-pression légères suffisent alors pour faire sortir le cristallin en entier. Ce n'est que lorsqu'il a contracté des adhérences avec l'iris qu'on échoue et qu'il devient nécessaire d'introduire la curette entre l'iris et la face postérieure de la lentille. Pendant la

sortie, on a soin de déprimer la cornée avec la spatule, de façon à s'opposer à l'issue du vitré. S'il reste des fragments, mieux vaut les abandonner à la résorption que de s'exposer à vider l'œil. Toute portion prolabée doit être excisée avec les ciseaux, après quoi on ferme les paupières et l'on applique un bandage occlusif qu'on laisse en place de trois à cinq jours.

Il ne faut pas s'attendre à un résultat optique aussi favorable que dans l'extraction de la cataracte, à cause de la perte d'une certaine quantité de vitré et de la coexistence fréquente des lésions profondes.

Luxation dans le vitré. — Cette luxation est, avons-nous dit, la plus fréquente et s'accompagne ou non de rupture de la cristalloïde. Elle se caractérise par l'apparition brusque d'une hypermétropie forte, à quoi s'ajoute l'iridodonésis total et assez souvent la mydriase par paralysie traumatique du sphincter.

A l'éclairage oblique, la pupille se montre d'un noir parfait au lieu de posséder le reflet fluorescent du cristallin. Les deux images postérieures de Purkinje sont absentes, et par suite de la rétropulsion de l'iris, la chambre antérieure est plus profonde. Il va de soi que la présence d'un hypohéma et le siège profond de la lentille rendent le diagnostic difficile. Plus tard, l'aphakie sans rupture concomitante de la coque oculaire mettra sur la voie.

En règle générale, la luxation dans le vitré provoque moins de réaction que celle dans la chambre antérieure. La complication la plus commune est l'irido-cyclite, qui se combine rarement à des poussées glaucomateuses.

La conduite à tenir diffère suivant qu'il s'agit de cristallins luxés pendant une opération de cataracte ou après traumatisme.

Dans le premier cas, on doit procéder séance tenante à l'extraction à l'aide de la curette ou de l'anse de Taylor; dans le second, il est préférable de s'abstenir, tant qu'il ne survient pas de réaction.

La façon d'opérer varie d'après les auteurs.

Agnew[1] fait pénétrer dans le vitré à travers la sclérotique une aiguille double ou bident, de façon à harponner le cristallin et à le conduire à travers la pupille dans la chambre antérieure, après quoi il l'extrait par une kératotomie inférieure. Cette opération a été répétée par Webster et Pomeroy[2].

Knapp[3], après avoir essayé en vain de faire passer la lentille dans la chambre antérieure en couchant le malade à plat ventre, la tête en bas, le fit asseoir et tailla un lambeau cornéen supérieur à 2 millimètres en dedans du limbe. Remplaçant alors l'écarteur par les doigts,

1. Agnew, *Transact. Amer. opht. Soc.*, p. 69, 1885.
2. Webster et Pomeroy, *ibid.*, 1888, p. 168.
3. Knapp, *Arch. f. Aug.*, XXII, p. 175, 1891.

il vit le cristallin s'engager dans la plaie en même temps que l'iris. L'assistant saisit la lentille avec la cuiller à fil, après quoi l'iris rentra spontanément, sans qu'il y eût la moindre perte du vitré; les suites furent simples et le résultat parfait. L'auteur pense que ce mode opératoire est applicable aux subluxations par traumatisme, ainsi qu'aux cataractes trémulentes et supramûres disloquées. Depuis plusieurs années, il en aurait constaté l'efficacité; aussi se déclare-t-il peu partisan du procédé d'Agnew.

Dans une observation de Badal consignée dans la thèse de Guende[1], on a procédé à l'extraction par un large lambeau cornéen avec iridectomie. Guende est d'avis qu'il faut extraire le cristallin luxé, sans attendre l'apparition de symptômes irritatifs.

Pour notre compte, nous préférons temporiser tant qu'il n'y a pas de réaction, nous rappelant la grande tolérance du vitré lors de la réclinaison de la cataracte sénile.

Quant au procédé opératoire, la kératotomie avec excision du sphincter irien permettant de saisir le cristallin avec la curette, nous a toujours paru préférable. Non seulement cette méthode est plus sûre, mais elle expose moins que toute autre à une perte abondante du vitré.

Luxation sous-conjonctivale. — Cette luxation constitue une complication des ruptures de la sclérotique, à propos desquelles nous l'avons déjà étudiée. Elle est surtout fréquente chez les adultes et les vieillards, à cause de la moindre extensibilité de la coque oculaire.

On est mis sur la voie par la présence d'une saillie anormale sous la conjonctive avec enclavement de l'iris simulant un colobome, et par le fait que l'œil est aphaque et le siège d'une rupture sclérale péricornéenne.

Au début, l'épanchement d'une grande quantité de sang dans la cavité oculaire et dans la poche conjonctivale rend le diagnostic incertain et même impossible. La réaction est en général très modérée, ce qui contraste avec ce qui se passe lors de luxations dans la chambre antérieure et le vitré.

Le cristallin enkysté se résorbe assez vite, et seules les observations de Falchi[2] et Viesse[3] font exception. Alt, trois à quatre semaines après l'accident, trouva la lentille entourée de cellules fusiformes et de vaisseaux néoformés, tandis que l'épithélium sous-capsulaire avait disparu. Un détail important est le rétablissement inespéré de la vision après que l'extravasation sanguine s'est résorbée.

L'*expulsion totale* suppose un fort ébranlement de l'œil; aussi s'accompagne-t-elle parfois d'une large hernie de l'iris et de l'issue

1. Guende, *Thèse de doctorat*, 1889.
2. Falchi, *Ann. di Ott.*, XXIV, p. 4.
3. Viesse, *Recueil d'opht.*, 1879, p. 85.

du vitré avec décollement de la rétine. Malgré cela, il n'y a pas de réaction vive, et le malade accuse la perte brusque de la vision ainsi que des phosphènes dus à la commotion et au décollement de la rétine. Le globe, habituellement flasque, ne devient qu'exceptionnellement glaucomateux, par suite d'un vaste épanchement sanguin sous la choroïde; rarement on a à craindre l'ophtalmie sympathique.

Le traitement se borne à faire des lotions antiseptiques et à tenir l'œil sous un bandage, après avoir excisé tout prolapsus de l'iris et du vitré. La réunion des lèvres de la plaie n'est indiquée que lors de ruptures obliques ou mâchées. Dans ces cas, il est préférable de s'adresser à la conjonctive, dont la suture expose moins à la perte du vitré que celle de la sclérotique.

D. — MALFORMATIONS DU CRISTALLIN

Des diverses anomalies congénitales du cristallin, la moins rare est le *colobome*. On entend par là la présence, à la partie inférieure de la lentille, d'une sorte d'encoche à bords arrondis. A l'ophtalmoscope, on aperçoit une demi-lune foncée à convexité supérieure se continuant de chaque côté avec l'encadrement ombré qui délimite tout cristallin normal. Cette malformation s'accompagne ou non de colobome de l'iris, de la choroïde et du vitré. Heyl[1] attribue, sans preuve suffisante, l'encoche cristallinienne au relâchement de la partie inférieure de la zonule fœtale; c'est là un point sur lequel de nouvelles recherches embryologiques sont nécessaires.

Cissel[2] rapporte un colobome bilatéral chez un enfant de 15 ans, sans brèche colobomateuse de l'iris et de la choroïde, mais avec astigmatisme cristallinien et cornéen. Il mentionne un cas analogue de Schiess[3] et celui de O. Becker, auxquels il faut ajouter les deux de Bresgen[4] et de Meyer[5]. Le dernier est relatif à un enfant de 10 ans, dont l'œil gauche avait été opéré de cataracte par discision. L'examen du cristallin droit, après dilatation par l'atropine, fit reconnaître une double encoche colobomateuse en bas, séparée par un promontoire de substance cristallinienne normale. Point de cataracte; fond d'œil physiologique; absence de colobome de l'iris et de la choroïde. $V = \frac{1}{2}$. $R = -2D$ au centre et $+10D$ au niveau des deux encoches. L'auteur envisage son cas comme unique.

Une autre disposition tératologique, réside dans une saillie acumi-

1. Heyl, *Rep. of the fifth. ophth. Congress*, 1887, p. 16.
2. Cissel, *Klin. Mbl. f. Augenh.*, 1890, p. 319.
3. Schiess, *Arch f. Opht.*, XXXI, 4, p. 54.
4. Bresgen, *Arch. f. Aug. u. Ohr.* IV, p. 108.
5. Meyer, *Soc. d'ophtalmologie de Paris*, 1895.

née transparente de l'un ou de l'autre des pôles du cristallin, ce qui donne à la lentille la forme d'une toupie. Cette malformation est désignée sous le nom de *cristallocône* ou de *lenticonus*. Dans les deux exemples cités par Webster[1], van der Laan et Placido[2], les cristallins appartenaient à des individus âgés de 23 à 24 ans, ce qui nous conduit à nous demander s'il ne s'agissait pas là d'une altération analogue à celle du kératocône. Fr. Meyer[3] cite un cas siégeant d'un seul côté au pôle postérieur chez un garçon de 10 ans, et Wennemann[4] un autre survenu chez une jeune fille de 20 ans au moment de l'établissement des règles. Dans les observations de Webster et Meyer, il coexistait une opacification du pôle postérieur; partout l'œil avait une réfraction hypermétropique dans les parties périphériques de la lentille et était fortement myope au niveau du cône. Knapp[5], sur une fillette de 8 ans, a noté que l'œil droit offrait à l'examen ophtalmoscopique une sorte de tournoiement des vaisseaux centraux, ce qu'il attribue à un lenticonus postérieur. Dans les mouvements de parallaxe les troncs vasculaires se déplaçaient en sens inverse au niveau des pôles et dans le même sens à la périphérie. Il croit que cette malformation est plus commune qu'on ne le pense, mais que souvent elle passe inaperçue.

Sous la dénomination de cristallin *excavé* ou *incurvé* (*gekerbte Linse*), O. Becker, dans son Atlas, p. 124, décrit au pôle postérieur un enfoncement ombiliqué de 1 millimètre de profondeur. Cette malformation fut rencontrée sur un œil sain de nouveau-né, mort de syphilis quelques semaines après la naissance. Nous ne ferons que rappeler l'*ectopie congénitale* dont il a été question à propos des luxations.

La présence de deux cristallins n'a guère été mentionnée jusqu'ici que sur des yeux cyclopes, possédant un seul iris percé de deux orifices pupillaires.

Signalons enfin l'*aphakie congénitale* liée à la buphtalmie et probablement due à une perforation cornéenne intra-utérine, par où s'est échappé le cristallin embryonnaire.

1. Webster, *Arch. f. Augen. u. Ohrenheilk.*, IV, 2, p. 382.
2. Placido, *Period. di ophtalm., prat.*, n° 3, 1880.
3. Meyer, *Centralblatt. f. pract. Augenheilk.* 1888, t. XII, p. 41.
4. Wennemann, *Ann. d'ocul.*, t. CV, mars-avril, p. 158.
5. Knapp, *Arch. f. Augenh.*, XXII, p. 28, 1891.

CHAPITRE VII

PATHOLOGIE DE LA RÉTINE ET DU NERF OPTIQUE

La rétine et le nerf optique étant une expansion du névraxe, on comprend combien les affections qui les atteignent se lient intimement avec celles du système nerveux central. Aussi, dans le cours de cette étude, ferons-nous de nombreuses excursions dans le domaine de la neurologie.

Suivant que les lésions procèdent de la périphérie au centre ou inversement, le processus morbide est appelé *ascendant* dans le premier cas et *descendant* dans le second; distinction souvent difficile à établir.

Ainsi que les autres parties du névraxe, l'appareil optico-rétinien est constitué par deux éléments fondamentaux : le tissu *nerveux*, cellules et fibres, et un stroma appelé *névroglie*. A cela s'ajoutent des vaisseaux sanguins pourvus de gaines lymphatiques et une quantité variable de tissu connectif, sous forme de cloisons.

Comme l'encéphale et la moelle, le nerf optique possède trois membranes enveloppantes, dont la texture rappelle de dehors en dedans celle de la dure-mère, de l'arachnoïde et de la pie-mère. Le liquide cérébro-spinal y circule librement depuis la cavité méningitique jusqu'au globe, ce qui explique la propagation possible des processus morbides nés dans le crâne jusque dans la rétine, et inversement.

Une notion non moins importante est la communication des espaces lymphatiques du nerf optique avec ceux de la cavité oculaire, qui sont : l'*espace sous-hyaloïdien*, la *cavité ventriculaire de la rétine* qui sépare le feuillet pigmentaire de la couche des cônes et des bâtonnets; l'*espace sous-choroïdien* ou lamina fusca; enfin, celui *sous-ténonien* qui s'étend de l'insertion des muscles droits au globe, jusqu'au voisinage du trou optique.

Bien que dépendant du système circulatoire général, le territoire vasculaire de l'appareil optico-rétinien a une tendance manifeste à s'individualiser. En effet, la circulation de la bandelette optique n'a

aucun rapport avec celle du pédoncule cérébral qui la supporte; de même le nerf optique et la rétine sont pourvus d'une endartère qui, venant à s'oblitérer, ne saurait être suppléée par des voies collatérales. Le système dérive uniquement des ramuscules du cercle de Haller et surtout de l'artère et de la veine centrales.

En dehors des veines de la rétine qui accompagnent partout les artères correspondantes, il en existe d'autres provenant de la choroïde appelées *vorticineuses*, mais qui n'ont aucune communication avec les précédentes.

Dans ce qui va suivre, nous étudierons successivement les maladies de la rétine, puis celles du nerf optique. Un chapitre spécial sera réservé aux troubles visuels, ayant pour siège probable les centres percepteurs et englobés sous le terme générique d'*amblyopies*.

PATHOLOGIE DE LA RÉTINE

I

HYPERHÉMIE DE LA RÉTINE

Il semble au premier abord que rien n'est plus facile que de reconnaître à l'examen ophtalmoscopique l'hyperhémie rétinienne. Tel n'est pourtant pas le cas, et cela pour plusieurs raisons.

D'abord il faut savoir que la coloration de la rétine et celle de la papille varient suivant les individus, l'âge et les races, de sorte qu'il est nécessaire d'avoir une longue expérience pour dire au juste où finit l'état normal et où commence l'hyperhémie. De même, d'après la réfraction statique, les vaisseaux sont vus plus larges ou plus rétrécis. Il suffit de comparer à cet égard des yeux fortement myopes avec ceux de sujets emmétropes ou hypermétropes, pour se convaincre qu'il s'agit là d'un effet optique. Enfin, le plus ou moins de pigmentation du fond de l'œil influe au point de faire apparaître la papille plus blanche ou plus rouge qu'elle ne l'est en réalité.

L'hyperhémie véritable est caractérisée par la présence de sinuosités variqueuses qui donnent aux vaisseaux un aspect contourné, alternativement clair et obscur dans le sens de la longueur. Une rougeur uniforme du disque optique, dont les bords cessent d'être nettement délimités, constitue un signe important, mais qui ne saurait avoir toute sa signification qu'autant que les milieux de l'œil conservent leur limpidité physiologique. On sait, en effet, que tout défaut de transparence fait voir le fond de l'œil plus congestionné qu'il ne l'est

réellement, à cause du pouvoir de pénétration plus grande dont jouissent les rayons rouges.

L'hyperhémie de la rétine doit être distinguée en *active* et en *passive*.

La première se rattache à toutes les phlegmasies profondes de l'œil, tant spontanées que traumatiques, ainsi qu'à l'action prolongée d'une lumière vive. La seconde reconnaît pour cause toute gêne survenue dans la circulation veineuse en retour, et se caractérise particulièrement par l'augmentation de calibre des veines, avec réduction des artères. Lorsque les vaisseaux dilatés présentent des mouvements alternatifs d'expansion et de retrait, on désigne ce phénomène sous le nom de *pouls veineux*. Il s'observe principalement dans la cyanose généralisée, à la suite de la persistance du trou de Botal ou du canal artériel, ainsi que dans le glaucome.

Dans la maladie bleue, les artères possèdent une coloration foncée qui pourrait les faire prendre pour des veines si l'on ne tenait compte de leur siège plus superficiel. Dans un cas relaté par Knapp[1], la papille était fortement gonflée et les vaisseaux ciliaires antérieurs congestionnés.

L'hyperhémie liée aux affections organiques du cœur et des gros vaisseaux détermine parfois le pouls artériel et surtout celui veineux. Même chose a été signalée dans la chlorose et l'anémie prononcée par L. von Osten-Sacken[2].

L'alternance de l'hyperhémie avec l'ischémie rétinienne n'a été signalée que par Maurice Raynaud dans l'affection connue sous le nom d'*asphyxie locale des extrémités*. Sans nier la possibilité de ce fait, nous tenons à dire que sur tous les malades que nous avons examinés ophtalmoscopiquement sur la demande de notre regretté collègue, nous n'avons pu saisir aucune différence dans le calibre des vaisseaux, pendant la période algide et celle du réchauffement. Un phénomène curieux qui s'est présenté chez l'un d'eux devenu amblyope, c'est que l'amblyopie s'amendait sous l'action d'un bain froid, mais pour reparaître aussitôt après.

Dans l'hyperhémie simple, les troubles visuels font défaut et seule l'exploration ophtalmoscopique nous révèle l'état congestif de la rétine.

1. Knapp, *Die Störungen des Lungenskreislaufs u. ihr Einfluss auf den Blutdruck*, Berlin, 1876.
2. Osten-Sacken, *Inaug. Diss.* Dorpat, 1890.

II

ANÉVRYSME DE L'ARTÈRE CENTRALE

Abstraction faite des anévrysmes miliaires rencontrés par Liouville[1], et qui rappellent ceux décrits dans le cerveau par Bouchard et Charcot, la dilatation anévrysmatique d'une grosse branche de l'artère centrale est rare. Les observations de Sous[2] de Bordeaux, Galezowski[3], Manhardt[4], Magnus[5], Fuchs[6], Schleich[7] et Rählmann[8] sont les seules connues.

Dans le cas de Sous, il s'agissait d'une paysanne de 64 ans dont l'acuité visuelle avait baissé au point de permettre seulement la lecture des gros caractères d'imprimerie. L'ophtalmoscope montra la présence d'une poche anévrysmale ovalaire, occupant les deux tiers inférieurs de la papille et se continuant avec la branche de bifurcation inférieure de l'artère. Elle possédait des mouvements d'expansion isochrones aux battements du pouls radial, alors que les autres branches rétiniennes étaient filiformes et les veines faiblement dilatées.

Fuchs relate à son tour un anévrysme artério-veineux consécutif à une contusion du globe. L'individu, âgé de 36 ans, avait reçu un coup à la partie interne de la sclérotique. Le trouble visuel ne survint que trois mois plus tard, et au bout de six mois le malade pouvait à peine compter les doigts à $0^{m},70$ de distance. Pas de lésions extérieures appréciables; milieux transparents; emmétropie; papille et fond de l'œil normaux. En bas, on aperçoit la veine et l'artère énormément dilatées et tortueuses. Cette dernière, moniliforme au niveau de la papille, se rétrécit plus loin pour s'élargir à nouveau et aboutir au côté nasal d'une poche anévrysmatique arrondie. La veine, flexueuse et uniformément distendue, se poursuit depuis le disque optique jusqu'au côté opposé de la poche; une de ses branches collatérales est également variqueuse. La figure ci-contre, empruntée au mémoire de Fuchs, représente cette disposition et montre en outre, au niveau de la région maculaire, une plaque blanche stellaire entourée de points atrophiques disséminés. Du côté nasal, il existe une bande chatoyante

1. Liouville, *Gazette des hôpitaux*, 1870, n° 36.
2. Sous, *ibid.*, t. LIII, p. 241.
3. Galezowski, Congrès de Londres, 1882.
4. Manhardt, *Klin. M. B.*, XIII, p. 132.
5. Magnus, *Virchows' Arch.*, LX, p. 38.
6. Fuchs, *Arch. f. Augenh.*, XI, p. 440, 1882.
7. Schleich, *Mitth. aus d. Opht. Klin. in Tübingen*, II, f. 2, p. 202.
8. Rählmann, *Klin. Mbl.*, XXVII, p. 203, 1889.

en forme de croissant, composée d'un semis blanchâtre, avec des intervalles bruns appartenant à la choroïde. Il est probable qu'il s'agit là de troubles nutritifs de la rétine survenus consécutivement à l'anévrysme, à en juger par l'apparition tardive de l'amblyopie.

L'observation de Magnus est également relative à un anévrysme artério-veineux traumatique, sauf qu'ici il s'agissait du type cirsoïde, sans poche intermédiaire.

Schleich décrit un sac anévrysmatique de l'une des branches de

Fig. 151. — Anévrysme de l'artère centrale (d'après Fuchs).

l'artère centrale, avec communication de la veine correspondante. Le sujet était un enfant de huit ans.

Rählmann, chez un individu de trente-deux ans, vit au niveau de la papille une dilatation ampulliforme de l'artère centrale, s'étendant des branches de bifurcation supérieures et inférieures jusqu'au delà du disque optique.

Comme type intermédiaire entre les anévrysmes du tronc principal et ceux miliaires visibles au microscope, nous mentionnerons les observations de Steffan Mackenzie [1], Rampoldi [2], Uhthoff [3], Schmall [4] et

1. Steffan Mackenzie, *Transact. of the Opht. Soc.*, London, 1882 et 1885.
2. Rampoldi, *Ann. di Ottal.*, 1889.
3. Uhthoff, xve Congrès de Heidelberg, p. 47.
4. Schmall, *Inaug. Diss.*, Konigsberg, 1887.

Rählmann[1], où il s'agit de poches sacciformes pédiculisées ou de dilatations en fuseau sur l'une des branches de bifurcation de l'artère. La plupart du temps on avait affaire à des individus âgés atteints d'artério-sclérose.

Nous ne devons pas omettre deux examens *post mortem* relatés l'un par le chirurgien Græfe[2], l'autre par Mackenzie[3].

Le premier fait concerne une femme devenue aveugle après avoir ressenti des battements au fond de l'orbite. A la dissection du nerf optique, l'auteur trouva l'artère centrale dilatée et du volume d'un tuyau de paille. Le second est relatif à une princesse du duché de Bade, à l'autopsie de laquelle Schmidler constata un anévrysme des deux artères centrales dans leur trajet intra-optique.

III

ANÉMIE ET ISCHÉMIE DE LA RÉTINE

L'anémie rétinienne a été signalée dans le choléra à sa période algide, dans l'asphyxie, la syncope et pendant les attaques d'épilepsie. La papille est d'une pâleur inaccoutumée, et il s'ajoute parfois le pouls artériel. La vision est en général diminuée ou même momentanément abolie. Une ischémie persistante avec perte de la vue résulte d'une embolie, de la compression de l'ophtalmique ou de l'artère centrale, et s'accompagne ordinairement de thrombose des veines correspondantes, ainsi que d'apoplexies rétiniennes.

On ne doit pas confondre l'ischémie fonctionnelle, sorte de spasme des vaisseaux, avec la réduction des artères par artério-sclérose, comme cela a lieu dans certaines atrophies optiques ou dans la rétinite pigmentaire, tant congénitale qu'acquise.

Baquis[4], voulant se rendre compte des lésions rétiniennes que peut entraîner l'ischémie, a institué chez les lapins les expériences suivantes. A l'aide d'une anse de fil ou d'une pince, il comprime le nerf optique et les vaisseaux ciliaires de 15 minutes à 4 heures au plus. Après 10 jours, il énuclée l'œil et procède à l'examen histologique. Toutes les fois que la compression n'a pas dépassé une demi-heure, il a trouvé la rétine intacte, sauf une légère réaction karyokinétique des cellules ganglionnaires. Avec une compression de plus de 30 minutes, les lésions sont au contraire prononcées et aboutissent fatalement à l'atrophie. Pour exclure ce qui pouvait revenir à la compression mé-

1. Rählmann, *Zeitschr. f. Klin. Medicin*, XVI.
2. Græfe, *Angiectasie*, Leipzig, 1808.
3. Mackenzie, *Traité des maladies des yeux*, trad. franç., t. II, p. 799.
4. Baquis, *Ann. di Ottalm.*, XX, p. 161.

canique du nerf optique, des nerfs et des artères ciliaires, il fit isolément sur d'autres lapins l'élongation du premier, la résection des seconds, l'extirpation du ganglion lenticulaire et jusqu'à la section intra-crânienne du trijumeau; il put se convaincre que la rétine 12 jours plus tard ne présentait pas de lésions histologiques appréciables.

IV

EMBOLIE DE L'ARTÈRE CENTRALE

L'embolie de l'artère centrale a été bien étudiée par v. Græfe[1]. Les observations publiées depuis n'ont fait qu'en élargir le cadre, en ce sens qu'elles ont démontré l'existence d'une embolie partielle limitée à l'une des branches terminales.

Au début, l'affection se caractérise par l'apparition brusque d'une cécité intermittente ou d'emblée définitive, sur un œil antérieurement sain. Cependant, ce signe ne saurait suffire pour établir le diagnostic, attendu qu'on l'observe dans l'hémorrhagie des gaines et la névrite rétro-bulbaire aiguë.

A l'ophtalmoscope, on trouve les artères effacées, filiformes, avec disparition de la raie lumineuse centrale, et les veines quelque peu réduites de volume. La pression digitale sur le globe ne provoque plus le pouls artériel, preuve que toute circulation fait défaut. Bientôt la papille devient d'un blanc mat, et les vaisseaux qui la parcourent sont bordés d'un liséré gris blanchâtre que l'on doit se garder de prendre pour de la périvasculite. Dans un cas de Nettleship[2], cette disposition était très prononcée.

Au bout d'un ou deux jours, le tissu de la rétine, principalement au niveau de la macula, perd sa transparence, et la fovea se détache comme un point rouge cerise apoplectique; c'est là un caractère objectif d'une réelle importance. De véritables apoplexies disséminées ne sont pas rares, surtout dans les embolies partielles, et affectent des formes variables, suivant le siège du sang épanché. D'après Fischer[3], elles ont été rencontrées 47 fois sur 200 cas, et le plus souvent autour de la papille. A la période ultime, les vaisseaux deviennent absolument filiformes et le disque optique atrophié revêt un aspect tendineux sur toute son étendue.

Dans le petit nombre de cas où la circulation se rétablit, les veines tendent à se remplir, et l'on voit, comme l'a noté Hock[4], le sang che-

1. Græfe, *Arch.*, t. V, 1, p. 136.
2. Nettleship, *Festschrift de Helmholtz*, 1891, p. 7.
3. Fischer, *Ueber Embolie der Arteria Centr. Retinæ*, Leipzig, 1891.
4. Hock, *Wien. Med. Presse*, 1869.

miner dans leur intérieur par saccades. Même phénomène se passe du côté des artères, suivant Knapp[1], toutes les fois qu'on exerce sur l'œil une légère pression digitale. Le rétablissement de la vue est tellement insolite qu'il y a lieu de se demander s'il ne s'agissait point là d'une apoplexie des gaines plutôt que d'embolie véritable.

Exceptionnellement, on a signalé la persistance d'un degré de vision vers les parties périphériques, mais qui ne tarde pas à se perdre à mesure que l'atrophie progresse.

En supposant le recouvrement de la vue, il subsiste presque toujours, comme dans les cas de Sichel, Schnabel, Eales, Leber, Schœn, Hirschberg et Bull[2], un scotome central rendant la lecture et l'écriture impossibles; rarement ce scotome affecte la forme annulaire avec perception au centre.

Tout au début de l'embolie, on a remarqué des obnubilations périodiques que Mauthner explique, sans preuves suffisantes, par l'arrêt successif de l'embolus sur les éperons de bifurcation de l'artère, avant de provoquer l'obstruction définitive. Toujours est-il que le siège habituel du caillot est la portion du vaisseau située derrière la lame criblée; de là partent des prolongements qu'on a pu suivre jusqu'à la bifurcation de l'artère.

Dans les premiers stades, les malades accusent souvent des phosphènes qui exceptionnellement persistent, comme dans les cas de v. Græfe, Fischer et Uhthoff.

L'absence d'embolus, signalée par Popp[3] et Loring[4], est loin d'être démontrée, attendu que l'examen n'a porté que sur un petit moignon du nerf optique. Tout au plus pourrait-on conclure qu'ici le caillot siégeait plus haut que d'habitude.

Un fait anatomique constant est que toujours derrière l'embolus, le tronc artériel se thrombose, ce qui constitue un nouvel obstacle au rétablissement de la circulation collatérale. Ajoutons l'oblitération de la veine centrale signalée par Wagenmann[5] et Weinbaum[6].

A côté de l'embolie totale, il nous reste à décrire deux formes caractérisées, la première, par l'obstruction d'une des branches terminales de l'artère centrale constituant l'*embolie partielle*; la seconde, par une oblitération incomplète du tronc artériel, d'où *ischémie relative*.

Dans l'embolie partielle, la perte de la vision se traduit par un scotome qui occupe nécessairement la portion diamétralement opposée

1. Knapp, *Græf's Arch.*, XIV, 1, p. 209.
2. Bull, *Arch. f. Opht.*, XXIX, p. 94.
3. Popp, *Inaug. dissert.*, Regensburg, 1875.
4. Loring, *Amer. Journ. of med. Science*, 1874, vol. LXVII, p. 313.
5. Wagenmann, *Arch. f. Opht.*, XXXVIII, 3, p. 113, 1892.
6. Weinbaum, *ibid.*, p. 191.

du champ visuel. Suivant que la circulation de la macula est intéressée ou non, le trouble fonctionnel devient plus ou moins marqué.

A l'examen ophtalmoscopique, on constate, outre les modifications précédemment indiquées dans l'embolie totale, une thrombose veineuse très prononcée et des apoplexies profuses bien décrites par Knapp[1]. Parfois les foyers hémorrhagiques font défaut; mais le rétrécissement filiforme des vaisseaux et la perte de transparence partielle de la rétine permettent d'établir le diagnostic.

L'*obstruction incomplète* du tronc de l'artère centrale est tout à fait exceptionnelle.

Dans les exemples rapportées par Knapp et quelques autres, il s'agissait d'une cécité brusque qui, après quelques jours de durée, s'amendait au point de disparaître en entier. On peut se demander si dans ces cas on n'avait pas plutôt affaire à un épanchement de la gaine qu'à la disparition d'un embolus.

Grâce aux signes caractéristiques que nous venons d'énumérer, le diagnostic d'embolie de l'artère centrale ne saurait être douteux. Seules, la compression du nerf optique par une tumeur, l'apoplexie vaginale, telle qu'elle a été établie par Magnus[2], ou une névrite rétrobulbaire aiguë, pourraient en imposer. Mais en tenant compte que dans le premier cas il s'ajoute de l'exophtalmie et que dans les deux autres la cécité est habituellement bilatérale, on parviendra le plus souvent à la certitude. Dans le doute, on ne manquera pas de prendre en considération les lésions cardio-vasculaires qui, comme nous le verrons, accompagnent ordinairement toute embolie rétinienne.

Vu le petit nombre d'examens anatomiques, nous les mentionnerons brièvement, tout en faisant abstraction des faits qui n'offrent pas une authenticité suffisante, comme ceux de Sichel, Priestley-Smith et quelques autres.

Schweigger[3] trouva un embolus déjà ancien dans le tronc de l'artère centrale, avant sa pénétration dans la lame criblée.

Schmidt-Rimpler[4], chez un cardiaque âgé de quarante-huit ans, hémiplégique gauche, ayant présenté de l'irido-choroïdite et de la rétinite hémorrhagique, rencontra un bouchon jaunâtre hyalin occupant le tronc central et l'origine des deux branches de bifurcation. Entre l'embolus et la couche endothéliale, il subsistait un mince canal contenant des leucocytes et des globules rouges; le reste des parois vasculaires était normal. Atrophie du nerf optique, de la papille, de

1. Knapp, *Arch.*, t. I, p. 209.
2. Magnus, *Die schenerven blutengen*, Leipzig, 1874.
3. Schweigger, *Vorlesungen u. den Gebrauch d. Augenspiegels*, p. 140.
4. Schmidt-Rimpler, *Arch. f. Opht.*, XX, p. 287, 1874.

la rétine et même de la choroïde. Les vaisseaux rétiniens redevenaient perméables à la périphérie, ce que l'auteur attribue à une anastomose avec ceux de la choroïde par des canaux néoformés.

Déjà nous avons signalé les deux observations de Popp et Loring, où il n'existait pas d'embolus, bien que le nerf optique et les couches cérébrales de la rétine fussent atrophiés.

Dans une embolie de l'artère centrale de l'œil gauche survenue cinq jours après une hémiplégie droite, Gowers[1], à l'examen fait deux mois plus tard, constata dans les vaisseaux de fins amas granuleux disséminés, et un gros bouchon dans le tronc central, à 4 millimètres en arrière de la lame criblée; l'obstruction n'était pas absolument complète; il existait un commencement d'atrophie optique, et la rétine était infiltrée de petits corps granuleux.

Hirschberg[2] parle d'un homme de quarante-cinq ans atteint de maladie du cœur, chez lequel il y eut embolie de l'artère centrale droite, avec retour complet de la circulation rétinienne. A l'examen fait par O. Becker, l'artère et la veine étaient libres dans tout leur trajet intranerveux. Comme la rétine offrait l'atrophie habituelle de ses couches cérébrales, il est probable que l'embolus siégeait plus en arrière, ou que des altérations vasculaires ont passé inaperçues.

Schnabel et Sachs[3] ont eu affaire à une embolie de l'artère centrale gauche, où la circulation s'était rétablie 9 heures après l'attaque. Ici encore il s'agissait d'un cardiaque de trente-trois ans, et l'examen anatomique fait trois mois après montra au niveau de la lame criblée un embolus recouvert de plusieurs couches endothéliales; l'atrophie du nerf optique se prolongeait jusqu'au chiasma.

Rothmund et Ewersbusch[4], dans une embolie diagnostiquée pendant la vie, ont trouvé la carotide interne droite, l'artère sylvienne et l'ophtalmique correspondantes obstruées par un thrombus.

Manz[5], chez une femme de soixante-cinq ans, myope héréditaire, avec hypertrophie du cœur et albuminurie, a observé une embolie typique compliquée de glaucome. A l'examen anatomique il y avait un bouchon ovalaire de $0^{mm},15$ d'avant en arrière sur $0^{mm},18$ transversalement; dure et grenue à la surface, cette concrétion se colorait fortement par l'hématoxyline, preuve qu'elle contenait des éléments calcaires. Elle comprimait la veine centrale et, derrière elle, il existait un thrombus remplissant incomplètement l'artère. L'atrophie du nerf optique était surtout prononcée en avant et dans les couches cérébrales de la rétine;

1. Gowers, *Lancet*, 1875, p. 294.
2. Hirschberg, *Centralb. f. prak. Augenh.*, VIII, p. 1, 1884.
3. Schnabel et Sachs, *Arch. f. Augenh.*, 1885, p. 11.
4. Rothmund-Ewersbusch, *Mittheil. aus. d. Univers. Augenk. Munchen*, I, 1882.
5. Manz, *Festschrift de Helmholtz*, 1891.

quant aux vaisseaux, ils étaient vides ou renfermaient du sang, sans altérations notables de leurs parois.

Elschnig[1], dans une dissection, signale la thrombose de la carotide interne gauche dans le sinus caverneux par suite d'athérome, et la perméabilité de l'artère centrale jusqu'à sa bifurcation. Par contre, dans les deux branches terminales, il y avait un embolus, principalement dans l'artère rétinienne inférieure, avec signes d'endartérite et de phlébite proliférante allant jusqu'à l'oblitération. Atrophie des couches cérébrales, surtout au niveau de la macula, de la papille et du nerf optique.

Il est à noter que, dans tous les examens histologiques, seule la partie cérébrale de la rétine, fibres nerveuses, cellules ganglionnaires et grains internes, a été trouvée détruite, alors que le névro-épithélium, grains externes, cônes et bâtonnets, est resté intact. Nous avons vu que même chose a lieu pour le glaucome hémorrhagique et celui chronique simple, preuve que les deux processus dérivent de lésions vasculaires de même ordre.

L'étiologie de l'embolie de l'artère centrale se rattache surtout aux lésions organiques du cœur et des vaisseaux. Fischer, sur 129 observations où la cause est signalée, n'en trouve pas moins de 91 se rapportant à des cardiaques; encore est-il que souvent l'examen du cœur a été négligé. Il se pourrait également que chez les individus jeunes, la syphilis vasculaire intervienne; aussi doit-on y songer. Diverses dyscrasies, telles que le rhumatisme articulaire aigu, la chorée, l'albuminurie, le diabète, semblent fournir leur contingent; nous en dirons autant pour la pneumonie, la scarlatine, l'angine phlegmoneuse, la puerpéralité et les oreillons. L'hémiplégie assez souvent notée doit être envisagée comme une complication due à une embolie concomitante de l'artère sylvienne; et il en est de même de la gangrène sèche des extrémités.

Nulle jusqu'à quinze ans, peu commune de quinze à vingt et relativement rare après soixante, l'embolie de la rétine devient surtout fréquente de trente à soixante ans. D'une façon générale, il y a une légère prédominance pour le sexe masculin, 76 contre 69; disons toutefois que le contraire est vrai entre quinze et vingt ans, où Fischer compte 18 filles contre 2 garçons.

En comparant l'embolie du tronc avec celle des branches, on trouve que la proportion par rapport à la première est de $\frac{13}{76}$ pour l'homme et de $\frac{23}{69}$ pour la femme.

Dans l'embolie totale l'amaurose définitive par atrophie est la règle, et dans celle partielle il subsiste un scotome souvent indélébile. Toute-

1. Elschnig, *Arch. f. Augenh.*, XXIV, 1892, p. 79.

fois, ce qui rend le pronostic moins fâcheux, c'est que généralement un seul œil est atteint.

Dans l'espoir d'activer la résorption de l'embolus, on s'est adressé, mais sans succès, aux iodures alcalins. De même l'iridectomie (v. Græfe), la sclérotomie (Mauthner), les paracentèses, sont restées impuissantes. Le massage de l'œil pratiqué par Fischer, à l'exemple de Wood-White[1], Mules, Hirschberg et Hilbert[2], paraît avoir procuré sinon des guérisons, du moins des améliorations. Comme c'est là un moyen inoffensif, on peut y recourir à titre d'essai.

Dans la période atrophique, on a conseillé les injections hypodermiques de strychnine et l'électricité; mais il ne faut guère s'attendre à une action véritablement efficace.

V

APOPLEXIES RÉTINIENNES

Suivant que les hémorrhagies de la rétine s'accompagnent ou non de processus phlegmasique, on les distingue en *apoplexies* et en *rétinites hémorrhagiques*. Ne nous occupant ici que des premières, nous dirons qu'on doit les rattacher à une altération des parois vasculaires, à une dyscrasie sanguine ou bien à ces deux causes réunies. Le traumatisme mérite également d'être signalé, surtout sur des yeux dont la tension est augmentée. Les lésions cardiaques, les troubles menstruels et la ménopause ont aussi une réelle influence. Parmi les dyscrasies, nous signalerons le diabète, l'albuminurie, la leucémie, la cirrhose[3], l'ictère grave, l'anémie pernicieuse, le scorbut, le purpura hémorrhagique et la malaria[4], bien qu'en réalité, dans ces affections, la lésion affecte le plus souvent le type de la rétinite hémorrhagique.

Les extravasa sanguins n'offrent rien de constant comme forme, nombre et siège. C'est ainsi qu'on en voit de discrets, ne dépassant pas le volume d'une tête d'épingle, alors qu'ailleurs ce sont de vastes nappes, recouvrant la presque totalité de la rétine et remplissant parfois le vitré. Des foyers disposés en groupe s'observent de préférence dans la région de la macula, autour du disque optique et le long des vaisseaux.

Les apoplexies qui siègent superficiellement dans la couche des fibres nerveuses se caractérisent par des bords dentés, dus à l'infiltration sanguine le long des fibres. Celles situées plus profondément dans les

1. Wood-White, *Arch. f. Augenh.*, XI, p. 499, 1882.
2. Hilbert, *Betz memorabilien*, 1889, p. 457.
3. Doyne, *Trans. of the Opht. Soc.*, VIII, p. 162.
4. Bruns, *Med. Record*, VII, p, 14, 1888.

couches des cellules et des grains affectent la forme de foyers arrondis, à bords nets et recouverts par les vaisseaux rétiniens qui les croisent. Presque toujours, le sang extravasé trouve une barrière dans la limitante externe de la rétine. En supposant qu'il franchisse cette limite, il peut en résulter un décollement rétinien plus ou moins prononcé de couleur sombre, en imposant au premier abord pour un sarcome de la choroïde. Il s'en différencie par la présence d'autres hémorrhagies disséminées et l'apparition brusque du trouble visuel.

Pour les apoplexies se faisant en avant, le sang soulève le vitré et constitue parfois un caillot flottant suspendu aux parois du vaisseau rupturé. Il n'est pas rare non plus d'apercevoir au niveau de la macula une nappe sanguine interposée entre la rétine et le vitré. Cette dernière forme se rencontre principalement chez des sujets jeunes, garçons ou filles, sans qu'on puisse en préciser la cause. Bien que cette plaque hémorrhagique dépasse souvent cinq ou six fois le diamètre de la papille, elle est susceptible de résorption, avec retour complet de l'acuité visuelle.

Dans d'autres circonstances, il se produit une sorte de transformation fibreuse, qui s'étale irrégulièrement sous forme de brides blanches allant du disque optique à la rétine. Ce sont des productions de cet ordre que Manz a décrites sous le nom de *rétinite proliférante*.

Ailleurs l'épanchement est si considérable qu'il envahit une grande partie ou la totalité du vitré; auquel cas l'hémorrhagie provient habituellement du pourtour de la papille, particularité qui a conduit divers auteurs à la rattacher à une apoplexie des gaines.

A une période ultérieure, les infarctus se résorbent progressivement et constituent autant de plaques blanches atrophiques qui tendent à s'élargir par confluence. La rétine peut reprendre son aspect normal, ou présenter des foyers d'atrophie qui s'entourent d'un encadrement noir, dû à la transformation pigmentaire des globules rouges, ou à l'immigration du pigment rétinien. Cela se produit surtout lorsque les vaisseaux rupturés se thrombosent et s'oblitèrent, au point de représenter autant de cordons fibreux.

C'est à Langhans que nous sommes redevables de la connaissance du travail de résorption des foyers hémorrhagiques. D'après lui, les globules blancs extravasés s'altèrent et donnent naissance à une substance grenue, qui reste en liberté ou pénètre dans le protoplasma des leucocythes voisins. Comme ce produit se colore en noir par l'acide osmique, on admet qu'il s'agit d'une dégénérescence graisseuse. Les globules rouges se transforment en partie en pigment hématique que l'on trouve libre ou incorporé au protoplasma cellulaire.

Au milieu de toutes ces altérations, les éléments nerveux finissent par prendre un aspect cicatriciel ardoisé.

Nous passerons sous silence les lésions des parois vasculaires, attendu qu'il en sera question à propos des rétinites hémorrhagiques.

Les troubles fonctionnels liés aux apoplexies rétiniennes consistent avant tout dans l'apparition de scotomes, d'autant plus gênants que les infarctus sont rapprochés de la macula. C'est ainsi que de nombreuses hémorrhagies situées vers l'ora serrata peuvent passer inaperçues et n'être reconnues qu'à l'ophtalmoscope, alors que le moindre épanchement maculaire entraîne la perte instantanée de la vision centrale, à moins que les éléments nerveux ne se trouvent simplement désagrégés. Dans ce cas, le malade se plaint d'un nuage lui recouvrant les objets, de métamorphopsie, et parfois de vision colorée en rouge, en jaune ou en vert. La présence de flocons sanguins suspendus dans le vitré se traduit par des mouches volantes ; rarement il y a perte de tout un secteur ou de la moitié du champ visuel. Cela ne s'observe guère que lors de décollement de la rétine par hémorrhagie, ou d'embolie d'une branche de bifurcation principale de l'artère.

Il nous reste à parler de certaines variétés d'apoplexies rétiniennes reconnaissant pour causes : la *thrombose* de la veine centrale et l'*artérite syphilitique*; à cela nous ajouterons l'observation de Thalberg relative à des hémorrhagies survenues dans le cours d'une tuberculose mésentérique, et les épanchements hémorrhagiques rétiniens chez les nouveau-nés.

Thrombose de la veine centrale. — Michel[1], en présence d'infarctus hémorrhagiques rétiniens chez des individus de cinquante à quatre-vingts ans, pensa qu'il s'agissait de thrombose de la veine centrale, en se fondant sur ce que l'amblyopie brusque n'était pas complète comme dans l'embolie de l'artère centrale, et sur ce fait que les hémorrhagies multiples, striées, ovalaires ou arrondies, entouraient la papille. Dans la thrombose totale, le disque optique, bien qu'infiltré, ne fait pas de saillie, comme dans la névro-rétinite. A mesure que l'obstruction décroît, ou lorsqu'elle est primitivement incomplète, la papille apparaît d'un rose uniforme, et la macula offre un aspect nuageux avec un point rouge hémorrhagique au centre. Toujours les artères gardent leur calibre normal, alors que les veines sont volumineuses, étranglées sur certains points et moniliformes sur d'autres. Le nombre des infarctus et leur étendue sont en rapport avec le degré de la thrombose. La répétition des extravasa est commune, et la terminaison varie depuis l'amaurose avec atrophie du nerf, jusqu'au rétablissement intégral de la vue. Dans aucun cas on n'a constaté le pouls artériel et veineux, ni de l'hypertonie.

L'étude histologique a démontré dans le tronc de la veine centrale la présence d'un thrombus formé de cellules plates à noyau fusiforme,

1. Michel, *Arch. f. Opht.*, XXIV, 2, p. 37.

avec de gros nucléoles entourés de protoplasma et de leucocytes; le tout contenu dans les mailles d'un fin réseau fibrillaire. La masse adhérait en grande partie aux parois veineuses légèrement épaissies, et dans les branches collatérales il existait un coagulum amorphe. Les vaisseaux rétiniens, artères et veines, avaient leur lumière libre, et ce n'est que dans la gaine lymphatique des veines qu'on a trouvé des amas abondants de leucocytes.

Zehender et Angelucci[1] relatent des observations de thrombose de la veine centrale par périphlébite simulant l'embolie artérielle, et où faisaient défaut les hémorrhagies rétiniennes. Wagenmann[2] décrit un aspect ophtalmoscopique rappelant celui de la thrombose veineuse unilatérale ; l'affection se termina par du glaucome, et à la nécropsie il ne trouva que des embolies dans plusieurs branches artérielles. De son côté, Weinbaum[3] rapporte un cas de glaucome hémorrhagique, où il y avait intégrité de l'artère et thrombose de la veine centrale. Ajoutons qu'il est difficile de distinguer cliniquement certaines rétinites hémorrhagiques par albuminurie du type établi par Michel, ainsi que Weecks[4] en a publié un exemple.

La conclusion à tirer de tous ces faits, c'est que la thrombose de la veine centrale en tant qu'entité morbide n'est pas encore définitivement assise.

Artérite syphilitique. — Cette variété, encore insuffisamment connue, et dont l'importance croîtra à mesure que les observations se multiplieront, offre un grand intérêt à cause de l'influence heureuse du traitement spécifique.

Tout récemment Haab et Ed. Meyer de Paris[5] en ont donné une bonne description. Déjà Liebreich[6], Leber[7], Galezowski[8], Michel[9], Raehlmann[10], Magnus[11], Ostwald[12] et Seggel[13] en avaient rapporté des exemples.

A l'ophtalmoscope, on constate une diminution du volume des artères, dont certaines sont bordées d'un liséré blanchâtre, ou transformées en cordons d'apparence fibreuse. Des hémorrhagies dissémi-

1. Zehender et Angelucci, *Klin. Mbl.*, 1878 et 1880.
2. Wagenmann, *Arch. f. Opht.*, XXXVIII, 3, p. 113, 1892.
3. Weinbaum, *ibid.*, p. 193.
4. Weecks, *Arch. f. Augenh.*, XXVI, p. 54, 1893.
5. Haab et Meyer, *Festschrift de Helmholtz*, 1891.
6. Liebreich, *Atlas*, pl. X, f. 1.
7. Leber, *Græfe et Sæmisch*, V, p. 620.
8. Galezowski, *Traité iconographique d'ophtalmologie*, Paris, 1886.
9. Michel, *Lehrb. d. Augenh.*, p. 562.
10. Raehlmann, *Klin. Mbl.*, 1889, p. 253.
11. Magnus, *ibid.*, p. 465.
12. Ostwald, viie *Congrès de Heidelberg*, 1888, p. 483.
13. Seggel, *Deutsch. Arch. f. Klin. Med.*, XLIV, 1889.

nées, les unes striées, les autres arrondies, siègent de préférence sur le trajet des vaisseaux artériels, plus rarement au niveau de la macula, dont le fond affecte au début un aspect nuageux. La papille, d'abord flou, se décolore de la moitié temporale vers la moitié nasale, et il s'établit finalement une atrophie blanche complète. Les veines sont généralement gorgées de sang et tortueuses.

Ces hémorrhagies rappellent celles liées à l'artério-sclérose, sauf qu'il s'agit souvent ici de sujets jeunes, et qu'il s'ajoute presque toujours du trouble vitréen avec un certain degré de névrite optique. La confusion avec une périvasculite par chorio-rétinite indépendante de la syphilis est plus difficile à éviter, et en pareil cas le mieux est d'instituer le traitement spécifique.

Thalberg[1], chez un jeune homme de dix-sept ans atteint de tuberculose abdominale et profondément anémié, constata une hémorrhagie rétinienne le long des vaisseaux et un épanchement sanguin autour de la macula. A l'examen histologique, le nerf optique était sain, les veines et les capillaires distendus, et les gaines lymphatiques gorgées de sang. Nulle part il n'existait de ruptures vasculaires, ce qui porte l'auteur à penser qu'il s'agissait d'hémorrhagies par diapédèse. La choroïde et les parties périphériques de la rétine étaient normales. Pendant la vie, l'analyse du sang avait montré que les globules blancs par rapport à ceux rouges étaient dans la proportion de $\frac{1}{50}$.

Dans un travail récent, Naumoff[2] s'est occupé, après Königstein[3], Schleich[4] et Bjerrum[5], des apoplexies rétiniennes, que l'on rencontre incidemment chez les nouveau-nés, explorés au point de vue de la réfraction.

D'après les statistiques de ces auteurs, elles existeraient 18 fois sur 100 et occuperaient les deux yeux dans le tiers des cas environ. Elles siègent de préférence au pôle postérieur, parfois sur la macula et toujours sur le trajet des grosses veines; très rarement, elles se propagent dans le vitré; leur nombre et leur volume varient.

Au point de vue anatomo-pathologique, Naumoff insiste sur la situation superficielle de ces hémorrhagies et leur tendance à gagner en surface plutôt qu'en profondeur. La rétine ainsi que la papille sont souvent œdémateuses; deux fois il a rencontré des espaces lacunaires remplis de sérosité dans la couche interne des grains et celle intergranulaire, ainsi qu'un épanchement sanguin dans le nerf optique.

1. Thalberg, *Arch. f. Augenh.*, XIII, 1883, p. 133.
2. Naumoff, *Arch. f. Opht.*, 1890, 3, p. 180.
3. Königstein, *Wien Med. Jahrb.*, 1881.
4. Schleich, *Mittheil. aus. d. Opht. Klin.*, Tubingen, 1884.
5. Bjerrum, Congrès de Copenhague, 1884.

D'après Königstein et Schleich, ces hémorrhagies se produisent pendant l'accouchement ou peu de temps après, et reconnaissent pour cause la longueur du travail par étroitesse du bassin.

Si l'on réfléchit à leur fréquence, comparée à la rareté des apoplexies de la conjonctive, on est conduit à incriminer moins la stase céphalique que l'exagération de tension due à la compression du crâne. Dans ces conditions, il se produit une gêne réelle de la circulation en retour de la cavité oculaire vers les sinus, d'où distension et hémorrhagie par diapédèse, ou rupture des veines rétiniennes.

Lorsque les infarctus sont peu étendus et n'intéressent pas la macula, ils se résorbent sans laisser de troubles visuels. Dans le cas contraire, il survient de l'amblyopie périphérique ou centrale, qui souvent a dû être confondue avec celle par évolution défectueuse de la rétine ou du nerf optique. De là la nécessité, lors d'amblyopie congénitale, de se renseigner sur les particularités de l'accouchement, avant de se prononcer.

Le traitement des hémorrhagies rétiniennes doit s'adresser aux causes qui les provoquent. En dehors des dyscrasies et de l'artériosclérose, dont nous nous occuperons à propos des rétinites hémorrhagiques, on doit s'attacher à combattre chez la femme les troubles menstruels et, dans les deux sexes, toute maladie ayant pour siège le tube digestif. En cas d'alcoolisme et de syphilis, on prescrira une médication appropriée. Chez les individus âgés, il faut songer au glaucome hémorrhagique et explorer le tonus ; chez les jeunes sujets, l'anémie, l'hémophylie ou l'hypercardie de croissance étant souvent en cause, on s'adressera à l'hygiène, à l'hydrothérapie et aux toniques.

VI

RÉTINITES

La rétine, pourvue d'un système vasculaire propre et enfermée de toutes parts dans la coque oculaire, peut être considérée comme s'étendant du nerf optique en arrière au bord de la pupille en avant. Toutefois, étant donné le changement histologique qu'elle subit à partir de l'*ora serrata*, où elle se réduit à de simples cellules pigmentaires et épithélioïdes incolores, il faut nécessairement exclure les processus inflammatoires qui atteignent cette région, pour les rattacher aux cyclites et aux iritis.

Bien que séparée du cerveau, dont elle fait partie dans les premiers stades de la vie embryonnaire, la rétine n'en continue pas moins à avoir des rapports avec l'encéphale, par l'intermédiaire du nerf optique et de ses gaines. De là cette déduction importante, que les lésions

ayant pour siège les centres nerveux peuvent se propager à cette membrane, et réciproquement. C'est sur ce fait qu'on a cru devoir fonder la *cérébroscopie rétinienne*, dont on a démesurément exagéré l'importance.

La rétine, à cause de son siège profond et de l'isolement de son système vasculaire, comporte une pathologie spéciale; aussi la plupart des maladies qui l'atteignent sont d'ordre médical et reconnaissent souvent pour origine des dyscrasies ou des intoxications.

Grâce aux travaux modernes basés sur l'anatomie pathologique et l'ophtalmoscope, le chapitre des rétinites et des névrites optiques est devenu un des plus attrayants et des mieux connus de la pathologie oculaire. On ne saurait dès lors trouver trop longs les détails dans lesquels nous croyons entrer.

A. — RÉTINITES HÉMORRHAGIQUES

Dans ce chapitre, nous étudierons tout un groupe d'inflammations caractérisées par de nombreuses extravasations sanguines avec infiltration séreuse de la rétine.

Habituellement bilatérales, les rétinites hémorrhagiques reconnaissent comme origine diverses dyscrasies, parmi lesquelles nous trouvons en première ligne l'albuminurie et le diabète, puis l'oxalurie, la phosphaturie, la leucémie et l'impaludisme. De là autant de variétés qui, à cause de leur pathogénie, méritent une description à part.

1. — RÉTINITE ALBUMINURIQUE

De toutes les rétinites hémorrhagiques, celle dépendant de l'albuminurie est la plus commune.

Depuis longtemps les pathologistes avaient signalé des amblyopies et des amauroses dans le cours de la scarlatine et pendant la grossesse.

Bright et Barlow[1], dans leur travail sur la néphrite albuminurique, insistent sur quatre cas où il y eut amblyopie marquée, fait qui avait également frappé Osborne, Addisson, Malinsten, Christison, Gregory et Rayer[2]. C'est toutefois Landouzy[3] qui a surtout attiré l'attention sur ce trouble, rattaché à tort par lui à des accidents encéphaliques.

Turck[4], puis Virchow[5] démontrèrent anatomiquement que l'amau-

1. Bright et Barlow, *Guy's Hosp.*, R., 1836.
2. Rayer, *Traité des maladies des reins*, Paris, 1840.
3. Landouzy, *Gaz. Méd.*, 1849, n° 32.
4. Turck, *Zeitschr. d. Gesellscht. Wien. Aerzte.*
5. Virchow, *Deutch. Klin.*, 1855, et *Arch.*, t. X.

PLANCHE V.

(P. 634.)

Fig. I. — **Rétinite albuminurique type. Double phlegmatia alba dolens par thrombose marastique des veines fémorales.**

Le disque très proéminent est enfoui dans un œdème grisâtre finement dentelé sur les bords constituant l'altération dite gangliforme de l'expansion du nerf optique. Les vaisseaux centraux, particulièrement les veines, apparaissent flexueux, dilatés et çà et là entrecoupés ; à cela s'ajoutent de petites striations hémorrhagiques. Mêmes hémorrhagies le long des branches terminales, avec deux taches blanches, la première plus large et diffuse en haut, la seconde petite et bien circonscrite en bas.

Dans la région de la macula, large constellation blanche à rayons inégaux et souvent interrompus; trois taches hémorrhagiques dont celle située sur le méridien horizontal commence à se décolorer au centre.

Le reste du fond de l'œil normal, aussi bien à la périphérie qu'entre le disque optique et la macula.

La malade, nouvellement accouchée, n'avait que la sensation de la lumière diffuse. — Un an après v = normale, bien que le disque optique restât décoloré.

Fig. II. — **Rétinite diabétique avec albuminurie transitoire et œdème du cou-de-pied.**

Au centre, dans l'étendue de deux à trois diamètres papillaires, trouble nuageux avec saillie du nerf optique et de la rétine.

Limites du disque absolument indistinctes; vaisseaux centraux, surtout les veines, tortueux et comme entrecoupés ; taches hémorrhagiques allongées et striées, preuve qu'elles siègent dans la couche des fibres nerveuses ; plus en dehors, couronne de taches blanches de différentes grandeurs, quelques-unes encadrées par du pigment noir. Plus périphériquement fond d'œil granité en brun, d'apparence normale — macula invisible. — Ces lésions se traduisaient par un scotome relatif central.

*

Fig. 1.

Rétinite albuminurique

Fig. 2

Rétinite diabétique.

Nicolet del. et lith. G. Masson Edit. Paris Imp.ie Lemercier Paris

rose urémique dépendait souvent, sinon toujours, d'altérations de la rétine; Heymann[1] et Liebreich[2] donnèrent la description ophtalmoscopique.

Une connaissance plus approfondie de la néphrite brightique a permis de reconnaître qu'à côté de l'amblyopie par lésion rétinienne, il en est une autre plus rare d'origine encéphalique, qui comme telle mérite de rentrer dans la classe des amblyopies proprement dites. Dans cette variété, on ne trouve aucune lésion de la membrane nerveuse; distinction importante, sur laquelle v. Graefe[3] et Fœrster[4] ont particulièrement insisté.

Dans la rétinite albuminurique, on découvre à l'ophtalmoscope des taches apoplectiques variant comme nombre et comme forme. La plupart siègent le long des vaisseaux et sont délimitées par des bords finement dentés ou crénelés, preuve qu'elles occupent principalement la couche des fibres nerveuses. Bientôt il s'ajoute une injection et l'œdème de la papille. Les veines dilatées, tortueuses, sont enfouies par places, et à l'image droite on aperçoit une fine striation radiaire, alternativement rouge et blanche, qui tient à l'hyperhémie des capillaires et au gonflement des fibres nerveuses. Ultérieurement la papille et la macula s'entourent de larges stries et de points ronds, de couleur blanche, formant une sorte de constellation.

La réunion de tous ces caractères ophtalmoscopiques permet d'affirmer la nature de l'affection, et conduit à procéder de suite à l'examen des urines.

A mesure que les altérations se prononcent, les plaques blanches deviennent miroitantes et tranchent de plus en plus sur le fond de l'œil; en même temps, la papille se décolore et devient moins saillante.

A la période de régression, toutes ces altérations finissent par disparaître; cependant, le disque optique garde longtemps encore, sinon toujours, un aspect blanc lavassé, et les artères leur calibre rétréci, alors même que la vision se rétablit en entier.

Lors de terminaison moins favorable, les plaques s'excavent au centre et s'entremêlent avec des dépôts pigmentaires, principalement autour de la papille, le long des vaisseaux rétiniens et vers l'ora serrata.

On observe parfois des formes atypiques, en ce sens que ce sont les apoplexies (Magnus)[5], ou le gonflement œdémateux du disque optique (Magnus, Samelsohn, Gowers[6]) qui prédominent. Il faut alors se garder

1. Heymann, *V. Græfe, Arch.*, II, 2, p. 137.
2. Liebreich, *ibid.*, V. 2, p. 265.
3. v. Græfe, *Beitr. z. Anat. Klin. d. Augenkrankh.*, 1860.
4. Fœrster, *Jahresbericht. d. Schles. Gesellschaft*, B, 108, p. 79.
5. Magnus, *Die Albuminurie in ihren ophtalmoscop. Erschein*, Leipzig, 1873.
6. Gowers, *A. Manual of Med. Ophtalmoscopy*, London, 1879.

de confondre la rétinite albuminurique avec les hémorrhagies simples et la papillite par stase.

Le malade atteint de rétinite brightique se plaint ordinairement d'un brouillard qui lui voile les objets. L'amaurose, relativement rare, doit nous faire craindre des complications encéphaliques par urémie. Un rétrécissement périphérique du champ visuel est également exceptionnel, et se lie à un décollement symptomatique de la rétine, ou à une névrite optique par stase.

Le pronostic varie suivant les cas. La rétinite dépendant de l'albuminurie gravidique se termine presque toujours par la guérison. Mackenzie signale des femmes ayant eu à chaque grossesse de l'amblyopie, et qui n'en ont pas moins recouvré une vision suffisante sinon parfaite. Même terminaison favorable pour la rétinite scarlatineuse. Par contre, lorsque l'affection se rattache à une néphrite interstitielle, à l'ictère grave ou à l'impaludisme, une cécité définitive est souvent à craindre, soit d'emblée, soit à la suite de retours offensifs qui aboutissent à l'atrophie de la rétine et du nerf optique. Exceptionnellement nous avons rencontré une cataracte symptomatique.

L'anatomie pathologique est aujourd'hui bien connue.

Ce qui domine, c'est une infiltration de la rétine par un exsudat séro-albumineux, coagulable sous l'influence de la liqueur de Muller. Par suite de cette hydrotomie, les éléments nerveux et les fibres se différencient très nettement. Souvent on rencontre des leucocytes groupés le long des vaisseaux. Les fibres de la rétine et de la papille sont gonflées et disposées en chapelet; état désigné sous le nom d'*altération gangliforme*.

La surface externe est également très infiltrée. Les cônes et les bâtonnets, les grains externes et le stratum pigmentaire sont bouleversés, et il se forme des espaces vacuolaires, principalement au voisinage de la papille. On aperçoit ordinairement des grains noirs devenus libres, provenant de la dissociation des cellules du stratum sous-jacent.

Les vaisseaux, surtout les veines, apparaissent distendues, et le tissu de la papille est lui-même parcouru par de nombreux capillaires, entremêlés ou non de fines stries hémorrhagiques.

D'après les nouvelles recherches du prince Charles[1], et de J.-E. Weecks[2], il résulte que les artères de la rétine sont le siège d'une altération hyaline de la couche endothéliale qui souvent se détache en bloc. Cette lésion intéresse surtout les petits vaisseaux, et provoque des thromboses donnant lieu à des infarctus hémorrhagiques et à une exsudation séreuse.

1. Prince Charles, *Ein Beitrag. z. Patholog. Anat. des Auges bei Nierenleiden*. Wiesbaden, 1887, p. 77.
2. Weecks, *Arch. f. Augenh.*, XXI, p. 54, 1890.

Même chose s'observe sur les vaisseaux artériels de l'iris, et parfois sur ceux des procès ciliaires et de la choroïde. L'auteur a rencontré une infiltration sanguine surtout prononcée vers la papille et la macula; un grand nombre de vaisseaux jusque dans la chorio-capillaire étaient transformés en cordons scléreux hyalins.

Les hémorrhagies ont pour siège de prédilection la couche des fibres nerveuses, au voisinage des vaisseaux et dans l'interstice des fibres optiques. De là, elles peuvent se propager en arrière jusque près de la couche des grains externes, et en avant jusque dans le vitré. A une époque tardive, on rencontre des amas de lobules graisseux, reconnaissables à leur aspect réfringent et à leur coloration en noir par l'acide osmique; ils occupent les couches grenues intermédiaires, autrement dit le plexus cérébral et basal. Leur nombre varie d'après la période plus ou moins avancée de la rétinite; parfois les fibres de Muller sont également infiltrées de granulations graisseuses.

Lorsque la maladie a suivi une marche chronique, la rétine atrophiée offre par places un aspect cicatriciel, et adhère fortement à la choroïde.

Le vitré reste indifférent ou n'est altéré qu'à la fin; on y observe quelques réseaux fibrillaires et des cellules migratrices, les unes incolores, les autres contenant des grains de pigment.

Le tissu nerveux de la papille ne présente en général que peu de lésions, sauf dans les cas chroniques et graves, où l'on trouve, outre les foyers de sclérose grise, des corps verruqueux hyalins. Ce n'est qu'exceptionnellement que l'altération franchit la lame criblée pour suivre un trajet ascendant vers le chiasma, comme cela arrive lorsque l'affection se complique d'une véritable névrite optique.

D'après les statistiques de Frerichs, Lecorché, Lebert, Galezowski, Wagner et Eales, la rétinite albuminurique surviendrait en moyenne dans le cinquième des cas de néphrite brightique, et la forme interstitielle y exposerait le plus.

L'amblyopie et l'amaurose urémiques sans lésions visibles à l'ophtalmoscope sont rares et représentent $\frac{1}{100}$ des lésions rétiniennes de l'albuminurie prises dans leur ensemble.

Toujours est-il que le trouble visuel survient brusquement ou est précédé d'obnubilations, pour aboutir à la perte totale de la vue. Dans les cas typiques, la pupille continue à réagir, ce qui prouve le siège cortical de la cécité. Le plus ordinairement il préexiste des troubles gastriques, de la céphalalgie passagère et une faiblesse générale, qui peuvent mettre sur la voie. Cela est surtout important chez les femmes enceintes exposées à l'éclampsie. L'examen répété des urines ne manque pas alors de démontrer la présence de l'albumine. Lorsque les pupilles deviennent mydriatiques, qu'elles perdent

leurs réflexes et que la papille se montre œdémateuse, on doit penser à la participation des nerfs optiques et des ganglions sous-corticaux.

La guérison peut survenir après des accès successifs de cécité qui durent de 24 à 36 heures. D'autres fois, il persiste de l'amblyopie avec atrophie papillaire. Le fait suivant, intéressant à plus d'un titre, mérite d'être relaté.

Une femme âgée de 43 ans eut huit couches normales. Au septième mois de sa neuvième grossesse, il survint de l'éclampsie avec anasarque accompagné de cécité. Lorsque nous la vîmes trois ans plus tard, elle était restée amblyope des deux yeux avec papilles blanches atrophiées, principalement la gauche; la macula, de couleur jaune chamois, offrait un fin semis de plaques blanchâtres. Rétrécissement concentrique prononcé du champ visuel; achromatopsie totale pour toutes les couleurs y compris le bleu; seul le violet était perçu avec une intensité telle que la malade était éblouie et se refusait à le regarder. Une pareille hyperesthésie à côté de l'extinction de toute la gamme chromatique est bien faite pour démontrer que le violet mérite d'être envisagé comme une couleur fondamentale.

Généralement la rétinite albuminurique est bilatérale. Les exemples où un seul œil a été atteint sont peu nombreux, outre que les malades n'ont pas été suivis assez longtemps pour pouvoir affirmer l'intégrité du second œil. Ces restrictions faites, disons que Cheatham[1] en cite 2 cas, Bull[2] 10 et Weecks 1. Ce dernier, compliqué de glaucome consécutif, a été observé pendant dix-huit mois; l'urine contenait toujours de l'albumine et des cylindres.

Un autre fait exceptionnel est l'apparition de la rétinite à la période préalbuminurique. Gand et Delalande[3] en rapportent 26 cas, et Prousseau[4] 3.

Au point de vue étiologique, il est permis de distinguer deux formes de rétinite albuminurique : l'une où l'œdème et les plaques blanches prédominent; l'autre où il existe surtout des hémorrhagies abondantes. La première se rattache plus particulièrement aux troubles rénaux congestifs avec modification du sang, comme cela s'observe dans la grossesse, la scarlatine, la diphtérie, etc. La seconde, due à l'artério-sclérose avec rétraction du tissu rénal, dépend de la gêne circulatoire par suite de la dégénérescence hyaline et fibreuse des parois vasculaires. Il n'est pas rare non plus de voir les hémorrhagies rétiniennes précédées, accompagnées ou suivies d'infarctus du côté de la moelle, du cerveau

1. Cheatham, *Journ. Amer. Med. Assoc.*, V, p. 150, 1885.
2. Bull, *New-York Med. Journ.*, 1886, juillet.
3. Gand et Delalande, *Sajon's Annual*, III, Philadelphie. 1888.
4. Prousseau, *Deutsche Med. Woch.*, 1887, p. 517.

et des membranes muqueuses, sans omettre le glaucome, dont Weecks a fourni un exemple (*obs.* 1).

Les complications de la forme œdémateuse sont le décollement de la rétine et l'anasarque; mais on conçoit que l'adjonction de la dyscrasie à l'artério-sclérose, toutes deux de source rénale, puissent imprimer à l'affection rétinienne des caractères mixtes.

Pour expliquer le processus hémorrhagique dans le brightisme, il faut invoquer l'influence d'embolies multiples et l'altération des parois vasculaires devenues plus friables. Dans ces conditions il y a transsudation du plasma, diapédèse des éléments figurés du sang, ou bien rupture des capillaires et des veines. Dans un cas de Weecks, une grosse veine rétinienne rompue avait été le point de départ de l'hémorrhagie profuse du vitré.

Le traitement est d'ordre médical.

Contre l'amblyopie gravidique tenace, on a proposé de provoquer l'accouchement, ce qui ne réussit pas toujours, outre que parfois la rétinite apparaît chez des parturiantes. Dans un cas de ce genre que nous avons observé, il y eut amaurose totale accompagnée de phlegmatia alba dolens. Heureusement tout finit par se dissiper et la malade recouvra une vision parfaite, bien que la papille restât décolorée.

A moins d'indications spéciales, on doit s'abstenir de toute intervention locale; l'application de sangsues ou de ventouses à la tempe conseillée par v. Græfe ne convient que dans des cas exceptionnels. Le massage sur toute la surface tégumentaire, les dérivatifs intestinaux et l'administration d'iodure de sodium nous semblent préférables; à quoi il faut ajouter la protection des yeux contre toute lumière vive.

Dans la rétinite d'origine paludéenne, on tirera profit des toniques, des ferrugineux, de l'arsenic et de l'hydrothérapie; s'il s'agit d'intoxication saturnine, on ajoutera les bains sulfureux et autres moyens usités en pareils cas.

A la période d'atrophie, les courants continus et les injections hypodermiques de strychnine méritent d'être tentés.

2. — RÉTINITE DIABÉTIQUE

Outre qu'elle est plus rare, la rétinite diabétique revêt des formes variables. Le plus souvent, il s'agit d'apoplexies pures et ailleurs de rétinite rappelant le type albuminurique, avec tous les intermédiaires. D'après cela, on conçoit qu'il soit difficile de déterminer si les lésions dépendent du diabète plutôt que d'une néphrite. Pour déceler l'origine, il faut procéder à l'analyse des urines et tenir compte de la proportion d'albumine. Toujours est-il qu'une rétinite, offrant les allures de celle albuminurique franche, suppose dans l'immense majorité des cas la

néphrite brightique. Les faits contradictoires, tels que ceux cités par Noyes[1] et Haltenhoff[2], sont tout à fait exceptionnels.

La rétinite glycosurique se montre d'ordinaire dans la période avancée du diabète et se caractérise par l'adjonction fréquente d'une névrite optique, avec rétrécissement périphérique du champ visuel et dyschromatopsie. Le grand nombre et la dissémination des hémorrhagies constituent un caractère important. Même aspect ophtalmoscopique dans le diabète insipide, l'oxalurie, l'hippurie et la benzurie; états rares, et sur lesquels bien des renseignements nous manquent. La seule chose à noter, c'est que dans l'oxalurie, étudiée par Bouchardat[3], Mackenzie[4], Jæger[5] et Leber[6], les hémorrhagies très abondantes envahissaient le vitré. Le même fait a été signalé par Bichoff et H. Muller[7] dans certaines cirrhoses du foie et à propos de fistules biliaires.

Au point de vue anatomique, la lésion dominante est la sclérose des vaisseaux, bien qu'il faille attribuer un certain rôle à l'altération du sang. Les complications les plus communes seraient, d'après Pillot[8] et Wiesinger[9], l'irido-cyclite plastique, la kératite à hypopyon et les épanchements hémorrhagiques dans le vitré.

Comme dans la rétinite albuminurique, le traitement médical est seul efficace.

3. — RÉTINITE LEUCÉMIQUE

Cette rétinite, décrite pour la première fois par Liebreich, se montre dans la période avancée de la leucémie, et seulement dans le tiers ou le quart des cas. C'est principalement la forme splénique qui y prédispose; Immermann seul en rapporte un exemple dans le cours de la fièvre typhoïde.

De même que la rétinite albuminurique, elle s'attaque aux deux yeux à la fois et se caractérise à l'ophtalmoscope par une coloration chamois du fond de l'œil. Les apoplexies, généralement ellipsoïdes et arrondies, occupent de préférence les parties équatoriales de la rétine; rougeâtres à la périphérie, elles offrent au centre une couleur blanc jaunâtre, particularité sur laquelle ont insisté Becker[10], Leber[11], Rei-

1. Noyes, *Transact. of the Amer. Ophth. Soc.*, 1869, p. 71.
2. Haltenhoff, *Klin. Mbl.*, 1873, p. 291.
3. Bouchardat, *Ann. de Thérap.*, 1850, p. 298.
4. Mackenzie, *Opht. Review*, octobre 1864.
5. Jœger, *Ophtalmoscope Handatlas*, pl. XV, fig. 72.
6. Leber, *V. Græfe Arch.*, XXI, 3, p. 335.
7. Bischoff et H. Muller, *Wurzburg Med. Zeitschr*, II, p. 349.
8. Pillot, Thèse de Bordeaux, 1885.
9. Wiesinger, *Arch. f. Opht.*, XXXI, 4, p. 183 et 203, 1885.
10. Becker, *Arch. für Augen. w. Ohrenheilk.*, I, 1, p. 94.
11. Leber, *Zehender M. B.*, VII, p. 312.

neke[1] et Poncet[2]. Les vaisseaux sont souvent bordés d'un liséré blanc et se montrent d'un rouge pâle.

Autour des branches principales, les infarctus dominent, tandis que, le long des fins ramuscules et près de la macula, on rencontre surtout des foyers blanchâtres. La papille est ordinairement décolorée et proéminente. Une seule fois Sœmisch[3] a signalé des hémorrhagies profuses dans le vitré avec accidents glaucomateux.

A l'examen histologique, on trouve des amas de leucocytes rappelant de petits lymphomes, avec cette particularité qu'il n'existe aucun réticulum lymphoïde et que la limite est constituée par une zone de globules rouges. Le siège de ces amas est plus profond que celui des simples hémorrhagies situées généralement dans la couche superficielle des fibres nerveuses. Le liséré blanc périvasculaire est dû, d'après Poncet, à la diapédèse des globules blancs dans la gaine lymphatique. Cet auteur insiste sur de véritables infarctus leucocytiques qui obstruent les tubes vasculaires et déterminent la thrombose et la rupture des parois.

Par exception, la rétinite liée à la leucémie revêt les caractères de celle albuminurique ; cela a lieu lors d'altérations leucémiques des reins et de la rate, avec passage consécutif de l'albumine dans les urines.

La choroïde participe assez souvent aux lésions vasculaires, ainsi que le prouvent les infarctus leucocytiques qu'on y rencontre.

Vu le siège ordinairement périphérique des hémorrhagies, on conçoit que, dans le premier stade, la vision soit peu altérée; aussi lorsque le malade se plaint d'amblyopie, c'est que déjà la rétinite est à une période avancée : de là le conseil de toujours procéder à l'examen des yeux alors même que les individus n'accusent aucun trouble fonctionnel.

Ce qui rend le pronostic particulièrement grave, ce sont moins les lésions de la rétine que le peu de prise que nous avons sur l'affection générale dont elles dépendent. C'est donc à cette dernière que le traitement doit s'adresser.

4. — RÉTINITE HÉMORRHAGIQUE DANS L'ANÉMIE PERNICIEUSE PROGRESSIVE

Dans l'anémie pernicieuse progressive, telle qu'elle a été décrite par Biermer[4], les apoplexies rétiniennes constituent un symptôme à peu près constant et par cela même caractéristique.

Suivant Quncke[5], les foyers hémorrhagiques présentent au centre

1. Reineke, *Virch. Arch.*, XLIX, p. 441.
2. Poncet, *Arch. de physiol. norm. et path.*, 1874, p. 496.
3. Sœmisch, *Zehend. klin. Mbl.*, VII, p. 305.
4. Biermer, *Correspondenz Bl. f. Schweizer Aerzte*, II, p. 101.
5. Quncke, *Wolkmann's Samml. klin. Forträge*, 1876.

un reflet gris rougeâtre; la papille est parfois œdémateuse, et, autour d'elle, ainsi que dans la région de la macula, on trouve des plaques blanches rappelant celles de la rétinite albuminurique.

La constitution des infarctus est la même que dans la rétinite leucémique. Manz[1] signale en plus des dilatations ampuliformes qu'on rencontre également dans les gaines lymphatiques périvasculaires.

Ce qui distingue les deux affections, c'est que, dans la dernière, les globules rouges sont rapetissés et tendent à se détruire, alors que rien de pareil ne s'observe dans la leucémie.

Le traitement doit avant tout viser l'anémie pernicieuse dont les apoplexies rétiniennes sont l'épiphénomène.

B. — RÉTINITE PIGMENTAIRE

Des foyers pigmentaires pathologiques, ayant pour siège les parties antérieures de la rétine, se rencontrent dans des conditions très diverses. On en observe fréquemment dans les derniers stades de toute chorio-rétinite chronique simple ou spécifique, après un traumatisme de la rétine surtout lors de corps étranger, et dans les cas de staphylome avec glaucome secondaire.

La description qui va suivre s'applique exclusivement à la rétinite pigmentaire *primitive,* réputée *congénitale.*

Avant la découverte de l'ophtalmoscope, ce que l'on savait sur cette affection se réduisait à peu de chose. Seul, v. Ammon[2] avait eu l'occasion d'en faire l'examen anatomique et l'avait décrite sous le nom de *rétinite tigrée.* Arlt lui donna celui d'*héméralopie congénitale*; van Trigt[3] put la diagnostiquer à l'aide du miroir, et v. Græfe appela l'attention sur le rétrécissement progressif du champ visuel. Dès lors l'affection était constituée, et il ne manquait plus que l'étude histologique dont nous sommes redevables à Donders[4] et à son élève Maes[5]. Ces auteurs firent ressortir que les amas pigmentaires provenaient non de la choroïde, mais de la rétine; ce qui fut confirmé par Leber[6] et Landolt[7]; seuls Wedl et Bock[8] admettent l'origine choroïdienne. Toujours est-il qu'on a affaire au pigment physiologique, vu que les réactions propres au pigment hématique font défaut; c'est là un fait en

1. Manz, *Med. Centralblat.* 1875.
2. V. Ammon, pl. xix, fig. 9 et 10.
3. Van Trigt, *Nederl. Gaz.*, 1853.
4. Donders, *v. Græf's Arch.*, 1857.
5. Maes, *Jahresbericht der Utrechter Augenklinik*, 1861.
6. Leber, *v. Græf's Arch.*, XV, 1869.
7. Landolt, *ibid.*, XVIII, 1, p. 325.
8. Wedl et Bock, *Path. Anat. des Auges*, p. 203, Wien, 1886.

contradiction avec l'opinion de Vossius[1], d'après laquelle le pigment des tumeurs mélaniques dériverait d'extravasa sanguins.

Le siège principal des lésions est la région équatoriale; de là, les plaques pigmentaires gagnent de proche en proche le pôle postérieur et offrent cela de particulier qu'elles se relient par des prolongements à la façon des corpuscules osseux, ainsi qu'Arlt en a fait le premier la remarque. Étant donnés leurs rapports intimes avec les vaisseaux rétiniens de second et de troisième ordre, il s'ensuit qu'on peut les localiser dans la couche superficielle des fibres nerveuses; des adhérences anormales s'établissent entre la rétine et la choroïde au niveau de ces amas.

A la période ultime, la rétine augmentée d'épaisseur devient dense et se transforme en un tissu de cicatrice; de son côté, le nerf optique dans sa partie terminale s'atrophie et la papille se décolore.

Les lésions débutent dans les couches des grains qui représentent un tissu aréolaire scléreux, infiltré de molécules pigmentaires immigrées. Au niveau des adhérences rétiniennes, les cônes et les bâtonnets font défaut; plus tard, le travail de sclérose gagne la couche des cellules cérébrales et les fibres optiques. Les vaisseaux, réduits de calibre, ont leur gaine conjonctive épaissie, infiltrée de pigment, et la membrane endothéliale subit l'altération hyaline. Rien n'est plus fréquent que de rencontrer des saillies verruqueuses sur la lame élastique et des amas vitreux dans l'épaisseur de la papille. La choroïde, sauf la sclérose de certains de ses vaisseaux, ne participe guère à la maladie, tandis qu'il en est tout autrement pour les rétinites pigmentaires acquises, celles d'origine syphilitique en particulier. Disons toutefois que Wagenmann[2], se fondant sur les lésions rétiniennes consécutives à la section des vaisseaux ciliaires, ainsi que sur l'examen d'un œil atteint de rétinite pigmentaire, affirme que les vaisseaux choroïdiens sont en grande partie sclérosés : ce qui le conduit à soutenir que la choroïde est le point de départ de l'affection.

Le vitré offre, dans ses couches superficielles condensées et adhérentes par places à la rétine, une infiltration de cellules migratrices; rarement on a signalé sa fluidification. Dans les cas où il devient fibrillaire, les fibrilles se colorent fortement par la *nigrosine*, qui, d'après Wagenmann, constitue un excellent réactif pour toutes les membranes basales.

Les lésions du nerf optique consistent en une atrophie par sclérose s'accompagnant parfois, d'après Conheim, d'amas pigmentaires. Dans les cas invétérés, on peut poursuivre ces altérations jusqu'au chiasma;

1. Vossius, *Arch. f. Opht.*, XXXI, 2, p. 70.
2. Wagenmann, *Arch. f. Opht.*, XXXVII, 1, p. 230, 1891.

Wagenmann a trouvé les troncs des vaisseaux centraux sains, alors que leurs ramifications étaient sclérosées.

En définitive, la rétinite pigmentaire se réduit, au point de vue anatomo-pathologique, à une sorte de *cirrhose* qui envahit la rétine et le nerf de la périphérie au centre. Pour Ewetzky[1], le point de départ résiderait dans une affection chronique des vaisseaux rétiniens, ayant pour conséquence la désagrégation du pigment et des cellules visuelles.

Dans un type particulier, le tissu cirrhotique s'infiltre d'une petite quantité de pigment et seulement dans ses couches profondes, d'où l'impossibilité d'en reconnaître l'existence à l'ophtalmoscope. Ces formes ont été décrites par Leber[2] sous le nom de rétinites pigmentaires *anomales* ou rétinites pigmentaires *sans pigment*.

Les signes cliniques sont des plus nets.

A l'ophtalmoscope, on est frappé tout d'abord par une coloration feuille morte de la papille, avec réduction de calibre des vaisseaux centraux. En explorant les parties périphériques, on trouve des plaques pigmentaires anastomosées entre elles, dont le nombre et la forme varient d'après le stade de l'affection. Parfois le disque optique est encadré d'un anneau noir, alors qu'ailleurs ses bords mal délimités se confondent avec les parties voisines.

A la dernière période, dans l'intervalle des mailles pigmentaires devenues très larges, il s'ajoute un semis de points jaunâtres décolorés, dont l'ensemble pourrait faire croire à une choroïdite atrophique disséminée. Heureusement, les signes fonctionnels viennent toujours nous éclairer, outre que le vitré reste transparent et ne contient pas de corps mobiles. Pour peu que l'on soit en présence d'un trouble poussiéreux ou de complications du côté de l'iris, il faut de suite songer à la rétinite syphilitique.

La seule lésion concomitante qui mérite d'être notée à cause de sa fréquence, est l'aspect tigré noix muscade de la choroïde. Une décoloration complète, signalée par Mauthner[3] sous le nom de *choroïdérémie*, est rare, et il en est de même du colobome congénital, accompagné ou non de microphtalmie.

Les troubles fonctionnels ont également une grande importance. Au début, le plus constant est l'*héméralopie* ou cécité nocturne, qui apparaît de bonne heure, bien avant la diminution de l'acuité visuelle. En plein jour, le malade se comporte comme les individus jouissant d'une vue parfaite, alors qu'après le coucher du soleil ou dans un endroit peu éclairé il se déclare incapable de se conduire. Ce symptôme se montre parfois dès le bas âge.

1. Ewetzky, *Wiestnik Opht.*, nov.-déc., 1891.
2. Leber, *Ann. d'ocul.*, LVI, p. 98.
3. Mauthner, *Bericht. der Nat. Hist. Med. Vereins in Insbruck*, II, Jahrg, H., 2.

Fig. I. — **Rétinite pigmentaire congénitale.**

(D'après Jæger.)

Le disque optique, sauf au centre, est d'un rose uniforme, qui souvent tourne au jaune feuille morte. — Les veines centrales sont normales, tandis que les artères apparaissent filiformes et pâles. Presque partout la papille est encadrée de pigment. Le ton général du fond de l'œil est rouge brun mat, et la rétine amincie laisse voir des stries claires contournées appartenant aux vasa verticosa de la choroïde, tandis que les tachures brunes noix muscade physiologiques font défaut.

Vers l'ora serrata, particulièrement en haut, en bas et du côté nasal, existent d'innombrables corpuscules pigmentaires étoilés, rappelant ceux des os, vus au microscope. Il en est d'antérieurs aux vaisseaux, de postérieurs et d'autres situés sur le même plan que les ramifications vasculaires.

Fig. II. — **Rétinite proliférante de Manz.**

Le type que nous reproduisons, d'après Jæger, n'est pas seul, il s'en faut ; ce qui est constant, c'est la saillie que la production anormale, d'apparence cicatricielle, fait dans le vitré. — Dans son ensemble, elle est constituée par une sorte de treillis gris blanchâtre mat, membraniforme, encadrant le disque optique et empiétant même sur lui. Les vaisseaux centraux en sont recouverts, et une sorte de toile d'araignée qui se prolonge au delà des limites de la plaque blanche circumpapillaire estompe tout le pôle postérieur de l'œil, vu à travers un fin brouillard qui va en se dégradant. La couleur et l'épaisseur des tractus tendineux varient d'un point à un autre ; de là l'aspect bariolé (blanc, gris et jaune paille) indiqué sur la figure.

Fig. 1.

Rétinite pigmentaire.

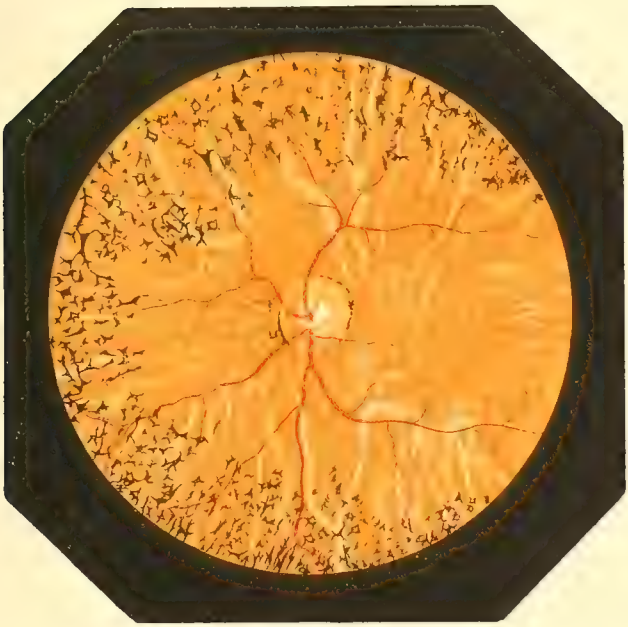

Fig. 2

Rétinite proliferante.

Nicolet del. et lith. G. Masson Edit., Paris. Imp^ie Lemercier, Paris

L'état inverse ou *nyctalopie* ne se rencontre qu'exceptionnellement, alors surtout qu'il se joint une cataracte polaire postérieure et une atrophie optique prononcée.

Un second caractère est le rétrécissement *régulièrement concentrique* du champ visuel, qui, lorsqu'il est considérable, oblige l'individu à tourner sans cesse les yeux. Toutes les fois que la réduction est irrégulière, on doit penser à des complications d'un autre ordre.

Comme particularité exceptionnelle, v. Græfe[1] et Windsor[2] décrivent un scotome annulaire encadrant la macula, alors que le centre et la périphérie fonctionnaient normalement; les plaques pigmentaires ayant fait défaut, il est permis de douter de l'exactitude du diagnostic. Toutefois H. Müller n'hésite pas à ranger ces cas parmi les rétinites pigmentaires, et, pour expliquer le fonctionnement des fibres optiques venues de la périphérie, il admet que seuls les éléments percepteurs de la rétine dans la partie scotomateuse sont intéressés.

Nous ferons les mêmes réserves pour les scotomes maculaires centraux, dont on possède deux observations, l'une appartenant à Knapp[3], l'autre à Leber[4], et cela d'autant plus que les malades accusaient non de l'héméralopie mais de l'*érythropsie*.

Généralement, les sujets recherchent la lumière vive. Ceux qui sont éblouis ou se plaignent de photopsies, comme dans les cas de Hocquard[5], Hutchinson[6] et de Wecker[7], constituent l'infime minorité.

L'acuité visuelle, mesurée sur un grand nombre d'individus pris indistinctement dans les différentes périodes de la maladie, subsiste longtemps, à moins qu'il ne s'y ajoute une atrophie optique précoce.

L'âge auquel apparaissent les troubles de la vue est très variable. Chez les héréditaires, l'affection évoluant pendant la vie intra-utérine, les enfants peuvent naître aveugles. Après la naissance, l'affection se montre entre la première et la vingtième année; de là résulte que des rétinites en apparence acquises sont congénitales, ou pour le moins remontent aux premiers temps de la vie. Ces variantes se retrouvent sur plusieurs membres d'une même famille. A côté d'enfants nés aveugles, on en voit qui deviennent amblyopes beaucoup plus tard ou qui même échappent à la cécité, exemple les trois frères cités par Darier[8].

Bien des cas d'atrophie optique congénitale rentrent dans la rétinite pigmentaire, ainsi que cela ressort des observations de

1. Græfe, *Arch.*, IV, 2, p. 250.
2. Windsor, *Ann. d'ocul.*, LXV, p. 143.
3. Knapp, *Transact. Amer. ophthalm. Soc.*, 1870. p. 121.
4. Leber, *v. Græf's Arch.*, XVII, 1, p. 314.
5. Hocquard. Thèse inaug., Paris, 1875.
6. Hutchinson, *Ophth. H. R.*, VI, p. 30.
7. Wecker, *Traité des maladies des yeux*, t. II, p. 557.
8. Darier, *Arch. d'ophtalmologie*, 1887, p. 170.

Mooren[1] et Leber[2]. De son côté, Fœrster signale des héméralopies héréditaires sans lésions ophtalmoscopiques apparentes, mais accompagnées d'une réduction périphérique du champ visuel.

L'étiologie de la rétinite pigmentaire n'est qu'imparfaitement connue. Outre l'hérédité, dont l'influence est incontestable, on a invoqué la consanguinité. On a également cherché à établir un lien entre le mutisme, la surdité, l'idiotie et l'altération de la rétine. Sur un ensemble de 241 sourds-muets, Liebreich a rencontré la rétinite 14 fois, ce qui donne la proportion de 9 pour 100. Hocquard, sur 200 sourds-muets de l'Institution de la rue Saint-Jacques, à Paris, a relevé seulement 5 cas, et Horing, sur 33 idiots, l'a signalée 4 fois. De son côté, Bayer[3] l'a observée chez un microcéphale, et Hutchinson[4] sur un sujet atteint de paralysie infantile. Il est encore à remarquer qu'il coexiste souvent des vices de développement, tels que doigts et orteils surnuméraires, ou même l'absence des membres supérieurs, comme dans le fait de Mauthner[5]. Outre la microphtalmie et le colobome, on a noté encore le strabisme et la cataracte siliqueuse congénitale.

Il ne paraît y avoir aucun rapport avec la réfraction statique; aussi trouve-t-on des myopes, des hypermétropes et des astigmates dans une proportion variable.

Hutchinson, Macs et Leber, se fondant sur la grande mortalité des nouveau-nés, se demandent si la syphilis héréditaire ne doit pas être prise en considération. Mais le fait que, dans les observations d'Hutchinson et Swanzi[6], il s'ajoutait de l'iritis et qu'un seul œil était atteint doit nous éloigner d'une pareille interprétation; cela d'autant plus que Pedraglia[7] et Anke[8] citent 2 cas de rétinite unilatérale type où la syphilis était hors de cause.

Une particularité digne de remarque, c'est que les garçons y sont exposés trois fois plus que les filles. Signalons en terminant l'opinion de Perrin[9] et de Mauthner[10] sur l'influence du séjour prolongé dans les pays chauds, et celle de Liebreich[11] sur la prédisposition qu'aurait la race juive.

Le traitement curatif de cette affection n'est pas encore connu. Les quelques améliorations signalées sont d'autant moins démonstratives

1. Mooren, *Opht. Beob.*, 1867.
2. Leber, *v. Græf's Arch.*, XV, 3, p. 1.
3. Bayer, *Inaug. Dissert.*, 1872.
4. Hutchinson, *H. R.*, V, p. 347, et VII, p. 431.
5. Mauthner, *Lehrbuch des Ophtalmoscopie*, 1866, p. 386.
6. Swanzy, *Dublin Quarterly Journ.*, 1861, p. 291.
7. Pedraglia, *Klin. Mbl.*, 1865, p. 114.
8. Anke, *Centralb. f. prakt. Augenh.*, 1885.
9. Perrin, *Traité d'ophtalmoscopie*, Paris, 1872, p. 243.
10. Mauthner, *ibid.*, p. 382.
11. Liebreich, *ibid.*, p, 382.

que la rétinite pigmentaire est susceptible de rester longtemps stationnaire; de plus, il n'est point prouvé que les rares guérisons obtenues ne concernent pas des chorio-rétinites par syphilis héréditaire ou acquise.

En général, moins il y a de foyers pigmentaires et plus il reste d'espoir d'obtenir des résultats favorables; encore est-il qu'il faut excepter les cas où l'atrophie optique avec dyschromatopsie domine.

De tous les moyens jusqu'ici préconisés, c'est l'hydrargyre en frictions ou par la méthode hypodermique qui nous inspire le plus de confiance. Grandclément[1] dit avoir obtenu dans 3 cas 2 guérisons et 1 amélioration au point de vue de l'héméralopie, de l'extension du champ visuel et même de l'acuité, avec les injections hypodermiques d'antipyrine. A la période d'atrophie, on pourra mettre en œuvre, mais sans trop y compter, les courants électriques et les injections sous-cutanées de strychnine.

C. — RÉTINITE STRIÉE

Sous cette dénomination, Sœmisch[2] décrit une altération particulière de la rétine rencontrée sur l'œil gauche d'un individu microcéphale de quarante et un ans. La lésion principale consistait dans la présence, entre la papille et l'équateur, de stries blanchâtres anastomosées et bordées de pigment. Une plaque triangulaire de même nature occupait le voisinage de la macula. La papille était rougeâtre et flou sur les bords, sauf du côté temporal où l'on apercevait un croissant de couleur ardoisée. L'auteur suppose comme origine une phlegmasie congénitale de la choroïde et insiste sur la communauté d'aspect avec d'anciennes ruptures choroïdiennes.

Si nous signalons ce type, c'est pour y appeler l'attention, vu qu'il peut servir de point de départ à des observations analogues.

D. — RÉTINITE PROLIFÉRANTE

C'est Manz[3] qui le premier a fixé l'attention sur cette singulière altération qu'il a désignée sous le nom de *rétinite proliférante*. Disons toutefois qu'avant lui Mackenzie[4], O. Becker[5], F. Jæger[6], et Hirschberg[7] en avaient fait mention.

1. *Ann. d'ocul.*, t. 104, p. 252.
2. Sœsmisch, *Festschrift de Helmholtz*, 1891, p. 4.
3. Manz, *v. Græf's Arch.*, XXII, 3, p. 229, et XXVI, 2, p. 55.
4. Mackenzie, *Ophth. Rev.*, 1864.
5. Becker, *Bericht. u. d. Augenklin. d. Wien. Univers.*, 1869.
6. Jæger, *Ophthalmosk. Handatlas*, fig. 84.
7. Hirschberg, *Klin. Beob. aus. d. Augenheilandstalt*, Wien, p. 64.

Elle se caractérise par des plaques blanches tendineuses qui, étendues du disque optique à la rétine, font une certaine saillie et semblent situées au-devant de la couche des vaisseaux. En tenant compte de ces particularités et des rapports constants de la plaque avec le pourtour de la papille, certains auteurs envisagent l'affection comme le résultat d'une hémorrhagie de l'espace sous-vaginal du nerf ou de l'un des gros vaisseaux centraux. Ce qui tendrait à justifier cette hypothèse, c'est que souvent la lésion succède à des traumatismes, et qu'il n'est pas rare de rencontrer sur les bords déchiquetés de la membrane blanche chatoyante une bordure hémorrhagique ou pigmentaire, représentant les parties les plus récentes de l'infarctus.

A l'examen histologique, Banholtzer[1] a trouvé, au niveau des cordons les plus saillants, la rétine plissée, épaissie et décollée; la couche des fibres nerveuses infiltrée de nombreuses cellules; celle des grains remplie d'espaces kystiques, et des tractus fibreux composés de fibrilles hyperplasiées provenant les unes du tissu de soutènement, les autres du tissu conjonctif néoformé. Entre la limitante interne et le vitré, il y avait un détritus finement granuleux; point d'hémorrhagies dans la choroïde; papille infiltrée de cellules, mais sans altération des fibres nerveuses et des vaisseaux centraux. L'auteur envisage la lésion qui avait succédé à un traumatisme comme le résultat d'un épanchement sous-vitréen, contrairement à Becker qui, s'appuyant sur les observations de Strawbridge[2], Pröbsting[3], et sur les cas de glaucome hémorrhagique avec prolifération secondaire du stroma de la rétine rapportés par Deutschmann et Schleich[4], pense que l'hyperplasie rétinienne constitue le fait dominant. Tel est également l'avis de Schultze[5] et d'Axenfeld[6].

Fig. 152. — Rétinite proliférante.

Étant donnée la rareté du type créé par Manz et la fréquence des hémorrhagies intra-oculaires tant spontanées que traumatiques, on

1. Banholtzer, *Arch. f. Augenh.*, 1892, XXV, p. 186.
2. Strawbridge, *Trans. of the Amer. Opht. Soc.*, II, p. 304.
3. Pröbsting, *Klin. Mbl.*, 1890, p. 73.
4. Schleich, *ibid.*, p. 63.
5. Schultze, *Arch. f. Augenh.*, XXV, 1892, p. 298.
6. Axenfeld, *ibid.*, XXVI, 1893, p. 225.

doit admettre que quelque chose nous échappe au point de vue de la pathogénie de cette lésion, et que, sous le nom de *rétinite proliférante*, on a décrit des faits disparates, exemples : ceux de van der Laan[1], où l'on invoque la syphilis; de Pröbsting (*l. c.*), où la rétinite albuminurique est soupçonnée; de Martinet[2], où l'on accuse le diabète.

V

RÉTINITE PONCTUÉE ALBESCENTE

Sous ce titre, Mooren[3] a décrit, le premier, l'observation d'un homme de trente ans, dont la rétine était le siège d'innombrables points blancs situés derrière le plan des vaisseaux. La papille était légèrement décolorée, le champ visuel conservé et la vision réduite à $\frac{1}{10}$.

Déjà Hutchinson[4] avait insisté sur de pareilles altérations chez des individus âgés, probablement artério-sclérosiques, mais exempts de toute dyscrasie. Seule son observation X, concernant une femme de trente-huit ans, lui a permis de soupçonner la syphilis. Étant donnée la défectuosité visuelle, il pense que le semis blanc intéresse secondairement la rétine et qu'il s'agit peut-être d'excroissances verruqueuses de la choroïde, avec destruction du pigment rétinien correspondant. En terminant son travail, il résume les caractères de l'affection comme il suit :

Siège des lésions au pourtour de la macula et du disque optique resté à peu près normal;

Vaisseaux rétiniens non réduits de volume et situés en avant;

Nul dépôt pigmentaire, sauf une coloration ardoisée de la tache jaune qu'il attribue à une hémorrhagie antérieure;

Parfois dysacousie, opacités cristalliniennes au début et déchéance sénile du système nerveux.

A côté de ces faits, nous devons mentionner ceux de Gayet[5] et de Dor[6]. L'observation du premier auteur se rapporte à une famille de cinq enfants dont deux, le frère et la sœur, étaient héméralopes et dyschromatopes depuis l'enfance, avec rétrécissement assez prononcé du champ visuel. L'intelligence était bonne et l'état général parfait; pas de surdi-mutité ni de vices de conformation; consanguinité directe du côté des parents. A l'ophtalmoscope, on constate au fond

1. Van der Laan, *Period. d. Opht. Prat.*, V et VI.
2. Martinet, *Deutsche med. Woch.*, 1891, n° 9.
3. Mooren, *Funf Lustren Opht. Wierksamkeit*, 1882, p. 216.
4. Hutchinson, *Opht. H. R.*, VIII, 1876, p. 231.
5. Gayet, *Arch. d'opht.*, III, 1883, p. 386.
6. Dor, *ibid.*, p. 481.

de l'œil une multitude de points blancs, rappelant la rétinite albuminurique; ces points, situés derrière les vaisseaux, ne présentent pas de pigment et sont envisagés par Gayet comme une altération de l'épithélium rétinien. Ajoutons que le frère offrait un astigmatisme myopique simple inverse de 2 D, et que chez la sœur il existait quelques groupes de rétinite pigmentaire typique.

La communication de Dor concerne également deux enfants de la même famille, héméralopes et ne jouissant que de $\frac{1}{3}$ de l'acuité visuelle. Le fond de l'œil est partout blanc grisâtre et délimité en avant par des points gris disséminés. Rien d'anormal du côté du disque optique et des vaisseaux centraux.

De son côté, Nettleship[1], sous le nom d'*héméralopie stationnaire*, a décrit chez un jeune homme de vingt et un ans, dans la région périmaculaire et sur une grande étendue du pôle postérieur le même semis blanchâtre sans bords pigmentés. Le champ visuel était concentriquement rétréci sur les deux yeux et l'acuité réduite à $\frac{2}{3}$ à droite et à $\frac{1}{2}$ gauche. Tonus normal; héméralopie stationnaire; état général bon. Les parents, cousins au deuxième degré, ont eu dix enfants, dont six ont survécu; le sixième présentait la même affection.

Fig. 153. — Rétinite albescente (d'après Nettleship).

Chez un homme de soixante et un ans atteint de cataracte centrale sénile, et chez une femme de quarante et un hypermétrope de 5 D avec V = 1, l'auteur a également noté une constellation de points blancs qu'il étudie sous le titre de *chroroïdite centrale guttata*. Il rapproche ces deux dernières observations de celles d'Hutchinson, auxquelles on peut joindre le cas de Critchett et Juler[2] relatif à une femme de quarante-six ans probablement syphilitique, celui de Burnett[3], et deux de Hirschberg[4], où les points blancs disposés en rayons entre la fovea et la papille se résorbèrent sans laisser de traces.

Des citations qui précèdent, il résulte que, sous ces dénominations diverses, comme aussi sous celles de *rétinite d'Hutchinson*, de *cho-*

1. Nettleship, *Trans. of the Opht. Soc. U. K.*, VIII, p. 63 et 301
2. Juler, *Trans. of the Opht. Soc. U. K.*, IV, p. 161.
3. Burnett, *Arch. f. Augenh.*, XII, p. 22, 1883.
4. Hirschberg, *Centralb. für Augenh.*, VI, p. 527.

roïdite de Tay[1], d'*altérations colloïdes* de la choroïde (Th. Collins[2]), d'*infiltration vitreuse* de la rétine et de la papille (Masselon[3]), on a décrit des types disparates, dont quelques-uns au moins rentrent dans les verrucosités de la rétine et du disque optique.

Au point de vue de l'âge, les uns ont eu affaire à des vieillards, d'autres à des sujets jeunes, voire à des enfants. Parmi les cas relatés, nous avons vu qu'il en est de congénitaux et d'acquis, quelques-uns attribuables à la syphilis ou à des hémorrhagies rétiniennes antérieures. C'est ce qui explique la diversité de la marche et le plus ou moins de conservation de l'acuité visuelle et du sens chromatique. Il appartient aux études cliniques et anatomo-pathologiques ultérieures de classer ces types morbides que nous venons d'esquisser.

A. — RÉTINITE CIRCINÉE

Dans une communication récente, Fuchs[4] décrit un feston de taches blanches plus ou moins confluentes encadrant la macula. Cette dernière offre un trouble nuageux situé derrière les fins vaisseaux de la région, preuve que les altérations siègent dans les couches profondes de la rétine. Les grosses branches vasculaires suivent un trajet régulier, et ne se mettent qu'exceptionnellement en rapport avec les groupes du pointillé blanc. Sur les 12 cas observés par l'auteur, 5 fois il s'ajoutait de fines taches hémorrhagiques et des accumulations pigmentaires.

Cette variété de rétinite est rare, présente une marche lente, et s'observe surtout chez la femme; l'âge des malades était compris entre trente-huit et soixante-quinze ans. A une période avancée, il apparaît un trouble poussiéreux du vitré, le rétrécissement des vaisseaux centraux et des dépôts pigmentaires. Deux fois il y eut décollement de la rétine, et une fois des synéchies irido-capsulaires sans réaction. Le disque optique se montre au début normal, ou simplement hyperhémié; la zone périmaculaire, prononcée en dehors en haut et en bas, l'est peu du côté de la papille qui en reste distante. L'affection se termine par l'atrophie des parties malades ou par un épaississement assez accentué.

Comme signes fonctionnels, Fuchs a noté un scotome central de 10 à 20° et l'abaissement de l'acuité visuelle. Le champ périmétrique pour le blanc et les couleurs est conservé, et ne décline qu'à la longue du nez vers la tempe; pas d'héméralopie.

1. Tay, *Opht. H. R.*, p. 231, 1875.
2. Th. Collins, *Trans. Opht. Soc. U. K.*, VIII, p. 177, 1888.
3. Masselon, *Infiltration vitrée de la rét. et de la pap.*, Paris, 1884.
4. Fuchs, *Arch. f. Opht.*, XXXIX, 3, p. 229, 1893.

Vu l'absence d'examens anatomiques, on ne saurait émettre que des hypothèses sur la nature de l'affection. La syphilis a toujours été hors de cause; seuls le sexe féminin et la sénilité paraissent avoir une influence incontestable. Les raptus sanguins manquent ou se réduisent à peu de chose, ce qui empêche de classer cette variété parmi les rétinites hémorrhagiques. De même, on ne peut l'envisager comme d'origine brightique ou diabétique, attendu que les urines sont normales, ou ne renferment que des traces d'albumine et de sucre. Les cas qui semblent rentrer dans la description de Fuchs sont ceux de Galezowski[1] et Goldzhier.

Les productions verruqueuses et hyalines, sous forme de foyers circonscrits et souvent entourés d'un liséré pigmentaire, s'en distinguent par leur siège aussi bien au centre qu'à la périphérie de la macula, et par le fait qu'à moins d'envahissement de la tache jaune la vision n'est pas altérée.

La rétinite *ponctuée albescente* se différencie par la dissémination du fin pointillé sur tout le fond de l'œil, et par son apparition sur des sujets jeunes, héméralopes pour la plupart.

Certaines variétés de rétinite acquise, dont l'origine semble être syphilitique, peuvent au premier abord en imposer ; mais, étant donné que les taches sont susceptibles de disparaître sans laisser de traces, et que l'affection se montre à tout âge, on arrive facilement à éviter l'erreur.

VI

ALTÉRATIONS KYSTIQUES DE LA RÉTINE

La présence de cavités kystiques dans la rétine n'est connue que depuis les travaux de Schön[2], Blessig[3], Iwanoff[4], Lawson[5] et Nettleship[6].

Cette altération a pour siège habituel la partie comprise entre l'ora serrata et la zone des procès ciliaires. Presque toujours elle se montre chez des individus âgés, mais on la rencontre aussi sur des yeux atteints de décollement traumatique et de glaucome primitif ou consécutif.

Décrite par Iwanoff sous le nom d'*œdème rétinien*, l'altération kystique sénile réside dans la formation de petites vacuoles remplies de sérosité, ayant pour siège les couches moyennes plus ou moins altérées, à l'exception des fibres de Müller, qui en constituent les cloisons. Les

1. Galezowski, *Iconographie d'ophtalmoscopie*, 1886, pl. III, fig. 2.
2. Schön, *Handb. d. Path. anat. des Auges*, 1828, p. 199.
3. Blessig, *Diss. Inaug.* Dorpat., 1853.
4. Iwanoff, *v. Græf's Arch.*, XV, 2, p. 88.
5. Lawson, *Transacts of the Path. Soc.*, 1869.
6. Nettleship, *Ophth. H. R*, 1872, p. 343.

autres éléments, bâtonnets, fibres et cellules nerveuses, sont généralement conservés.

Lawford[1] a rencontré cette production 3 fois sur 600 globes conservés au musée de Moorfield. Le kyste contenait du liquide albumineux avec de nombreux grumeaux, et au point d'attache il y avait une accumulation de pigment. Contrairement à Iwanoff, il pense que l'origine est la couche granulée externe.

Une seule fois, nous avons constaté la transformation de toute la rétine en deux grandes cavités kystiques remplissant la presque totalité de la cavité oculaire. Cette observation a été relatée en détail dans notre Atlas d'anatomie pathologique[2].

Il s'agissait d'une femme de vingt-trois ans, dont l'œil gauche avait été depuis l'âge de dix ans le siège de mouches volantes et de stéphanopsie. A dix-neuf ans, la vue de ce côté commença à se perdre progressivement par la partie inféro-interne du champ visuel, sans rougeur ni douleur; la pupille avait conservé sa mobilité normale. A l'éclairage oblique et à l'ophtalmoscope, on voyait derrière le cristallin resté transparent une saillie jaunâtre globuleuse et fixe, parsemée à sa surface de points blancs brillants et parcourue par des vaisseaux, les uns appartenant à la rétine, les autres néoformés. A l'énucléation, nous trouvâmes une poche kystique lobulée contenant un liquide citrin, de nombreuses plaques de cholestérine et des globes phosphatiques. Les parois étaient constituées par la rétine transformée en tissu scléreux, et en avant par le vitré organisé et devenu vasculaire. Il n'y avait aucune altération du côté de la choroïde, à laquelle adhérait partout le feuillet pigmentaire resté en place et proliféré.

Dix ans plus tard, Darier[3], ayant assisté à l'évolution de cette singulière affection sur l'autre œil, a noté les particularités suivantes :

Au début la malade accusait des mouches volantes et la perception d'auréoles colorées; en même temps, le champ visuel se rétrécissait à sa partie supérieure. A l'ophtalmoscope, on apercevait au fond de l'œil à la partie inféro-externe une plaque saillante grisâtre, présentant au centre une grosse tache rouge constituée par un lacis de vaisseaux. A mi-distance de cette production et du disque optique, il existait un croissant blanc nacré rappelant une déchirure de la choroïde; la papille était normale.

Ultérieurement, il s'est produit dans les couches profondes du vitré des traînées brillantes allant du disque optique à la production anormale; la lésion continuant à évoluer, on assista à une transformation kystique analogue à celle du premier œil.

1. Lawford, *Opht. H. R.*, London, XI, p. 108.
2. Panas, *Anat. path. de l'œil*, Paris, 1879, p. 88 à 93.
3. Darier, *Arch. d'ophtalmologie*, t. X, p. 203, 1890.

Comme on le voit, il s'agit là d'un cas unique dont l'interprétation est difficile à donner, quant à présent.

VII

DÉCOLLEMENT DE LA RÉTINE

Le décollement rétinien n'est véritablement connu que depuis la découverte de l'ophtalmoscope. On a prétendu à tort que Saint-Yves[1] l'avait signalé; s'il en parle, c'est au sujet des mouches volantes, qu'il attribuait faussement à des soulèvements partiels de la rétine. Au point de vue anatomique, Morgagni, Haller, Ware, Wardrop, Panizza et v. Ammon n'ont fait que le mentionner. De leur côté, Sichel[2], puis Arlt[3], ont tenté d'en donner une description clinique. Pour ce dernier, ainsi que pour Wardrop, la cause était une choroïdite exsudative, alors que Sichel y voyait une affection de la membrane de Jacob, représentée comme on sait par le névro-épithélium.

Ce n'est qu'en 1853, deux ans après la découverte de l'ophtalmoscope, que Coccius, puis v. Trigt, exposèrent les signes du décollement; mais il faut arriver à v. Græfe[4] pour trouver une description détaillée de cette maladie.

A l'ophtalmoscope, on est frappé tout d'abord par la présence d'un reflet opalescent du fond de l'œil, et par des sortes de plis ou de crêtes dans les divers mouvements du globe. Par une exploration plus attentive, on découvre des lignes foncées en zigzag représentant les vaisseaux rétiniens dépourvus de leur raie lumineuse centrale; on dirait des tubes vasculaires thrombosés, tellement leur couleur est sombre. Au niveau des bords du décollement, ils décrivent des crochets d'autant plus accentués que la saillie est plus forte et plus abrupte.

L'examen par l'image droite, pratiqué comparativement sur la partie décollée et sur celles restées en place, permet de mesurer le degré de la proéminence. Par l'image renversée, on embrasse non seulement une plus grande étendue du décollement, mais on détermine ses rapports avec la papille, ainsi que l'état de la rétine dans les parties saines. Pour cela, l'emploi d'une forte lentille de 18 à 20 dioptries et la dilatation préalable de la pupille sont nécessaires.

Lorsque le soulèvement est peu accentué et que le liquide demeure transparent, il est parfois difficile de se prononcer. Cependant, en tenant compte que la choroïde sous-jacente apparaît moins nettement

1. Saint-Yves, *Nouveau Traité des maladies des yeux*, Paris, 17, 22, p. 331.
2. Sichel, *Ann. d'ocul.*, 1841.
3. Arlt, *Vierteljahrschrift f. prakt. Augenheilk.*, 1847.
4. V. Græfe, *Dessen. Arch.*, V, 1, 1854.

PLANCHE IV.

(P. 654.)

Fig. I. — **Embolie totale de l'artère centrale de la rétine.**

Le disque optique décoloré est uniformément blanc, sans excavation. Artère centrale et ses branches à peine apparentes; veines à moitié vides, s'amincissant vers la papille. Trouble nuageux autour, surtout prononcé au niveau de la macula, dont le centre est occupé par une tache rouge sang, comme hémorrhagique. Aux confins de la région maculaire on aperçoit un fin réseau dépendant de la thrombose de capillaires invisibles à l'état normal. L'aspect de l'ora serrata reste normal.

Fig. II. — **Double décollement de la rétine; faible en haut, très prononcé en bas.**

A. — Le premier est caractérisé par trois plissures arquées, blanches, rappelant l'aspect moutonné du ciel, et par le changement survenu brusquement dans le calibre des vaisseaux rétiniens qui apparaissent rétrécis, tortueux, et forment des crochets au niveau des crêtes. Toute cette partie du fond de l'œil devient brouillassée et contraste avec le reste par l'absence du granité physiologique de la choroïde.

B. — Le décollement inférieur qu'on peut appeler *complet*, constitue une série ininterrompue de cimes d'un blanc neigeux et de vallonnements gris plus ou moins obscurs. Les vaisseaux rétiniens qui y rampent sont contournés, privés de leur raie lumineuse axiale, et apparaissent dès lors plus sombres, comme thrombosés. De plus, ils semblent ne pas faire suite aux troncs qui émergent du centre de la papille. Si l'on ajoute le tremblement continuel de la partie décollée, le diagnostic ne saurait être douteux.

Fig. 1.

Embolie de l'artère centrale.

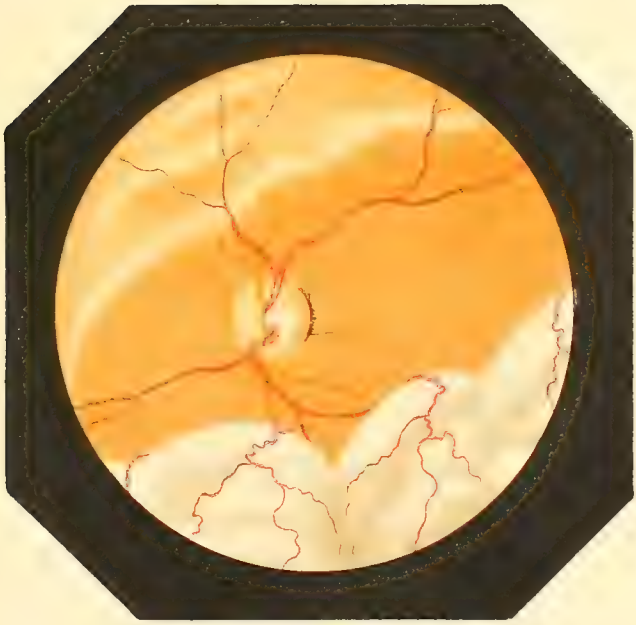

Fig. 2.

Double décollement de la rétine.

Nicolet del. et lith. G. Masson Éd., Paris Imp^tes Lemercier Paris

que partout ailleurs, que les vaisseaux décrivent des flexuosités et sont dépourvus de leur raie lumineuse, que leurs mouvements parallactiques sont changés, que la rétine se montre plissée, et que finalement il existe une lacune dans le point correspondant du champ visuel, on ne manque pas d'arriver au diagnostic exact.

En général, le décollement débute par la partie supérieure, pour gagner bientôt l'inférieure avec ou sans réapplication du point primitivement détaché. Toujours est-il que, une fois établi, il tend sans cesse à s'étendre, jusqu'à ce que la rétine, entièrement détachée et plissée sous forme de fourreau de parapluie ou de convolvulus, ne tienne plus qu'au disque optique en arrière et à la zone ciliaire en avant. Un décollement nettement circonscrit, à bords abrupts et peu plissés, doit faire songer à un néoplasme choroïdien préexistant. Lorsque la partie décollée occupe la macula, le centre se présente souvent sous l'aspect d'une plaque rouge sombre qu'entoure une auréole grisâtre. On évitera de confondre cette disposition avec l'embolie de l'artère centrale, en tenant compte de l'intégrité des vaisseaux papillaires et du plissement de la rétine autour de la macula.

Si le décollement est ancien, il n'est pas rare de rencontrer des apoplexies, des amas pigmentaires, des paillettes de cholestérine, des corps colloïdes, ou encore des tractus blancs tendineux rappelant la rétinite proliférante de Manz. Lorsqu'il est dû à un traumatisme, ou d'origine syphilitique, on observe souvent, comme l'ont signalé Steffan[1] et Hirschberg[2], des foyers apoplectiques, ainsi que des hémorrhagies vitréennes et sous-rétiniennes qui donnent à la région décollée une coloration brune ou verdâtre.

Pour les décollements liés à une choroïdite myopique ou à une rétinite hémorrhagique, rien n'est commun comme la présence dans le vitré de corps flottants, quelquefois tellement nombreux que l'œil devient inéclairable. Seuls les antécédents, la consistance molle du globe et des lésions choroïdiennes myopiques de l'œil opposé peuvent alors mettre sur la voie.

Les déchirures spontanées qui ne sont pas constantes siègent d'habitude à la périphérie et affectent la forme d'une fente à bords recroquevillés dans le sens du vitré; au fond, on aperçoit la choroïde, et tout autour un liséré jaunâtre bordé de pigment.

La partie de la rétine restée en place n'est pas toujours exempte de lésions, et revêt parfois l'aspect flou de la rétinite albuminurique, par suite de l'œdème des éléments. Le disque optique légèrement hyperhémié au début, redevient normal ou se décolore.

1. Steffan, *Jahresb. f. Augenh.*, 1872, p. 73.
2. Hirschberg, *Klin. Beob. aus. d. Augenh.*, Wien, 1874

Dans le décollement par rétinite septique, le fond de l'œil est de couleur jaune citron, outre qu'il s'ajoute des plaques hémorrhagiques disséminées et un réseau capillaire de nouvelle formation; on se gardera de confondre cet état avec le cysticerque sous-rétinien et le gliome de la rétine.

Les symptômes *fonctionnels* varient d'après l'étendue et le siège du décollement, la brusquerie ou la lenteur de son apparition, la présence ou l'absence de lésions concomitantes de la rétine, du cristallin et de la choroïde. L'acuité visuelle peut être conservée, affaiblie ou entièrement abolie, suivant le plus ou moins de lésions maculaires. Parfois cependant, sans qu'il y ait participation de la macula, l'amblyopie est très accentuée dès le début; cela s'observe surtout dans les décollements à marche brusque et tient aux tiraillements exagérés de la rétine. Il en est de même lorsqu'il existe un degré très élevé d'hypermétropie provoquée par la translation en avant de la membrane rétinienne. En pareil cas, l'emploi de verres correcteurs améliore la vision; particularité dont il faut tenir compte pour la détermination exacte de la part d'amblyopie qui revient au décollement.

A ces troubles, se joint constamment de la métamorphopsie. Le malade voit les objets déformés et flous; une ligne droite lui apparaît brisée, en zigzag, ou pour le moins recourbée. Toujours il existe dans la partie du champ visuel diamétralement opposé un scotome en rapport avec l'étendue, la forme et le siège du décollement. Suivant le degré de sensibilité de la rétine, l'individu aperçoit une simple nébulosité grisâtre demi-transparente ou bien un voile obscur. L'illusion est parfois telle que les malades essaient de saisir l'objet imaginaire qui leur masque la vue; certains accusent même de l'érythropsie ou de la cyanopie.

A mesure que le détachement progresse, le rétrécissement gagne au point de ne laisser intacte qu'une zone très restreinte. Finalement celle-ci disparaît à son tour, et l'œil devient totalement amaurotique.

Il n'est pas rare de voir survenir sans cause appréciable des améliorations passagères, qu'il faut se garder d'attribuer au traitement mis en usage. Il s'agit tout simplement de phénomènes nutritifs spontanés qui restreignent pour un temps les progrès de l'affection.

Il est bon de noter qu'il n'existe pas toujours un rapport constant entre les dimensions du scotome et celles de la partie décollée. Souvent on constate un scotome peu prononcé avec un vaste décollement; le contraire est plus rare et ne s'observe qu'au début, à la suite des tiraillements qu'exerce la poche hydropique sur les parties adjacentes.

Pareille contradiction entre les symptômes objectifs et fonctionnels peut se manifester, suivant que la rétine détachée conserve ses fonctions ou les perd de bonne heure; tout dépend ici de l'intégrité ou de

la désorganisation rapide des éléments percepteurs. Pour porter un jugement sur les progrès ou la rétrocession de la maladie, il faut donc s'adresser, non seulement au diagramme fourni par l'exploration du champ visuel, mais aussi et surtout à l'examen ophtalmoscopique.

Au niveau du décollement, le sens lumineux est toujours affaibli ; aussi, lorsque le jour baisse, l'incapacité fonctionnelle augmente, ce que Förster[1], à l'aide de son photomètre, a constaté dans la majorité des cas.

La *photopsie* est fréquente, non seulement au début, mais aussi dans une période assez éloignée. Il s'agit là sans doute de phénomènes d'excitation qui témoignent que la sensibilité de la rétine n'est pas entièrement abolie.

Le sens chromatique est en général conservé; dans quelques cas exceptionnels où il y a dyschromatopsie, c'est surtout le bleu et le vert qui sont confondus.

La *marche* de l'affection est variable. Le plus souvent le début en est brusque; d'autres fois on assiste à des prodromes consistant en phénomènes lumineux, étincelles, raies de feu, rarement à des obscurcissements périodiques, comme dans le glaucome.

La plupart des décollements sont progressifs, excepté ceux qui, succédant à une *déchirure spontanée*, arrivent à se recoller avant que les éléments rétiniens n'aient dégénéré. De Græfe, Hirschberg, Steffan, ont cité des exemples de cette terminaison heureuse; le fait a été également observé dans les décollements consécutifs à une rétinite albuminurique (Bucht)[2] ou à un phlegmon orbitaire (v. Græfe[3]).

Ceux qui ont pour cause une lésion curable de la choroïde, la rétino-choroïdite syphilitique entre autres, peuvent aussi rétrocéder sous l'influence du traitement; mais, lorsqu'ils sont le résultat d'une forte myopie, il ne faut guère compter sur une issue favorable.

Plus la lésion est ancienne et moins il y a lieu d'espérer la guérison; ce qui est le cas des vieux décollements compliqués de cataracte et d'adhérences iritiques. On rencontre néanmoins çà et là quelques faits où l'on a pu constater après l'extraction de la cataracte la réapplication de la rétine, avec conservation d'un certain degré d'acuité visuelle. Th. Leber[4] cite un exemple de ce genre; de notre côté, nous avons observé un cas analogue.

Les *causes* du décollement rétinien sont nombreuses. En premier lieu, nous signalerons la scléro-choroïdite postérieure myopique à un degré avancé, compliquée ou non de synchisis du vitré; les trauma-

1. Förster, *Zehender M. B.*, IX, p. 341.
2. Bucht, *v. Græfe Arch.*, XVIII, 2, p. 102.
3. V. Græfe, *Zehender M. B.*, 1, p. 43.
4. Th. Leber, *v. Græfe et Sæmisch*, t. V, p. 693.

tismes de l'œil tant accidentels que chirurgicaux; les hémorrhagies spontanées intra-oculaires; la rétinite albuminurique; la chorio-rétinite syphilitique et disséminée; l'ophtalmie sympathique; le cysticerque; le phlegmon suppuré et les tumeurs de l'orbite. Lorsqu'il apparaît sans cause appréciable sur des yeux non myopes, on dit qu'il est *idiopathique*.

Exceptionnel chez l'enfant et l'adolescent, rare jusqu'à trente ans, il devient de plus en plus fréquent à partir de cet âge. Poncet[1], sur 355 cas, a trouvé le chiffre de 256 pour la période de la vie comprise entre trente et soixante-dix ans. Au point de vue du sexe, il a noté 244 hommes contre 152 femmes; chez ces dernières, la ménopause ne semble exercer aucune influence. Ce qui a lieu de nous étonner, c'est que chez les cultivateurs et les illettrés la proportion est relativement forte.

D'une façon générale, tout traumatisme ou affection aboutissant à la diminution du tonus par rétraction du vitré y prédispose. L'exagération préalable de la tension n'intervient que comme cause indirecte lors d'une brusque détente, comme cela se voit fréquemment dans le cours de l'excision des staphylomes et de l'extraction de la cataracte sur des yeux glaucomateux.

Le *diagnostic différentiel* entre le décollement simple et celui symptomatique d'une tumeur choroïdienne est difficile sinon impossible, surtout lorsque le néoplasme est de petit volume. C'est en tenant compte de l'absence des causes habituelles d'élévation du tonus et de la vascularité anormale de la sclérotique, qu'on parvient à soupçonner la tumeur. Dans le doute, on pourrait évacuer le liquide par une ponction, afin de rendre le néoplasme momentanément visible à l'ophtalmoscope.

A l'*examen anatomique*, la rétine apparaît comme un sac grisâtre flottant, plissé sur lui-même. Entre elle et la choroïde, il existe une cavité remplie d'un exsudat jaunâtre, qui se coagule sous l'influence des réactifs : solutions chromiques faibles et liqueur de Müller. Lorsqu'il s'y ajoute des éléments hématiques, l'exsudat revêt une coloration brune, due à la transformation pigmentaire des globules rouges.

Dans les décollements anciens, on rencontre des cristaux de cholestérine sous forme de paillettes brillantes, et parfois sur la face externe de la rétine de véritables poches kystiques, résultant du plissement en cul-de-sac de cette membrane.

Le vitré, habituellement réduit de volume, est infiltré de cellules migratrices, de dépôts membraniformes plastiques ou sanguins et de grains pigmentaires. A une période avancée, il est parcouru par des

1. Poncet, *Rapport à la Soc. fr. d'ophtalmologie*, 1887.

filaments conjonctifs de nouvelle formation, qui souvent adhèrent à la face antérieure de la rétine, et parfois aux procès ciliaires. A mesure qu'il revient sur lui-même et se ratatine, il se produit un épanchement séreux intermédiaire de plus en plus prononcé.

Dans les décollements symptomatiques de tumeurs, ce qui domine, c'est l'hydropisie sous-rétinienne. La rétine, transformée en entonnoir, englobe le vitré très réduit de volume, et le tonus reste alors normal ou s'exagère.

Les lésions de la choroïde ne sont pas constantes. On ne trouve des foyers de choroïdite circonscrite ou disséminée que dans les cas de myopie forte ou d'inflammation préexistante du tractus uvéal. Par contre, les synéchies iritiques et la cataracte à ses divers stades, y compris les variétés calcaire et siliqueuse, sont fréquentes dans la période avancée ; il semble même que ce soit là la terminaison habituelle du décollement.

Au point de vue *histologique*, la rétine est rarement saine. Presque dès le début, les cônes et les bâtonnets se gonflent, prennent la forme de massues et restent appendus à la limitante externe par un prolongement filiforme. Tantôt ils dégénèrent en une masse colloïde ayant l'aspect de gouttes hyalines ; tantôt ils s'hypertrophient (Klebs)[1] et sont séparés les uns des autres par des vacuoles ; il peut arriver que toute la couche des bâtonnets tombe dans le liquide sous-rétinien et disparaisse. Très souvent les couches internes s'épaississent par le fait de l'hyperplasie du stroma, alors que les fibres nerveuses s'atrophient comme dans les rétinites diffuses. Dans les cas invétérés, la rétine ainsi que les vaisseaux se transforment en un tissu scléreux.

La *pathogénie* du décollement a préoccupé tous les auteurs.

Pour v. Græfe, ainsi que pour Arlt l'affection réside dans une hydropisie sous-rétinienne et parfois dans un épanchement sanguin.

Stellwag v. Carion[2], frappé de l'état absolument flottant de la partie décollée, pense que la rétraction préalable du vitré est nécessaire. Cette opinion fut confirmée par H. Müller[3] qui, en disséquant un œil staphylomateux atteint de décollement, trouva le vitré rétracté, délimitant entre lui et la rétine une poche remplie d'un liquide transparent. Il en conclut que la cause est, non l'hydropisie sous-rétinienne, mais la traction que le vitré organisé exerce sur la membrane nerveuse. Iwanoff[4] insiste à son tour sur cette pathogénie, en se fondant sur 14 décollements dont 11 traumatiques et trois consécutifs à une forte myopie, où la rétraction du vitré était constante. O. Becker, Genth,

1. Klebs, *v. Græfe's Arch.*, XI, 2, p. 235.
2. Stellwag, *Die Ophthalmologie v. Naturwissenschaftlichen Standpunkte*, 1853, 58.
3. H. Müller, *Arch. f. Opht.*, 1853.
4. Iwanoff, *Arch. f. Opht.*, t. V.

Pagenstächer, le prince Charles, Auquier, Cassidonius et Milles sont arrivés à la même conclusion.

Une particularité importante consiste dans la présence de déchirures au niveau de la partie décollée; v. Græfe, Liebreich[1], Schweigger[2] et d'autres les ont signalées ophtalmoscopiquement et ont noté leur rôle parfois curatif, en ce sens que le liquide sous-rétinien, venant à s'épancher en avant, permet à la partie soulevée de se réappliquer contre la choroïde. D'après Wecker[3], elles doivent être considérées comme la cause prochaine du décollement, par suite du passage brusque du liquide sous-vitréen entre la rétine et la choroïde. Quant à leur mécanisme, il admet que c'est la rétraction des parties périphériques du vitré qui en est l'agent.

Poncet[4] dit ne les avoir jamais rencontrées. Pour lui, l'altération colloïde des couches externes et l'épanchement séreux dans l'espace sous-rétinien constitueraient l'élément primordial, tandis que la rétraction du vitré ne ferait que l'exagérer.

D'après Schnabel[5], il s'agirait d'un trouble dystrophique en vertu duquel le vitré diminué de volume attirerait directement à lui la rétine sous-jacente. De son côté Rælhmann[6] admet que le vitré subit des modifications chimiques, d'où il résulte qus le courant d'osmose physiologique, ne se faisant plus à travers la rétine, produit une hydropisie qui soulève cette membrane. Pour justifier son hypothèse, il injecte en plein vitré une solution aqueuse de chlorure de sodium à 6 ou 10 pour 100, qui ne tarde pas à provoquer un décollement étendu. Si l'injection est faite au contraire avec de l'eau pure, rien de semblable ne se produit.

Leber, reprenant cette expérience, est parvenu à démontrer qu'on arrive au même résultat positif avec la solution physiologique de sel marin à 0,75 pour 100. Partant de là, il s'élève contre la théorie de l'osmose et soutient que l'irritation du vitré par le chlorure de sodium, jointe à sa rétraction, qui en est la conséquence, suffisent pour expliquer le détachement.

Schöler[7], autre partisan de la théorie chimique, invoque la transformation de l'albumine vitréenne en un corps allotrope non diffusible, et se rattache par là aux idées de Rælhmann.

Schneller[8] revient à la choroïdite séreuse, la rétraction du vitré

1. Liebreich, *v. Græfe Arch.*, Bd. V.
2. Schweigger, *Vorlesungen*, 1864, p. 120.
3. De Wecker, *Traité d'ophtalmologie*, 1876, p. 151 et 158.
4. Poncet, *Mém. de la Soc. de Biologie*, 1873.
5. Schnabel, *Arch. für Augenheilk.*, 1876.
6. Raehlmann, *Arch. f. Ophtalm.*, XXII, 4.
7. Schöler, *Jahresbericht*, Berlin, 1880.
8. Schneller, *v. Græfe Arch.*, XXVI, 1880.

n'étant pour lui que secondaire. Th. Leber adopte la manière de voir de Wecker sur le rôle prépondérant des déchirures rétiniennes, et se fonde pour cela sur le fait qu'il les aurait rencontrées cliniquement dans la moitié des cas. De plus, en introduisant dans le corps vitré d'animaux des fils oxydables aseptisés, il aurait provoqué constamment des décollements avec déchirures. E. Nordenson[1], dans sa monographie si complète, se range à la théorie de son maître Leber.

Pour nous, deux conditions sont indispensables :

1° La destruction pathologique du névro-épithélium donnant lieu à une exsudation séreuse sous-rétinienne;

2° La rétraction du vitré et la formation d'un épanchement sous-hyaloïdien.

La rétine, privée alors de ses adhérences physiologiques et non sou tenue par le vitré, se plisse et flotte librement entre deux couches liquides. Lorsque l'une ou l'autre de ces conditions fait défaut, le décollement ne saurait se produire. La traction cicatricielle du vitré, s'exerçant sur la partie équatoriale de la rétine, provoque ou non des déchirures toujours secondaires et liées à une forte rétraction du vitré. Comme nous l'avons dit, elles manquent dans plus de la moitié des cas, outre que dans les déchirures traumatiques le décollement est rare.

On ne saurait concevoir que la rétine quitte sa place brusquement, tant que le névro-épithélium et la couche pigmentaire restent intacts. Dans nos expériences avec la naphtaline, nous avons constaté dès le début un double décollement rétinien et hyaloïdien. A une période plus avancée, tous ces petits soulèvements se confondent, pour détacher la rétine dans une grande étendue, mais sans jamais provoquer de déchirures. Comme le décollement rétinien spontané débute par la périphérie, la *brusquerie* de son apparition qu'on invoque en faveur de la théorie des déchirures est plus apparente que réelle.

Les nombreux moyens de *traitement* proposés tour à tour témoignent de leur peu d'efficacité.

Nous les diviserons en médicaux et en chirurgicaux.

Parmi les premiers, nous signalerons les diurétiques, les sialagogues les sudorifiques et les purgatifs salins. Tous, y compris les injections hypodermiques de pilocarpine qui à un moment donné ont joui d'une réelle vogue, n'ont fourni que des résultats nuls ou temporaires. Il faut ajouter à la charge de la pilocarpine qu'elle n'est pas sans provoquer des troubles gastriques et de l'abattement pouvant aller jusqu'à la syncope. Si l'on tenait à obtenir une diaphorèse abondante, il faudrait donner la préférence au drap mouillé.

1. Nordenson, *Die Netzhautablösung, etc.*, Wiesbaden, 1887.

Même impuissance des saignées locales, sauf peut-être pour certains décollements symptomatiques de phlegmasie franche de la rétine et de la choroïde.

Dans ceux liés à la rétinite syphilitique, c'est au mercure et à l'iodure de potassium qu'il faut s'adresser. Si l'on soupçonnait que l'arthritisme fût en cause, on prescrirait les iodures alcalins et les salicylates de soude ou de lithine. Ulrich et Chibret[1] se déclarent partisans des préparations salicylées.

Chez les individus jeunes, où les hémorrhagies rétiniennes sont en cause, on s'attachera à modifier la crase du sang au moyen des toniques, quinquina, tannin, fer, arsenic, et l'on ajoutera l'ergotine en injections hypodermiques.

Dans le décollement par rétinite albuminurique, c'est l'affection rénale qu'il faut viser avant tout.

Quel que soit le traitement médical employé, on doit ajouter, d'après le conseil de Samelshon[2], le repos et la compression prolongée de l'œil. Malheureusement, ce moyen très rationnel n'a fourni, dans la plupart des cas, que des améliorations passagères. Nous en dirons autant du décubitus prolongé, qui a l'inconvénient d'abattre les forces physiques et morales, sans grand profit au point de vue du décollement.

Ware[3], puis Sichel[4] père, eurent l'idée d'évacuer le liquide sous-rétinien à l'aide d'une ponction à travers la sclérotique; ils furent suivis dans cette voie par Kittel, de Vienne.

De Græfe[5], ayant remarqué que la rupture spontanée de la rétine avait eu pour effet de rendre l'affection stationnaire, fit la discision du décollement, dans le but de faire passer le liquide sous-rétinien dans la cavité du vitré. A part de très rares succès communiqués par l'auteur, ainsi que par Arlt[6] et Secondi[7], ces procédés ont échoué, outre qu'ils n'ont pas manqué de produire des accidents réactionnels et jusqu'à la phtisie du globe.

Il y a quelques années, le drainage de l'œil avec un fil d'or très fin passé dans le vitré à travers la sclérotique et laissé en place, fut proposé par de Wecker et Masselon[8]. Malgré la vogue dont ce moyen a joui, il est complètement abandonné aujourd'hui. On peut en dire autant de la suture de la rétine à l'aide de catgut conduit à travers la région équatoriale, et dont on noue les deux bouts contre la sclé-

1. Chibret, *Soc. fr. d'Ophthalm.*, 1890.
2. Samelshon, *Med. Centralblatt.*, 1875.
3. Ware, *Mackenzie Remarks on the Ophtalmie*, London, 1814.
4. Sichel, *Iconographie ophtalmologique.*
5. V. Græfe, *Arch.*, IX, 2, p. 85.
6. Arlt, *Allg. Wien. Med. Zeit.*, 1869.
7. Secondi, *Nuov. Liguria Med.*, 1871.
8. De Wecker et Masselon, *Ann. d'ocul.*, LXXVII, p. 140.

rotique[1]. L'iridectomie, proposée en 1872 par Galezowski[2], a trouvé des partisans convaincus dans Dransard, Boucheron, Bettremieux, Casterani et quelques autres.

Dransard[3], sur 39 décollements, dit avoir obtenu 18 succès. Il insiste sur la nécessité d'opérer le plus tôt possible; après six mois, il reste peu d'espoir de réussir.

Coppez[4], sur 18 iridectomies, a eu 2 guérisons, 6 résultats nuls et 10 aggravations. Par contre, l'*ophtalmotomie méridienne de Wolfe*, modifiée en ce sens que les trois membranes oculaires, sclérotique, choroïde et rétine, étaient à la fois incisées dans l'étendue de 8 à 12 millimètres, lui a donné 5 améliorations sur 11 décollements.

Castaldi[5] relate 3 succès complets et une amélioration sur 5 iridectomies. D'après lui, le succès serait certain toutes les fois qu'il coexiste des symptômes glaucomateux, ce qui constitue l'exception.

Boucheron[6], dans un récent travail, relate deux nouvelles guérisons. Comme Dransard, il conseille d'intervenir dès les premiers jours et ajoute que, toute chose égale, c'est dans les décollements traumatiques que l'iridectomie a le plus de chance de réussir.

En présence de pareils résultats contradictoires, de Wecker, puis Chevallereau et quelques autres, ont appliqué des pointes de feu tout autour de la sclérotique, dans le but d'accélérer la résorption du liquide épanché. Comme il s'agit là d'un moyen en soi inoffensif, nous n'avons pas manqué de l'employer, mais sans grand profit pour les malades. Ajoutons que la réaction est parfois vive, et que Bourgeois[7] avoue deux complications d'iritis sur trois tentatives.

De son côté, Schöler[8] a eu l'idée de pousser dans la poche du décollement, ou à son proche voisinage, une injection de 1 à 2 gouttes de teinture d'iode diluées dans un égal volume d'eau et additionnées d'un vingtième d'iodure de potassium. Dubarry[9], dans sa thèse, donne la formule suivante :

Eau distillée préalablement bouillie.	5 grammes
Teinture d'iode.	5 grammes
Iodure de potassium.	0gr,25

1. Galezowski, *Soc. fr. d'ophtalmologie*, 1889, p. 205.
2. Ibid., *Ann. d'ocul.*, 1872.
3. Dransard, *Soc. fr. d'ophtalmologie*, 1886, p. 172.
4. Coppez, *ibid.*, 1887, p. 78.
5. Castaldi, *Considér. clin. sur le décollement de la rétine*, Naples, 1888.
6. Boucheron, *Arch. d'ophtalmologie*, XIII, 1893, p. 89.
7. Bourgeois, *Soc. fr. d'ophtal.*, 1892, p. 342.
8. Schöler, *Berlin Klin. Woch.*, 1890, n° 34.
9. Dubarry, Thèse inaugurale de Paris, 1889.

Cofler de Pavie se sert d'un mélange à parties égales de glycérine et de teinture d'iode.

Pour pratiquer l'injection, Schöler fait usage de la seringue de Pravaz munie d'une canule spéciale courte et recourbée, imperforée à sa pointe et pourvue d'un œil latéral près de l'extrémité. Il s'attache à pénétrer à travers la sclérotique dans un point aussi voisin que possible du décollement, de façon à ne pas plonger la canule jusque dans le vitré. Pour cela, il s'arrête dès qu'il éprouve la sensation que l'aiguille a traversé la sclérotique.

Sur 28 opérations, il compte 8 guérisons; encore est-il que sur ce chiffre le décollement a subsisté trois fois et que seule l'acuité visuelle s'est améliorée.

Abadie, ayant constaté la difficulté de pénétration de cet instrument, adapte à la seringue de Pravaz une sorte de petit couteau de Græfe canaliculé dans sa longueur. Après avoir traversé la sclérotique suivant le méridien choisi, il tourne la lame en travers pour permettre au liquide sous-rétinien de s'échapper au dehors; puis il replace la lame-canule dans sa direction première, et pousse le piston d'une quantité déterminée d'avance au moyen de la virole régulatrice. Il va sans dire qu'au préalable on a écarté les paupières à l'aide du blépharostat, que l'œil a été anesthésié par la cocaïne et le globe fixé par des pinces.

Pratiquée dans ces conditions et en ne dépassant pas 2 à 3 gouttes, cette opération ne provoque aucune réaction vive. L'injection modérée qui s'ensuit cesse vers le second ou le troisième jour, et le tonus remonte dès le lendemain, mais pour redevenir ce qu'il était avant, au bout d'une semaine environ; le vitré rendu trouble s'éclaircit bientôt. Ce qui n'est pas rare, c'est l'apparition d'une cataracte blanche et molle à évolution rapide; cette particularité a été notée par Dubarry, aussi bien chez l'homme que chez les animaux.

Quant au résultat définitif, il est on ne peut plus variable. Souvent on obtient une extension du champ visuel, mais qui malheureusement ne se maintient pas toujours. Pour ce qui est de l'acuité, même dans les cas où l'ophtalmoscope nous montre la rétine réappliquée, on ne trouve que rarement une augmentation. Loin de nous la pensée de nier les quelques exceptions heureuses constatées par nos confrères enthousiastes de la méthode; mais nous croyons être dans le vrai en affirmant qu'elles sont en petit nombre et que l'avenir nous réserve bien des surprises au sujet de ce mode de traitement. Il nous suffit, pour justifier notre scepticisme, de nous rappeler qu'un des principaux facteurs des décollements réside dans le ratatinement du vitré. Or, en quoi la teinture d'iode ou tout autre liquide chimique modificateur peuvent-ils contribuer à rendre à ce milieu son volume et sa consistance? Au contraire, nous savons que toute irritation provoquée ne saurait aboutir

qu'à l'exagération du processus plastique dont le vitré est le siège. En serait-il autrement, que nous ne voyons pas ce que les éléments altérés et bousculés de la rétine pourraient gagner au contact de la teinture d'iode.

Tout récemment, Schöler, dans un travail écrit le 19 mars 1895 et paru dans le fascicule de juin des *Klinische Monatsblätter für Augenheilkunde*, propose l'électrolyse comme nouveau moyen de traitement. Avant de l'appliquer chez l'homme, il a commencé par établir qu'en introduisant dans le vitré du lapin une ou deux aiguilles d'acier ou d'or reliées aux deux pôles de la pile de Hirschmann, il provoquait des modifications importantes de ce milieu, sans aucune réaction vive. Fort de ces résultats, il a essayé la méthode chez un jeune myope de dix-huit ans, dont l'œil gauche était le siège de troubles vitréens, avec décollement depuis huit jours de la moitié supérieure de la rétine s'étendant de la périphérie à l'entrée du nerf optique.

Il s'est servi de deux petites aiguilles plates de 2 à 3 millimètres de long sur 1 millimètre et demi de large, terminées en crochet à une extrémité pour être reliées aux rhéophores. Les choses ainsi disposées, il a introduit dans l'œil la pointe correspondant au pôle négatif au niveau du méridien vertical, et celle appartenant au pôle positif au niveau du méridien horizontal. Pendant $\frac{1}{4}$ de minute, il a fait agir un élément, puis deux et finalement trois, sans dépasser $\frac{5}{6}$ de minute pour la durée totale du courant. Sauf à l'endroit des piqûres, il n'y a pas eu de douleur, ni autres signes réactionnels, et après l'enlèvement du premier bandage mobilisateur au quatrième jour, l'auteur a pu constater le recollement total et le rétablissement entier du champ visuel. En armant l'œil du verre — 4, le numéro C. Sn. était lu à quatorze pieds, et le 1 à trois pouces.

A la place des deux petits couteles, Schöler dit qu'on peut se servir de crochets analogues à ceux du strabisme, de 2 millimètres et demi de long sur $\frac{3}{4}$ de millimètre d'épaisseur. Ils seront émaillés au besoin, afin d'éviter leur action caustique sur les tissus. Il suffirait de faire pénétrer l'aiguille positive et d'appliquer le pôle négatif, soit à la surface du globe, soit au front.

L'auteur, dans ses expériences sur les lapins, s'est occupé de l'action catalytique obtenue par l'application, à la surface de l'œil, de deux électrodes, dont le négatif est trempé dans de l'eau pure, et le positif dans une solution concentrée d'iodure de potassium ou de sublimé. Il se réserve de communiquer ultérieurement les résultats.

Comme on le voit, les moyens proposés jusqu'ici ne manquent pas d'être ingénieux, mais en même temps peu efficaces.

Constater notre impuissance actuelle, c'est nous engager dans la voie de nouvelles recherches, grâce auxquelles on arrivera peut-être

un jour à traiter utilement une affection commune qui chaque jour fait notre désespoir.

En attendant, il faut nous rappeler que, dans la grande majorité des cas, la myopie maligne est responsable, et nous devons, dès lors, nous attacher à prévenir plutôt qu'à combattre le décollement, en nous conformant à ce qui a été exposé à propos de la choroïdite chez les myopes.

Quels que soient les moyens mis en usage, on ne doit pas perdre de vue la possibilité d'une guérison spontanée, grâce à un processus dont nous ignorons la nature.

Müglich[1] a réuni 136 terminaisons heureuses de décollements par myopie, rétinite albuminurique, traumatismes, phlegmon orbitaire, pertes opératoires du vitré, choroïdite et autres causes inconnues. Il ajoute 5 observations personnelles, à quoi nous joindrons celle communiquée par Dor à la Société française d'ophtalmologie en 1893. Dans une dernière qui nous appartient, il s'agissait de décollement récent, consécutif à un effort musculaire pour prévenir une chute, chez une dame myope de 4 D sujette à des métrorrhagies. L'accolement succéda à l'administration de l'arsenic, pendant que la malade faisait une cure à Salies de Béarn. Trois mois plus tard, l'examen ophtalmoscopique, ainsi que l'étude du champ et de l'acuité visuels, démontraient la disparition totale du décollement et le retour presque entier de la vision. Nous ne saurions attribuer ce résultat au traitement, attendu que, depuis lors, nous n'avons obtenu rien de pareil par l'administration de l'arsenic, et que, *a priori*, les eaux thermales ne nous semblent pas devoir se montrer plus efficaces.

Dans le cas de Dor, tout le mérite revient à un pèlerinage à Lourdes; fait d'autant plus miraculeux qu'il s'agissait d'un cas invétéré jugé incurable par tous les ophtalmologistes qui eurent à soigner la malade. Même cure spontanée chez un abbé, dont l'observation a été citée par Pamard à la Société française d'ophtalmologie en 1883; cette fois, c'est dans le cours d'un voyage en Suisse que la guérison eut lieu. De son côté, Purtscher[2] mentionne la disparition d'un décollement consécutif à une sclérite, et Hirschberg[3] celle de trois décollements myopiques par le seul traitement médical. Même chose est arrivée dans le fait de Galthier[4], où le principal rôle est attribué au régime lacté.

Müglich, ayant disséqué deux yeux dont la rétine s'était recollée, a trouvé cette membrane cicatricielle, surtout dans ses couches externes, avec disparition des éléments nerveux, gonflement variqueux des fibres, forte migration de pigment, vacuoles disséminées et exsudation fine-

1. Müglich, *Inaug. Diss.*, Marburg, 1891.
2. Purtscher, *Centralb. f. prakt. Augenh.*, XV, p. 334.
3. Hirschberg, *ibid.*, p. 168.
4. Galtier, *Ann. d'ocul.*, t. 106, p. 422.

ment fibrillaire à sa surface. Dans la choroïde, à part certains foyers d'atrophie disséminés et l'oblitération des vaisseaux de la chorio-capillaire, il n'y avait rien d'anormal.

VIII

NÉOPLASMES DE LA RÉTINE

En fait de tumeurs rétiniennes, nous n'aurons à nous occuper que du gliome. Le tubercule et le sarcome, nés à peu près exclusivement de la choroïde, ne s'y développent que secondairement.

Un sarcome limité à la papille n'a été signalé qu'une fois par Schiess-Gemuseus[1]; encore est-il qu'il s'agissait de métastase. Dans le cas de Jacobson et Recklinghausen[2], on avait affaire à la propagation au disque optique d'un myxosarcome de l'orbite. Les tumeurs leucémiques de Leber[3], tuberculeuses de Bouchut-Perls[4] et Sattler[5], syphilitiques de Zambaco[6], constituent également autant de types de métastase.

A. — GLIOME DE LA RÉTINE

La connaissance du gliome rétinien est de date récente. Beer[7], sous le nom d'*œil de chat amaurotique*, avait attiré l'attention sur le reflet particulier de certaines productions anormales du fond de l'œil. Mais comme ce signe est commun à bien des lésions, y compris la suppuration du vitré, on ne saurait l'envisager comme pathognomonique.

Wardrop[8], dans sa publication sur le fongus hématode ou cancer mou de l'œil, insiste non seulement sur ce reflet spécial, mais sur l'augmentation ultérieure du volume du globe, l'apparition au dehors d'un vrai fongus, l'envahissement possible du nerf optique et finalement sur la production de masses secondaires dans l'orbite et jusque dans le crâne. Panitza, Mackenzie, Lincke et d'autres ont complété ce qui a trait aux métastases dans le cerveau, le diploé des os du crâne et les ganglions lymphatiques cervicaux et parotidiens.

La première étude histologique a été faite par Charles Robin[9]. Ayant

1. Schiess-Gemuseus, *Arch. f. Opht.*, XXV, 2, p. 189, 1879.
2. Jacobson-Recklinghausen, *ibid.*, X, 2, p. 55.
3. Leber, *Klin. Mbl.*, VII, p. 318.
4. Bouchut-Perls, *Arch. f. Opht.*, XIX, 1, p. 221.
5. Sattler, *ibid.*, XXIII, 3, 127.
6. Virchow, *Traité des tumeurs*, p. 462.
7. Beer, *Die Lehre von. d. Augenkrankh.*, Wien, 1819.
8. Wardrop, Edinburgh, 1809.
9. *Dictionnaire de Nysten*, art. Myélocyte, 1855.

constaté la ressemblance des petites cellules rondes du gliome avec les grains de la rétine, appelés par lui *myélocytes*, il en conclut qu'il ne s'agissait point d'une variété de cancer, ainsi qu'on l'avait professé jusque-là, mais d'une tumeur due à l'hyperplasie des éléments rétiniens. Malheureusement, cette conception est en désaccord avec les faits cliniques, qui montrent que le gliome ne le cède en rien au pire des cancers.

Nous ne citerons que pour mémoire la division admise par Sichel[1] entre le *vrai* et le *faux* encéphaloïde de la rétine; le premier seul rentrant dans la classe des tumeurs cancéreuses; le second se réduisant à une hyperplasie simple des myélocytes, et par cela même curable.

Pour Virchow[2], le gliome rétinien ainsi que celui des centres nerveux dériverait du stroma appelé *névroglie*, d'où le nom de *gliome* qui a été universellement adopté. Le point de départ en serait les deux couches des grains, opinion également admise par Knapp, Leber[3] et Grolman[4]; alors que Schultze, G. Pinto et Hirschberg incriminent principalement la couche interne des grains.

Sur une coupe méridienne d'un œil atteint de gliome au début, on constate la présence d'une masse irrégulière située entre la choroïde et la rétine, preuve qu'elle évolue dans les couches externes de cette dernière membrane.

Cette forme dite *exophytique* n'est pas toutefois constante. Iwanoff[5] et Manfredi[6] ont vu la tumeur provenir des fibres nerveuses, et Hirschberg[7], de la portion ciliaire de la rétine. Dans ces cas exceptionnels, le néoplasme se propage rapidement vers le vitré et constitue la variété *endophytique*. L'origine vitréenne admise par Hænsell[8] mérite confirmation.

La consistance généralement molle du néoplasme n'est pas uniforme. Çà et là, on rencontre des points ramollis d'un blanc laiteux, des foyers de vascularité anormale sous forme d'îlots rosâtres, ou encore de véritables apoplexies par rupture des vaisseaux. La coloration jaune citron si commune dépend de la transformation du pigment hématique. Lorsque l'élément vasculaire prédomine, la tumeur revêt l'aspect d'un champignon rougeâtre, ce qui lui a valu le nom de *fongus hématode*.

La surface ordinairement lisse est recouverte par la couche des fibres nerveuses et des gros vaisseaux. Tout autour de la base, la

1 *Iconographie ophtalmol.*, 1858, L, 18.
2. *Traité des tumeurs.*
3. *Græfe et Sæmisch*, V, p. 270.
4. *Arch. f. Opht.*, XXXIII, 2, p. 47, 1887.
5. Iwanoff, *Arch. f. Opht.*, XV, 2, p. 75.
6. Manfredi, *Revista clin.*, XV, 2, p. 75.
7. Hirschberg, *Arch. f. Opht.*, XVI, 1, p. 297.
8. Hænsell, *Bull. de l'hospice des Quinze-Vingts*, II, p. 170.

rétine est épaissie, souvent parsemée de noyaux gliomateux et constamment décollée.

Bien que toutes les parties rétiniennes puissent être primitivement affectées, le gliome naît le plus habituellement au pôle postérieur,

Fig. 154. — Masse gliomateuse de la rétine et du vitré; quelques fragments néoplasiques adhérents à la choroïde sur le côté droit de la figure. Épanchement plastique dans la chambre antérieure; procès ciliaires dégénérés; cristallin gonflé, cataracté et luxé vers la droite; iris conservé; papille envahie.

En A groupe de cellules gliomateuses avec gros noyau nucléolé et simple liséré protoplasmique; deux d'entre elles, *b* et *c*, en voie de dégénérescence colloïde.

à l'inverse du sarcome de la choroïde, qui débute d'ordinaire par la région équatoriale ou ciliaire. La lésion se propage toujours par des nodules qui grossissent et deviennent confluents, ou bien par une infiltration en nappe dans les couches des grains.

A cette période, la rétine se décolle en entier, sauf au niveau du disque optique et des procès ciliaires. La choroïde, surtout dans la variété exophytique, est également envahie, par pénétration directe ou indirecte des cellules gliomateuses dans son stroma. Plus tard, toute la cavité de l'œil étant remplie, le cristallin et l'iris sont refoulés en avant, et la coque oculaire, cédant sur un ou plusieurs points, laisse échapper au dehors des masses champignonneuses.

Lorsqu'on examine des fragments dissociés, on y trouve presque exclusivement des petites cellules rondes très rapprochées les unes des autres, pourvues chacune d'un gros noyau et d'une mince couche de protoplasma. D'après Th. Leber, Golgi[1], Virchow, Lemeke, Wetsch et Pinto, on aperçoit à un fort grossissement de fins prolongements cellulaires. Des petits vaisseaux préformés existent en grand nombre et sont entourés d'une sorte de gaine hyaline; particularité signalée par Baumgarten[2], et envisagée par G. Pinto et A. Becker[3] comme pathognomonique. Ce dernier auteur ajoute la transformation calcaire des parois, et admet la nature sarcomateuse des cellules; ce qui le conduit à considérer le gliome comme un *angiosarcome tubulé*.

En acceptant avec Virchow que la névroglie est le point de départ de la tumeur, on ne saurait y voir un sarcome mou à petites cellules, ce qui est également l'avis de Straub[4]. En effet, la névroglie étant d'origine ectodermique, nous pensons que le gliome rentre dans la catégorie des productions épithéliales, autrement dit des vrais cancers.

C. Weigert[5], grâce à de nouveaux colorants, a démontré dans le gliome du cerveau la présence de nombreuses fibres enveloppant comme toujours les cellules de Deiters, sans s'anastomoser avec elles.

Lorsque des éléments conjonctifs dérivant des gaines vasculaires prennent part à la prolifération de la névroglie, la tumeur offre, à côté de cellules gliomateuses petites, d'autres plus volumineuses, rondes ou fusiformes, caractéristiques du sarcome. A ces productions hybrides Virchow a réservé le nom de *glio-sarcomes*.

Plus que toute autre néoplasie, le gliome rétinien est pourvu de nombreux capillaires néoformés. Leurs parois sont tellement minces qu'au premier abord les globules semblent parcourir des canaux creusés dans le tissu morbide, d'où la fréquence des hémorrhagies.

Dans les portions ayant subi des transformations régressives, les cellules augmentées de volume renferment des gouttelettes de graisse et de la matière colorante jaune. Rarement il s'y ajoute des grains pig-

1. Golgi, *Med. Centralbl.*, 1875, p. 605.
2. Baumgarten, *Arch. f. Opht.*, XXII, 3, p. 211.
3. A. Becker, *Arch. f. Opht.*, XXXIX, 3, p. 280, 1893.
4. Straub, *Arch. f. Opht.*, 1886, 1, p. 223.
5. Weigert, *Centralbl. für Allgemeine Pathol. u. Pathol. Anat.*, Iena, 1890, p. 737.

mentaires hématiques ou dérivant de la rétine et de la choroïde. Les dépôts calcaires sont contenus pour la plupart dans l'intérieur des cellules gliomateuses.

D'après Knapp, l'envahissement de la choroïde se fait sans que les éléments conjonctifs de son tissu y prennent une part active. Tout au contraire, ils semblent atrophiés, nouvelle preuve de la nature non sarcomateuse du gliome.

Les staphylomes de la sclérotique se produisent de deux façons : tantôt par un amincissement à la suite de la pression continue de la tumeur, tantôt par une véritable ectasie glaucomateuse. L'iris, les procès ciliaires, sont envahis à leur tour, et le cristallin refoulé s'aplatit au point de prendre la forme d'un bouclier à concavité postérieure. Grolman et Pinto ont signalé la prolifération de l'épithélium sous-capsulaire, avec extension vers la cristalloïde postérieure. Les couches corticales contenaient de nombreuses gouttes myéliniques, et souvent il existait une perforation par où pénétraient des éléments gliomateux disposés en collier de perles.

La propagation vers le nerf optique se fait, d'après Græfe[1], Leber[2], Delafield[3] et Knapp[4], le long des fibres nerveuses, alors que l'espace sous-vaginal et les gaines n'y participent que secondairement. Pinto, se fondant sur un grand nombre d'examens, soutient au contraire que le gliome débute toujours par le stroma et l'espace inter-vaginal. Pour Yung[5], les deux modes d'envahissement existent, sans qu'on puisse dire quel est le plus fréquent. Ainsi altéré, le nerf augmente de volume, jusqu'à égaler parfois celui du petit doigt, et prend une couleur gris jaunâtre caractéristique. Lorsqu'il existe dans sa trame des noyaux gliomateux disséminés, il offre un aspect moniliforme que l'on retrouve souvent le long de la partie intra-crânienne jusqu'au chiasma, les bandelettes optiques et le cerveau.

Le mode d'évolution du néoplasme à l'extérieur est important à connaître. Lorsque la cornée cède, ce qui est fréquent, elle devient le siège d'une infiltration avec injection périkératique; puis elle s'exfolie et se perfore, livrant passage à la tumeur, qui ne tarde pas à prendre l'aspect d'un énorme champignon brunâtre, recouvert de croûtes.

La propagation se fait tout autrement à travers la sclérotique. Cette membrane, bien que refoulée et amincie, ne se laisse guère perforer, et les noyaux gliomateux que l'on y rencontre restent presque toujours

1. V. Græfe, *Arch. f. Opht.*, XV, p. 132, 1868.
2. Leber, *Græfe et Sæmisch*, V, p 274.
3. Delafield, *Arch. f. Augenh. u. Ohr.*, 1871, II, p. 176.
4. Knapp, *Die intra-ocularen Geschwülste*, 1868.
5. Jung, *Arch. f. Opht.*, XXXVII, 4, p. 125, 1891.

indépendants de la masse cavitaire. Au microscope, on voit nettement que les cellules néoplasiques traversent les espaces destinés aux nerfs et aux vaisseaux perforants. Ce n'est qu'à la fin, par suite de l'usure du tissu scléral, que le tout constitue une masse commune. Le même processus s'observe lorsque la tumeur perfore la gaine du nerf, pour de là gagner le tissu cellulo-graisseux de l'orbite.

La phtisie du globe est rare et tient à une irido-cyclite suppurative survenant au début; la résorption partielle du néoplasme est également exceptionnelle.

Une fois l'orbite envahi, le globe se trouve projeté au dehors et refoulé du côté opposé à la tumeur; l'aplatissement de l'organe est parfois tel qu'il devient méconnaissable.

Par suite de l'altération des parois osseuses, le gliome pénètre dans les cavités voisines : fosses nasale, temporale et ptérygo-maxillaire. L'envahissement du crâne se fait à travers une perforation de la voûte orbitaire, ou le long du canal optique notablement élargi. La masse intra-crânienne peut alors acquérir le volume d'une pomme, voire même celui du poing, sans qu'il s'ensuive nécessairement des troubles nerveux appréciables. Il n'est pas rare de rencontrer en outre des îlots gliomateux dans les différentes parties de l'encéphale, principalement au niveau des noyaux gris d'origine des nerfs.

Les ganglions lymphatiques, préauriculaires, sous-maxillaires, parotidiens, cervicaux et même ceux axillaires et thoraciques se prennent à leur tour, ainsi que le diploé des os du crâne et de la face. Les bosses simulant des exostoses sont rougeâtres et entourées à la base d'une coque osseuse; d'abord petites, elles augmentent rapidement de volume, puis se ramollissent de plus en plus. Des métastases éloignées se rencontrent du côté de l'humérus, des clavicules, des côtes, etc.; les viscères eux-mêmes sont atteints, et l'on trouve souvent des masses néoplasiques dans le foie, les reins, les ovaires, les ganglions abdominaux et ceux de l'aine.

Les récidives sur place sont fréquentes et ont ordinairement pour point de départ le moignon du nerf optique, ou des noyaux microscopiques contenus dans le tissu cellulaire de l'orbite. La repullulation procède avec une rapidité effrayante, et en peu de jours toute la cavité orbitaire, les paupières, le crâne et les sinus sont envahis. La conséquence d'un pareil état est la mort à bref délai, que celle-ci dérive du marasme général ou de complications viscérales.

La marche de l'affection comprend trois périodes.

Dans la *première*, l'attention est éveillée par un reflet caractéristique de la pupille, sorte de miroitement gris jaunâtre qui rappelle celui du tapis de certains animaux. A cela s'ajoutent le déclin progressif de la vision et la mydriase. Cependant il peut arriver, comme dans les

cas de Gessler[1], Rompe[2], G. Pinto, Treitel[3] et Grolman que l'œil reste momentanément voyant; cette particularité s'observe surtout dans la forme endophytique.

A l'ophtalmoscope, on découvre une saillie bosselée sur laquelle serpentent les vaisseaux rétiniens. La couleur varie d'un point à un autre; à côté d'îlots gris blanchâtre, on en voit de teintés en rose ou en jaune ocre. A l'aide de l'éclairage électrique et d'une lentille de + 18 à 20 D, on aperçoit de fins vaisseaux propres indépendants de ceux de la rétine, et parfois des noyaux disséminés qui, comme la tumeur principale, s'accompagnent de décollement.

La *seconde* période se caractérise par des phénomènes réactionnels et l'exagération du tonus. En même temps, le volume du globe augmente, la chambre antérieure s'aplatit, la pupille s'élargit davantage et devient irrégulière; le limbe scléro-cornéen vivement injecté cède ainsi que l'équateur, et l'on voit apparaître des saillies staphylomateuses. Plus tard, la cornée devient insensible et perd sa transparence; l'humeur aqueuse se trouble, l'iris se décolore et il se produit des synéchies, exceptionnellement de l'hypopyon (Yung et Grolman); enfin une cataracte symptomatique, avec stase veineuse comprenant l'épisclère, la conjonctive et les paupières, ne tarde pas à s'établir.

Grâce à la grande extensibilité de la sclérotique chez les enfants, les douleurs apparaissent tardivement, mais en revanche elles sont si violentes qu'elles s'accompagnent de vomissements et de signes d'excitation cérébrale, alternant avec du coma.

La *troisième* période comporte la perforation de l'œil et l'apparition de la tumeur au dehors, sous la forme d'un champignon sanglant. Les hémorrhagies deviennent alors abondantes et contribuent à épuiser le malade.

Lorsque la propagation se fait en arrière, il se produit de l'exorbitis, et la cornée exposée à l'air s'exfolie et se perfore.

Nous avons dit plus haut que la pénétration dans le crâne peut se faire sans manifestations capables de nous mettre sur la voie. Dans le cas contraire, il survient de la céphalée, des névralgies irradiées, des paralysies ou des convulsions de la face et des membres, finalement du coma. C'est à cette période que se montrent les métastases, tant osseuses que viscérales.

L'envahissement du nerf optique, pouvant aller jusqu'au chiasma, s'annonce par de l'amblyopie qui ne tarde pas à se transformer en une double amaurose. Cette dernière tient au siège primitivement bila-

1. Gessler, *Klin. Mbl.*, 1871, p. 103.
2. Rompe, *Inaug. Diss.*, 1884, p. 6.
3. Treitel, *Arch. f. Opht.*, XXXII, 2, p. 152.

téral de la lésion, ou à sa propagation d'un nerf à l'autre à travers le chiasma.

La fièvre ne s'allume guère qu'à la période marastique, et la mort, qui en est le terme, survient à la suite d'hémorrhagies profuses et répétées, de complications du côté du cerveau et des viscères, ou encore par septicémie.

L'ensemble de ces caractères devrait nous mettre à l'abri de toute erreur de diagnostic. Tel n'est pourtant pas le cas, et bien des fois on a confondu le gliôme avec des cyclites et des hyalo-rétinites suppurées, survenues spontanément ou liées à un traumatisme antérieur. Pour éviter de semblables méprises, on tiendra compte de l'âge, des antécédents et de divers états morbides généraux, tels que la méningite cérébro-spinale épidémique, la fièvre puerpérale et le typhus. On se rappellera également que dans la chorio-rétinite suppurative les signes réactionnels sont précoces, que l'œil se rétracte et devient mou de bonne heure, alors que le gliôme procède au début sans réaction pour s'accompagner plus tard de l'augmentation du volume du globe et d'une dureté glaucomateuse.

Malgré tout, il faut s'attendre çà et là à des erreurs inévitables, surtout lorsqu'il s'agit de nouveau-nés et de jeunes enfants atteints de décollement de la rétine par cyclite et hyaloïdite plastique.

Alf. Græfe[1] relate l'observation d'un garçon de douze ans, où il y eut perte progressive et totale d'un œil avec réaction vive; le prétendu gliôme n'était qu'un cysticerque. Hirschberg[2] et Steudner[3] citent deux cas de sarcomes choroïdiens infantiles, pris également pour des gliômes. Même méprise dans les observations de Sœmisch[4], Nettleship[5] et O. Becker[6], où l'œil hypertone, enflammé et refoulé en haut, était en proie à une suppuration de la rétine et de la choroïde simulant un néoplasme.

Raab[7] sur 20 cas, où le diagnostic avait été celui d'*œil de chat amaurotique*, a trouvé 5 suppurations plastiques du tractus uvéal avec décollement total de la rétine et organisation du vitré en une masse conjonctive. De son côté Wetsch[8], sur 24 énucléations, a rencontré l'hyalite dans un cas, et une choroïdite dans l'autre.

Goldzieher[9] signale un pseudo-gliôme consistant en une masse dé-

1. Alf. Græfe, *Klin. M. B.*, 1863, p. 233.
2. Hirschberg, *Arch. f. Opht.*, XVI.
3. Steudner, *ibid.*, LIX.
4. Sœmisch, *Arch. f. Aug. und Ohrenheilk.*, II, 2.
5. Netlleship, *Ophth. H. R.*, VIII.
6. O. Becker, *Atlas der Path. Top. des Auges*, 1878, t. XXI.
7. Raab, *Arch. f. Opht.*, XXIV, 3.
8. Wetsch, *Arch. f. Augenheilk.*, XI, p. 413.
9. Goldzieher, *Klin. M. B.*, 1879, p. 45.

pourvue de vaisseaux propres, adhérente à la limitante interne de la rétine et formée d'un réseau conjonctif farci de cellules dégénérées: il envisage cette production comme un cylindrôme.

Pinto da Gama[1], en disséquant un prétendu gliôme caractérisé par la présence, en arrière du cristallin, d'une tumeur jaunâtre vascularisée et tremblotante, constata simplement le décollement total de la rétine avec organisation du vitré. Mêmes particularités dans les faits de Noyes[2], Schiess-Gemuseus[3] et Rumschewitsch[4].

Trois fois nous avons observé chez des nouveau-nés des décollements rétiniens par cyclite plastique intra-utérine, simulant le gliôme. Derrière le cristallin resté transparent, on apercevait une masse blanche ou jaune, fixe et pourvue d'un réseau vasculaire propre; dans deux cas le tonus était élevé, et dans le troisième il s'ajoutait une injection épisclérale prononcée et des synéchies iritiques. La lésion occupait toujours un seul œil.

Ce n'est pas jusqu'à la tuberculose choroïdienne chronique qui ne puisse en imposer. Jung en signale un cas très net relatif à une fillette de trois ans, dont l'affection oculaire remontait à deux mois. La pupille adhérente était occupée par un reflet jaunâtre profond dépourvu de vascularité propre. Après énucléation, il trouva la choroïde partout épaissie, la rétine entièrement décollée par un exsudat sous-rétinien coagulable, et le vitré transformé en une masse contenant des cellules géantes; dans la rétine, il existait de rares bacilles de Koch au milieu de cellules rondes polynucléées. Le nerf optique augmenté de volume mesurait 5 millimètres de diamètre, et ses fibres, dégénérées çà et là, présentaient des nodules tuberculeux miliaires.

En opposition à ce fait, l'auteur décrit un gliôme bilatéral chez une fillette de quatre ans, où il y eut récidive dans l'orbite deux mois après l'énucléation. La présence d'un hypopyon avec nodules jaunâtres sur l'iris avait rendu le diagnostic incertain; il en fut de même dans le cas de Grolman. Nous n'insisterons pas sur la coexistence du tubercule et du gliôme; seule une observation de Pinto paraît s'y rapporter.

On le voit, les difficultés sont parfois insurmontables, cela d'autant plus que les commémoratifs n'ont souvent aucune valeur, et que les symptômes cérébraux manquent ou ne diffèrent pas. La distension de la cornée, que Wetsch envisage comme pathognomonique, et l'élévation du tonus se rencontrent également dans les choroïdites plastiques et tuberculeuses, ainsi qu'en témoigne le fait observé par Brailey[5]. Nous

1. Pinto da Gama, *Untersuch. u. intra-ocul. Tumoren*, 1886.
2. Noyès, *Amer. Opht. Soc.*, 1887.
3. Schies-Gemuseus, *Arch. f. Opht.*, XXXIV, 4.
4. K. Rumschewitsch, *Ueber pseudogliome Zehender M. B.*, 1892, 49 à 60.
5. Brailey, *Trans. of the Opht. Soc., U. K.*, III, p. 129

avons vu précédemment qu'une diminution du volume du globe ne constitue pas un signe suffisant pour exclure le gliôme, et l'on peut en dire autant de l'intégrité prolongée du second œil. Grolman a vu, quatre ans après l'énucléation du premier, l'autre se prendre à son tour; de même Wetsch a observé trois ans après l'extirpation une récidive dans la parotide, et non dans l'orbite.

Hosch[1] a publié une observation intéressante, en ce sens que le gliôme double affectait des caractères différents à droite et à gauche. Il s'agissait d'un garçon de trois ans et demi, dont l'œil droit présentait un léger hypohéma avec reflet jaunâtre profond, et le gauche des bosselures pigmentaires disséminées sur la rétine. La vision totalement absente à droite subsista en partie à gauche jusqu'à la mort de l'enfant. A l'examen histologique, on trouva à droite un gliôme typique avec perforation de la sclérotique en arrière et envahissement du nerf optique, tandis qu'à gauche le néoplasme occupait la papille seule et son voisinage.

Une fois le fongus apparu au dehors, il ne pourrait plus y avoir de confusion qu'avec le sarcome de la choroïde. Mais si l'on songe que le gliôme est l'apanage de l'enfance jusqu'à l'âge de douze ans au plus, tandis que le sarcome affecte des adultes ou des vieillards, on ne saurait longtemps rester dans le doute.

L'*étiologie* du gliôme rétinien est loin d'être connue. Le fait que cette affection se montre parfois pendant la vie intra-utérine et toujours en bas âge, surtout de un à cinq ans, nous porte à croire à un trouble évolutif de la rétine, cela d'autant mieux que divers membres d'une même famille peuvent être atteints, ainsi que Leche, Sichel, v. Graefe, Wilson, Knapp, Thompson et Brown[2] en ont cité des exemples. Un fait qui plaide encore en faveur de cette hypothèse est celui rapporté par Helfreich[3] concernant une fillette microcéphale de dix-huit mois présentant un gliôme bilatéral, avec décollement complet des deux rétines, et chez laquelle on constata à l'autopsie l'absence des nerfs et des couches optiques.

Peut-être aussi pourrait-on incriminer l'hérédité cancéreuse. Chez un petit garçon de huit mois que nous avons énucléé, les commémoratifs nous ont appris que l'oncle maternel était mort d'épithélioma de la langue et du pharynx; le frère de la mère, d'ostéosarcome de l'épaule; la tante paternelle, de cancer de l'utérus; et l'oncle paternel, de paraplégie par cancer de la colonne vertébrale.

Quoi qu'il en soit, le sexe masculin semble y être plus prédisposé. Hirschberg, dans sa statistique, compte 34 garçons contre 24 filles. La

1. Hosch, *Arch. f. Augenh.*, XVIII, p. 336, 1888.
2. Brown, *Journ. of Opth. Ottol. and Laryng.*, avril 1891.
3. Helfreich, *v. Græfe, Arch.*, XXI, 2, 1875.

fréquence ne dépasse guère 1 à 2 cas sur 3000 malades, et le chiffre décroît rapidement avec l'âge. C'est ainsi qu'au-dessus de six ans, la proportion est de 3 pour 100 et tombe à 1 pour 100 de sept à onze ans. Ordinairement un seul œil est affecté; lorsque les deux sont pris, il s'agit presque toujours de gliômes congénitaux, ou développés dans le cours de la première année de la vie.

Un fait digne de remarque est l'envahissement du second œil, sans que le tractus optico-chiasmatique serve de lieu de passage. C'est ce que nous avons constaté à l'autopsie d'un enfant, où la tumeur avait pénétré dans le crâne au point d'aplatir le lobe frontal; malgré cela le gliôme du second œil était tout à fait indépendant.

Il n'y a rien de particulier à signaler au point de vue de la constitution; les enfants chétifs, comme ceux pleins de santé, peuvent être atteints. Une maladie antérieure de l'œil paraît être également sans action, et le traumatisme lui-même ne saurait agir que sur des sujets prédisposés.

Le pronostic est très grave. Pour notre compte, nous n'avons vu échapper à la mort aucun malade, alors même que nous sommes intervenu de bonne heure. Tous les auteurs ne sont pas de cet avis, et Lagrange[1] conclut à la curabilité, en s'appuyant sur vingt guérisons relevées dans divers périodiques. De leur côté, Lawford et Collins, sur 60 cas recueillis exclusivement dans les hôpitaux, arrivent au chiffre de 8 guérisons dont 3 remontant à dix-neuf ans de date.

Sans contester que parfois il puisse en être ainsi, nous ferons observer que si les succès ont été publiés intégralement, il est loin d'en être de même des revers. De plus, on doit compter que, parmi les cas réputés guéris, il a dû se glisser des erreurs de diagnostic. A cet égard, l'observation personnelle de Lagrange n'est pas sans nous inspirer des doutes. C'est ainsi qu'au point de vue clinique, la marche de l'affection nous semble différente de celle du gliôme. Le début remontait à deux semaines, et déjà l'œil était en pleine réaction inflammatoire, alors que les vraies productions gliomateuses possèdent une première période où tout se passe à froid. L'examen microscopique n'est guère plus concluant. Il est dit en effet que la tumeur se composait exclusivement de *grosses cellules*, et qu'il n'y avait qu'un très petit nombre de vaisseaux; tandis que ce qui caractérise le gliôme, ce sont de petites cellules rondes et des vaisseaux néoformés en abondance; de même la bouillie filamenteuse rencontrée dans le vitré est plutôt caractéristique d'un cysticerque.

Mêmes restrictions à faire au sujet de certaines hyalites et cyclites suppurées à marche chronique chez des enfants en bas âge. Ce sont là

1. Lagrange, *Arch. d'ophtalmologie*, X, 1890.

autant de raisons qui nous font penser que l'affection ne le cède en rien en tant que malignité au pire des cancers.

D'Œnch[1] sur 18 énucléations compte non moins de 15 insuccès et 3 cas où la récidive restait possible, les malades n'ayant pas été suivis assez longtemps.

Toute chose égale, la récidive est d'autant plus à craindre que le sujet est plus jeune; c'est ce qui explique le succès de Sinclair[2] chez un sujet de dix-neuf ans, atteint de gliôme bilatéral avec propagation dans l'orbite gauche. Une double énucléation avec évidement de la cavité orbitaire procura la guérison, qui ne s'est pas démentie six ans plus tard.

Une fois l'œil rempli par la tumeur, l'opération ne saurait offrir de sécurité que si l'on excise le nerf optique aussi loin que possible, et si l'on procède à l'éviscération de l'orbite y compris le périoste. Dans la période d'exophtalmie fongueuse avec envahissement des paupières, alors surtout que des métastases se sont produites du côté des ganglions et des os, le cas est désespéré et mieux vaut s'abstenir. La conduite opposée, fondée sur le prétendu soulagement qu'on procure au malade, ne mérite pas d'être suivie.

L'opération reconnue utile, on commence par détacher circulairement les paupières à leur base, sauf du côté nasal où on laisse un pédicule. Le lambeau disséqué, on décolle à la rugine le périoste orbitaire jusqu'à l'entrée du nerf optique, et quelques coups de ciseaux courbes suffisent pour enlever le tout. Si des prolongements s'avancent du côté du nez et du sinus maxillaire, on les enlève et l'on gratte toute surface tant soit peu suspecte. L'extirpation terminée, on réunit par des sutures le lambeau bipalpébral et l'on bourre la cavité de l'orbite, après lavage antiseptique, avec de la gaze iodoformée. Certains opérateurs, pour mieux s'assurer de la destruction du point d'attache du néoplasme au canal optique, conseillent d'y appliquer de la pâte de Canquoin (Lawson), ou d'y porter le thermocautère. Étant donné la minceur des os et le voisinage immédiat des méninges, nous ne saurions recommander cette pratique, préférant de beaucoup la rugination à fond.

En supposant le succès obtenu, les paupières attirées fortement en arrière par le travail de cicatrisation des os arrivent à tapisser les parois de l'orbite, de façon à constituer une sorte d'entonnoir cutané. C'est là une difformité inévitable, alors même que l'on suturerait les paupières entre elles, ou que l'on appliquerait des lambeaux d'emprunt.

1. D'Oench, *Arch. f. Augenh.*, XIX, p. 160, 1889.
2. Sinclair, IX, *Internat. Congress*, 1887.

Dans les cas avancés, notre intervention toute palliative doit avoir pour but principal d'apaiser les douleurs et de soutenir les forces défaillantes. Parmi les analgésiques, on emploiera tour à tour le chloral, l'antipyrine, le bromure de potassium, l'acétaniline et les injections hypodermiques de morphine.

IX

FIBRES MYÉLINIQUES DE LA RÉTINE

Cette disposition anatomique, exceptionnelle chez l'homme et constante chez certains animaux tels que le lièvre et le lapin, mérite d'être décrite, pour ne pas être confondue avec des lésions pathologiques.

On sait que les fibres nerveuses perdent dans leur passage à travers la lame criblée leur gaine de myéline et se réduisent au cylindre-axe. De là résulte l'étranglement du nerf au niveau de sa pénétration dans le globe, et la transparence de la rétine laissant voir tous les détails de la choroïde.

Lorsque le contraire arrive, on aperçoit un ou deux faisceaux blancs dirigés en haut et en bas dans le sens des vaisseaux. Cet état remonte très certainement à la naissance, bien que Jæger et Mauthner[1] disent ne l'avoir jamais rencontré chez les nouveau-nés. Ce résultat négatif s'explique par le petit nombre d'examens et la rareté même de l'anomalie.

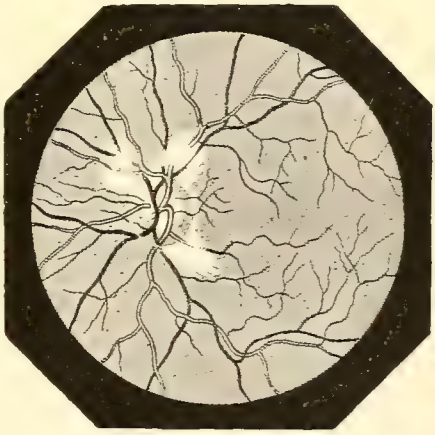

Fig. 155. — Trois groupes de fibres myéliniques à bords en flammèches.

Les caractères ophtalmoscopiques sont très nets.

Du disque optique on voit partir un ou deux faisceaux blancs, s'avançant plus ou moins loin sur la rétine, où ils s'épuisent par de fines dentelures. Cette disposition des bords suffit à elle seule pour distinguer la plaque myélinique de toute production pathologique.

Alors même que la papille est encadrée, la macula apparaît normale; seul le cas de Hirschberg[2] fait exception. Des îlots myéliniques

1. Jæger et Mauthner, *Lehrb. der Ophtalmoscopie*, 1868.
2. Hirschberg, *Klin. Beob aus. d. Augen. Heilanst*, Wien, 1874.

solitaires sont rares et ne sauraient être pris pour des foyers de rétinite, vu que toujours ils se relient au disque optique par des tractus fibrillaires.

Histologiquement les plaques myéliniques sont séparées de la limitante antérieure par une mince couche transparente de fibres purement cylindraxiales.

Le seul trouble fonctionnel consiste dans l'élargissement de la tache aveugle de Mariotte. Le champ visuel et l'acuité restent intacts; si le contraire arrive, on doit soupçonner des lésions concomittantes du côté du nerf et des centres. C'était sans doute le cas du jeune homme de dix-sept ans dont parle Leber[1], où, grâce à un traitement antiphlogistique, l'amblyopie s'amenda.

X

TRAUMATISME DE LA RÉTINE

Comme le cerveau, la rétine peut être le siège de plaies, de contusions ou de commotion pure.

Nous n'insisterons pas sur les traumatismes proprement dits, vu qu'il en a été longuement question à propos de ceux de la coque oculaire (page 459). Le seul point qui mérite d'être noté concerne les modifications qu'éprouve le tissu rétinien à l'endroit de la blessure. D'après Berlin[2], on observe tout d'abord une sorte d'œdème avec gonflement variqueux des fibres nerveuses, comme dans la rétinite albuminurique. Ultérieurement, le tissu devient cicatriciel par organisation conjonctive des nombreuses cellules immigrées ainsi que l'a bien établi Roth[3], et se charge de pigment rétinien principalement à la périphérie.

La *commotion* de la rétine a été soigneusement étudiée par Berlin chez l'homme et les animaux. D'après cet auteur, au bout de la première heure qui suit le choc, le point commotionné offre un trouble nuageux qui, lors d'ébranlement du pôle antérieur, siège au voisinage de la papille plus ou moins hyperhémiée. Cet état se distingue du décollement par la disposition des vaisseaux, qui ne décrivent pas de crochets et conservent leur reflet lumineux physiologique. L'acuité visuelle s'abaisse au $\frac{1}{4}$ ou au $\frac{1}{7}$, mais sans que le champ visuel se rétrécisse à la périphérie. Tel n'est pas l'avis d'Ostwalt[4] et de Mackroki[5], qui ont noté un scotome négatif correspondant à l'endroit du coup

1. Leber, *Græfe et Sæmisch* V, p. 756.
2. Berlin, *Arch. f. Opht.*, XIII, 2, 1867.
3. Roth, *Virch. Arch.*, LV, 1872.
4. Ostwalt, *Centralb. f. prakt. Augenh.*, février 1887.
5. Mackroki, *Arch. f. Augenh.*, XXIV, p. 244, 1892.

et disparaissant au bout de peu de jours ; d'après eux, se scotome serait plus fréquent que le trouble nuageux de la rétine.

Après vingt-quatre à quarante-huit heures, la nébulosité décroît, pour disparaître bientôt ; seule la papille reste hyperhémiée. La pupille, dilatée ou non, se laisse difficilement influencer par l'atropine, ce qui tient à un certain degré d'iridoplégie.

Les signes réactionnels se bornent à une faible injection épisclérale et à des douleurs gravatives ou lancinantes. Une seule fois, nous avons observé un scotome central perçu en rouge et apparaissant périodiquement vers le soir.

Berlin, en frappant avec une baguette de caoutchouc sur des yeux d'animaux, est parvenu à reproduire les mêmes lésions. Un coup obliquement porté détermine deux foyers nébuleux, l'un au point frappé, l'autre à la partie diamétralement opposée. A cet endroit, la rétine est infiltrée, et la couche des cônes et des bâtonnets offre des fendillements par places. Toujours il a trouvé une nappe de sang entre la choroïde et la sclérotique, lésion qui échappe le plus souvent à l'examen ophtalmoscopique.

A côté de la commotion, il nous reste à mentionner l'amblyopie résultant d'un choc en apparence insignifiant et décrite sous le nom d'*anesthésie traumatique* de la rétine. Bien des faits de cet ordre reviennent en réalité à l'hystéro-traumatisme, ainsi que le prouvent l'absence fréquente de lésions ophtalmoscopiques, la longue durée de l'amblyopie, le rétrécissement concentrique du champ visuel pour le blanc et les couleurs, enfin les cures par la simple suggestion. Avant d'admettre l'anesthésie traumatique, on doit toujours rechercher s'il ne s'agit pas de subluxation du cristallin, de crampe ou de paralysie du muscle accommodateur résultant du choc.

La guérison est la règle, mais comme elle se fait parfois attendre, il faut en être prévenu.

XI

SURMENAGE DE LA RÉTINE PAR ÉBLOUISSEMENT

Depuis longtemps on a noté les effets nuisibles d'un éclairage intense ou prolongé sur le fonctionnement régulier de la rétine. C'est ainsi que la fixation du soleil pendant les éclipses, la réverbération de la neige sur les montagnes et la lumière de l'arc voltaïque déterminent un surmenage rétinien qui s'accompagne souvent d'hyperhémie du globe et parfois d'héméralopie.

Czerny[1], en exposant des animaux à une source lumineuse d'inten-

1. Czerny, *Wien. Acad. Sitzungsbericht*, 1867.

sité croissante, constata la destruction des bâtonnets et des cellules pigmentaires, puis celle des cellules visuelles, et finalement la transformation de toute la rétine en un tissu cicatriciel infiltré de pigment. Les lésions étaient les mêmes lorsqu'il interposait entre la lumière et l'œil un vase rempli d'eau, preuve que les rayons calorifiques n'ont aucune influence.

Les données physiologiques modernes sur le pourpre rétinien sécrété par l'épithélium pigmentaire, expliquent suffisamment les troubles fonctionnels et nutritifs de cet ordre.

Lorsque la lumière agit directement sur la macula, il s'ensuit un scotome central qui se dissipe par le repos en partie ou en totalité; sauf dans les cas où il s'ajoute une apoplexie maculaire.

Contre le surmenage de la rétine, l'application d'un bandeau noir et le séjour dans une pièce obscure sont indispensables; ultérieurement on prescrira le port de lunettes fumées. S'il y a congestion du globe et des paupières, on pratique de légères saignées locales et l'on administre du calomel, de l'antipyrine ou d'autres agents analgésiques. Les courants continus et les injections de strychnine ne conviennent qu'à la fin, après disparition des signes réactionnels.

MALADIES DU NERF OPTIQUE

Les connexions du nerf optique avec les centres infra-corticaux et la moelle expliquent la communauté des affections qui atteignent ce vaste système.

Comme parmi les maladies qui vont nous occuper, les unes se traduisent par des signes ophtalmoscopiques et les autres par de simples troubles fonctionnels, force nous est d'établir deux groupes : le *premier* comprenant les lésions bien définies du nerf; le *second*, les états morbides désignés sous les noms vagues d'*amblyopies* et d'*amauroses*.

I

NÉVRITES OPTIQUES

Les inflammations du nerf optique sont rarement primitives; le plus souvent, elles dérivent de lésions intra-crâniennes ou orbitaires.

D'après leur siège, on les distingue en *papillites* et en névrites *rétrobulbaires*.

Toutefois si, dans le premier cas, il s'agit nettement d'une inflammation localisée à l'extrémité périphérique, rien ne prouve que dans

la névrite rétro-bulbaire la lésion ne remonte plus ou moins haut vers les centres. Cela est vrai en particulier pour certaines amblyopies toxiques.

A. — NÉVRITE INTRA-OCULAIRE OU PAPILLITE

L'inflammation de l'extrémité terminale du nerf optique revêt deux formes : la *première* caractérisée par le gonflement œdémateux de la papille et la dilatation variqueuse des vaisseaux centraux, appelée depuis Græfe papillite par *étranglement ou par stase*; la *seconde* où la simple hyperhémie domine, et que cet auteur envisageait comme une *névrite descendante*.

Bien que ces deux types ne soient pas toujours aussi tranchés, ils méritent d'être distingués, vu leur signification différente.

La *papillite par stase* est constituée par une hydropisie des gaines bien étudiée par Stellwag[1] et Manz[2]. Le liquide, habituellement clair et contenant peu de cellules, s'accumule au niveau du renflement terminal du nerf, qu'il fait doubler et parfois tripler de volume. Généralement bilatérale, l'hydropisie est inégalement répartie, ce dont on se rend compte, en liant le tronc nerveux avant de le couper; sans cette précaution, on pourrait conclure faussement à l'absence d'épanchement.

Tandis que la portion orbitaire apparaît saine, la papille fortement injectée proémine dans l'intérieur de l'œil, sous la forme d'un champignon strié de rouge et de blanc; ce qui s'explique par le gonflement œdémateux des fibres nerveuses et la distension des capillaires. A part l'engorgement des gaines périvasculaires par des cellules migratrices, le stroma de la papille ne présente au début aucune altération importante. Les fibres réduites à leur cylindre-axe sont augmentées de volume, étranglées par places, ce qui constitue la métamorphose dite *gangliforme*. Les parties renflées sont d'un blanc brillant et contiennent parfois des mollécules graisseuses, à quoi s'ajoutent des taches hémorrhagiques provenant de la rupture des capillaires.

A la seconde période, on trouve une infiltration de globules blancs et l'épaississement du stroma. La saillie du disque optique est à son maximum, et empiète sur la rétine principalement en haut et en bas dans le sens des vaisseaux.

Plus tard, les cellules immigrées s'organisent, deviennent fusiformes; les parois vasculaires s'épaississent, et l'on trouve tous les signes d'une endo-vasculite proliférante. Les fibres nerveuses s'atrophient à leur tour, même au delà des bords de la papille; ce qui permet de porter le diagnostic rétrospectif de papillite par stase.

1. Stellwag, *Traité d'ophtalmologie*, II, p. 617, 1856.
2. Manz, *Med. Centralb.*, 1870, et *Deutsch. Arch. f. Med.*, 1871.

Lorsque la rétine participe davantage aux altérations, ses couches externes se détruisent; d'où il résulte des décollements partiels. Même à la période atrophique, le disque optique reste quelque peu proéminent, et c'est alors aussi qu'il se produit une atrophie ascendante allant en décroissant jusqu'au chiasma.

Dans les formes mitigées, tous les caractères précédents sont moins accentués et l'affection revêt le type de la papillite simple.

Les signes ophtalmoscopiques correspondent à ce que l'anatomie pathologique nous enseigne. Forte saillie de la papille; distension excessive des vaisseaux enfouis dans la masse; bords absolument flous du disque optique: tels sont les caractères pathognomoniques. A la période d'atrophie, la papille s'aplatit et se décolore, principalement dans sa moitié temporale, et les vaisseaux, devenus filiformes, sont bordés d'un liséré blanc dû à la sclérose de leurs parois et à celle des fibres nerveuses adjacentes.

Dans la *papillite simple*, envisagée par de Græfe comme une névrite descendante et par d'autres comme une périnévrite, l'aspect est différent. Ici, point de saillie notable; coloration uniformément rouge; peu ou pas de stase vasculaire et délimitation beaucoup plus nette des bords du disque optique. A la dissection, les gaines sont congestionnées, souvent épaissies, et dans leur intérieur on trouve un léger exsudat granuleux contenant des cellules lymphoïdes, des détritus endothéliaux et parfois du sang. Dans certaines formes, celle d'origine syphilitique surtout, l'exsudat s'organise au point de représenter une pachyvaginalite véritable; alors la sclérose s'étend jusque dans les cloisons qui séparent les faisceaux nerveux.

L'atrophie des fibres par désagrégation des gaines myéliniques et des cylindres-axes en est la conséquence, ce qui donne à la coupe une couleur blanc mat. La papille n'est pas excavée et présente des bords nets; plus tard, de blanche elle devient souvent grise, par suite de la transformation cirrhotique du stroma. C'est là un point qu'il faut retenir, pour ne pas attacher une importance exagérée à la distinction entre les atrophies *blanche* et *grise*.

Les signes ophtalmoscopiques varient suivant la période et la marche aiguë ou chronique de la névrite. Dans la forme aiguë, une simple hyperhémie est la règle, et s'observe, d'après Allbut[1], dans les trois quarts des cas se rattachant à la méningite tuberculeuse; à cela s'ajoute un reflet miroitant le long des vaisseaux, principalement des veines. Dans la forme chronique, la papille plus ou moins saillante revêt quelques-uns des caractères de la papillite par stase, sauf que la saillie est moindre. A la période atrophique, elle s'en distingue

1. Allbut, *On the use of the ophth. in Deseases of the nerv. syst.*, p. 95, 1871.

par la délimitation plus nette des bords, et l'absence de rétrécissement des vaisseaux.

Les *symptômes fonctionnels* de la *papillo-névrite* en général sont en rapport avec la nature et la gravité des lésions dont elle dépend. C'est ainsi que, dans celle par *stase*, la vision reste parfois indemne au début, et seul l'examen ophtalmoscopique nous en révèle l'existence. Inversement, il peut exister des troubles visuels d'origine centrale, alors que l'ophtalmoscope ne décèle rien du côté de la papille.

Sauf dans la période atrophique, le sens lumineux pour le blanc et les couleurs est à peine altéré. Souvent les malades accusent des sensations lumineuses entoptiques colorées ou blanches. Un signe de valeur est l'apparition d'une cécité périodique qui témoigne presque à coup sûr de l'existence d'un néoplasme intra-crânien ; dans certains cas, il s'ajoute du coma, des convulsions ou des paralysies ; ensemble symptomatique décrit par Jackson[1] sous le nom d'*amaurose épileptiforme*.

Comme caractères servant à préciser le siège de la tumeur, il faut noter la perte de l'odorat, la surdité et la paralysie de certains nerfs moteurs. Un œdème papillaire prononcé doit faire songer à un néoplasme; d'après les statistiques d'Annuski[2] et de Reich[3], sur 100 cas de tumeurs cérébrales, il n'y en avait pas moins de 95 où ce symptôme existait.

A la période atrophique, le champ visuel pour le blanc et les couleurs se rétrécit de la périphérie au centre, jusqu'à l'amaurose définitive. Cependant, on assiste parfois au retour de la vision, bien que la papille garde son aspect atrophique.

Le siège et la nature du néoplasme ne semblent pas exercer d'influence sur l'apparition de la papillite. C'est ainsi que des tumeurs du cervelet et de la convexité des hémisphères la produisent, au même titre que celles de la base.

Les néoplasmes les plus fréquents sont les sarcomes, le myxome, le gliôme, les gommes syphilitiques, les tubercules, plus rarement les kystes à entozoaires, les exostoses et les ostéites suppurées de la base. Parmi ces dernières, la plus commune est celle du sinus sphénoïdal souvent affecté dans le cours de l'ozène et autres maladies des fosses nasales. L'inflammation partie de l'os détermine une méningite basilaire plastique ou suppurative qui s'accompagne de papillite par stase des plus caractérisées. Il nous a été donné d'observer un fait de ce genre chez un adulte où l'on avait diagnostiqué, à cause

1. Jackson, *Opht. H. R.*, V, 1866.
2. Annuski, *Arch. f. Opht.*, XIX, 3, 1873.
3. Reich, *Zehender M. B.*, 1874.

des symptômes ophtalmoscopiques, une tumeur du cerveau. A l'autopsie, toute la selle turcique était cariée, du pus sanieux ainsi que des néomembranes remplissaient l'hexagone cérébral et englobaient dans leur masse le chiasma.

Weichselbaum[1], Ruault[2], Schæffer[3] et surtout Berger[4], dans leurs récents travaux sur cette question, citent des observations analogues. De son côté, Kaplan[5] insiste sur deux symptômes objectifs importants : la *rougeur érysipélatoïde* de la racine du nez avec tuméfaction des paupières, et des *écoulements purulents* dans le naso-pharynx se produisant en général le matin, ou quand le malade penche la tête. Pour le traitement, Schæffer conseille d'introduire une curette-sonde le long de la cloison du nez, au niveau du cornet moyen, et de la diriger en haut et en dedans. Bientôt, elle heurte le corps du sphénoïde et pénètre dans l'orifice ; on pratique alors le curettage et l'on fait dans la cavité des lavages antiseptiques. On peut encore, comme l'a préconisé Zukerkandl, élargir l'orifice du sinus sphénoïdal par le nez, en perforant les cornets de Bertin ; cette méthode, d'une exécution facile, a donné de bons résultats. Nous y reviendrons du reste en nous occupant de la pathologie des sinus.

Les méningites tuberculeuses de l'enfance constituent une cause moins commune de papillite. Sur 38 cas diagnostiqués pendant la vie et confirmés à l'autopsie, Allbut a trouvé seulement 6 fois une papillite prononcée, 23 fois une simple hyperhémie rétinienne et 9 fois absence complète de lésions du nerf. Disons en outre que dans la méningite chronique, le tout se réduit ordinairement à l'hyperhémie du disque optique ; et il en est de même pour les méningites par traumatismes du crâne, comme nous l'avons établi dans un mémoire communiqué à l'Académie de médecine[6].

D'autres causes plus rares sont : la phlébite de la veine ophtalmique, la thrombose du sinus caverneux et certaines fractures de l'orbite se prolongeant jusqu'au trou optique. Chacun sait que les sinusites reconnaissent pour point de départ les furoncles ou l'érysipèle de la face, et, d'après Reimer, la scarlatine. Pour notre compte, nous avons constaté une inflammation du nerf optique dans une double phlébite du sinus caverneux consécutive à une amygdalite gangréneuse. La propagation s'était faite par la veine anastomotique

1. Weichselbaum, *Wiener Klin. Wochens.*, 1889-90.
2. Ruault, *Arch. de laryngologie*, 1890.
3. Schæffer, *Deuts. Med. Wochenschr.*, 1890.
4. Berger, *Affect. du sinus sphénoïdal*, Th. Paris, 1890.
5. Kaplan, Thèse de Paris, 1892.
6. Panas, *Contribution à l'étude des troubles circulatoires visibles à l'ophtalmoscope dans les lésions traumatiques de l'encéphale* (Bulletin de l'Académie de Médecine, 1876, t. V, p. 182).

qui met en communication le plexus ptérygo-amygdalien avec le sinus caverneux à travers le trou ovale. Cette anastomose, entrevue par Nuhn[1], fut confirmée par Trollard[2] et plus récemment par notre ancien interne Festal[3]. Il est à remarquer que, dans tous ces cas, il y a coexistence de méningite suppurée de la base, et que c'est à cette dernière autant qu'à la thrombose qu'il faut rattacher la névrite.

L'hydrocéphalie chronique ne provoque qu'exceptionnellement la papillite, et agirait, suivant Turk[4], en comprimant le chiasma par suite d'une forte distension du troisième ventricule. Le même auteur insiste à propos d'un néoplasme du sphénoïde sur la compression de la partie intra-crânienne du nerf entre la masse et l'artère cérébrale antérieure. Cette sorte d'étranglement a été notée 2 fois sur 38 tumeurs du corps pituitaire relevées par Rath[5], et 1 fois sur 10 nouvelles observations recueillies par Sachs[6]. Un autre élément de compression, d'après ce dernier auteur, consisterait dans le coude que fait la portion intra-crânienne du nerf contre le bord supérieur du trou optique.

Parmi les affections de l'orbite, nous signalerons certaines néoplasies ayant pour siège les parois ou le nerf lui-même, les périostites et les ostéites qui envahissent le tissu cellulo-graisseux. De même on a noté la ténonite traumatique succédant à une plaie pénétrante de l'orbite, plus rarement à l'opération du strabisme ou au cathétérisme forcé des voies lacrymales.

Les papillites périphériques sont rares et se compliquent habituellement d'amblyopie précoce, d'exophtalmie et de paralysie des nerfs moteurs sans signes ophtalmoscopiques prononcés; plus tard la papille se décolore, mais le rétablissement de la vision est possible. Pour de Græfe[7], il s'agirait là d'hémorrhagie des gaines; pour Baumeister[8] de névrite descendante; et, pour Sattler[9] et Gaine[10], d'une suppuration du sinus maxillaire. Le cas de Jeaffreson relatif à une névrite par empyème du sinus frontal est douteux : en effet, comme le malade avait perdu l'odorat et offrait d'autres accidents cérébraux, on doit se demander s'il n'y avait pas eu propagation jusqu'aux méninges. Dans une observation qui nous est propre, et une autre de van Sou-

1. Nuhn, *Hunter. Heidelberg*, 1849, p. 6.
2. Trollard, *Arch. gén. med.*, 1870, p. 264.
3. Festal, Thèse de Paris, 1887, p. 61.
4. Turk, *Zeitschr. d. Gesellschaft. d. Aerzte.*, Wien, II, p. 299, 1853.
5. Rath, *Beitr. z. Casuistik d. Hypophyse Tumoren. T. D.* Gottingen, 1888, et *Arch. f. Opht.*, XXXIV, 4, p. 81.
6. Sachs, *Arch. f. Augenh.*, XXVI, p. 237, 1893.
7. De Græfe, *Arch. für Opht.*, I, 1, 1854.
8. Baumeister, *Arch. für Opht.*, XIX, 2, 1873.
9. Satler, *Med. Chir. Trans.*, 1862.
10. Gaine, *Bull. Med. Journ.*, 1865.

ten[1], la papillite avait succédé à un hématome spontané de l'orbite.

A côté de la papillo-névrite grave par érysipèle, Fron. Müller[2] et Schmelcher ont décrit une forme atténuée avec amblyopie temporaire d'ordre probablement infectieux.

Signalons enfin, comme pouvant s'accompagner de papillite, diverses malformations, telles que : des exostoses ou des hypérostoses de la base évoluant au voisinage du canal optique, la microcéphalie et l'asymétrie du crâne.

Plusieurs théories ont été émises sur la pathogénie des papillo-névrites.

Turck, ayant vu une tumeur du cerveau s'accompagner d'hémorrhagies rétiniennes, pensa que la compression du sinus caverneux était la cause de la stase des vaisseaux de l'œil. Toutefois, c'est à partir des travaux de v. Græfe[3] que la théorie mécanique fondée sur le trop-plein de la cavité crânienne et la gêne de la circulation veineuse en retour prit corps. Cet auteur ajoutait que l'étranglement subi par les veines dans leur passage à travers l'anneau scléral jouait le rôle de *multiplicateur*, et avait pour effet d'exagérer la stase.

On a fait de nombreuses objections à cette manière de voir. Tout d'abord, si l'on songe qu'il n'existe point d'arête vive capable de comprimer les veines à l'endroit où précisément elles se montrent le plus élargies et où leurs parois offrent la plus grande épaisseur, le rôle de l'anneau scléral ne saurait être admis sans conteste. De son côté, Sessemann[4] fit remarquer que la compression et même l'oblitération complète du sinus caverneux ne sauraient à elles seules provoquer des phénomènes de stase, étant donnée l'anastomose à plein canal de la veine ophtalmique avec la faciale.

Schmidt[5], partisan de la théorie du trop-plein, fit intervenir la communication de l'espace sus-arachnoïdien du cerveau avec le canal vaginal du nerf, fait anatomique découvert par Schwalb. Toute exagération de tension dans le crâne aurait suivant lui pour effet de chasser le liquide céphalo-rachidien dans la gaine optique, d'où compression de la partie terminale du nerf et stase veineuse de la papille.

Manz[6], par des expériences et des autopsies, contribua beaucoup à faire adopter l'hydropisie des gaines.

Pour Parinaud[7], il s'agirait de la propagation de l'œdème cérébral

1. Van Souten, *Neder Tijdeschr. V. Geneeska*, 1872.
2. Müller, *Inaug. Diss.*, Erlangen, 1857.
3. De Græfe, *Arch. f. Opht.*, VII, 2, 1860.
4. Sessemann, *Reichert's Arch.*, 1869, p. 154.
5. Schmidt, *v. Græfe, Arch.*, XV, 2, p. 193, 1869.
6. Manz, *v. Græfe, Arch.*, XV, 1869, et *Deutsch. Arch. f. Klin. Med.*, IX, p. 339, 1871.
7. Parinaud, *Ann. d'ocul.*, 1882.

jusqu'à l'extrémité du nerf optique et non d'une papillite. De son côté Ulrich[1] pense que l'œdème papillaire est la conséquence de l'hydropisie primitive de la gaine.

Deutschmann[2], sans nier l'épanchement séreux des gaines, attribue le principal rôle à l'inflammation de l'extrémité périphérique du nerf, provoquée par la migration de germes pathogènes venus des méninges. Pour le prouver, il inocule du tubercule dans la cavité méningitique et, quelque temps après, il voit apparaître une papillite par stase des plus prononcées, alors qu'il n'obtient rien de semblable en poussant une grande quantité d'eau stérilisée dans le crâne. Pour lui, toute papillite, quelle qu'en soit la forme, serait d'origine infectieuse, et suivant qu'il s'ajoute ou non l'hydropisie des gaines, on a la papillite par stase dans le premier cas, et celle purement hyperhémique simple dans le second. Ce qui semble lui donner raison, c'est qu'entre ces deux types bien tranchés il en existe de mixtes; de plus, les altérations régressives éprouvées par le nerf sont toujours les mêmes, ou ne se distinguent que par des caractères ophtalmoscopiques peu importants. Sans doute, tout épanchement hydropique dans le crâne en exagérant la tension favorise la migration des éléments phlogogènes, bacilles ou autres, jusque dans l'extrémité terminale des gaines nerveuses, et exagère la stase veineuse; mais ce sont là des conditions secondaires, et par cela même sujettes à varier.

Les atrophies primitives de la papille ne se rattachent à aucun des processus précédemment énumérés, et l'on doit invoquer la compression directe du nerf dans sa portion intra-crânienne par une tumeur, une exostose, ou, comme le veut Turk, la distension hydropique du troisième ventricule.

Le *pronostic* des papillites varie suivant les lésions dont elles dépendent. Toute chose égale, plus l'amblyopie et la réduction du champ visuel sont marquées, et moins on doit compter sur la guérison. Dans la période d'atrophie, la perte du sens chromatique, la décoloration totale de la papille et le rétrécissement des vaisseaux centraux ont une signification fâcheuse, et l'on ne doit plus espérer le rétablissement de la vue, sitôt que le disque optique subit l'atrophie grise.

Le traitement s'adresse à la lésion des centres, et pour être efficace doit être institué avant la phase d'atrophie. Seules les lésions syphilitiques gommeuses et certaines pachyméningites chroniques sont susceptibles de résolution, alors que les sarcomes et les tubercules font le désespoir du clinicien.

1. Ulrich, *Arch. f. Augenh.*, XVII, p. 30, 1886; XVIII, p. 259, 1887; XXII, p. 32, 1891.
2. Deutschmann, *Uber Neuritis Optica*. Göttingen, 1887.

B. — NÉVRITE PÉRIPHÉRIQUE OU RÉTRO-BULBAIRE

Comme les autres nerfs de l'économie, le nerf optique peut être le siège de névrites périphériques. Pour en admettre l'existence, on s'est fondé, faute d'examens anatomo-pathologiques précis, sur l'absence d'autres troubles nerveux et sur la curabilité de l'amblyopie symptomatique.

Les névrites rétro-bulbaires les mieux connues sont celles dues à l'intoxication par l'alcool, le tabac, le plomb, le sulfure de carbone, etc.

En tenant compte de la marche, nous les diviserons en *aiguës* et en *chroniques*. Les premières seules seront étudiées ici, nous réservant de parler des secondes à propos des amblyopies.

1. — NÉVRITE RÉTRO-BULBAIRE AIGUË

Sous le nom de névrite rétro-bulbaire aiguë ou *foudroyante*, de Græfe[1] a décrit une cécité habituellement unilatérale, ou pour le moins plus prononcée d'un côté que de l'autre, qui apparaît d'une façon brusque et disparaît en partie ou en totalité huit à quatorze jours plus tard. A l'ophtalmoscope, les artères se montrent filiformes, alors que les veines sont légèrement gonflées. A part une faible nébulosité des bords, le disque optique est normal, et une légère pression sur le globe détermine le pouls artériel, preuve que les vaisseaux restent perméables.

Les mouvements volontaires des yeux sont douloureux, et lorsqu'on presse sur le globe, le sujet accuse une sensibilité anormale; à cela s'ajoutent des points névralgiques au niveau de l'émergence des nerfs orbitaires et parfois de la photopsie (Hutchinson[2]). Dans les formes légères et à la période de rétrocession, on constate un scotome central positif entouré d'une zone amblyope où le sens chromatique est défectueux, principalement pour le vert et le rouge. Vers le déclin de la névrite, le scotome décroît, ainsi que l'a noté Samelsohn[3], de la périphérie au centre. La protrusion de l'œil n'a été signalée que deux fois par Kries[4], et une fois par Müller[5]. Dans ce dernier cas, il s'agissait d'un goutteux de vingt-trois ans présentant de l'œdème de la paupière supérieure et une exophtalmie en bas et en dedans.

1. De Græfe, *Arch. für Opht.*, XII, 2, 1866.
2. Hutchinson, *Opht. H. R.*, VI, 1869.
3. Samelsohn, *Arch. f. Opht.*, XXVIII, 1, p. 1, 1882.
4. Kries, *ibid.*, 1878.
5. Müller, *Klin. Mbl.*, 1893, p. 23.

Pour de Græfe, la névrite rétro-bulbaire aiguë réside dans une inflammation de la partie du nerf située en avant de la pénétration de l'artère centrale. Alf. Græfe attribue au contraire l'ischémie à une sorte de contraction tétanique de la gaine musculaire de cette artère.

Hock[1] et Galezowski[2] y voient une péri-névrite, tandis que Michel[3], Sharkey, Lawford[4], Knapp[5], Achard et Guinon[6], Kalt[7] et surtout Elschnig[8] admettent l'influence d'états généraux et de lésions du système nerveux central. Cela résulte des observations de myélite aiguë (Sharkey et Lawford), d'ophtalmoplégie avec amaurose (Knapp), de paralysie ascendante de Landry (Achard et Guinon), de paraplégie (Elschnig).

Dans les quatre cas de ce dernier auteur, l'amblyopie était bilatérale, et le trouble visuel variait de la simple obnubilation à l'amaurose transitoire ou permanente. Le champ visuel était rétréci à la périphérie, ou bien le siège d'un scotome central, auquel cas la marche a toujours été plus lente. L'auteur admet une névrite aiguë interstitielle pouvant varier de siège, et indépendante de la lésion des centres. Il rattache sa première observation au rhumatisme, d'accord en cela avec Hock (*l. c.*) et Parinaud[9].

Dans le cours de l'épidémie d'influenza des dernières années, on a signalé diverses amblyopies et amauroses interprétées comme appartenant à la névrite rétro-bulbaire aiguë unilatérale ou bilatérale. Weeks[10] en a relevé plusieurs cas, et il résume son travail comme il suit :

« Prédominance du sexe féminin; rien de particulier au point de vue de l'âge; fréquence de la décoloration du disque optique et rareté de la papillite vraie; amblyopie, une seule fois amaurose totale; dyschromatopsie complète, bornée dans le cas d'Épéron à la perte du vert et du rouge avec rétrécissement du champ visuel à la périphérie; début de l'amblyopie entre le troisième et le quatorzième jour; constance de fortes douleurs frontales et circumorbitaires prodromiques; enfin, persistance du trouble visuel malgré le traitement. »

D'autres pyrexies, telles que la rougeole, la scarlatine, la variole, le typhus épidémique, la pneumonie, ont été également notées. Pour la variole en particulier, nous avons l'observation de Reidl[11] où Berger

1. Hock, *Bericht. Augenheilanstalt*, Wien, 1883.
2. Galezowski, *Recueil d'opht.*, 1884.
3. Michel, *Lehrb. d. Augenh.*, 2e édit., 1890, p. 502.
4. Sharkey, *Jahrb.*, 1884, p. 555.
5. Knapp, *Berlin. Klin. Wochenbericht*, 1885, p. 855.
6. Achard et Guinon, *Arch. de Med.* et *Exper. d'Anat. path.*, 1889, p. 696.
7. Kalt, *Soc. fr. d'Opht.*, 1889.
8. Elschnig, *Arch. f. Augenh.*, 1893, p. 56.
9. Parinaud, *Soc. fr. d'Opht.*, 1884, p. 122.
10. Weeks, *New York Med. Journ.*, 8 août, 1891.
11. Riedl, *Wien. Med. Press*, 1885, n° 11.

a pu faire l'examen anatomique. Il n'est jusqu'à la goutte et au rhumatisme qui n'aient leur contingent; Parinaud et Deutschmann[1] en citent des exemples probants. Le dernier pense que le processus débute par une périostite du canal optique, et Parinaud insiste sur le siège unilatéral de la lésion.

L'alcoolisme aigu n'est pas non plus sans influence, surtout chez les sujets exposés à des transitions brusques de température.

Dans *Zehenders Klin. Monatsbl.* 1891, p. 181, nous relevons l'observation d'un homme qui depuis trois ans était soumis à un traitement arsenical contre le psoriasis. A la suite de l'augmentation des doses, il devint brusquement amblyope avec scotome bilatéral pour le rouge et le vert. Comme il n'était ni tabétique, ni alcoolique, ni syphilitique, l'auteur envisage la névrite comme résultant d'une intoxication arsenicale.

Les troubles menstruels ont été également incriminés. Parmi les faits réunis dans la monographie de Cohn[2], nous signalerons comme particulièrement intéressant celui de Th. Beer[3].

Il s'agissait d'une fille de vingt-deux ans, bien portante, mais non réglée, qui, sans cause connue, perdit brusquement la vision de l'œil gauche. A côté de l'amblyopie on constata le rétrécissement du champ visuel et un scotome central absolu pour le blanc et les couleurs. Les mouvement du globe étaient douloureux, et une pression exercée d'avant en arrière réveillait une sensation pénible; signes ophtalmoscopiques négatifs. Après un traitement par les diaphorétiques, les frictions avec de la pommade à l'iodure de potassium et les courants continus, la vision se rétablit en entier, pendant que la papille continuait à se décolorer.

L'auteur se demande si l'on ne pourrait pas invoquer une hémorrhagie spontanée de la gaine optique, à moins d'admettre la toxicité du sang par défaut du flux cataménial.

L'idée émise par différents auteurs que la névrite rétro-bulbaire aiguë tient à la compression du tronc nerveux dans le canal optique ou même dans le crâne, mérite de nous arrêter.

Pour Vossius[4], la portion intra-canaliculaire du nerf possède une riche vascularité propre. Les artères lui viennent de la cérébrale antérieure, quelques-unes du tronc carotidien et d'autres récurrentes de la branche musculaire supérieure de l'ophtalmique.

Les veinules correspondantes se réunissent en un tronc qui parcourt d'avant en arrière le centre du nerf et s'abouche dans le sinus

1. Deutschmann, *Arch. f. Opht.*, XXIX, 1, p. 292, 1883.
2. Cohn, *Uterus und Auge.*, Wiesbaden, 1890.
3. Th. Beer, *Wien. Woch.*, 1892, nos 30, 31, 32.
4. Vossius, *Arch. f. Opht.*, XXIX, 1883, 4, p. 139.

caverneux. Tout ce système occupe la partie inférieure, tandis qu'en haut la gaine durale se soude intimement aux parois du canal par l'intermédiaire du périoste. Si l'on réfléchit que l'intervalle qui sépare les deux trous optiques ne dépasse pas 1 centimètre, on comprend la propagation facile du processus d'un nerf à l'autre, sans que le chiasma serve de lieu de passage. De même, la fracture du canal peut provoquer une hémorrhagie abondante se diffusant le long du nerf, ainsi que Holder et Demme l'ont démontré anatomiquement.

La portion du nerf située en arrière des vaisseaux centraux n'est pas dépourvue de vascularité propre. Du tronc de l'artère centrale

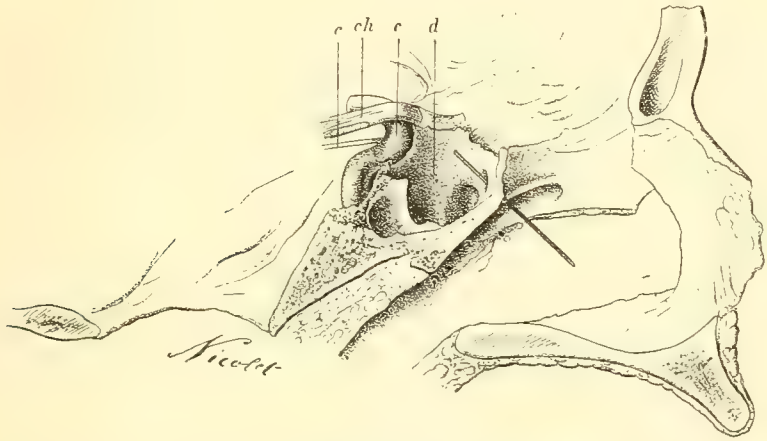

Fig. 156.

c, moteur oculaire externe. — *ch*, chiasma. — *c*, coude de la carotide d'où naît l'artère cérébrale antérieure. — *d*, sinus sphénoïdal.

part une branche postérieure qui, après avoir donné des ramuscules jusque près du canal optique, s'anastomose avec des veinules, dont la réunion forme un tronc allant se jeter dans la veine centrale, et par son intermédiaire dans l'ophtalmique.

En ce qui concerne la courte portion intracrânienne, comprise entre le chiasma et le trou optique, Sachs[1], comme nous l'avons dit, fait intervenir l'étranglement du tronc nerveux entre l'artère cérébrale antérieure et la carotide. La figure ci-dessus, dessinée d'après nature, permet de se rendre compte de cette disposition.

En fait d'*anatomie pathologique* nous ne saurions citer que les dissections d'Elschnig[2]. Les deux nerfs étaient dégénérés, principalement dans leur portion centrale jusqu'au delà du chiasma, et il exis-

1. Sachs, *Arch. f. Augenh.*, XXVI, p. 271, 1893.
2. Elschnig, *Arch. f. Augenh.*, 1893, p. 56.

tait une infiltration de la gaine pie-mérienne; la papille ne contenait plus que du tissu conjonctif et de la névroglie. Dans un second examen, seul le stroma de la superficie du nerf avait participé à la phlegmasie; mais comme la lésion était sous la dépendance d'une méningite suppurée, elle ne rentre pas précisément dans le cadre de la névrite rétrobulbaire.

Le *pronostic* est particulièrement grave lors de scotome étendu et permanent, avec rétrécissement périphérique du champ visuel.

Dans le choix des moyens de traitement, on doit se guider sur l'étiologie. Parmi les agents réputés résolutifs, nous pensons que l'iodure de potassium, qui a fait ses preuves dans la forme chronique, mérite d'être employé ici. Lors d'atrophie, on recourra à l'antipyrine, aux courants continus et aux injections hypodermiques de strychnine.

Alf. Græfe, dans la période aiguë, préconise l'iridectomie; à moins de complications glaucomateuses, elle nous paraît superflue.

A côté des névrites rétrobulbaires aiguës communes, nous devons faire une place à part pour celles liées à la syphilis cérébrale et à la blennorrhagie.

2. — NÉVRITE SYPHILITIQUE

La névrite syphilitique succède presque toujours à des lésions des centres, ou accompagne la chorio-rétinite spécifique. Uhthoff[1], se fondant sur 150 autopsies relevées dans divers périodiques, et sur 17 faits personnels, a établi que le chiasma et son proche voisinage, selle turcique et corps pituitaire, constituent le siège de prédilection, après quoi viennent le nerf et la papille. Une méningite basilaire gommeuse avec endartérite de Heubner[2] est la règle; huit fois seulement il a rencontré des lésions spinales.

Les altérations du nerf dans l'orbite consistent en périnévrite avec ou sans hydropisie des gaines, en névrite interstitielle, ou encore en simple atrophie descendante.

Les nerfs moteurs de l'œil, le trijumeau, le facial supérieur, exceptionnellement l'olfactif et l'acoustique, sont intéressés. Dans la moitié des observations, on a rencontré l'hémiplégie croisée et très souvent la paralysie bilatérale de l'oculo-moteur. L'hémianopsie par lésions du chiasma a été trouvée quatre fois hétéronyme (Uhthoff) et deux fois homonyme (Ljungren[3] et de Pooley[4]).

Presque toujours acquise, la névrite optique syphilitique peut être héréditaire, auquel cas elle s'accompagne de chorio-rétinite. Un

1. Uhthoff, *Arch. f. Opht.*, XXXIX, 1, p. 1, 1893.
2. Heubner, *Die luetische Erkrank der Hirnarterien*, Leipzig, 1874.
3. Ljungren, *Arch. f. derm. u. Syphil.*, 1870.
4. Pooley, *Arch. f. Augenh. u. Ohr.*, VI, p. 22, 1877.

symptôme propre à cette affection est la dyschromatopsie, que l'on ne rencontre presque jamais dans la rétinite syphilitique pure. Nous en dirons autant de la sclérose des artères qui, dans une observation d'Uhthoff, avait entraîné l'oblitération complète de l'ophtalmique.

Le traitement est celui de la syphilis cérébrale : frictions mercurielles, injections hypodermiques d'hydrargyre, iodure de potassium à doses élevées, et, comme adjuvants, les sudorifiques, les eaux sulfureuses thermales et le régime.

5. — NÉVRITE BLENNORHAGIQUE

Une variété encore peu connue, et dont nous avons observé récemment un exemple, est la névrite blennorrhagique.

Le fait que la gonorrhée est capable de provoquer des désordres médullaires a été noté depuis longtemps. Déjà, en 1805, Everard Home[1] rapporte l'observation d'un malade pris de sciatique et de spasme horriblement douloureux à retours offensifs, à chaque nouvelle poussée de sa blennorrhagie. Deux cas identiques furent signalés par Stanley[2] et Gull chez des blennorrhagiques invétérés qui subitement furent pris d'élancements dans les membres inférieurs, avec paralysie complète de la moitié sous-ombilicale du corps. Ils moururent l'un au quinzième jour, l'autre au seizième, et à l'autopsie on trouva, chez le premier, la moelle entièrement ramollie jusqu'à la sixième dorsale; chez le second, une injection des méninges avec une grande quantité de liquide sous-arachnoïdien.

En 1866, Peter communiqua à la Société médicale des hôpitaux une observation de sciatique double symptomatique. Pidoux cita également un cas de méningite spinale purulente, et Ricord affirma, sans autres détails, avoir vu une fois, pendant le cours d'une arthropathie blennorrhagique, une hémiplégie avec paraplégie qui semblait suivre la marche des épanchements articulaires. Ultérieurement parurent sur le même sujet la thèse inaugurale de Tixier[3], un mémoire de Fournier[4] et les thèses de Morel[5], Delprat[6] et Mesnet[7].

Dans la *Revue de médecine* de 1888, Hayem, Chavier et Février rapportent plusieurs cas de rhumatisme blennorrhagique, accompagnés de méningo-myélite grave, et en 1890 Dufour[8] relate un nouveau fait.

1. Home, *Practical observations on the treatment of strictures in the urethra.*
2. Stanley, *Med. Chir. Transact.*, XVII, p. 260, 1856.
3. Tixier, Thèse de Paris, 1866.
4. Fournier, *Ann. de dermatologie*, 1869.
5. Morel, Thèse de Paris, 1878.
6. Delprat, *id.*, 1881.
7. Mesnet, *id.*, 1883.
8. Dufour, Thèse de Paris, 1890.

Mais, ce sont surtout Émile Bonnet[1] et Charcot[2] qui, par des observations significatives et des considérations importantes, ont contribué à fixer les idées sur ce sujet. Bonnet ne cite pas moins de huit cas d'accidents méningitiques, dont trois mortels, survenus dans le cours du rhumatisme blennorrhagique. Dans une autopsie, il trouva, à la base de l'encéphale, la pie-mère rouge et congestionnée, et dans une autre l'absence totale de lésions.

L'observation qui nous est propre[3] et qui, jusqu'ici, n'a pas d'analogue, concerne un sujet de vingt-neuf ans, exempt de toute tare alcoolique, nicotinique et syphilitique. En 1885, il contracta une première blennorrhagie compliquée de rhumatisme généralisé. En 1889, nouvelle blennorrhagie avec douleurs vives dans le trajet des sciatiques, ce qui força le malade à garder le lit pendant trois mois. Étant convalescent, il subit une réfrigération en entrant dans une cave à glace et, douze jours après, il perdait brusquement la vision du côté droit. Un mois plus tard, il se présente à la consultation de l'Hôtel-Dieu et nous constatons une amaurose totale de l'œil droit, avec conservation de l'acuité visuelle du gauche. La pupille, moyennement dilatée, n'avait plus ses réflexes directs, mais réagissait nettement, chaque fois qu'on incitait l'œil sain. Les réflexes patellaires étaient conservés.

A l'ophtalmoscope, disque optique blanc, principalement dans sa moitié temporale; veines quelque peu tortueuses; et, entre la papille et la macula, pointillé blanchâtre. Tous ces caractères, y compris le gonflement léger de la papille et l'aspect flou de ses bords, permettent de diagnostiquer une papillo-névrite par stase à sa période de déclin. L'œil gauche, bien qu'inaltéré dans son fonctionnement, présente un faible degré d'œdème papillaire avec veines distendues et flexueuses.

Des faits qui précèdent il se dégage cette conclusion que le rhumatisme blennorrhagique est capable de provoquer des manifestations du côté des centres et même de la névrite optique. S'agit-il d'une affection spinale infectieuse, de même ordre que les synovites qui l'accompagnent, ou bien, comme le veut Charcot, de paralysies amyotrophiques liées aux arthropathies en général, qu'elles soient blennorrhagiques ou non? C'est ce que nous ne saurions dire quant à présent.

1. Bonnet, Thèse de Paris, 1877.
2. Charcot, *Leçons cliniques*, 1887.
3. Panas, *Semaine médicale*, 30 décembre 1890.

II

TRAUMATISMES DU NERF OPTIQUE

Le plus habituellement, les traumatismes intéressent la portion orbitaire, depuis le globe jusqu'au trou optique, rarement la partie intracrânienne. Les agents vulnérants sont variables : tantôt il s'agit de coups de corne, de canne, de parapluie ; tantôt de balles, d'éclats métalliques, de grains de plomb. A propos de ces derniers, notons dès à présent, que leur point de pénétration passe parfois inaperçu, et qu'il ne s'ensuit pas moins dans bien des cas une amaurose définitive.

Le projectile est loin de suivre toujours la même voie; il peut traverser l'œil de part en part, ou glisser entre celui-ci et l'orbite; exceptionnellement, il prend une direction oblique et va léser le nerf du côté opposé, ce qui rend l'amaurose en apparence croisée, comme dans les observations de Jodko[1] et Th. Leber. Même trajet oblique chez un de nos malades où la lésion avait été produite par une chevrotine.

Au lieu d'être directe, la blessure peut dépendre d'un séquestre ou de la section de l'artère et de la veine centrales avant leur pénétration dans le tronc nerveux. Plus souvent encore on doit incriminer les fractures de la voûte orbitaire qui, d'après Leber et Deutschmann[2], intéressent le canal optique dans la proportion de 60 pour 100. La solution de continuité se prolonge ordinairement en arrière vers la selle turcique, et très exceptionnellement au trou optique du côté opposé; de là résulte l'unilatéralité à peu près constante de la lésion. Ce sont surtout les parois supérieure et interne du canal qui sont atteintes, sauf dans les cas où il s'agit d'une fracture de l'apophyse clinoïde antérieure. L'hémorrhagie des gaines se rencontre en moyenne 70 fois pour 100, mais elle n'est en réalité importante que dans les blessures par armes à feu faisant explosion dans la bouche.

En supposant le tronc du nerf respecté, il peut survenir un vaste thrombus ou un phlegmon de l'orbite entraînant une atrophie consécutive.

Singer, Münzer et Michel[3], par des expériences sur les pigeons, ont reconnu que l'atrophie n'est pas totale, et que toujours il persiste un faisceau nerveux à la partie médiane du tractus. Ils pensent qu'il s'agit là de fibres optiques centrifuges, allant des tubercules quadrijumeaux à la rétine.

Les symptômes varient suivant le siège de la lésion, en arrière ou en

1. Jodko, *Virch. Hirsch's Jahresber.* 1873.
2. Leber et Deutschmann, *Arch. f. Opht.*, XXVII, 1, p. 272. 1881.
3. Michel, *Soc. de Heidelberg*, 1892, p. 69.

avant du point de pénétration des vaisseaux centraux. Dans le premier cas, la papille se décolore rapidement et les vaisseaux deviennent filiformes. Au bout de quelques jours, la circulation se rétablit principalement dans les veines, le disque optique perd son aspect flou, offre une pigmentation qui se poursuit le long des ramifications vasculaires, puis devient blanc et atrophique.

Lorsque la blessure porte très en arrière, la papille garde au début son aspect physiologique, mais pour se décolorer ultérieurement, surtout vers sa moitié temporale.

Malgré l'atrophie, en apparence totale, l'obscurcissement de la vue peut n'être que partiel, sauf à se compléter plus tard par les progrès d'une névrite traumatique consécutive.

D'une façon générale, le pronostic est grave, et l'on ne doit compter sur le rétablissement de la vue que s'il s'agit de simple contusion ou de compression du nerf.

Le traitement comporte l'extraction de l'agent vulnérant, toutes les fois que la chose est possible. Contre l'atrophie elle-même, les injections hypodermiques de strychnine et les courants continus sont seuls à préconiser.

III

HÉMORRHAGIES DU NERF OPTIQUE

Précédemment, nous avons insisté sur les apoplexies rétiniennes dépendant de l'albuminurie, du diabète, de l'artério-sclérose et liées à diverses papillites.

Il est plus rare de rencontrer des hémorrhagies interstitielles dans le tissu du nerf. Comme exemples, nous citerons l'observation de Michel[1] relative à un vieillard atteint d'urémie brightique avec léger œdème de la papille et de la macula; à la nécropsie, on trouva du sang extravasé dans la gaine piale et le long des cloisons qui en partent. Dans le cas de Treitel[2], l'hémorrhagie occupait la moitié temporale de la portion terminale du nerf, et avait succédé à une contusion du globe avec plaie cornéenne, décollement total du vitré et partiel de la rétine.

Nous avons déjà insisté sur la fréquence de l'infiltration sanguine dans les gaines, lors de fracture du canal optique. Priestley-Smith[3], chez un homme de trente-huit ans qui fit une chute quelques jours auparavant, trouva à l'autopsie un large foyer apoplectique dans le lobe frontal gauche, et une hémorrhagie méningée se prolongeant en arrière jusqu'au cervelet. Les gaines optiques des deux côtés conte-

1. Michel, *Arch. f. Opht.*, XXIII, 2, p. 216.
2. Treitel, *ibid.*, XXVI, 3, p. 85, 1880.
3. Priestley-Smith, *Trans. Opht. Soc. U. K.*, p. 273, 1884.

naient du sang en nappe entre la dure-mère et l'arachnoïde, plus une grande quantité de liquide séreux dans l'espace sous-vaginal. Pendant la vie, l'examen ophtalmoscopique avait été négatif.

En dehors du traumatisme, nous rappellerons le fait de Spurging cité par Mackenzie, concernant un anévrysme de l'artère cérébrale antérieure, avec rupture du ventricule latéral droit; celui de Michel[1], où il y avait une vaste apoplexie cérébrale ayant réduit en bouillie la couche optique et le corps strié; enfin celui de Manz[2], consécutif à une pachyméningite hémorrhagique. Dans les trois, le sang avait fusé dans les gaines.

L'apoplexie optico-vaginale spontanée bien décrite par Magnus[3], offre un plus grand intérêt, vu qu'elle a été souvent prise pour une névrite foudroyante, une embolie de l'artère centrale ou une thrombose de la veine.

L'œil atteint de cécité brusque présente une papille congestionnée et nébuleuse; les vaisseaux centraux sont réduits de volume, mais non effacés, et la macula, comme dans le cas de Magnus, offre un point rouge apoplectique. A une période ultérieure, le disque optique s'atrophie et parfois s'entoure d'un encadrement pigmentaire; la vision est alors à jamais perdue, ou ne se rétablit qu'incomplètement.

Certains auteurs ont soutenu que les hémorrhagies profuses du vitré et celles aboutissant à la rétinite proliférante dérivent de l'apoplexie des gaines; mais rien n'est venu démontrer le passage des globules rouges à travers la lame criblée jusque dans le vitré. De plus, dans la dissection d'un œil dont la papille était atrophique depuis des années et obsolument blanche, Leber a pu constater une forte pigmentation des gaines, preuve qu'il y avait eu hémorrhagie sans filtration sanguine du côté de l'œil. On ne saurait, d'après cela, se fonder sur la présence d'un encadrement noir du disque optique, pour distinguer l'hémorrhagie de la thrombose et de l'embolie, vu surtout que parfois, comme dans l'observation d'Angelucci[4], ces états peuvent se combiner.

IV

TUMEURS DU NERF OPTIQUE

La papille n'est que très exceptionnellement le siège de néoplasies primitives. Seules des productions verruqueuses s'y rencontrent, à quoi l'on pourrait ajouter un cas de tubercule du volume d'un pois

1. Michel, *Arch. f. Heilkunde*, 1872.
2. Manz, *Deutsche Arch. f. klin. Med.*, 1871.
3. Magnus, *Die Sehenervenblutungen*, Leipzig, 1874.
4. Angelucci, *Klin. Mbl.*, XVI, 1878, p. 444.

signalé par Brailey[1]; par contre, la portion orbitaire est souvent envahie par des néoplasmes tant primitifs que consécutifs. Jocqs[2], dans sa thèse inaugurale, a pu en recueillir 62 cas, auxquels il faut ajouter 6 autres relatés par Salzer[3]. Presque tous rentrent dans la classe des myxomes et des myxosarcomes, ainsi que cela ressort des statistiques de Wolfheim[4] et de Ayres[5]; rarement on a trouvé des psamomes, des endothéliomes, des angiosarcomes, des carcinomes et des gliômes. Quant au névrome pur, il n'en existe qu'un exemple rapporté par Perls[6]; encore est-il que, d'après Vossius, il s'agirait plutôt d'un sarcome. Les productions tuberculeuses ne sont guère plus communes, et nous ne saurions citer que les observations de Cruveilhier[7], Hiort[8], Sattler[9] et Cirincione[10].

Les tumeurs du nerf optique sont l'apanage de la première enfance et de la jeunesse. Jocqs sur 42 en compte 29 au-dessous de vingt ans, 7 de vingt à trente et 6 pour le reste de la vie. L'hérédité a une influence contestable, bien que plusieurs de ces néoplasies puissent être envisagées comme congénitales. D'un autre côté, il est certain que le traumatisme intervient pour une part, ainsi qu'en témoigne l'observation de Ayres.

Le volume varie depuis celui d'une noisette jusqu'à celui d'un œuf de poule, et généralement la marche est lente. Par suite du siège axial, l'exophtalmie se fait directement dans le sens antéro-postérieur, et les mouvements du globe sont longtemps conservés; particularités dont il faut tenir compte dans le diagnostic différentiel.

Un caractère important est la perte rapide de la vue, avant même que l'exophtalmie se prononce; dans le cas de Sym[11] relatif à un myxosarcome chez une fillette de trois ans, l'amaurose apparut brusquement pendant un accès de coqueluche; plus tard, il s'ajouta de la conjonctivite et de la kératite par desséchement.

Au début, on constate un degré variable de papillite, puis ultérieurement l'atrophie blanche domine. A part des céphalalgies périodiques peu intenses, l'altération du nerf évolue sans douleurs ni phénomènes lumineux subjectifs; la diplopie est exceptionnelle et ne survient que lors d'une protrusion oblique.

1. Brailey, *Med. Times and Gaz.*, 1882.
2. Jocqs, Thèse de Paris, 1887.
3. Salzer, *Arch. f. Opht.*, XXXVIII, 3, p. 33, 1892.
4. Wolfheim, *Inaug. Diss. Königsberg*, 1887.
5. Ayres, *Amer. Journ. of Opht.*, VII, 1890.
6. Perls, *Arch. f. Opht.*, XIX, 2, 1873.
7. Cruveilhier, *Traité d'anatomie path.*, t. IV, 1862, p. 793.
8. Hiort, *Klin. M. B. f. Augenheilk.*, V, p. 166.
9. Sattler, *Arch. f. Opht.*, 3, 1878, p. 126.
10. Cirincione, *Jorn. di Neuro-Pathologia*, 1890, f. 2.
11. Sym, *Opht. Rev.*, 1889, p. 306.

En fait de complications, la propagation du néoplasme dans le crâne à travers le trou optique élargi est la plus commune; rarement il coexiste une tumeur indépendante englobant le chiasma, comme dans le cas relaté par de Græfe[1]. La perforation de la cornée ainsi que le glaucome constituent des exceptions, et l'adjonction de masses sarcomateuses dans la cavité oculaire doit être envisagée plutôt comme le point de départ de la dégénérescence du nerf.

Les néoplasmes nés de la gaine, exemple les angiosarcomes relatés par Recklinghausen[2] et Baumler[3], peuvent, suivant qu'ils évoluent en dedans ou en dehors, en imposer pour des tumeurs du nerf optique ou de l'orbite. Dans un fait tout récent, où il s'agissait d'un sarcome développé dans l'entonnoir des muscles droits, le nerf situé au centre était entièrement sain. Le globe poussé directement en avant avait gardé en grande partie sa mobilité, ce qui pouvait induire en erreur. Toutefois, en nous fondant sur la longue conservation de la vision, nous avions porté le diagnostic de sarcome orbitaire, ce que l'examen a pleinement confirmé.

En général les tumeurs du nerf optique affectent la forme d'une S, et possèdent une enveloppe fibreuse résistante. Ce sont ordinairement des sarcomes, les uns mous à petites cellules arrondies, les autres durs formés du tissu conjonctif et de cellules fusiformes très longues contenant dans leur protoplasma des masses colloïdes de nature indéterminée. Une gangue connective et vasculaire relie les éléments qui subissent souvent l'altération myxomateuse. Dans le fait de Salzer, analogue à ceux de Recklinghausen et Baumler, il s'agissait d'un angiosarcome tubulé ayant envahi le nerf et la papille; l'auteur le fait dériver de l'hyperplasie de la gaine endothéliale des petits vaisseaux. Ultérieurement il se produisit dans la masse des utricules rappelant des cavités lymphatiques, et sur plusieurs points une dégénérescence hyaline.

A part des cas exceptionnels d'endothéliomes[4] et de psamomes, c'est encore le sarcome et le myxome qui dominent dans les néoplasmes des gaines. Les signes permettant de les distinguer de ceux du nerf lui-même, tels que : la déviation strabique fixe du globe, la coexistence de névralgies sur le trajet de la branche ophtalmique et la lenteur de la perte de la vision, n'ont pas une grande valeur. Il se peut en effet que, par suite d'une hémorrhagie abondante dans l'espace sous-vaginal, la vision soit subitement abolie.

Lorsque la tumeur a pour siège la partie intracrânienne ou le

1. De Græfe, *Arch. f. Opht.*, XII, 2, 1866.
2. Recklinghausen, *Arch. f. Opht.*, X, p. 201.
3. Baumler, *Klin. Mbl.*, XXIV, p. 5.
4. Hartmann, *Arch. f. Opht.*, XXXIV, 4, p. 188, 1888.

chiasma, l'exorbitis fait défaut, et tout se passe comme pour un néoplasme de la base, sauf que les accidents cérébraux manquent souvent et que la vision subsiste plus longtemps.

En cas de tubercules, de gommes syphilitiques et d'épaississement scléreux du nerf succédant à des ostéites du sphénoïde et du trou optique, il y a peu ou pas d'exophtalmie, et c'est en ayant recours aux commémoratifs qu'on arrive au diagnostic. Signalons pour mémoire le fait unique de Michel[1] relatif à l'épaississement scléreux du chiasma et du nerf optique droit chez un individu atteint de lèpre.

Le traitement consiste dans une intervention chirurgicale hâtive. Lorsque la vision est entièrement perdue, le mieux est de pratiquer l'énucléation et de réséquer le nerf le plus loin possible.

Lors de complications cérébrales, il faut s'abstenir. Toutefois une céphalalgie périodique non accompagnée de vomissements ni d'autres signes méningitiques ne saurait créer une contre-indication formelle. A ce propos, nous rappellerons l'observation d'un malade, chez lequel nous fîmes l'énucléation avec succès durable, bien qu'il se plaignît de maux de tête, et que l'exorbitis ainsi que l'atrophie remontassent à près de quatre ans. La tumeur, du volume d'une amende, offrait le type des endothéliomes, et remplissait l'espace vaginal jusqu'au voisinage du trou optique.

Dans les cas peu avancés, on pourrait, à l'exemple de Knapp[2], tenter l'extirpation de la tumeur en conservant le globe; mais, comme on n'est jamais sûr de réussir, il ne faut s'engager qu'avec réserve.

Pour éviter les récidives, l'ablation complète et la rugination du périoste sont nécessaires.

V

VERRUCOSITÉS HYALINES DU DISQUE OPTIQUE

Les verrucosités de la papille étaient envisagées par Müller[3], Iwanoff[4], Liebreich et d'autres comme des productions de la membrane élastique de la choroïde qui, à un moment donné de leur évolution, finissent par empiéter sur le disque optique. Depuis les publications récentes de Schœffer[5], Aucke[6], Remack[7], Gessner et surtout celles de

1. Michel, *v. Græfe Arch.*, XIX, 2, 1873.
2. Knapp, *Zehender M. B.*, 1874, p. 439.
3. Muller, *Gesammelte u. unterlassen Schriften*, I, p. 350.
4. Ivanoff, *Klin. M. B.*, VI, p. 425.
5. Schœffer, *Centr. f. Augenh.*, 1884.
6. Aucke, *ibid.*, 1885.
7. Remack, *ibid.*, 1885.

Hirschberg[1], Circincione[2], Gurvitsch[3], Purtscher[4] et Schweinitz[5], on tend à admettre qu'à côté de verrucosités papillaires limitrophes, il en existe d'autres développées directement dans le tissu du nerf.

Tantôt il s'agit d'yeux séniles, tantôt de rétinites et d'irido-choroïdites anicennes, ou de glaucomes invétérés.

Le plus ordinairement ces productions siègent des deux côtés, soit seules, soit combinées à celles de la choroïde. Leur lieu d'implantation est la périphérie de la papille, où elles constituent en se multipliant une sorte de chapelet rappelant des stalactites, ainsi que Masselon[6] en a fait la remarque. Placées sous les vaisseaux, elles les soulèvent en refoulant au besoin l'anneau pigmentaire qui encadre le disque optique, et suivant qu'elles proéminent plus ou moins, apparaissent blanches ou grises. Ce qui les distingue, c'est que la vision reste indemne, quel que soit leur nombre.

Des recherches histologiques de Gurvitsch, il résulte que les conglomera évoluent en plein tissu nerveux et sont indépendants des vaisseaux; même ceux placés à la périphérie sont toujours séparés de la choroïde par une couche de fibres nerveuses. Au niveau de ces corps, les fibres optiques et le stroma sont interrompus pour former une cavité dépourvue de parois propres; leur masse est homogène, et, après durcissement au Muller osmié, se colore fortement par le carmin et la glycérine hématoxylique. Les plus fortes saillies sont stratifiées d'une façon peu nette, ce qui les rapproche des corps amyloïdes de la prostate, au moins comme aspect. Les acides concentrés les attaquent et les désagrègent sans les dissoudre; dans aucun cas, on ne trouve la réaction de l'amyloïde par l'iode, et la calcification partielle est rare.

Grâce à ces caractères, il est permis de conclure qu'il s'agit là d'une matière mucilagineuse sans structure propre, dont il est difficile de déterminer la nature. Ce qui les distingue des verrucosités de la choroïde, c'est que ces dernières sont moniliformes et toujours tapissées d'un revêtement de cellules pigmentaires.

1. Hirschberg. *Central. f. Aug.*, 1880-84-85.
2. Hirschberg et Circincione, *ibid.*, 1891.
3. Gurvitsch, *ibid.*, 1891.
4. Purtscher, *ibid.*, 1891.
5. Schweinitz, *Trans. of the Amer. Ophtalmol. Society*, p. 341, 1893.
6. Masselon, *Infiltration vitreuse de la rétine*, Paris, 1884.

VI

ATROPHIE OPTIQUE

L'atrophie optique est généralement consécutive aux névrites, à la sclérose et aux traumatismes du nerf.

Quelle qu'en soit l'origine, elle se caractérise par la décoloration de la papille, à quoi s'ajoutent une excavation plus ou moins accentuée et le rétrécissement des vaisseaux. La couleur varie du gris au blanc pur : d'où la distinction en atrophies *blanche* et *grise*.

D'une façon générale, l'atrophie *blanche* reconnaît pour cause divers processus méningitiques, la phlegmasie du nerf et de ses gaines, ou sa dégénérescence par compression; de là le nom d'atrophie *cérébrale* qui sert encore à la désigner. Au contraire, l'atrophie *grise* dite *spinale* témoigne de l'altération sclérosique des centres médullaires, des noyaux gris de l'encéphale et du nerf optique. Cependant cette distinction est loin d'être absolue, et l'on s'exposerait à des erreurs graves si l'on voulait préciser le siège et la nature de la lésion, en se fondant exclusivement sur la couleur. On sait en effet que dans une même variété d'atrophie, la coloration subit des modifications suivant la durée de la maladie, le degré d'anémie du tissu nerveux et la pigmentation plus ou moins prononcée de la choroïde adjacente. Pour ne citer qu'un exemple, nous rappellerons l'aspect gris transparent que revêt le nerf optique sur les yeux phtisiques, alors qu'au début il est d'un blanc laiteux.

La papille est aplatie ou légèrement excavée, presque jamais surélevée. Une excavation profonde ne s'observe que dans l'atrophie sénile ou le glaucome chronique.

Les troubles visuels ne marchent pas toujours de pair avec le degré de la décoloration. C'est ainsi qu'avec un aspect normal ou à peu près, on peut trouver un abaissement disproportionné de l'acuité visuelle, alors qu'ailleurs on constate la conservation de la fonction avec une papille absolument blanche et fortement excavée.

Au sujet de l'excavation, il faut se rappeler qu'on la rencontre à des degrés divers à l'état normal. Förster[1] en a signalé le premier l'existence, et Jæger l'a vue s'étendre à la presque totalité du disque optique.

En cas de doute, la conservation ou la déchéance du fonctionnement rétinien serviront à distinguer l'excavation physiologique prononcée de celle pathologique.

1. Förster, *Arch. f. Opht.*, III, 2, 1857.

PLANCHE VII.

(P. 704.)

Fig. I. — **Atrophie grise ou spinale du nerf optique.**

Ce type d'atrophie se retrouve couramment dans le tabes, et représente également le dernier stade de l'atrophie blanche.

L'aspect de disque optique ne diffère du précédent que par sa coloration gris bleuâtre ou gris fer uniforme, sans changement de niveau. Les vaisseaux centraux conservent longtemps leur volume, sauf peut-être les artères, qui se réduisent à la fin. Comme la couleur normale du nerf optique varie suivant les sujets et les races, on ne saurait fonder un diagnostic exact sur la seule coloration grise de la papille.

Fig. II. — **Atrophie blanche ou cérébrale du nerf optique.**

Le disque optique à peine ou pas excavé offre une couleur blanche ou très légèrement grisâtre, uniforme, bien que plus accentuée au centre et vers la moitié temporale. L'anneau scléral apparaît nettement et autour de lui la bordure pigmentaire de la chorio-rétine. A part une faible diminution du calibre des artères et une légère dilatation des veines, les vaisseaux centraux conservent leur niveau et leur direction physiologiques.

Fig. 1

Atrophie optique grise.

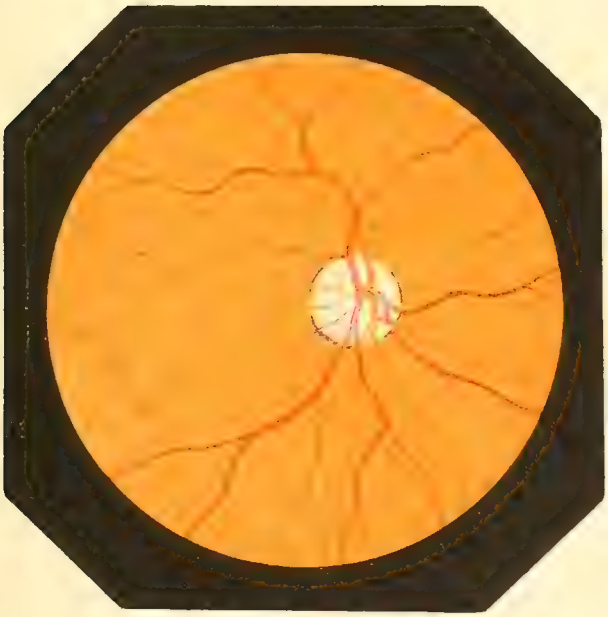

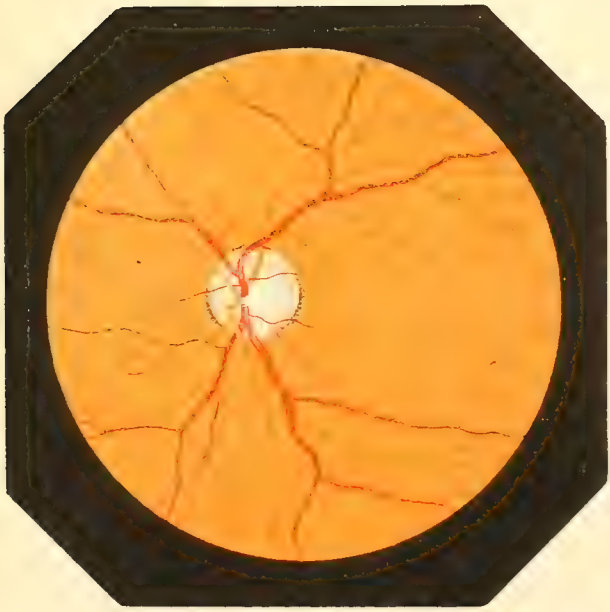

Fig. 2.

Atrophie optique blanche.

Nicolet del. et lith. J. Masson, Edit. Paris Imp.ie Lemercier Paris

A. — ATROPHIE BLANCHE OU CÉRÉBRALE

L'atrophie blanche est *acquise* ou *congénitale*, et succède à des processus névritiques ayant la plupart du temps pour origine les centres.

A l'ophtalmoscope, la papille apparaît d'un blanc uniforme qui tranche vivement sur le reste du fond de l'œil. Les bords en sont bien délimités ou quelque peu flous et striés, suivant que l'atrophie a été précédée ou non de stase; distinction importante au point de vue du diagnostic.

A mesure que l'affection se prononce, les vaisseaux centraux, particulièrement les artères, se rétrécissent et deviennent filiformes, outre qu'ils sont souvent bordés d'un liséré blanc, envisagé par Iwanoff comme de la périvasculite. Alors aussi le disque se rapetisse par suite de la rétraction cicatricielle du stroma; plus rarement, il s'excave au point de laisser voir la lame criblée. A une période avancée, il perd sa couleur blanche pour prendre un aspect bleuâtre, verdâtre ou franchement gris, ce qui tient à la disparition totale des tubes nerveux et à la dégénérescence cirrhotique du stroma.

Que la vision soit défectueuse ou totalement abolie, les pupilles deviennent mydriatiques et le champ visuel se rétrécit d'une façon irrégulièrement concentrique; exceptionnellement il s'ajoute un scotome central complet ou annulaire. L'acuité ne tarde pas à décroître, alors même que l'atrophie est partielle; rarement la fovea conserve sa fonction au point de permettre à l'individu de déchiffrer les plus fins caractères, ainsi que nous en avons observé un exemple.

L'examen histologique démontre la disparition progressive des gaines myéliniques et des cylindres-axes, pendant que le stroma se tasse et offre des vacuoles. Grâce au réactif de Weigert, on parvient à différentier les îlots atrophiés des parties restées saines. Quant au mode de disparition des faisceaux nerveux, il n'a rien de constant, et souvent au milieu d'une portion atrophiée, on rencontre des fibres intactes. Dans la période de dystrophie grise le tissu, devenu demi-transparent, contient çà et là des globes hyalins, ainsi que des amas calcaires.

Le pronostic varie d'après l'origine de l'atrophie et l'époque de son évolution.

Le traitement doit viser avant tout la cause. Parmi les moyens proposés, les injections de strychnine et les courants continus sont à recommander; l'antipyrine nous a également rendu des services. A. Græfe et tout récemment Boé disent s'être bien trouvés du lactate

de zinc, auquel on pourrait substituer le phosphure, doué d'une action supérieure.

B. — ATROPHIE GRISE OU SPINALE

Sauf au début, l'atrophie grise procède sans signes congestifs apparents, et la papille se décolore progressivement de la moitié temporale à la moitié nasale. Les vaisseaux conservent longtemps leur volume et ne décrivent pas de crochets. Bien que variable, la couleur du disque optique tranche moins sur le fond de l'œil que dans le type précédent; les bords sont nettement délimités, et l'anneau choroïdien se prononce, à mesure que l'atrophie s'accentue. La lame criblée devient alors apparente, et les artères se rétrécissent, tandis que les veines gardent leur volume.

Le champ visuel pour le blanc et les couleurs se réduit de la périphérie au centre, avec délimitation plus irrégulière encore que dans l'atrophie blanche. La pupille tantôt dilatée, tantôt rétrécie, conserve ou non ses réflexes physiologiques.

L'atrophie grise se lie presque toujours à des affections de la moelle, de la protubérance ou du bulbe, en tête desquelles on doit placer le tabes. Wharton-Jones[1] ajoute les lésions traumatiques de la moelle, et Allbutt[2] invoque l'influence des accidents de chemin de fer. Nous pensons, en ce qui concerne cette dernière étiologie, qu'on a dû confondre l'amblyopie par atrophie avecc elle hystéro-traumatique, bien connue aujourd'hui.

L'anatomie pathologique, le pronostic et le traitement seront exposés à propos de l'atrophie tabétique.

ATROPHIE TABÉTIQUE

L'atrophie liée au tabes évolue le plus souvent dans les premiers stades de l'ataxie. Berger[3], sur 44 observations où le début a été noté, en trouve 29 dans le stade préataxique, 12 à la période ataxique et 3 à celle paralytique. Il n'en reste pas moins établi qu'on peut l'observer dix et quinze ans après l'apparition des symptômes généraux. Fréquemment un seul œil est atteint, et l'intervalle qui s'écoule entre la paralysie du premier et celle du second peut varier de deux mois à dix ans. En général l'atrophie commence deux fois plus souvent à gauche qu'à droite.

La marche est lente et, d'après Gowers[4], la cécité est d'autant plus

1. Wharton-Jones, *Brit. Med. Journ.*, 1867.
2. Allbutt, *Med. Times and Gaz.*, 1868.
3. Berger, *Arch. f. Augenh.*, XIX, p. 301, 1889.
4. Gowers, *Neurolog. Centralbl.*, 1883.

prompte que la lésion se montre plus tôt. Pour Berger, c'est environ au bout de trois ans que l'amblyopie dégénère en amaurose totale.

D'autres troubles oculaires précèdent l'atrophie ou l'accompagnent. On a signalé un léger myosis palpébral qui dégénère souvent en spasme de l'orbiculaire, chaque fois qu'on invite le malade à fermer les yeux. L'épiphora, sur lequel Petrolacci[1] a particulièrement insisté, est assez fréquent et ordinairement bilatéral ; il s'accentue avec les progrès de la maladie et peut être rattaché autant à une légère éversion de la paupière qu'à une hypersécrétion lacrymale. Le tonus serait, suivant Berger, généralement abaissé; ce qui tient sans doute à une diminution de la pression sanguine. D'après Charcot[2], l'inégalité pupillaire est fréquente. La mydriase, commune au début et à la période paralytique, est rare dans celle ataxique où le myosis se rencontre dans plus de la moitié des cas et se caractérise, d'après Berger, par la forme ellipsoïde de la pupille.

L'étude des reflexes pupillaires est des plus importantes. En général, celui lumineux disparaît, alors que l'accommodateur subsiste, ainsi que Argyll-Robertson[3] l'a établi le premier. Ce symptôme et le myosis sont communs dans la période préataxique, et s'observent rarement dans d'autres affections, telles que la syphilis cérébrale (Stolzenberg) et l'intoxication par le sulfure de carbone (Uhthoff[4]). Des contractions avec dilatations alternatives de la pupille constituent le signe de Gowers, propre à la période initiale.

La paralysie accommodative, passée sous silence par beaucoup d'auteurs, a été rencontrée par Erb[5], Gowers[6], Galezowski[7], Hirschberg[8] et Berger. Ce dernier l'envisage comme fréquente, surtout dans les phases ataxique et paralytique, où elle se lierait à la mydriase dans le tiers des cas.

Les secousses cloniques des muscles oculaires, sur lesquelles Friedreich a appelé l'attention, et qu'on a confondues à tort avec le nystagmus, sont communes; au contraire l'ataxie prononcée des muscles du globe (Charcot[9] et Althaus[10]) est exceptionnelle.

Les paralysies oculaires sont fréquentes, et, en réunissant diverses statistiques, on les trouve mentionnées 35 fois sur 100. Il en est de

1. Petrolacci, Thèse de Montpellier, 1886.
2. Charcot, *Recueil d'opht.*, nov. 1887.
3. Argyll-Robertson, *Edinburgh Med. Journ.*, 1869.
4. Uhthoff, *Græfe's Arch.*, XXXIII, 1.
5. Erb, p. 147.
6. Gowers, *l. c.*
7. Galezowski, *Soc. de Biologie*, 1883, avril.
8. Hirschberg, *Centralb. f. Augenh.*, 1888, p. 60.
9. Charcot, *l. c.*
10. Althaus, p. 169.

passagères et de permanentes; les premières se rencontrent surtout dans la période préataxique. Pour Erb, Charcot et Berger, l'oculomoteur serait le plus atteint, surtout le filet qui innerve l'élévateur de la paupière. D'après Watteville[1], Landolt et v. Græfe, l'insuffisance de la convergence s'observerait communément au début.

Lors d'ophtalmoplégie extérieure, Woinow et Berger ont trouvé le moteur oculaire externe plus souvent pris que la sixième paire; la paralysie du pathétique est relativement rare et d'ordinaire associée à celle des autres nerfs moteurs.

La plupart de ces paralysies sont très certainement d'origine nucléaire, bien qu'il puisse en exister de périphériques, ainsi que le prouve l'examen anatomique de Déjerine. Pierret pense toutefois qu'on pourrait invoquer un processus névritique descendant, ayant disparu à son point d'origine nucléaire.

Signalons l'anesthésie et l'hyperesthésie du trijumeau, l'insensibilité du pharynx (Charcot), la parésie de la portion bucco-palpébrale du facial, la dysacousie (Marie et Walton[2]), les crises laryngo-pharyngées, les palpitations et les gastralgies dues à la participation du pneumogastrique; finalement, la polyurie et la glycosurie.

Nous ne reviendrons pas sur les caractères ophtalmoscopiques décrits précédemment à propos de l'atrophie grise en général.

Les symptômes fonctionnels sont des plus importants. Au début, la rétine se trouve incommodée par toute lumière vive, et les malades aperçoivent des éclairs ou des mouches volantes. Une sorte de brouillard s'interpose entre l'œil et les objets, ce que Samelsohn attribue à une excitation du nerf optique. Certains sujets accusent de l'érythropsie; (Leber et Berger); la dyschromatopsie est la règle, et commence par le vert pour aboutir au bleu.

Le champ visuel se rétrécit irrégulièrement sous forme d'encoches de la périphérie au centre, davantage du côté temporal et presque symétriquement sur les deux yeux. La forme hémianopsique est exceptionnelle, et n'a été signalée que par Gowers et Berger. Le scotome central n'est guère plus commun, et nous ne saurions citer que les cas de Bunge[3], Althaus, Berger et un qui nous est propre.

Les altérations anatomiques débutent par la périphérie du nerf, sous forme de foyers qui peuvent remonter jusqu'au chiasma, les bandelettes et les ganglions sous-corticaux. La papille, constituée exclusivement de cylindres-axes, s'altère la première et offre l'atrophie la plus prononcée, tandis que le tronc nerveux, riche en éléments conjonctifs et névrogliques, conserve longtemps son volume.

1. Watteville, *Neurol. Centralb.*, 1887, n° 10.
2. Marie et Walton, *Rev. de Med.*, 1885, janvier.
3. Bunge, *Ueber Gesichtsfeld und Faserverlauf*, etc., Halle, 1884, p. 15.

Vu la rareté des examens histologiques, nous rapporterons celui de Popoff [1].

Il s'agissait d'un tabes avancé datant de huit ans, compliqué à la fin d'attaques apoplectiformes avec symptômes de périencéphalite. Il y avait eu amaurose bilatérale complète par atrophie, myosis modéré et signe de Robertson.

Les nerfs optiques furent trouvés gris, notablement réduits de volume, et le tubercule quadrijumeau antérieur gauche plus aplati que le droit. Tout l'appareil optico-chiasmatique, traité par la méthode de Pal et soumis à des coupes successives, a montré ce qui suit :

Chiasma en grande partie atrophié, sauf en haut et en bas où l'on rencontre de nombreuses fibres myéliniques intactes, dont la majeure partie se croisent sur la ligne médiane ; bandelettes optiques dépourvues de fibres nerveuses, excepté au niveau de leur bord postérieur ; nerf atrophié, surtout au voisinage du globe ; un seul faisceau inféro-interne et quelques fibres éparses au centre étaient conservés.

L'auteur confirme par ce fait l'opinion généralement admise que dans le tabes les lésions débutent par l'extrémité terminale du nerf, pour de là gagner le bout central. Il insiste sur l'atrophie plus prononcée du faisceau direct, mais sans pouvoir affirmer qu'il en soit toujours ainsi.

L'atrophie tabétique est plus commune chez l'homme que chez la femme, dans la proportion de 70 à 80 pour 100. C'est entre trente et cinquante ans qu'on l'observe surtout, bien qu'on puisse la rencontrer plus tôt et même dans le bas âge ; il s'agit peut-être alors du tabes héréditaire ou maladie de Friedreich.

Sans vouloir discuter l'origine syphilitique du tabes et de l'atrophie optique qui en dépend, nous dirons que l'infection spécifique constitue une prédisposition manifeste, et se retrouve dans le tiers des cas environ. Mais elle n'est pas la seule cause, et souvent il faut faire entrer en ligne de compte l'alcoolisme, le surmenage, les excès vénériens, l'arthritisme et jusqu'au seigle ergoté et la pellagre ; ajoutons que bien des tabétiques sont des névropathes héréditaires.

Le pronostic est grave, et jamais, pour notre compte, nous n'avons observé de guérison. Après un temps plus ou moins long, et quel qu'ait été le traitement, l'affection aboutit à la cécité. Ce qui a pu en imposer parfois sur la valeur de telle ou telle médication, c'est qu'on attribue les périodes d'arrêt communes dans le tabes à l'effet du médicament. Telle est l'opinion de Leber et de Charcot sur le mercure ; et l'on peut en dire autant de l'iodure de potassium, de l'arsenic, du cyanure d'or, du nitrate d'argent, du seigle ergoté, du phosphure de

1. Popoff, *Journ. Neurol. de Kazan*, n° 1, 1895.

zinc, des injections de strychnine et de pilocarpine, de l'hydrothérapie, des eaux thermales de La Malou et des injections de suc testiculaire. Les moyens mécaniques, tels que l'élongation du nerf et la pendaison, n'ont guère donné de meilleurs résultats. Notre impuissance reste la même, que le tabes soit syphilitique ou non.

C. — ATROPHIE OPTIQUE CONGÉNITALE

L'atrophie congénitale et l'amblyopie ou la cécité qui en résultent passent généralement inaperçues dans les premiers temps. Ce n'est que lorsque l'enfant commence à se servir de ses yeux qu'on est frappé de l'aspect vague et vacillant du regard; de là résulte une réelle difficulté pour distinguer l'amaurose congénitale de celle évoluant en bas âge.

Parmi les malades, certains sont bien constitués, alors que d'autres offrent des vices de conformation du crâne, sont hydrocéphales, peu intelligents et même idiots; à cela s'ajoute la parésie des membres inférieurs, plus rarement de l'hémiplégie.

Rien de constant au point de vue ophtalmoscopique; tantôt les papilles sont normales ou à peine troubles et décolorées, tantôt elles apparaissent atrophiées en partie ou en totalité, avec réduction des artères et conservation des veines. Le reste du fond de l'œil est habituellement normal; par exception on a noté de la rétinite pigmentaire, comme dans l'observation de Schmidt[1] et celle de Nettleship[2] où il existait des plaques décolorées sans encadrement noir. Il se pourrait que la fréquence de ces lésions rétiniennes soit plus grande, et qu'à cause de leur siège excentrique elles échappent à l'ophtalmoscope, alors surtout qu'on néglige l'anesthésie chloroformique et la dilatation préalable de la papille.

Jæger[3] et Mauthner[4] ont signalé la décoloration bleuâtre de la papille avec intégrité de la vue. Comme les vaisseaux étaient bordés d'un liséré blanchâtre, Leber[5] envisage ces cas comme des névro-rétinites intra-utérines, ayant respecté les fibres nerveuses conductrices.

Chez les enfants, dont la vision a décliné quelques mois après la naissance, on a souvent noté des signes méningitiques, tels que : convulsions, fièvre et vomissements. Il y a lieu de présumer alors une méningite de la base englobant jusqu'aux enveloppes de la moelle, ainsi que le prouvent les paraplégies et les hémiplégies concomitantes.

1. Schmidt, *Klin. Mbl.*, 1874, p. 29.
2. Nettleship, *Trans. of Opht. Soc. U. K.*, IV, p. 243, 1884.
3. Jæger, *Ophthalmoscop. Handb. Atlas*, VII, fig. 40.
4. Mauthner, *Lehrb. d. Ophthalmoscopie*, p. 267.
5. Leber, *Arch. f. Opht.*, XVII, 2, p. 249.

Bien qu'élargies, les pupilles conservent leurs réflexes; le disque optique normal dans plus de la moitié des cas se décolore ou s'atrophie dans le reste, avec cette particularité que la lésion peut n'exister que d'un seul côté. Ultérieurement, la vue se rétablit en partie ou en totalité, ou bien la cécité devient définitive.

Le pronostic est d'autant plus défavorable que l'affection débute en bas âge, que la cécité est accentuée, et qu'il s'agit d'enfants héréditairement prédisposés. Dans les cas bénins, tout se réduit à de l'amblyopie qui presque toujours se complique d'achromatopsie ou de dyschromatopsie persistantes, preuve que le tractus optique est intéressé. L'absence de lésions papillaires ne constitue pas une objection sérieuse, vu que David Lees, dans la méningite basilaire postérieure, où le renversement de la tête est un signe pathognomonique, a souvent noté le défaut de papillite. De leur côté, Gee et Barlow ont rencontré à l'autopsie un épanchement séreux dans les méninges et les ventricules lié à l'atrophie du nerf.

Sur les dix-neuf cas relatés par Nettleship, les antécédents tuberculeux et syphilitiques paraissaient hors de cause. Dans ses observations 17 et 18, les parents, cousins au premier degré, avaient eu d'autres enfants nés aveugles. Chez le numéro 17, la cécité, exempte d'atrophie optique, s'accompagnait de kératocone à droite et de plaques atrophiques sur les deux rétines. Le frère aîné, âgé de vingt-neuf ans, était amblyope sans dyschromatopsie, et une sœur ainsi qu'un autre frère avaient succombé phtisiques.

L'atrophie, avec défectuosité progressive de la vue, apparaissant de seize à vingt-trois ans, n'est pas moins intéressante. Elle a été l'objet de nombreuses publications, parmi lesquelles il nous suffira de citer celles de v. Græfe[1], Leber[2], Prouff[3], Mooren[4], Alexander[5], Daygenet et Higgins[6], Norris[7], Habertson[8] et Somya[9]. L'hérédité jouit d'une influence incontestable, et la transmission presque exclusive aux garçons se fait du côté de la mère, qui d'ordinaire reste indemne. En supposant qu'elle contracte de nouveaux liens, elle n'en continue pas moins à transmettre l'affection aux garçons de la seconde lignée. En dehors du fait controversé de Mooren, la consanguinité ne semble jouer aucun rôle.

1. Græfe, *Arch. f. Opht.*, IV, 2, p. 266.
2. Leber, *ibid.*, XIV, 2, p. 164.
3. Prouff, Thèse de Paris, 1873.
4. Mooren, *Ophthalmiatriche Beob.*, 1867, et *Opht. Mitth.*, 1874.
5. Alexander, *Klin. Mbl.*, 1874, p. 62.
6. Daygenet, *ibid.*, 1880.
7. Norris, *ibid.*, 1880.
8. Habertson, *Arch. f. Aug.*, XX, p. 230.
9. Somya, *Klin. Mbl.*, 1892, p. 256.

Aux troubles visuels s'ajoutent fréquemment de la céphalée, des vertiges, des palpitations, de l'engourdissement des membres, voire même l'épilepsie et l'aliénation mentale, dont nous avons recueilli un exemple. Presque toujours les deux nerfs optiques s'atrophient à la fois ou successivement. Les troubles fonctionnels résident surtout dans la perte de l'acuité visuelle par l'apparition d'un scotome central pour le blanc et les couleurs. Grâce à la longue conservation du champ périphérique, les malades continuent à se conduire, jusqu'au moment de la cécité complète. Au début, certains d'entre eux deviennent nyctalopes et sont facilement éblouis par la lumière du jour.

Dans les premiers stades, l'ophtalmoscope montre une légère hyperhémie de la papille, après quoi l'atrophie blanche et le rétrécissement des vaisseaux dominent. Plus tard, le disque optique s'excave, devient gris ou bleuâtre, et laisse apercevoir la lame criblée.

Le pronostic est grave, l'affection s'étant toujours montrée progressive et presque incurable. Ce n'est que chez les syphilitiques héréditaires que le mercure pourrait avoir une action favorable. De même chez les individus débilités, les toniques, le fer et la strychnine concourent au rétablissement de la vue, mais lors d'atrophie incomplète.

L'anatomie pathologique est difficile à établir, vu le petit nombre de dissections et la variété très grande des faits cliniques.

Charcot et Tourner[1], chez une jeune fille épileptique peu intelligente et née aveugle avec défaut de développement de la moitié du corps, contracture des extrémités, pied bot et main bote, ont noté : l'atrophie de l'hémisphère cérébral droit, de la couche optique, du corps strié, des pédoncules cérébraux et des pyramides antérieures, de la moitié gauche du cervelet et de la moelle. Les nerfs optiques, le chiasma et le tractus étaient atrophiés; les tubercules quadrijumeaux, intacts.

Edmunds[2] a rencontré l'hydrocéphalie, un arrêt d'évolution des hémisphères et des couches optiques, tandis que les corps striés, le cervelet, les autres parties du cerveau et les tubercules quadrijumeaux étaient en apparence sains.

Schirmer[3], à l'autopsie d'une fille née aveugle, et dont un frère l'était également, trouva une atrophie optique ascendante plus prononcée dans le nerf droit. L'endothélium de la gaine piale avait notablement proliféré et la rétine était presque saine. Comme dans l'observation de Leber[4], le lobe occipital était le siège de foyers de sclérose contenant de nombreux corps amyloïdes; chiasma et tractus normaux;

1. Charcot et Tourner, *Soc. de biol.*, IV, p. 191, 1853.
2. Edmunds, *Pathol. Trans.*, 1882.
3. Schirmer, *Arch. f. Opht.*, XXXIV. 4, p. 131, 1888.
4. Leber, *ibid.*, XIV, 2. 164, et XXV, 1, 328.

papille sclérosée, y compris la couche des fibres optiques de la rétine.

Une question qui s'impose est celle de savoir si dans tous ces cas il s'agissait de processus pathologiques intra-utérins plutôt que d'un arrêt de développement. Étant donnée la grande diversité des faits, il devient très difficile, quant à présent, de se prononcer.

D. — ATROPHIE OPTIQUE DANS LA SCLÉROSE EN PLAQUES

L'affection des centres dont dépend cette atrophie n'a pas manqué d'attirer l'attention des anatomo-pathologistes. C'est Cruveilhier[1] qui en a donné la première description; son étude a été complétée depuis par Frerichs[2], Valentiner et Leyden[3], Rindfleisch[4], Zenker[5] et surtout Charcot[6]. La partie ophtalmologique a été bien étudiée par Parinaud[7], Bouicli[8], Charcot[9] et Uhthoff[10].

Ainsi que son nom l'indique, la sclérose en plaques, qu'elle débute par les centres ou qu'elle s'attaque primitivement au nerf optique, a pour caractère fondamental de se présenter sous une forme disséminée. Ce qui la distingue de l'ataxie, c'est qu'elle a pour siège la partie orbitaire du nerf, alors que le tabes s'attaque de bonne heure à la papille.

Sur une coupe transversale de la portion sclérosée, on constate une prolifération des noyaux du tissu conjonctif intra-fasciculaire; altération qui se retrouve dans la gaine piale et tout autour des vaisseaux centraux. Par contre, la névroglie y participe à peine; les gaines myéliniques disparaissent, mais non les cylindres-axes. La question de savoir si la lésion commence par les éléments nerveux ou par le tissu réticulaire interposé mérite de nouvelles études, surtout depuis les recherches de Weigert[11]. D'après cet auteur, toute atrophie optique, quelle qu'en soit l'origine, débuterait, non par le stroma, mais par les fibres nerveuses elles-mêmes. Si cela était définitivement démontré, la théorie qui divise les atrophies en *interstitielles* et *parenchymateuses* serait fortement ébranlée.

1. Cruveilhier, *Atlas d'Anatomie pathologique*, 1835.
2. Frerichs, *Haeser's Arch.*, 1849.
3. Valentiner et Leyden, *Deutch. Klin.*, 1856-63.
4. Rindfleisch, *Virch. Arch.*, 1863.
5. Zenker, *Zeitschrift f. Ration. Med.*, 1865.
6. Charcot, *Paralysie agitante et sclérose en plaques généralisée* (*Gaz. des Hôp.*, 1868, *Leçons cliniques*, 1874).
7. Parinaud, *Arch. de Neurologie*, 1883.
8. Bouicli, Thèse de Paris, et *Progrès médical*, 1884.
9. Charcot, *Phénomènes oculaires dans la sclérose en plaques et dans l'ataxie, forme fruste de la sclérose en plaques* (*Recueil d'ophtalmologie*, 1887).
10. Uhthoff, *Sclérose en plaques et troubles oculaires*, Berlin, 1889.
11. Weigert, *Centralb. f. Algem. Pathol. u. Pathol. Anat.*, Iena, t. I, 1890.

En somme, ce qui semble dominer dans la sclérose en plaques, c'est l'hyperplasie du stroma, avec conservation des cylindres-axes et destruction de leur gaine myélinique. Le fait de l'intégrité habituelle de la papille, composée exclusivement de fibres cylindraxiales, confirme les résultats fournis par l'anatomie pathologique. Une autre preuve non moins convaincante est celle donnée par Charcot[1] concernant la régénération des gaines myéliniques primitivement détruites, et le retour de la fonction visuelle momentanément troublée ou abolie. On comprend, d'après cela, que l'examen de la papille reste longtemps négatif: la décoloration, lorsqu'elle existe, n'est que partielle et limitée à la moitié temporale; les vaisseaux sont réduits et l'on aperçoit au-devant du disque optique une sorte d'exsudat nuageux. La teinte générale dans les cas avancés est d'un blanc jaunâtre, toujours avec prédominance du côté temporal. Le trouble visuel peut acquérir un degré prononcé alors que la papille est normale ou légèrement décolorée.

Les deux yeux ne sont pas fatalement atteints; l'amblyopie dure quatre à cinq mois au plus, et au bout de ce temps il survient une amélioration. Uhthoff, sur 100 observations, n'a signalé qu'un seul exemple de cécité permanente datant de six mois.

Charcot insiste sur l'apparition fréquente de perceptions lumineuses précédant les troubles de la vue. Ceux-ci consistent presque toujours en un scotome central *relatif*, rarement absolu, qui, d'après Uhthoff, se montre dans la moitié des cas sur un seul œil; quand il est bilatéral, on le trouve également étendu à droite et à gauche. Très souvent il apparaît périodiquement pendant des mois et se répète plusieurs fois par jour, sans compromettre la vision d'une façon définitive. La fatigue corporelle ou toute autre cause déprimante physique et morale contribuent à accélérer les attaques.

Au niveau de la partie scotomateuse, la lumière blanche est généralement bien perçue, tandis que le sens chromatique est fortement compromis; le bleu et le jaune disparaissent les derniers.

L'acuité visuelle est réduite, et les malades se plaignent d'un nuage grisâtre plus ou moins foncé qui les empêche de distinguer les objets avec leurs contours nets. Le trouble peut survenir brusquement ou d'une façon progressive.

D'ordinaire, le champ visuel n'est guère rétréci périphériquement, ce qui tend à prouver que la lésion occupe le centre du nerf, mais sans se borner au faisceau maculaire seul comme dans l'amblyopie alcoolique. Lorsque par exception la partie excentrique devient défectueuse, c'est toujours par l'extension du scotome central.

Un symptôme pathognomonique que l'on rencontre 58 fois sur 100

1. Charcot, *Gaz. des hôpitaux*, 1886.

est le *nystagmus* lié aux mouvements volontaires des yeux, principalement pendant l'élévation et l'abaissement.

Les paralysies musculaires associées, inconnues dans le tabes, sont communes et donnent au regard une expression hébétée; seule l'ataxie héréditaire ou maladie de Friedreich offre quelque chose d'analogue. Par contre, les paralysies isolées sont rares et intéressent aussi souvent, sinon plus, la sixième paire que la troisième; la diplopie qui en résulte est peu accentuée, et pour la mettre en évidence il faut recourir à l'artifice du verre rouge.

D'après la remarque de Parinaud, les réflexes pupillaires tant lumineux qu'accommodateurs sont conservés, et c'est à peine si au début il existe une certaine inégalité des pupilles.

En fait d'association névropathique, on a signalé un léger embarras de la parole, qui devient scandée, la paraplégie spastique et parfois l'hémiplégie apoplectiforme.

Le diagnostic différentiel doit se faire avec le tabes et la névrite rétro-bulbaire toxique.

Les caractères précédemment indiqués concernant la conservation habituelle du champ visuel périphérique, le siège commun de l'affection sur un seul œil, et la marche par attaques successives avec retour intégral de la vision après un certain temps, suffisent pour distinguer l'amblyopie par sclérose de celle résultant d'une atrophie tabétique. Par surcroît, on tiendra compte du peu d'altérations du côté des papilles, de la conservation des réflexes pupillaires, du *nystagmus* fonctionnel et du tremblement *volitionnel* des membres.

La névrite rétro-bulbaire aiguë à évolution rapide et sans signes ophtalmoscopiques au début, pourrait prêter à confusion. Mais en se rappelant qu'ici le scotome central est plus prononcé, souvent même absolu, la distinction sera facile. De même, dans l'amblyopie toxique pure, on tirera parti de la bilatéralité du scotome, qui, d'après la statistique d'Uhthoff, est constante et n'a fait exception qu'une fois sur 138 cas.

En présence d'un rétrécissement périphérique du champ visuel, on pourrait hésiter entre la sclérose en plaques et l'amblyopie hystérique, affections qui parfois s'accouplent. La recherche d'autres tares de cette dernière névrose est alors nécessaire pour nous éclairer.

Sans entrer dans l'étude de l'étiologie de la sclérose en plaques, disons que, d'après Uhthoff, cette maladie serait deux fois plus fréquente chez l'homme que chez la femme, et que c'est entre vingt et cinquante ans qu'elle sévit surtout.

Le pronostic est, à tout prendre, favorable, étant donné le rétablissement habituel de la vision.

Pour ce qui est du traitement, nous n'avons rien à ajouter qui ne

soit du ressort de la névrologie pure; c'est dire qu'il n'y a aucun moyen local à proposer.

VII

AMBLYOPIES TOXIQUES

Les amblyopies toxiques, reconnaissant pour cause l'action délétère de certains agents chimiques, particulièrement de l'alcool, du tabac et du plomb, méritent d'être classées entre les névrites optiques et les amblyopies pures, dont celle hystérique est le type.

Il est à peu près certain qu'elles dépendent d'une phlegmasie chronique du nerf, peut-être aussi d'une modalité survenue dans les centres. Mais, vu la rareté des nécropsies complètes et la difficulté très grande de dévoiler la nature des lésions au microscope, nous ne pouvons rien affirmer quant à présent.

A. — AMBLYOPIE ALCOOLIQUE ET NICOTINIQUE

Cette amblyopie par sa fréquence occupe la première place et se distingue, d'après sa marche et son mode d'évolution, en *aiguë* et en *chronique*. Comme exemples d'amblyopie alcoolique survenue brusquement, on peut citer les faits relatés par Mackenzie, Deneffe[1] et Arens[2]. Les observations de Talko[3] et de Kosminsky[4] sont les seules qui se rapportent à l'amblyopie nicotinique aiguë.

Chez les alcooliques avérés, à la suite d'ingestion d'une grande quantité de boissons spiritueuses, d'excès de tabac à fumer, et mieux encore sous l'influence de ces deux causes réunies, on voit apparaître une amblyopie brusque, sans que l'ophtalmoscope révèle des changements notables du côté de la papille et de la rétine; mais cette marche suraiguë est rare, et une évolution lente constitue la règle.

Le sexe masculin y est particulièrement prédisposé, si bien que dans les statistiques d'Uhthoff[5] on ne rencontre que des hommes. Pour la part qui revient à l'alcool et au tabac, les avis sont partagés. Hutchinson[6], Berry[7], Nettleship[8], et avec eux Filehne[9], Rampoldi[10], Stoltenhoff[11],

1. Deneffe, *Presse Méd. Belge*, 1872.
2. Arens, *Bull. Soc. des Sc. Méd. du Luxembourg*, 1877.
3. Talko, *Jahresbericht*, 1871.
4. Kosminsky, *Arch. f. Ophth.*, t. XXXII et XXXIII, 1387-1888.
5. Uhthoff, *Arch. f. Opht.*, XXXII et XXXIII, 1887-1888.
6. Hutchinson, *Ophth. H. R.*, 1864, 1871 et 1874.
7. Berry, *Opht. Rev.*, 1884, p. 101.
8. Nettleship, *ibid.*, 1887, p. 227.
9. Filehne, *Arch. f. Opht.*, XXXI, 2, p. 1.
10. Rampoldi, *Ann. di Ottal.*, XIV, p. 113.
11. Stoltenhoff, *Inaug. Diss.* Bonn., 1877.

accusent presque exclusivement le tabac; d'autres, et nous sommes du nombre, incriminent l'action combinée des deux agents, surtout lorsque les boissons alcooliques sont frelatées. La statistique d'Uhthoff est à cet égard très instructive : Dans la moitié des malades il y avait prédominance d'abus alcooliques; dans les $\frac{2}{6}$ parité, et dans $\frac{1}{6}$ excès de tabac. Une seule fois nous avons observé l'amblyopie nicotinique pure, chez un vieil employé de la régie qui fumait et chiquait sans cesse. A l'appui de l'innocuité relative du tabac, nous rappellerons le peu de fréquence de l'amblyopie chez les Orientaux, qui fument d'une façon incessante, mais se livrent peu à des excès de spiritueux.

D'autres causes adjuvantes ont été signalées, telles que : le surmenage, le travail nocturne prolongé, une nourriture peu réparatrice, les secousses morales, et le refroidissement brusque, dont l'action provocatrice est indéniable. Pendant le siège de Paris, nous avons observé un grand nombre d'amblyopies toxiques chez des mobiles qui bivaquaient la nuit sur les remparts. Le travail prolongé dans les ateliers mal aérés et surchauffés, surtout lors de métiers sédentaires, constitue une autre condition défavorable. Toute chose égale, l'alcool concentré ou de mauvaise qualité, l'absinthe et les tabacs riches en nicotine ont une action plus rapidement délétère. De tous les modes d'emploi du tabac, celui de chiquer est le plus funeste. Enfin le chômage chez les individus chroniquement intoxiqués, en ralentissant la désassimilation, suffit parfois à faire éclater l'amblyopie.

La symptomatologie de l'affection est des plus nettes.

Chez des sujets de trente à soixante ans, on voit survenir d'une façon insidieuse et lente un abaissement progressif de l'acuité visuelle. Par un examen attentif, on découvre un scotome central relatif, de forme ovalaire et à grand axe horizontal; le centre correspond quelque peu en dedans de la fovea, par suite de l'extension plus prononcée vers la tache aveugle de Mariotte, qui toutefois reste indépendante, au moins dans les premiers stades.

D'après Hirschberg[1], cette disposition paracentrale serait propre à l'intoxication nicotinique, alors que dans celle par l'alcool le scotome aurait la macula pour centre. De même l'achromatopsie totale pour le rouge et le vert se rencontrerait seulement dans l'amblyopie par le tabac. Pötschke[2] partage cet avis, tandis que Treitel[3], Uhthoff[4], Grœnow[5] et avec eux la plupart des ophtalmologistes contestent la valeur

1. Hirschberg, *Deutsche Zeitschr. f. Klin. Med.*, 1878, nos 17 et 18.
2. Pötschke, *Inaug. Diss.* Dorpat, 1886.
3. Treitel, *Krankheit des Nervösen Scheapp*, Berlin, 1879.
4. Uhthoff, *Loco citato.*
5. Grœnow, *Arch. f. Opht.*, XXXVIII, 1, p. 1, 1892.

de cette distinction. Rarement le champ visuel périphérique est intéressé.

Parmi les troubles généraux, nous mentionnerons les nausées, les vomissements surtout fréquents le matin au réveil, l'insomnie accompagnée d'hallucinations visuelles, le tremblement caractéristique des mains, un aspect enluminé et d'autres fois terreux du visage; finalement, une odeur acétonique de l'haleine qu'on ne saurait confondre qu'avec celle des diabétiques avancés. Les individus intoxiqués par le tabac ont un aspect cachectique, sont abattus et se plaignent de palpitations.

A mesure que le scotome central de relatif tend à devenir absolu, l'acuité visuelle tombe au quart et au-dessous, rendant bientôt toute occupation impossible, bien que le malade puisse continuer à s'orienter librement, grâce à la conservation à peu près constante du champ visuel périphérique. Un éclairage intense provoque de l'éblouissement, et la vision est relativement meilleure au crépuscule qu'au grand jour; ce qui s'explique, croyons-nous, par l'épuisement rapide du sens lumineux et le rétrécissement réflexe de la pupille sous l'influence d'une lumière vive.

Toujours est-il que la sensibilité pour le blanc est affaiblie au niveau du scotome. On s'en assure en faisant fixer de petits disques clairs de 5 à 10 millimètres de diamètre, qu'on fait cheminer lentement sur l'arc périmétrique de la périphérie au centre, pendant que l'individu regarde monoculairement le point 0 du périmètre. Dans ces conditions, chaque fois que le disque traverse la région de la macula, le malade éprouve une sorte d'éclipse qui lui fait apparaître le blanc de couleur grise plus ou moins foncée. Si Förster, Krenchel et Wilbrand ont nié ce caractère, c'est qu'ils ont sans doute employé des disques d'un diamètre trop grand pour l'étendue du scotome.

Un signe pathognomonique réside dans la dischromatopsie centrale qu'il faut dès lors rechercher avec la plus minutieuse attention. Tout au début, seules les nuances sont intéressées; mais bientôt les tons s'effacent à leur tour. C'est ainsi que le vert apparaît gris, le rouge devient brun, le jaune est confondu avec le blanc, tandis que le bleu est nettement perçu.

Au point de vue de la clarté, le rouge semble toujours plus sombre que le vert, et dans notre cas de scotome nicotinique pur, la composante blanche du rouge faisait entièrement défaut. Chaque fois que le malade regardait à travers le trou sténopéique recouvert d'un verre rouge, il déclarait que le disque était imperforé.

A mesure que l'achromatopsie se prononce, le violet et le bleu se confondent et disparaissent à leur tour, lorsque la papille s'atrophie.

Par l'image droite et avec un faible éclairage, on trouve tout au

début une rougeur congestive du disque optique, plus rarement une légère dilatation variqueuse des veines. Ultérieurement, la moitié temporale se décolore et l'acuité visuelle diminue jusqu'à ne mesurer qu'un vingtième. L'atrophie totale est exceptionnelle et ne s'observe que dans la période ultime; de même, le scotome central *absolu* n'est pas commun. A une période avancée, il s'ajoute parfois des symptômes tabétiformes, tels que : douleurs fulgurantes, abolition du réflexe patellaire (Épéron[1]), incoordination motrice (Déjerine et Œttinger), paralysies oculaires et signe d'Argyll-Robertson (Charcot et Kruke).

L'anatomie pathologique n'est connue que depuis ces dernières années. C'est à Samelsohn[2] que nous sommes redevables de la première description; il a été suivi dans cette voie par Nettleship[3], Vossius[4], Bunge[5], Uhthoff[6] et Crismann[7].

Sur les nerfs optiques, le chiasma et les bandelettes provenant d'un individu atteint depuis longtemps de scotome central bilatéral, Samelsohn a trouvé une atrophie du *centre* du nerf, surtout prononcée au voisinage du trou optique. A cet endroit, il y avait hyperplasie du stroma conjonctif, analogue à celle qui caractérise la névrite interstitielle. Sur des coupes perpendiculaires pratiquées près du globe, le faisceau central atrophié se déviait du côté temporal pour prendre la forme d'un coin à base périphérique et à sommet dirigé en dedans. Nettleship a constaté la même disposition sur la partie du tronc attenant au globe. Près de l'œil, Vossius trouva le quart temporal atrophié; plus loin et jusqu'au trou optique, la lésion occupait le centre. Ayant poursuivi les altérations dans les bandelettes, il vit les deux bords supéro-externe et inféro-interne également atrophiés, à cette différence près que les fibres nerveuses seules étaient atteintes, le tissu interstitiel restant normal. Par contre, l'altération de la portion orbitaire résidait en une hyperplasie interstitielle prononcée, avec grains amyloïdes contenus dans la trame.

Dans six examens anatomiques, Uhthoff a toujours rencontré la lésion principale au niveau de la portion intra-orbitaire. Une fois elle était située à 1 ou 2 millimètres en arrière de la papille, une autre fois elle avançait jusqu'au trou optique, qu'elle dépassait dans les quatre derniers cas. La description de l'un d'eux est particulièrement intéressante et se rapporte à un homme de trente-quatre ans ayant

1. Eperon, *Recueil d'Opht.*, 1890.
2. Samelsohn, *Arch. f. Opht.*, 1882, 1, p. 1.
3. Nettleship, *Transacts of the Ophth. Soc.*, t. II, 1882.
4. Vossius, *Arch. f. Ophth.*, t. XXXIII, 3, p. 201.
5. Bunge, *Ueber Gesichtsfeld u. Faserverlauf. im optischen. Leitungs. Apparat.*, 1884.
6. Uhthoff, *Arch. f. Ophth.*, 1887, t. XXXII. 4, p. 95, et t. XXXIII, 1, p. 257.
7. Crismann, *Ueber Intoxications. Amblyopie. Inaug. Dissert.*, Zurich, 1887.

présenté plusieurs attaques de délirium tremens avec attaques épileptoïdes. Les papilles se montraient décolorées dans leur moitié temporale et l'acuité visuelle était réduite au tiers, sans rétrécissement périphérique du champ visuel. A cause de l'état mental du malade, il avait été impossible de savoir s'il y avait scotome central pour les couleurs. L'examen des pièces anatomiques colorées par le Weigert montra tout près du globe le faisceau maculaire atrophié et disposé sous forme de coin temporal périphérique. Vers le milieu de la portion orbitaire et au niveau du trou optique, le faisceau revêtait l'aspect

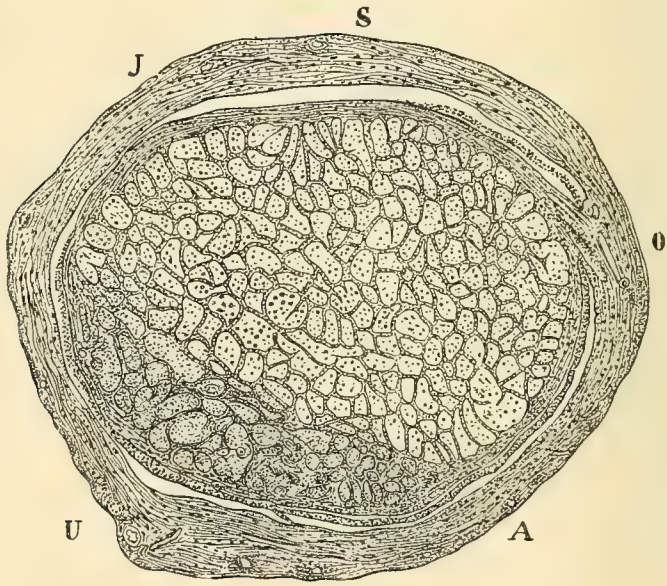

Fig. 157. — Coupe du nerf optique près du globe.

AU, portion atrophiée inféro-externe teintée en sombre. — JO, côté supéro-interne du nerf, non altéré, en clair. — S, gaine sclérale.

d'un disque central ovalaire, à grand axe vertical. Dans la portion intracrânienne, l'ovale à grand axe horizontal occupait le centre du tronc nerveux, tandis qu'au voisinage du chiasma le faisceau atrophique devenait semi-lunaire, et, dans les bandelettes, de nouveau central. Le processus pathologique n'était pas partout le même : dans la portion intra-orbitaire, il y avait hyperplasie du tissu interstitiel avec prolifération des noyaux et une grande quantité de vaisseaux néoformés disposés parallèlement; du côté de la papille et de la rétine, seules les fibres nerveuses étaient intéressées.

Tout autres étaient les lésions en arrière du trou optique jusqu'au

chiasma et aux bandelettes. Ici, comme dans le cas de Vossius, l'altération se réduisait à une atrophie simple des fibres nerveuses sans aucune hyperplasie interstitielle, ni augmentation du nombre des vaisseaux. Chose importante, au milieu du tissu atrophié, on trouvait çà et là des fibres saines entourées de gaines de myéline.

De cette description, ainsi que de celles de Vossius et de Samelshon, il résulte que, dans l'atrophie alcoolique, il s'agit d'une lésion du stroma conjonctif: celle-ci se limite au faisceau maculaire formé comme on sait de deux ordres de fibres nerveuses chiasmatiques, les

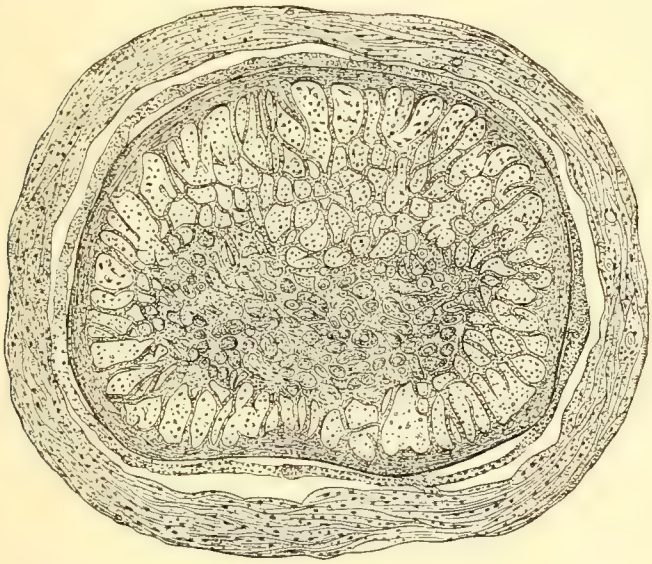

Fig. 158. — Siège central de l'atrophie dans la moitié orbitaire postérieure du nerf; prédominance de la lésion du côté temporal.

unes *croisées* allant à l'hémisphère du côté opposé, les autres *directes* aboutissant à l'hémisphère du même côté.

Le siège périphérique de la névrite ressort clairement de la sclérose de toute la portion orbitaire, alors que dans le chiasma et les bandelettes, la simple atrophie descendante, due à l'étranglement du nerf au niveau du trou optique, domine.

Sauf dans certains cas exceptionnels, la marche de l'amblyopie est essentiellement lente. Ce n'est qu'au bout de plusieurs mois que l'acuité visuelle baisse, au point de ne plus mesurer que $\frac{1}{15}$ ou $\frac{1}{20}$ de son chiffre normal.

Lorsque l'atrophie entraîne l'amaurose totale, ou s'accompagne

d'un rétrécissement périphérique du champ visuel, on est en droit d'admettre une altération d'origine centrale, venant se surajouter à celle du faisceau maculaire.

Le diagnostic, grâce aux caractères précédemment indiqués, ne saurait être douteux, surtout si l'on se rappelle qu'il s'agit d'individus âgés faisant des excès d'alcool et de tabac; seule la névrite rétro-bulbaire chronique pourrait en imposer. Pour Uhthoff, cette dernière se distingue par l'étendue du scotome souvent absolu, au moins au centre; Grœnouw ajoute le rétrécissement périphérique anguleux du champ visuel et l'atrophie précoce du disque optique. Dans le doute, le traitement peu efficace lors de névrite, aura une action rapide s'il s'agit d'amblyopie toxique pure.

Le pronostic est, à tout prendre, favorable. Il suffit la plupart du temps que le malade cesse ses habitudes alcooliques pour voir l'amblyopie se dissiper. L'existence d'un scotome central absolu ou d'un rétrécissement périphérique aggrave la situation.

Le traitement consiste avant tout dans la suppression de l'agent toxique. Pour atteindre ce but, le mieux sera de surveiller attentivement le malade, et de le placer au besoin dans un établissement spécial. On relèvera les forces digestives languissantes à l'aide d'un régime approprié, de la vie en plein air, de l'hydrothérapie, de la gymnastique et de l'administration de préparations toniques, principalement des amers. Contre l'atrophie, on aura recours aux injections sous-cutanées de strychnine, à la dose de 1 à 5 milligrammes par jour, que l'on suspendra sitôt l'apparition de crampes dans les membres.

L'application des courants continus n'est pas moins utile; on se servira de 6 à 9 éléments laissés en place pendant un quart d'heure, à une demi-heure au plus. Les électrodes seront placées sur les tempes ou encore le pôle positif sur les paupières fermées, et le négatif sur les parties latérales du cou. En cas d'atrophie prononcée, Le Fort a employé avec succès un seul élément de la pile de Daniell au sulfate de cuivre, à la condition de ne laisser passer qu'un faible courant, fournissant 1 volt 15. Pour éviter que l'oxyde de cuivre n'obstrue à la longue les orifices du vase poreux, le fabricant Morin conseille de plonger le bâton de zinc dans un mélange de fleur de soufre et de pierre ponce.

Samelshon, considérant que l'affection réside dans un processus cirrhotique ou scléreux du nerf, préconise l'iodure de potassium à la dose de 2 à 5 grammes par jour. Depuis longtemps nous employons avec succès une solution composée d'eau 500 gr., iodure de potassium 15 gr., biiodure de mercure 0,05 cent., à l'exemple de Schmidt-Rimpler qui, dans les cas de névrite rétro-bulbaire, dit s'être bien trouvé des frictions mercurielles.

Lorsqu'au début il existe un état congestif marqué de la papille et des phénomènes d'excitation générale, tels qu'insomnie et hallucinations nocturnes, on devra prescrire des sédatifs du système nerveux, le bromure de potassium, le chloral, le sulfonal et surtout l'opium.

Les saignées locales et les purgatifs, y compris le calomel, ne répondent qu'à des cas spéciaux, et doivent être employés avec la plus grande réserve.

A mesure que l'amélioration s'accentue, on voit le scotome central se rétrécir, puis disparaître, et l'acuité visuelle remonter. Il faut toutefois se mettre en garde contre les supercheries des malades qui, dans le désir d'échapper aux rigueurs du traitement, ont de la tendance à nous tromper.

B. — AMBLYOPIE DIABÉTIQUE

L'amblyopie diabétique mérite d'être rapprochée de celle d'ordre toxique, non seulement à cause de la similitude des symptômes, mais aussi par l'action délétère qu'exerce sur la vision la présence dans le sang d'une grande quantité de glucose.

Comme dans l'amblyopie alcoolique, on retrouve le scotome central pour les couleurs et l'absence de signes ophtalmoscopiques marqués. Plus tard la décoloration de la papille apparaît sur la moitié temporale. La seule particularité à signaler, c'est qu'ici on rencontre plus souvent le scotome central absolu et le rétrécissement périphérique du champ visuel; preuve qu'il existe une atrophie plus étendue du nerf. Pour expliquer ce fait, on a invoqué la continuité d'action de l'agent toxique, alors que les buveurs et les fumeurs se trouvent à l'abri de l'intoxication au moins pendant le sommeil. On peut objecter à cela que la polyurie ou diabète insipide, s'accompagne parfois du même genre d'amblyopie. Dans un cas de cet ordre relaté par de Græfe, il s'ajoutait de l'hémianopsie hétéronyme, ce qui porte à penser que la lésion avait un siège basilaire.

Étant donné que l'amblyopie glycosurique s'attaque d'une façon très inégale aux deux yeux, on a supposé l'hémorrhagie des gaines; mais ce n'est là qu'une hypothèse, et il serait plus rationnel, croyons nous, d'admettre avec Th. Leber une altération du système nerveux central.

On ne possède qu'un seul examen anatomique, celui de Nettleship[1] et Edmunds, concernant un individu de cinquante-deux ans, diabétique avancé et fumeur depuis son enfance. Les altérations du faisceau maculaire étaient les mêmes que sur la pièce de Samelshon. L'auteur anglais ayant observé une femme diabétique de trente ans atteinte du

1. Nettleship, *Trans. of the Opht. Soc. U. K.*, 1881, I, p. 124.

même scotome chromatique, incrimine dans les deux cas la glycosurie.

Le *diagnostic* ne saurait être douteux lorsque l'analyse démontre l'existence du sucre dans les urines; c'est pourquoi il faut toujours procéder à cet examen chaque fois qu'on est en présence d'une amblyopie de cause indéterminée.

Le *pronostic* varie suivant les cas :

S'agit-il d'un simple scotome central *relatif* avec conservation des forces, on peut espérer la guérison, alors même qu'il existe une certaine décoloration de la papille. Par contre, lorsque le disque optique est entièrement décoloré, et surtout s'il s'ajoute un rétrécissement périphérique du champ visuel, l'état doit être considéré comme très grave.

A côté des moyens usités en pareils cas, suppression des aliments amylacés, administration de l'iodure et du bromure de potassium, nous croyons devoir recommander l'antipyrine, qui, à la dose de 4 à 5 grammes par jour, procure un abaissement rapide du sucre. Contre l'atrophie optique, ce sont encore les courants continus et les injections hypodermiques de strychnine qui fournissent les meilleurs résultats. Étant donnée l'influence du système nerveux sur la glycosurie, on conseillera au malade de mener une vie régulière et d'éviter toute secousse morale vive.

C. — AMBLYOPIE SATURNINE

D'accord avec Gowers[1], Leber[2] et Gunsburg[3], nous distinguerons trois formes d'amblyopie par intoxication saturnine.

La *première* consiste en une amaurose bilatérale brusque, sans lésions ophtalmoscopiques, évoluant au milieu d'autres accidents cérébraux graves, tels que coma, convulsions, paralysies. Elle a pour caractères d'être transitoire et d'aboutir au rétablissement complet, ou à peu près, de l'acuité visuelle; les pupilles conservent ordinairement leurs réflexes physiologiques.

La *seconde*, de beaucoup la plus commune, procède avec lenteur et se traduit par des signes de névrite et d'atrophie optique. Au début, la papille apparaît hyperhémiée ou franchement gonflée, et présente parfois des hémorrhagies disséminées avec un liséré blanc le long des vaisseaux, comme dans l'observation de Schröder[4]; ultérieurement, l'atrophie se prononce et le champ visuel se rétrécit à la périphérie.

1. Gowers, *Medical ophthalmoscopy*, p. 231.
2. Leber, *Græfe et Sæmisch*, V, p. 886.
3. Gunsburg, *Arch. f. Augenh.*, XX, 1889, p. 255.
4. Schröder, *Arch. f. Opht.*, XXXI. 1, p. 229.

Dans certains cas, il s'ajoute un scotome central pour le blanc et les couleurs, ce qui témoigne de la participation du faisceau maculaire. Une névrite rétro-bulbaire pure sous ses deux formes, *aiguë* et *chronique*, est fort rare (Stood[1]), tandis que la paralysie de l'un ou des deux droits externes s'observe souvent. Le pronostic de cette variété n'est réellement grave qu'à la période d'atrophie, et au début le traitement du saturnisme est efficace.

La *troisième* forme consiste en une rétinite albuminurique développée sous l'influence de lésions rénales. En pareils cas, l'amblyopie ne dégénère en perte totale de la vue qu'autant qu'il se joint de la névrite.

On est encore peu fixé sur le mode d'action du plomb. Il est certain que les paralysies sensitivo-motrices et l'atrophie optique méritent d'être rattachées à l'action délétère de cet agent sur le système nerveux. Leber pense que le manque d'excrétion par les reins devenus malades provoque une accumulation de plomb dans le sang et active ainsi les effets toxiques. Dumontpallier, Renaud et Vulpian[2] ont trouvé des traces de ce métal dans le cerveau et la moelle. De leur côté, Jaccoud[3], Weber (*l. c.*) et Stood (*l. c.*) admettent l'action spastique du poison sur la musculature des artères. Kussmaul et Maier[4], également partisans de la théorie vasculaire, incriminent la périartérite et la dégénérescence hyaline des vaisseaux.

L'amaurose transitoire, qui débute brusquement et disparaît de même, fait exception. Hirschberg[5], Haase[6], Hirschler[7] et Gunsburg (*l. c.*), en tenant compte des autres signes cérébraux, céphalalgies, coma, convulsions, et de la présence de l'albumine avec tubes épithéliaux dans les urines, l'attribuent à l'urémie symptomatique des lésions rénales déterminées par le plomb. Même origine en ce qui concerne la rétinite albuminurique, qui par exception existe sans urine albumineuse, ainsi que cela a été établi par Lehmann[8].

De tous les moyens mis en usage contre l'amblyopie saturnine, l'iodure de potassium, seul ou combiné au mercure, en frictions ou injections hypodermiques, a fourni les meilleurs résultats. A la période d'atrophie, alors même qu'on ajoute l'électricité et les injections de strychnine, on ne saurait espérer que des améliorations relatives. Hirschberg s'est bien trouvé de la pilocarpine ; Breuer[9], des

1. Stood, *Arch. f. Opht.*, XXX, 3, p. 215, 1884.
2. Weber, Thèse de Paris, 1884, p. 14.
3. Jaccoud, *Rev. gén. d'ophtalm.*, 1884, p. 557.
4. Kusmaul et Maier, *Deutsche Arch. f. Klin. Med.*, IX, p. 285.
5. Hirschberg, *Berlin Klin. Wochensch.*, 1883, n° 35.
6. Haase, *Klin. Mbl.*, 1868, V, p. 225.
7. Hirschler, *Wien. Med. Woch.*, 1866, nos 7-8.
8. Lehmann, *Inaug. Diss.*, Haale, 1891.
9. Breuer, *Inaug. Diss.*, Bonn, 1876.

ventouses Heurteloup et des injections de morphine. Enfin Stood, à côté de l'iodure de potassium, dit avoir employé avec succès le sulfure de potassium à l'intérieur, les bains sulfureux et le séton.

Contre l'amaurose urémique, nous avons en général peu de prise; mais sa disparition rapide et spontanée est heureusement la règle, ainsi que cela ressort des observations de Duplay[1], Tanquerel[2], Lancereaux[3], Schubert[4] et Uhthoff[5].

D. — AMAUROSE QUINIQUE

A part certaines susceptibilités individuelles, l'amblyopie et l'amaurose quinique ne surviennent qu'après l'ingestion de doses élevées d'alcaloïde : 3 à 6 grammes chez l'adulte. L'affection est généralement bilatérale; dans une seule observation de v. Græfe, il y avait amaurose d'un seul côté, bien qu'il ne soit pas rare de voir les troubles visuels prédominer à droite ou à gauche.

Les signes constants résident dans la diminution ou l'abolition de l'acuité visuelle, la décoloration plus ou moins prononcée de la papille, l'ischémie des vaisseaux rétiniens devenus filiformes et le rétrécissement concentrique du champ visuel. A cela s'ajoutent des bourdonnements et la dureté de l'ouïe pouvant aller jusqu'à la surdité. La dyschromatopsie (Grüning[6] et Knapp), l'affaiblissement du sens lumineux (Roosa[7] et Grüning), l'infiltration de la rétine et l'aspect apoplectiforme de la macula (Grüning et Buller[8]), le signe pupillaire de Robertson-Argyll (Grüning), l'insensibilité de la cornée (Voorhies[9]), l'abaissement du tonus (Tiffany[10]), le scotome central sans signes ophtalmoscopiques (Jodko[11]) constituent autant de symptômes exceptionnels. La contracture de la face et des membres, l'accélération du pouls et la prostration allant jusqu'au coma, ne se rencontrent que dans les formes graves.

Lorsque les accidents rétrocèdent, la surdité disparaît la première, puis les troubles de sensibilité et de motilité, tandis que l'amblyopie se prolonge ou devient définitive et incurable. Ce qui domine avant

1. Duplay, *Arch. gén. de Méd.*, V, 1834.
2. Tanquerel des Planches, *Maladies de plomb*, Paris, 1839.
3. Lancereaux, *Gaz. Méd. de Paris*, 1871, p. 385.
4. Schubert, *Aerztl. Intelligensblatt*, 1880, nos 12-13.
5. Uhthoff, *Beiträge z. Pathol. des Rehnerven u. der Netzhaut*, Berlin, 1884, p. 42.
6. Grüning et Knapp, *Arch. f. Augenh.*, XI, 1882, p. 145.
7. Roosa, *ibid.*, IV, 1880.
8. Buller, *Nagel Jahresb.*, 1881, p. 266.
9. Voorhies, *Trans. Amer. Med. Assoc.*, 1879.
10. Tiffany, *Vjestnik Opht.*, 1890, p. 397.
11. Jodko, *Nagels Jahresb.*, 1871.

tout, c'est le rétrécissement des vaisseaux que Knapp a constaté deux ans après. Une seule fois Kohn a noté de l'héméralopie consécutive.

En cas d'amblyopie peu prononcée, les sens lumineux et chromatique sont en majeure partie conservés, bien que la papille reste pour toujours décolorée et que les vaisseaux rétiniens rétrécis soient bordés d'un liséré blanc.

O. Becker et Horner[1] expliquent les troubles visuels par l'action tétanisante de l'alcaloïde sur les parois vasculaires et invoquent comme preuve la diminution de volume de la rate qui survient peu de temps après l'administration de cet agent. Plus tard, il s'ajoute de l'endovasculite qui rend l'ischémie et la dénutrition de la rétine définitives; d'après Schweinitz[2], on rencontrerait également des thromboses.

Comme la plupart du temps il s'agit de fébricitants paludiques ou d'individus dyscrasiés par la malaria, on pourrait se demander si l'on ne doit pas attribuer les accidents oculaires aux miasmes plutôt qu'à la quinine. C'est là l'opinion de Græfe[3], qui incriminait la mélanémie et l'accumulation de pigment dans les vaisseaux du cerveau.

A l'instar de Brunner[4], Barabaschew[5] a administré des doses progressivement croissantes de chlorhydrate de quinine chimiquement pur, chez l'homme et des animaux. Une fois, avec $2^{gr},50$ à 4 grammes, il a produit l'ischémie rétinienne avec rétrécissement du champ visuel et amblyopie intermittente bilatérale. Sur les lapins, le résultat fut négatif, tandis que sur cinq chiens ayant reçu une injection hypodermique de $3^{gr},60$, il y eut chez un cécité totale avec ischémie de la rétine, mydriase et surdité. L'injection dans la chambre antérieure, ainsi que des instillations dans le cul-de-sac conjonctival n'ont rien donné.

Dans les cas légers, il suffit de cesser la médication pour voir l'amblyopie décroître lentement, puis disparaître.

En vue de rétablir le calibre des vaisseaux rétiniens, on a préconisé le décubitus horizontal longtemps prolongé et, d'après Michel[6], les inhalations de nitrite d'amyle. Ces moyens étant peu efficaces, il vaut mieux recourir aux toniques, à l'iodure de potassium et à l'arsenic, en y combinant le massage, l'hydrothérapie et une bonne hygiène. Lors d'atrophie prononcée, les courants continus et les injections hypodermiques de strychnine sont à conseiller.

1. Becker et Horner, *Soc. Opht.* Heidelberg, 1881.
2. Schweinitz, *Centralb. f. Augenh.*, 1891, p. 118.
3. V. Græfe, *Arch. f. Opht.*, III, 2, p. 396.
4. Brunner, *Diss.* Zurich, 1882.
5. Barabaschew, *Arch. f. Augenh.*, XXIII, p. 91, 1891.
6. Michel, *Arch. f. Augenh.*, XI, 1882, p. 145.

E. — AMBLYOPIE ET AMAUROSE PALUDÉENNES

Le plus ordinairement, l'impaludisme provoque des névro-rétinites, avec altérations de la rétine et de la choroïde ayant pour cause l'obstruction des capillaires par des globules sanguins altérés, ainsi que l'a démontré Poncet[1] de Cluny. Toutefois, en tenant compte de la disproportion marquée entre les troubles fonctionnels et les lésions anatomiques, il est permis de classer l'affection parmi les amblyopies.

En général, c'est à la suite d'accès pernicieux, et particulièrement dans le cours de la fièvre tierce, qu'apparaissent les troubles visuels. Cependant, la forme larvée n'est pas sans en fournir des exemples.

L'amaurose et l'amblyopie procèdent toujours par attaques et sont bilatérales. Lorsqu'il survient une disparition partielle de la vue, on constate un scotome excentrique, ou le rétrécissement périphérique du champ visuel; un trouble permanent ne s'observe guère qu'à la suite d'accès multiples et répétés. Toutes les fois que l'amblyopie persiste après la première attaque, comme dans le fait relaté par Jacobi[2], il s'agit de papillo-névrite atrophiante. Un caractère important est la conservation du sens des couleurs.

L'examen ophtalmoscopique montre la papille nuageuse, saillante et uniformément rouge, les artères légèrement rétrécies et les veines quelque peu dilatées. Rarement on constate des hémorrhagies rétiniennes, comme en a signalé Guéneau de Mussy[3].

Seely[4] et Sulzer[5] insistent sur l'infiltration blanche du vitré, s'étendant par poussées successives et susceptible de céder à l'administration du sulfate de quinine.

Teillais de Nantes[6] cite un cas de scotome central absolu qu'il attribue à une hémorrhagie maculaire. De son côté, Boas[7] rapporte un fait de *cyanopsie périodique*, ayant disparu à la suite d'une médication quinique longtemps prolongée.

Dans l'observation d'Uhthoff[8] il y avait névrite rétro-bulbaire unilatérale avec scotome central chromatique étendu, et dans celle de Bull[9] atrophie optique unilatérale simple. Partout Salzer a noté des oscillations considérables et rapides de l'acuité visuelle dans le cours de la

1. Poncet, *Ann. d'ocul.*, t. 79, 1878.
2. Jacobi, *Arch. f. Opht.*, 1868.
3. Guéneau de Mussy, *Journ. d'opht.*, 1872, p. 5.
4. Seely, *Transacts of the Amer. Ophth. Soc.*, 1885.
5. Sulzer, *Arch. d'opht.*, Paris, 1890.
6. Teillais, *Bull. de la Soc. franç. d'opht.*, 1886.
7. Boas, *Klin. M. B. f. Augenheilk.*, 1885, p. 240.
8. Uhthoff, *Deutsche Med. Woch.*, 1880, p. 305.
9. Bull, *Amer. Journ. of Med. Sciences*, 1877, p. 403.

maladie, ce qui, pour lui, est caractéristique. Le champ visuel était faiblement rétréci pour le blanc et les couleurs, excepté dans les cas relativement rares terminés par atrophie.

Outre la forme clinique précédemment décrite, il en admet une autre qu'il dit avoir rencontré dans $\frac{1}{3}$ des fièvres tierces. Elle est caractérisée par l'hyperesthésie rétinienne avec photopsie et scotome maculaire relatif. A l'ophtalmoscope, on constate une hyperhémie du disque optique et de la rétine avec léger brouillard vitréen, rappelant celui de la myopie progressive.

Les *lésions anatomiques* consistent en une accumulation de globules blancs dans l'intérieur des capillaires, ce qui explique les extravasations sanguines et séreuses au milieu des éléments nerveux et autour des vaisseaux. Poncet a rencontré des altérations analogues dans la choroïde et la partie ciliaire de la rétine.

D'après ce qui vient d'être dit, le diagnostic ne saurait être douteux. Seules, les formes larvées de l'impaludisme pourraient être méconnues; mais il suffit d'être averti pour éviter l'erreur.

Le traitement n'est autre que celui de l'affection paludéenne. Le quinquina, la quinine, l'arsenic, les amers, l'hydrothérapie, le tout aidé d'une bonne hygiène et, au besoin, du changement de climat, procureront presque toujours la guérison.

S'il s'y joint de l'albuminurie ou des altérations de la rate, on devra instituer une médication appropriée.

F. — AMBLYOPIES TOXIQUES DIVERSES

Nous étudierons brièvement un certain nombre d'amblyopies toxiques peu communes, mais dont la connaissance est importante au point de vue du diagnostic différentiel avec les autres variétés.

Il existe actuellement une douzaine d'observations d'amblyopie par le sulfure de carbone. D'après Galemaerts[1], c'est surtout dans l'industrie du caoutchouc qu'on la rencontre.

La forme chronique, qui est la plus fréquente, se caractérise par un scotome central avec achromatopsie, sans lésions ophtalmoscopiques apparentes. Chez un malade que nous avons observé, jeune homme de seize ans, il s'ajoutait la décoloration de la moitié temporale de la papille; dans le cas de Hirschberg[2] on voyait au niveau de la macula des nodules réfléchissant fortement la lumière, et dans celui de Dumont[3] le sens des couleurs était conservé. Fréquemment on a

1. Galemaerts, *Ann. d'ocul.*, t. CIV, p. 154.
2. Hirschberg, *Centralbl. f. Augenheilk.*, 1889, p. 268.
3. Dumont, *Bull. de la clin. ophtalm. des Quinze-Vingts*, 1887.

noté une légère anesthésie de la cornée et de la conjonctive, parfois de la nyctalopsie. Des troubles nerveux généraux : affaiblissement de la force musculaire, crampes, céphalalgie et dysacousie ; le rétrécissement périphérique du champ visuel, la polyopie monoculaire et l'héméralopie se rencontrent surtout dans l'empoisonnement aigu.

L'amblyopie par le sulfure de carbone revêt jusqu'à un certain point les caractères de celle alcoolique, avec laquelle O. Becker[1] l'a confondue ; mais les faits de Galemaerts, Nuel, Leplat et le nôtre contredisent cette pathogénie. D'autres l'ont envisagée, sans preuves suffisantes, comme d'origine hystérique.

A l'exception des malades de Dumont et de Gunn[2], la guérison a été la règle, sans traitement spécial ; quant à l'anatomie pathologique, nous l'ignorons absolument.

On a également signalé l'amblyopie résultant de l'abus de l'opium et surtout de la morphine. Les signes tant fonctionnels que physiques sont variables. Reymond[3] de Turin parle de scotome central analogue à celui de l'intoxication alcoolique ; Wagner[4] et Laborde[5], de décoloration partielle ou totale de la papille. Ce dernier a trouvé les vaisseaux dilatés dans la première période de l'intoxication et rétrécis dans la seconde. Même rétrécissement des artères dans l'observation de Wagner, où il y avait amaurose bilatérale et léger trouble de la papille. Schiess-Gemuseus[6], ayant examiné un malade trois semaines après l'empoisonnement, a noté une hémianopsie à droite et le rétrécissement concentrique du champ visuel gauche. Levinstein[7], chez les morphinomanes, a rencontré aussi souvent la mydriase que le myosis, qui est constant chez les fumeurs d'opium.

Des doses élevées de salicylate de soude déterminent parfois une amaurose transitoire avec mydriase, comparable à celle de l'amblyopie par la quinine (Knapp[8]). De son côté, Nieden[9] cite un cas d'intoxication par l'acide phénique avec amaurose bilatérale qui disparut au bout de vingt heures.

L'amblyopie avec scotome central produite par l'iodoforme administré à l'intérieur ou employé comme pansement a été signalée par Hirschberg[10] et Hutchinson[11].

1. O. Becker, *Centralb. f. Prakt. Augenheilk.*, 1889, p. 188.
2. Gunn, *Transacts of the Ophth. Soc. of the Unit. Kingd.*, VII.
3. Reymond, *Ann. di Ottalm.*, 1872.
4. Wagner, *Klin. M. B.*, X, 1872.
5. Laborde, *Bull. Soc. Biol.*, 1867.
6. Schiess-Gemuseus, *Jahrb.*, X.
7. Levinstein, *Berl. Klin. Woch.*, 1876, n° 14.
8. Knapp, *Arch. f. Augenh.*, XI, 1882.
9. Nieden, *Berl. Klin. Woch.*, 1882, n° 42.
10. Hirschberg, *ibid.*, n° 14.
11. Hutchinson, *New-York Med. Journ.*, 1886, p. 16.

Lourenço[1] et Amaral ont attiré l'attention sur la fréquence de l'amblyopie et de l'amaurose par atrophie optique, à la suite de la morsure du serpent.

Chez certains sujets la santonine, prise comme vermifuge, provoque de la *xanthopsie*. Le malade s'en aperçoit lorsqu'il regarde des surfaces blanches vivement éclairées, auquel cas les parties ombrées contiguës sont teintées en violet. Parfois il s'ajoute des éclairs, et, d'après Henneberg[2], des doses médicamenteuses suffisent pour entraîner la cécité du violet seul.

Dans les cas d'empoisonnement aigu, on observe des accidents cérébraux, de l'aphasie et de la mydriase inégalement répartie à droite et à gauche, avec déviation conjuguée des yeux (van Rey[3]). Le spectre des couleurs est toujours rétréci, principalement du côté du violet; comme les malades aperçoivent les ombres dans ce ton, on est conduit à conclure que la lésion a pour siège les éléments sensitifs de la rétine et non les voies conductrices ou les centres. A cet égard, les faits de Rose[4], Knies[5] et König[6] sont intéressants.

G. — AMBLYOPIE DANS LES MALADIES INFECTIEUSES

A propos de la rétinite albuminurique, liée à la scarlatine et à la grossesse, nous avons parlé des troubles visuels qui l'accompagnent sous forme d'amaurose transitoire.

En ce qui concerne la variole, nous ne possédons que deux exemples de névrite mentionnés par v. Græfe et Nagel[7]. Dans la rougeole, ce dernier auteur cite trois faits de cécité bilatérale avec méningite, dont un terminé par atrophie; l'amaurose totale avec légère névro-rétinite a été constaté par v. Græfe à la période de convalescence.

Dans la fièvre typhoïde, Leber et Deutschmann[8] ont signalé une double cécité avec atrophie, pigmentation de la papille et nystagmus. De son côté, Seggel[9] a observé des troubles visuels qui, après deux semaines, disparurent à droite et aboutirent à gauche à une atrophie.

Des amauroses transitoires avec ou sans signes ophtalmoscopiques ont été rencontrées par Eberth[10], Enoch[11], Talmachew[12] et Bou-

1. Lourenço, *Rec. d'opht.*, 1875, p. 70.
2. Henneberg, *Inaug. Diss.*, Greiswald, 1889.
3. Van Rey, *Klin. Mbl.*, nov. 1889.
4. Rose, *Virch. Arch.*, t. XVI, XVIII, XIX, XXVIII.
5. Knies, *Arch. f. Augenh.*, XVIII, p. 64.
6. König, *Centralb. f. Augenh.*, janvier 1889.
7. Græfe et Nagel, *Arch. f. Opht.*, 1866 et 1871.
8. Leber et Deutschmann, *Arch. f. Opht.*, XXVII, 1, p. 272.
9. Seggel, *Deutsch. milit. Aerzt Zeitschr.*, XIII, p. 213, 1884.
10. Eberth, *Berl. Klin. Woch.*, 1868.
11. Enoch, *ibidem.*
12. Talmachew, *Jahresb. f. Kinderheilk.*, 1869.

chut[1]. Ordinairement elles succèdent à des épistaxis abondantes et se compliquent parfois de ptosis.

Seuls Leber[2] et Galezowski[3] parlent d'amblyopies reconnaissant pour cause l'embarras gastrique.

On ne connaît qu'une seule observation d'atrophie optique se rattachant au choléra. Il s'agissait d'un homme de quarante-quatre ans que Roorda Smit[4] vit devenir aveugle pendant la convalescence.

La diphtérie, en dehors de la paralysie des muscles moteurs du globe et de l'accommodation, provoque exceptionnellement des troubles caractérisés par le rétrécissement concentrique du champ visuel (Herschel[5] et Jessop[6]), de la névrite (Bouchut[7], Galezowski[8]), ou de la dyschromatopsie (Nagel[9]).

L'influenza agit sur l'appareil visuel de différentes façons. Hosch[10] et Copper[11] ont relaté quatre cas d'embolie de l'artère centrale; Magnus[12], la rétinite proliférante; Guttmann[13], l'hémorrhagie du vitré; Denti[14], Novelli[15], Königstein[16], Lebeau[17], et Vignes[18], la névrite optique; Bergmeister[19], Hansen[20], Stœver[21] et quelques autres, l'atrophie totale ou partielle de la papille; ajoutons le scotome scintillant et la xanthopsie (Hilmanns[22]).

Dans la coqueluche, l'amaurose brusque sans signes ophtalmoscopiques et avec conservation des mouvements pupillaires est assez fréquente; Alexander[23] et Jacobi[24] en rapportent des exemples. Knapp[25] a publié un cas de cécité bilatérale par ischémie avec décoloration

1. Bouchut, *Diag. des mal. du syst. nerv. par l'ophtalmoscope*, 1866.
2. Leber, *Græfe et Sœmisch.*, V. p. 967.
3. Galezowski, *Union méd.*, 1876.
4. Roorda Smit, *Arch. f. Augenh.*, XVIII, p. 383.
5. Herschel, *Berl. Klin. Woch.*, 1883, p. 456.
6. Jessop, *Trans. of the Opht. U. K.*, p. 386, 1886.
7. Bouchut, *Gaz. des Hôpit.*, 1873, p. 302.
8. Galezowski, *Rec. d'opht.*, p. 214, 1881.
9. Nagel, *Jahresb. f. Aug.*, 1884, p. 328.
10. Hosch, *Corresp. f. Schweizer Aerzte*, mars 1890.
11. Copper, *ibid.*
12. Magnus, *Fortschr. d. Med.*, 1891, p. 118.
13. Guttmann, *Munsch. Med. Woch.*, 1890.
14. Denti, *Arch. f. Augenh.*, 1891, p. 67.
15. Novelli, *Bollet. di Ocul.*, XIII, p. 5.
16. Königstein, *Wien. Med. Blätt.*, XIII.
17. Lebeau, *Opht. Record*, oct. 1891.
18. Vignes, *Ann. d'ocul.*, CXV, p. 247.
19. Bergmeister, *Wien. Klin. Woch.*, 1890, p. 204.
20. Hansen, *Centralb. f. Aug.*, 1891, p. 204.
21. Stœver, *Klin. Mbl.*, 1890, p. 418.
22. Hilmanns, *Diss.* Bonn., 1890.
23. Alexander, *Deutsche Med. Woch.*, 1888, p. 204.
24. Jacobi, *New-York Med. Journ.*, 1891, n° 2.
25 Knapp, *Arch. f. Augenh.*, V, p. 203.

du disque optique: Jacobi, Alexander, Callan[1] et Landesberg[2] ont observé plusieurs faits de névrite.

Une atrophie optique unilatérale a été signalée une seule fois par Talon[3] dans le cours des oreillons.

Nous savons peu de chose au sujet des troubles oculaires dus à la fièvre jaune et à la peste.

Le béribéri atteint souvent le facial et les nerfs moteurs de l'œil sous forme de névrite périphérique ascendante. Lourenço[4] seul parle d'atrophie, et Kessler[5] de décoloration de la papille avec rétrécissement des vaisseaux. A l'examen anatomique, il existait un œdème de la rétine et du nerf optique, avec prolifération du stroma comme dans la névrite interstitielle; les espaces supra-choroïdien et ténonien étaient élargis, mais non la gaine optique.

Sous le nom de vertige paralysant ou *maladie de Gerlier*, Éperon[6] et Haltenhoff[7] décrivent une affection spéciale aux vachers. L'amblyopie s'accompagnant parfois de diplopie, de ptosis et d'une parésie des fléchisseurs, laisse le fond de l'œil en apparence normal. Cependant Éperon a noté deux fois l'hyperhémie de la papille et des hémorrhagies circumpapillaires.

L'ergotinisme et la pellagre provoquent surtout de la nyctalopie. Pourtant Tibaldi[8] sur 50 malades a constaté 18 fois l'hyperhémie papillaire avec distension des veines, 11 fois la décoloration du disque optique avec rétrécissement des vaisseaux. Stroppa[9] a publié 2 cas d'atrophie prononcée, et Neusser[10] un autre d'amblyopie avec vision double. Rampoldi[11] mentionne la torpeur de la rétine, la rétinite pigmentaire, l'atrophie optique et la décoloration de la choroïde chez les pellagreux offrant d'autre part des ulcères cornéens, de la cataracte ou un trouble du vitré.

1. Callan, *Amer. Journ. Opht.*, p. 219, 1884.
2. Landesberg, *Med. and Surg. Report*, sept. 1880.
3. Talon, *Arch. de Méd. et Pharmacie milit.*, Paris, I, p. 105, 1885.
4. Lourenço, *Jahresb. f. Augenh.*, 1872, p. 209.
5. Kessler, *Virchow Hirsch. Jahresb.*, XXXIX, 1, p. 570, 1889, et *Centralb. f. die Med. Wiess.*, 1891.
6. Éperon, *Rev. Med. de la Suisse Romande*, 1887-1889.
7. Haltenhoff, *Progrès médical*, 1887.
8. Tibaldi, *Jahresb. f. Augenh.*, 1870, p. 574.
9. Stroppa, *ibid.*, 1872, p. 565.
10. Neusser, *Wien. Med. Presse*, p. 145, 1887.
11. Rampoldi, *Ann. di Ottal.*, XIX, p. 99, 1885.

VIII

AMBLYOPIE ET AMAUROSE POST-HÉMORRHAGIQUES

L'amblyopie et l'amaurose qui succèdent à des hémorrhagies profuses apparaissent ordinairement des deux côtés et se terminent en général par l'atrophie. La pupille, presque toujours dilatée, ne conserve qu'exceptionnellement ses réflexes, ce qui témoigne du siège profond de la lésion.

Comme dans l'anémie aiguë, on rencontre des hémorrhagies rétiniennes et papillaires. Le disque optique se montre décoloré, mal délimité et parcouru par des artères filiformes. Jamais la macula ne présente la tache rouge-sang caractéristique de l'embolie de l'artère centrale ; de même une névro-rétinite accentuée est rare. Le champ visuel offre des lacunes qui ne respectent que la partie tout à fait excentrique. Des sensations lumineuses subjectives précèdent quelquefois les troubles de la vue.

De toutes les pertes sanguines, celles qui ont pour point de départ le tube digestif constituent la cause la plus fréquente; puis viennent les métrorrhagies, les hémoptysies abondantes, et en dernier lieu les épistaxis, l'hématurie et les hémorrhagies traumatiques. Chez un malade que nous avons récemment observé, les deux yeux se perdirent successivement à la suite d'hématémèses survenues le matin au réveil; une amaurose double avec atrophie blanche en fut la conséquence. Il s'agissait d'un soldat qui avait contracté au Tonkin la fièvre palustre.

La plupart du temps les individus, comme notre malade, sont dyscrasiés et par cela même ont le système nerveux en état de réceptivité morbide.

Le trouble visuel apparaît environ du troisième au sixième jour après la perte sanguine, ce qui indique la coïncidence de l'amaurose avec le rétablissement de la tension vasculaire. Pour expliquer l'amblyopie, les uns admettent la névrite rétro-bulbaire, alors que d'autres invoquent avec plus de raison l'hémorrhagie des gaines. Toujours est-il que les examens anatomiques n'ont pas encore éclairé cette question de pathogénie. Dans une dissection pratiquée trois semaines après le début de l'amaurose, Ziegler[1] a rencontré la dégénérescence graisseuse du stroma du nerf et des couches les plus internes de la rétine ; altération analogue aux foyers ischémiques du cerveau et des fibres musculaires du cœur.

Le pronostic est grave, en ce sens que l'amblyopie reste incurable

1. Ziegler, *Beitr. z. Path., Anat. u. Physiol.*, II.

dans la majorité des cas. A part les courants électriques et la strychnine qu'il est permis d'essayer, nous ne saurions admettre les paracentèses, l'iridectomie ou la sclérotomie. Toutes les fois qu'une conservation partielle de la vue laisse un certain espoir de succès, on recourra à un traitement médical approprié.

IX

AMBLYOPIE ET AMAUROSE DUES A L'ACTION DE LA FOUDRE

Les troubles visuels dus à la commotion électrique dérivent de l'ébranlement profond du système nerveux sensitif et moteur ; la cataracte, la paralysie de l'accommodation, des hémorrhagies intra-oculaires profuses et jusqu'au décollement de la rétine constituent des complications fréquentes.

Tantôt il s'agit d'amblyopie passagère sans signes ophtalmoscopiques, tantôt d'amaurose définitive avec atrophie optique. Le rétablissement de la vision peut être incomplet, et l'on observe presque toujours le rétrécissement périphérique du champ visuel ainsi que l'hyperesthésie de la rétine pour la lumière. Dans un cas signalé par Power, il y avait du ptosis.

L'action de la foudre tient moins au passage direct du fluide électrique, qu'au choc en retour subi par les éléments optiques.

Au début, alors surtout qu'il y a hyperhémie de la rétine, on doit condamner le malade au repos dans une pièce obscure ; les déplétions sanguines à la tempe et les dérivatifs intestinaux, le calomel en tête, rendront des services. Lors d'atrophie, on recourra aux moyens usités en pareils cas.

X

AMBLYOPIE ET AMAUROSE RÉFLEXES

Depuis fort longtemps on a cherché à rattacher diverses amblyopies et amauroses à des névralgies spontanées ou traumatiques du trijumeau. Magendie, Bérard et Claude Bernard admettaient qu'un traumatisme de la cinquième paire pouvait entraîner la perte de la vue. Il est bon de dire, toutefois, que Bérard expliquait l'amblyopie par une fêlure de la voûte orbitaire se prolongeant jusqu'au trou du sphénoïde.

On n'en a pas moins continué à y voir une action réflexe du trijumeau sur l'appareil optique, en se fondant sur ce que l'excision de la cicatrice douloureuse ou la névrotomie étaient suivies parfois du rétablissement de la vue. De même on faisait valoir que certaines kératites

phlycténulaires (de Græfe), les névralgies dentaires (Schmidt[1]), l'excitation expérimentale du nerf sus-orbitaire (Faucheron[2]), l'arrachement de polypes nasaux (Nuel[3]), les affections douloureuses de l'oreille moyenne et jusqu'aux vers intestinaux jouaient le rôle de causes provocatrices.

Sans nier qu'il puisse y avoir un fond de vérité dans cet ensemble d'arguments, nous pensons qu'il faut faire une large part à l'hystérie. En analysant les observations, on ne tarde pas à s'apercevoir en effet que l'amblyopie s'accompagne de rétrécissement périphérique du champ visuel, qu'elle offre des variations dans son intensité et sa marche, qu'elle cède parfois à la suggestion et que fort souvent les sujets sont des névropathes héréditaires. On conçoit donc que le traitement devra être tout d'abord médical, réservant les interventions opératoires en cas d'insuccès.

XI

AMBLYOPIES ET AMAUROSES DITES FONCTIONNELLES

Ces amblyopies et amauroses se caractérisent par l'absence de signes ophtalmoscopiques, leur siège ordinairement bilatéral, l'adjonction de symptômes spéciaux et le manque d'altérations anatomiques accessibles à nos moyens d'investigation. L'amblyopie hystérique en est le prototype.

A. — AMBLYOPIE HYSTÉRIQUE

L'amblyopie hystérique est fort commune et évolue spontanément ou à la suite d'un traumatisme (hystéro-traumatisme de Charcot). Son étude nous éclaire sur une foule de cas rangés, faute de mieux, dans la classe des *amblyopies réflexes*.

Chez la femme les troubles de l'appareil génital, et dans les deux sexes, la neurasthénie acquise ou héréditaire, y prédisposent. Aussi ne doit-on pas s'étonner de voir la grossesse, une croissance rapide, la ménopause, les excès vénériens, la frayeur, et en général toutes les causes déprimantes, précéder ou accompagner l'amblyopie.

En dehors de la forme commune et typique, il existe des troubles d'asthénopie fonctionnelle, et parfois du spasme ou de la parésie de l'accommodation qui peuvent se surajouter ou rester indépendants. Nous les décrirons tout d'abord.

1. Schmidt, *Arch. f. Opht.*, 1, 1868.
2. Faucheron, *Recueil d'opht.*, 1881.
3. Nuel, *Wecker et Landolt*, t. III, p. 708.

L'*asthénopie nerveuse* a pour caractère fondamental de s'accentuer, à mesure que le malade fixe les objets. En explorant alors attentivement le champ visuel supposé normal, ou, ce qui est plus commun, légèrement rétréci, on constate le déclin progressif de la vision dans les divers méridiens.

Lorsqu'au contraire on laisse l'œil se reposer vingt minutes ou une demi-heure, et que l'on procède à un nouvel examen, on voit, ainsi que l'a noté Wilbrand, les méridiens surmenés reprendre leur fonctionnement physiologique, avec cette particularité que le retour à la vision se fait toujours du premier méridien exploré au dernier. On obtient le même résultat en commençant l'expérience par n'importe quel méridien, preuve qu'il s'agit de purs troubles fonctionnels.

Ordinairement il s'ajoute de la migraine avec scintillements, des névralgies oculaires et péri-orbitaires, de l'éblouissement, parfois une diploplie passagère et de l'insomnie.

En présence de ces signes on a songé à de l'*hyperesthésie rétinienne*, bien qu'il ne soit nullement démontré que la rétine soit en cause plutôt que toute autre partie du tractus optique.

L'examen à l'ophtalmoscope est toujours négatif, à moins qu'on ne veuille tenir compte d'un faible degré de congestion signalé çà et là.

Il est des cas où, des le début, il survient un affaiblissement de l'acuité visuelle et même de la dyschromatopsie; à la parésie ou à la crampe accommodative s'ajoutent le spasme de l'orbiculaire, un léger ptosis et aussi de la diplopie monoculaire, très bien étudiée par Parinaud. Même alors, la pupille conserve sa réaction physiologique, preuve que la lésion siège en arrière des centres réflecteurs.

Généralement l'asthénopie est bilatérale et toujours plus prononcée sur un œil. Sa marche est sujette à des variations nombreuses, particularité importante au point de vue du diagnostic. Malgré la longue durée de l'affection, le pronostic en tant que conservation de la vue reste favorable.

Le *spasme* et la *parésie* du muscle accommodateur ont été décrits sous les noms divers de *kopiopie hystérique* (Förster), de *douleur oculaire hystérique* (Schenkel), d'*hyperesthésie du muscle ciliaire* (Nagel) et d'*accommodation douloureuse* (Donders); tous font ressortir les sensations pénibles accompagnées de photophobie qu'éprouve le malade.

Les douleurs siègent dans l'œil et au pourtour de l'orbite, mais sans points névralgiques au niveau de l'émergence des nerfs. Les malades, des femmes pour la plupart, se plaignent de brûlures et de tension intra-oculaire; à l'approche des règles, tous ces symptômes s'aggravent. Après une durée de quelques heures, d'une journée au plus, les douleurs et la photophobie s'amendent, pour s'exaspérer à

nouveau avec une ténacité désespérante. Ce n'est qu'à la longue et par les progrès de l'âge que l'application au travail devient possible.

Chibret et Augiéras[1] se sont occupés spécialement des troubles asthénopiques du jeune âge. Plus de la moitié des cas, 66 pour 100, ont été observés de dix à vingt ans, principalement chez les filles. L'amplitude accommodative oscillait entre 2 et 3 D, l'acuité et la réfraction restant normales ou à peu près. Souvent ils ont constaté un notable degré d'inertie dans la réaction de la pupille à la lumière incidente. La durée de l'affection est longue et l'examen de l'état général leur a fait découvrir des tares nerveuses, pouvant se rapporter à l'hystérie.

Les verres amendent les troubles accommodateurs, mais sans les faire disparaître. Quant aux douches, à l'électricité, aux exercices corporels et aux antispasmodiques, ils sont peu efficaces.

L'*amblyopie* et l'*amaurose hystériques* ont été bien étudiées par Charcot et ses élèves. Elles se lient de préférence aux formes graves de la névrose, bien qu'on puisse en observer des exemples chez des jeunes femmes n'offrant qu'une susceptibilité nerveuse. Elles procèdent par attaques précédées le plus souvent d'une aura ayant pour point de départ habituel l'ovaire. La pression sur les annexes de l'utérus peut les faire apparaître, et d'autres fois les atténuer, ou même amener leur disparition complète.

Les malades présentent en outre de l'analgésie ou de l'hémianesthésie, y compris la conjonctive et la cornée. L'odorat, le goût, l'ouïe, peuvent être intéressés, et la force musculaire est affaiblie du même côté. Il n'est pas rare d'observer des troubles gastriques, la perversion du goût et des insomnies persistantes. Une seule fois Kramer[2] a noté l'aphasie, à laquelle succéda quelques jours après du bégaiement.

Au début, l'amblyopie, ordinairement unilatérale, se caractérise par le rétrécissement prononcé du champ visuel pour le blanc et les couleurs. Ce rétrécissement est régulièrement concentrique de la périphérie au centre, et, lorsqu'il est bilatéral, le même pour les deux yeux. C'est toujours le bleu et le violet qui se perdent tout d'abord, puis viennent le jaune et le vert, enfin le rouge, qui persiste seul pendant très longtemps. D'après Déjerine et Tuiland[3], ce mode de disparition des couleurs ne s'observerait, en dehors de l'hystérie spontanée ou traumatique, que dans la syringomyélie. Lorsque à un stade plus avancé l'amblyopie devient double, elle garde une certaine prédominance pour l'œil du côté hémianesthésique, où le rétrécissement peut envahir la totalité du champ visuel.

1. Chibret et Augiéras, *Rev. gén. d'opht.*, sept. 1892.
2. Kramer, *Prager Med. Woch.*, n° 14, 1891.
3. Déjerine et Tuiland, *Bull. Soc. Biologie*, 1890.

Ce qui est tout à fait caractéristique, c'est l'absence de signes à l'ophtalmoscope. Seul Landolt dit avoir rencontré une exsudation séreuse de la rétine et la décoloration partielle de la papille. On peut observer parfois du strabisme et des paralysies associées, mais jamais de nystagmus. Les hallucinations visuelles ne sont pas rares, outre qu'elles sont projetées, d'après Charcot, du côté de l'hémianesthésie. On a noté encore la micropsie, la macropsie, l'héméralopie, la polyopie monoculaire, et, d'après Borel[1], un astigmatisme spastique. Finkelstein[2] aurait rencontré deux fois un scotome paracentral rappelant celui de l'amblyopie alcoolique. Tous ces troubles ont pour caractère d'apparaître et de se dissiper brusquement après un temps plus ou moins long.

Les plaques métalliques et l'aimant exercent une action qui mérite d'être signalée. Leur application sur l'œil amblyope fait apparaître le sens des couleurs dans l'ordre inverse de leur disparition ; et lors d'amblyopie en voie de guérison avec retour de la chromatopsie, si l'on répète l'expérience, on obtient de nouveau la perte de la vision colorée. En appliquant le diapason sur certaines régions, on peut provoquer le rétrécissement du champ visuel, puis le faire disparaître en invitant le malade à regarder des surfaces colorées, ou en plaçant devant l'œil des verres de différentes teintes.

Les phénomènes de transfert, si bien établis pour les anesthésies et les analgésies hystériques, se retrouvent dans l'amblyopie de même nature. Une particularité importante signalée par Charcot, Westphal, Schweigger, Wilbrand[3], et que nous avons également constatée, réside dans la possibilité pour l'œil amaurotique de participer à la vision binoculaire ; on s'en assure en faisant regarder le malade dans le stéréoscope.

L'hémianopsie homonyme, exceptionnellement hétéronyme, notée par Rosenstein, Galezowski, Feré et Westphal, n'appartient pas en propre à la maladie; aussi revêt-elle une forme atypique, et offre plutôt les caractères du scotome scintillant avec accidents migraineux. Nous ajouterons que la partie conservée du champ visuel n'est pas exempte de troubles amblyopiques et d'achromatopsie.

L'observation de Spierer[4], relative à une hémianopsie homonyme droite, survenue à la suite d'un tremblement de terre et guérie deux mois après, rentre tout à fait dans le cadre des troubles hystériques.

Les causes provocatrices de cette amblyopie sont variées; nous mentionnerons les secousses morales vives, l'anémie, les troubles

1. Borel, *Arch. f. Augenh.*, 1888, p. 253.
2. Finkelstein, *Jahresb. f. Augenh.*, 1886, p. 292.
3. Wilbrand, *Die Emianopsien Gesichtsfeld Formen, etc.*, p. 124. Wiesbaden, 1890.
4. Spierer, *Klin. Mbl.*, XXXIX, p. 218, 1891.

menstruels, les maladies utéro-ovariques, les traumatismes et la frayeur, surtout lors d'accidents de chemin de fer.

L'absence de signes à l'ophtalmoscope n'implique pas nécessairement l'intégrité de la portion inaccessible du tractus nerveux. En attendant que le jour se fasse sur l'anatomie pathologique, nous dirons qu'il a été donné à Leber[1] de procéder à l'autopsie d'une femme de quarante-cinq ans, atteinte d'amblyopie hystérique non douteuse. Macroscopiquement, rien ne paraissait altéré, alors que le microscope a dévoilé des lésions manifestes. Sur des coupes traitées au chlorure d'or, l'auteur a trouvé la disparition des gaines myéliniques, avec accumulation de grains amyloïdes et infiltration dans la gaine piale; les lésions occupaient la partie comprise entre le trou optique et le chiasma.

Se fondant sur cette constatation, Knies[2] envisage l'amblyopie hystérique comme étant de même ordre que celle toxique, à part le siège différent des lésions, périphériques dans la première, centrales dans la seconde.

Mais si l'on songe à la variabilité très grande des troubles oculaires, apparaissant puis disparaissant avec brusquerie, on ne saurait admettre que l'altération nerveuse soit primitive. Tout nous porte à penser qu'il s'agit de troubles fonctionnels sous la dépendance des vaso-moteurs préposés à telle ou telle partie de l'appareil optique. Les congestions fugaces de la peau, allant parfois jusqu'à l'œdème, et l'ischémie des capillaires cutanés faisant qu'on peut piquer les téguments sans les faire saigner, en sont autant de preuves. En admettant que la tétanisation des vaisseaux se prolonge, ou qu'à la suite de la vaso-paralysie il se fasse de la diapédèse, on s'explique que des altérations nutritives secondaires puissent s'observer.

La question de savoir si l'amblyopie est centrale ou périphérique ne saurait être définitivement résolue. En faveur de cette dernière opinion, on pourrait faire valoir l'éclipse du champ visuel de la périphérie au centre, la dyschromatopsie, et le fait commun que dans l'hystéro-épilepsie le malade ne perd pas connaissance. Le siège préchiasmatique, s'il venait à être définitivement démontré, expliquerait ce qui se passe alors, en même temps que l'absence de lésions du fond de l'œil.

Le diagnostic de l'amblyopie hystérique ne saurait être douteux, grâce aux signes précédemment décrits. Il est toutefois des cas où, à cause de l'intégrité absolue du fond de l'œil et de la conservation des réflexes pupillaires, il est permis de supposer la *simulation*. Le

1. Leber, *Græfe et Sæmisch*, V, p. 985.
2. Knies. *Die Beziehungen des Sehorgans u. seiner Erkrankungen*, Wiesbaden. 1895. p. 227.

fait le plus embarrassant que nous ayons observé concerne un militaire ayant reçu pendant la guerre de 1870 un coup de sabre sur le front avec enfoncement des os. Six mois plus tard, il survint des obnubilations périodiques qui aboutirent à une amaurose bilatérale. A ce moment, nous pûmes constater le manque de signes ophtalmoscopiques, et cet état persista jusqu'à la mort, qui eut lieu quatre ans après; les deux pupilles restées régulières et de dimension normale, réagissaient parfaitement à la lumière et à l'accommodation. Pendant son long séjour à notre clinique de l'Hôtel-Dieu, le malade eut une contracture du bras droit et du membre inférieur du même côté avec hémianesthésie, qui cédèrent spontanément après six mois; l'intelligence demeura parfaite jusqu'à la mort.

A l'autopsie, faite avec le concours de notre collègue Féré, nous n'avons constaté aucune lésion de la rétine, du nerf optique, du cerveau et de la moelle. Ce résultat absolument négatif nous a conduit à rattacher la double amaurose persistante, précédée de rétrécissement périphérique du champ visuel et d'amblyopie intermittente, à l'hystéro-traumatisme, et cela d'autant plus que la mère était hystérique. Inutile d'ajouter que dans les antécédents du malade nous n'avons trouvé ni alcoolisme, ni syphilis, ni autre tare organique.

A côté d'un cas aussi grave, nous pourrions en citer d'autres, ou les troubles oculaires survenant à la suite d'un traumatisme léger ont consisté en amblyopie avec tous les caractères de celle hystérique, chez des individus n'ayant offert jusque-là aucun signe de cette névrose. La suggestion, ou la crainte que nous avons inspirée aux sujets en leur faisant entrevoir une opération douloureuse, ont suffi pour faire disparaître du coup les troubles visuels.

On conçoit combien un pareil diagnostic est important au point de vue médico-légal. Une amblyopie unilatérale simulée est particulièrement embarrassante; pour la déceler, il suffit de placer un verre rouge sur l'œil déclaré sain et d'inviter le sujet à déchiffrer les caractères verts sur fond noir de Snellen; de même, on peut interposer un verre vert et présenter la pancarte composée de lettres rouges sur fond noir. Dans ces conditions le simulateur déchiffrera les caractères avec son œil prétendu amblyope, alors qu'il ne les verra pas si réellement la vision lui fait défaut. Une autre méthode consiste à faire viser les optotypes, après avoir recouvert l'œil déclaré sain avec un prisme de 10 à 12 degrés; si l'individu accuse de la diplopie, il s'agit d'un simulateur.

Il est plus difficile de reconnaître la supercherie lorsque le sujet se plaint d'un rétrécissement prononcé du champ visuel ou d'hémianopsie sur un seul œil. Schmidt-Rimpler[1] propose de recouvrir l'œil

1. Schmidt-Rimpler, *Deutsch. Med. Woch.*, 1892, p. 561.

prétendu fautif avec un fort prisme horizontal de 30 degrés, dont on tourne la base du côté nasal ou temporal, à l'opposé de la partie du champ visuel déclarée scotomateuse. Si le malade aperçoit deux images, dont celle correspondant au prisme est irisée sur les bords, c'est qu'il simule. On comprend en effet que lorsque le rayon dévié par le prisme tombe sur une partie insensible de la rétine, l'œil ne l'aperçoit pas, et par conséquent la diplopie ne saurait exister.

Certaines névrites rétro-bulbaires rappellent, à s'y méprendre, la véritable amblyopie hystérique, dont elles offrent tous les caractères cliniques. Leber[1] en a communiqué dernièrement cinq observations dont quatre relatives à des femmes. Sans traitement, l'affection peut disparaître vite, mais en laissant subsister une décoloration très nette de la papille.

Wilbrand[2], étudiant les effets du traumatisme, les a divisés en trois groupes : 1° ceux où il résulte de l'amblyopie pure ; 2° ceux où il s'ajoute des troubles de la sensibilité générale avec exagération des réflexes tendineux, mais sans altération du fond de l'œil, ni symptômes nerveux du côté des centres ; 3° ceux où l'amblyopie s'accompagne de lésions du nerf optique et du cerveau. L'auteur ajoute que dans certaines affections cérébrales, telles que les foyers hémorrhagiques ou le ramollissement, on peut rencontrer une amblyopie simulant celle consécutive au traumatisme.

Le pronostic des troubles oculaires hystériques est généralement favorable, vu que la guérison est la règle, même après une longue durée de l'amblyopie. En revanche, on doit toujours craindre les rechutes qui coïncident avec les périodes d'aggravation de la névrose.

Les moyens de traitement sont d'ordre purement médical, et parfois l'amblyopie disparaît par la simple suggestion, ainsi que nous en avons observé des exemples irrécusables ; cela est d'autant plus important à connaître que souvent les autres stigmates de l'hystérie font défaut.

B. — HÉMIANOPSIE

Par *hémianopsie*, *hémiopie*, *visus dimidiatus*, on entend le défaut de perception dans une moitié de champ visuel binoculaire, l'autre restant normale ou à peu près. Le terme d'*hémianopsie*, proposé par Hirschberg[3], est de beaucoup préférable en ce sens qu'il indique nettement la moitié absente du champ visuel, tandis que les autres, s'appliquant indifféremment à la partie voyante ou non voyante, prêtent à confusion.

1. Leber, *Deutsch. Med. Woch.*, 1892, p. 741.
2. Wilbrand, *Soc. Opht.* Heidelberg, 1891.
3. Hirschberg, *Berlin Klin. Wochenschr.*, 1878.

L'hémianopsie fut décrite pour la première fois par Vater et Heinicke[1]. Depuis lors, on a reconnu différentes variétés, dont les principales sont : l'*hémiopie horizontale, homonyme* et *hétéronyme* ; et celle *verticale*, distinguée en *supérieure* et *inférieure*.

La plus commune est incontestablement l'*hémianopsie horizontale homonyme*, dont nous allons nous occuper tout d'abord.

1. — HÉMIANOPSIE HORIZONTALE HOMONYME

Le début de ce genre d'hémianopsie est brusque et se lie souvent à des accidents apoplectiformes; suivant l'étendue de la partie scotomateuse, l'acuité visuelle subsiste, ou est partiellement altérée.

Bien des sujets rapportent le trouble visuel à un seul œil, ne se rendant pas compte de la défectuosité de leur champ visuel binoculaire, et cela d'autant plus que le point de fixation est inégalement pris à droite et à gauche.

A l'examen campimétrique, on constate ordinairement que la limite de séparation des deux moitiés voyante et obscurcie reste verticale, avec une zone intermédiaire abrupte ou estompée. Toujours la partie conservée possède les sens lumineux et chromatique à peu près intacts.

Il ne faudrait pas croire que la ligne de séparation soit constamment située au centre. Sur 150 cas, Wilbrand[2] en a trouvé 33 où elle restait en deçà, 23 où elle atteignait le point de fixation et 3 où elle le dépassait.

Exceptionnellement la moitié persistante du champ visuel se rétrécit. Sur les faits rapportés par Wilbrand, 8 présentaient des altérations ophtalmoscopiques manifestes et une diminution de l'acuité centrale, preuve qu'il s'agissait de cas atypiques.

L'hémianopsie peut n'être qu'ébauchée, et le malade se plaint de voir la moitié des objets à travers un léger nuage.

Avec une hémianopsie droite, l'écriture et la lecture sont généralement plus difficiles qu'avec une hémianopsie gauche. Cela tient à ce que nous écrivons et lisons de gauche à droite; aussi le contraire arrive-t-il chez les peuples d'Orient qui procèdent en sens inverse.

Comme, pour se conduire dans l'espace, on utilise la partie excentrique des deux demi-champs visuels temporaux, il en résulte que le malade se trouve gêné du côté où siège l'hémianopsie, et croit à l'insuffisance d'un seul œil. Le médecin doit être averti de ce fait et procéder, pour éviter toute erreur, à l'examen fonctionnel de chaque œil isolément.

1. Vater et Heinicke, *Dissert.* Wittemberg, 1732.
2. Wilbrand, *Ueber Hemianopsie*, 1881.

A l'ophtalmoscope, on ne constate aucun trouble, surtout au début; ce n'est qu'à la longue qu'il peut survenir une atrophie partielle de la papille.

En général, plus la lésion est voisine de la base du cerveau et de la bandelette optique, plus l'atrophie papillaire apparaît rapidement; le contraire a lieu pour les altérations corticales.

A priori, on devrait s'attendre à trouver les deux moitiés homonymes des disques optiques décolorées, ainsi que de Græfe, Woinow et quelques autres en ont rapporté des exemples. Le plus souvent, d'après Mauthner et Hirschberg, une seule papille, celle du côté hémianope, s'atrophierait. Ils expliquent cette anomalie apparente, en admettant avec Gudden et Munk que les fibres optiques se disposent sur deux plans croisés : l'un superficiel s'étendant de la macula à toute la moitié nasale de la rétine, l'autre profond qui, parti de la papille, se dégage au niveau de la fovea et s'épuise dans l'hémisphère temporal. Pareille disposition rend parfaitement compte de la limite verticale et médiane de l'hémianopsie homonyme. Par contre, toutes les fois que le scotome s'étend en dehors de la macula, la théorie généralement admise de la demi-décussation des fibres chiasmatiques comporte la bilatéralité de la lésion.

Ainsi que nous l'avons dit, l'*étiologie* de l'hémianopsie homonyme se confond en grande partie avec celle des ictus apoplectiformes se rattachant au ramollissement et à l'hémorrhagie cérébrale. Plus rarement il s'agit de tumeurs du cerveau, de traumatismes crâniens (Keen et Thompson[1], Schmidt-Rimpler[2]), de chutes sur la tête (Bellouard[3]), de processus méningitiques ou de névropathies pures.

Les complications sont communes et peuvent précéder l'hémianopsie ou lui succéder. Nous signalerons l'hémiplégie, l'hémianesthésie, l'engourdissement et les fourmillements des membres, l'aphasie, l'amnésie et la cécité verbale, exceptionnellement la paralysie du facial et des divers nerfs moteurs de l'œil. D'une façon générale, lorsque les paires crâniennes sont intéressées, on doit songer au siège basilaire de l'affection.

Au point de vue du pronostic, il faut tenir compte de toutes ces particularités, ainsi que du degré de l'hémianopsie. Plus celle-ci est prononcée, plus on doit craindre la terminaison par amaurose et atrophie optique, sans parler des dangers que court la vie du malade. Un examen ophtalmoscopique négatif et l'absence de complications permettent d'espérer la disparition de l'hémianopsie, avec persistance d'une dyschromatopsie dans la moitié correspondante du champ visuel. Par

1. Keen et Thompson, *Transact. of the Amer. Ophthal. Soc.*, 1871.
2. Schmidt-Rimpler, *Arch. f. Augenh.*, XIX, p. 296, 1889.
3. Bellouard, Thèse de Paris, 1880.

contre, la mort est à peu près la règle lors de tumeurs néoplasiques de l'encéphale, comme dans le cas bien connu du célèbre physicien anglais Wollaston[1], chez lequel on trouva la couche optique droite détruite par une masse sarcomateuse.

Des autopsies nombreuses que nous possédons actuellement il résulte que l'hémianopsie homonyme typique reconnait pour cause une lésion croisée siégeant en arrière du chiasma. Les différentes parties du territoire optique peuvent être intéressées. Gowers[2] rapporte un cas où la bandelette avait été atteinte par une tumeur du pédoncule cérébral, et Hirsch[3] l'observation d'un néoplasme occupant le lobe frontal. La couche optique dans sa moitié postérieure (corps genouillés externes et pulvinar) nous fournit également des exemples; ceux de Jackson[4], Pooley[5], Hosch[6], et Dreschfeld[7]. Pour le lobe occipital, les faits sont nombreux; qu'il nous suffise de citer ceux de Jastrowitz[8], Curschmann[9], Nothnagel[10], Westphal[11], Werniche[12], Haab[13], Wilbrand[14], et Schmith-Rimpler (*l. c.*).

Toujours, en pareil cas, l'écorce ou la substance blanche de la corne occipitale sont plus ou moins altérées. Dans les observations de Wilbrand et Schmidt-Rimpler, il y avait dégénérescence descendante de la bandelette, du chiasma et du nerf optique. Chez le malade du dernier auteur, il s'agissait d'une fracture esquilleuse du pariétal droit. A l'autopsie on a constaté une cicatrice avec atrophie du lobe occipital dans toute la partie située à 2 centimètres en arrière du sillon de Rolando; entre l'épendyme et l'écorce, il existait un foyer de ramollissement du volume d'une noix. La bandelette et le nerf droits étaient atrophiés, principalement le long du faisceau direct, ce qui correspondait à l'hémianopsie gauche. Au voisinage du trou optique, l'atrophie occupait la demi-circonférence inféro-interne du nerf; au niveau de la pénétration de l'artère centrale, elle était située en haut et en dehors; et plus en avant, en haut et en bas.

On possède deux exemples d'hémianopsie homonyme double (Förster et Schweigger), avec persistance d'un petit champ visuel central de

1. Wollaston, *Philosoph. Transact.*, 1825.
2. Gowers, *Centralbl. f. Med. Wissensch.*, 1878.
3. Hirsch, *Arch. f. Path. Anat.*, 1875.
4. Jackson, *Brit. Med. Journ.*, 1875.
5. Pooley, *Arch. f. Augen- u. Ohrenheilk*, 1879.
6. Hosch, *Schweitz. Corr. Bl.*, 1878.
7. Dreschfeld, *Brit. Med. Journ.*, 1880.
8. Jastrowitz, *Centralbl. f. Prackt. Augenheilk*, 1877.
9. Curschmann, *ibid.*, 1879.
10. Nothnagel, *Topische Diagn. d. Gehirn. Krankheiten*, 1880.
11. Westphal, *Charité Annalen*, 1882.
12. Werniche et Hahn, *Arch. f. Path. Anat.*, 1882, et *Arch. f. Anat. und. Phys.*, 1878.
13. Haab, *Klin. M. B. f. Augenheilk.*, 1882.
14. Wilbrand, *Arch. f. Opht.*, XXXI, 3, p. 119.

chaque côté, ce qui permettait aux malades, en apparence aveugles, de déchiffrer de très petits caractères d'imprimerie. Chez celui de Förster[1], cinq ans plus tard, la cécité devint complète en deux jours, et chez celui de Schweigger[2] elle se produisit un an après. Ce qui différencie les deux cas, c'est que dans le premier les couleurs n'étaient pas perçues au niveau de la partie voyante. Dans ce genre d'amaurose corticale, la réaction pupillaire, ainsi que cela a été noté par v. Græfe, subsiste longtemps. Lorsque l'hémianopsie et la cécité sont d'origine sous-corticale, les symptômes restent les mêmes, sauf qu'il s'ajoute des hallucinations visuelles, des phénomènes migraineux, de l'épilepsie ou de l'hémiplégie.

A côté de l'hémianopsie classique, signalons celle où le trouble réside dans l'achromatopsie des deux demi-champs visuels correspondants. Nous en connaissons en tout sept observations appartenant à Charpentier[3], Samelsohn[4], Swanzi[5], Éperon[6], Verrey[7], Wilbrand[8] et Bjerrum. D'après ce dernier auteur, en présentant au malade de très petits objets, on parvient à reconnaître une diminution de l'acuité visuelle périphérique dans la partie devenue achromatope. Même particularité a été notée dans les observations d'Éperon et de Verrey.

Wilbrand pense que l'hémiachromatopsie résulte de lésions de l'écorce occipitale, plus superficielles encore que celles donnant lieu à l'hémianopsie. L'adjonction d'un scotome central indique la participation du point de l'écorce où aboutit le faisceau maculaire. Dans le cas de Verrey, la lésion du cerveau consistait en un kyste hémorrhagique situé à la partie inférieure du lobe occipital.

Il faut se garder de confondre l'hémianopsie ayant son siège dans la sphère psycho-sensorielle, avec celle dépendant d'une lésion du chiasma ou du nerf optique. Toutes les fois que le trouble chromatique se borne à un seul œil, ou qu'il occupe, comme dans le cas de Galezowski, les deux moitiés homonymes des rétines, il appartient à cette dernière catégorie, et la projection de la lumière sur la moitié anesthésique de la rétine ne révèle aucun réflexe du côté de la pupille.

Pour terminer ce qui a trait à l'hémianopsie homonyme, il nous reste à mentionner certains scotomes symétriques, pouvant occuper un ou plusieurs secteurs, mais ne dépassant jamais la ligne verticale de séparation de la fovea. Presque toujours il coexiste alors un rétrécis-

1. Förster, *Arch. f. Ophth.*, XXXVI, 1, p. 94.
2. Schweigger, *Arch. f. Augenh.*, XXII, p. 336, 1891.
3. Charpentier, Thèse de Paris, 1877.
4. Samelsohn, *Centralb. f. Med. Wissenseh.*, n°s 47-50, 1881.
5. Swanzi, *Trans. Opht. Soc. U. K.*, 1883.
6. Eperon, *Arch. d'opht.*, 1884, p. 386.
7. Verrey, *Arch. d'opht.*, 1888, p. 289.
8. Wilbrand, *Opht. Beitr. z. Diagn. der Gehirnkr.*, p. 23.

sement circulaire partiel ou total de la périphérie du champ visuel, avec conservation des parties intermédiaires. D'après Wernicke, la symétrie de ces scotomes ne se montre que vers leur limite méridienne ; dans le reste de leur contour, l'asymétrie est la règle. Comme dans l'hémianopsie typique, on a ici affaire à des ictus apoplectiformes d'intensité moindre qui passent souvent inaperçus.

2. — HÉMIANOPSIE HÉTÉRONYME TEMPORALE

Comparativement au type précédent, l'hémianopsie *hétéronyme* ou incongrue est rare ; tout au plus en rencontre-t-on, d'après Mauthner, un cas sur cent. Elle se caractérise par l'obscurcissement des deux parties temporales des champs visuels droit et gauche. L'hémiamblyopie ou l'hémiamaurose peuvent être considérées dès lors comme appartenant de préférence aux deux faisceaux entre-croisés des bandelettes optiques.

Les particularités à noter sont : l'asymétrie du scotome pour les deux yeux, la coexistence fréquente d'un rétrécissement périphérique de la partie du champ visuel restée normale et l'apparition plus précoce des troubles sur un œil, ce qui contraste avec la bilatéralité du scotome dans l'hémianopsie homonyme apparaissant simultanément des deux côtés.

Au début, il s'agit d'une lacune qui, située latéralement en dehors du point de fixation, gagne rapidement la moitié temporale du champ visuel. D'autres fois, l'affection s'annonce par une cécité complète laquelle rétrocède et aboutit à une hémianopsie temporale. Toujours est-il qu'à l'inverse de la variété homonyme, celle-ci offre une tendance marquée à envahir la totalité du champ visuel binoculaire et à se terminer par atrophie optique. On a également signalé la fréquence de diverses paralysies motrices des muscles de l'œil, tenant au siège de la lésion près du chiasma. Il n'est pas rare non plus de rencontrer la glycosurie ou la polyurie.

Lorsque l'hémianopsie hétéronyme est transitoire, elle a été rattachée sans preuves suffisantes à l'hystérie, comme dans les faits cités par Galezowski, Rosenthal et de Wecker.

A part certains cas exceptionnels, la marche est fatalement progressive. Des retours offensifs, après une période d'accalmie, sont toujours à craindre.

Dans deux autopsies publiées, l'une par E. Müller[1], l'autre par Sœmisch[2], il s'agissait de sarcome comprimant le chiasma. Chez le

1. Müller, *Wiener Sitzber.*, 1861.
2. Sœmisch, *Klin. M. B. f. Augenheilk.* 1885.

malade du dernier auteur, on avait noté pendant la vie une amblyopie, puis de l'amaurose, et finalement l'hémianopsie hétéronyme sans signes ophtalmoscopiques. La tumeur, du volume d'un œuf de pigeon, était située en avant du chiasma dans l'angle de séparation des deux nerfs optiques.

Il y a peu de temps, nous avons observé en ville un malade atteint d'un affaiblissement de l'acuité visuelle, sans aucune lésion à l'ophtalmoscope. Six mois plus tard il survint de l'hébétude en même temps qu'apparaissait l'hémianopsie temporale hétéronyme. Après une amélioration de courte durée, des accidents cérébraux se montrèrent et la mort eut lieu brusquement. Bien que l'autopsie n'ait pas été faite, nous sommes persuadé qu'il s'agissait d'un cas analogue à celui de Sœmisch.

Un troisième fait, rapporté par Weir-Mitchell[1], concerne un anévrysme situé au niveau de la selle turcique et s'étendant d'une carotide à l'autre. La tumeur, du volume d'un citron, avait séparé le chiasma en deux moitiés latérales et comprimait la bandelette gauche. Toutes les fibres chiasmatiques croisées étaient détruites, et le trouble oculaire avait consisté en double hémianopsie temporale sans signes ophtalmoscopiques. La vision, réduite à $\frac{1}{10}$ des deux côtés, est tombée plus tard à $\frac{1}{50}$ à gauche.

3. — HÉMIANOPSIE HÉTÉRONYME NASALE

Ce genre d'hémianopsie offre les mêmes irrégularités que la forme temporale. Jusqu'à présent, les cas qui s'y rapportent ne dépassent pas une douzaine; encore en est-il de contestables.

Bien que le fond de l'œil puisse être normal, le plus souvent il existe des lésions papillaires qui aboutissent à l'atrophie. Il n'est pas rare non plus de voir survenir des troubles cérébraux concomitants, tels que des attaques d'hystéro-épilepsie et des accidents comateux.

Cette hémianopsie reste stationnaire ou progresse; jamais elle ne rétrograde. Une forme transitoire n'a été signalée qu'une fois par Mooren.

Les examens anatomiques sont rares, outre que ceux relatés par Knapp[2] et Mandelstamm[3] concordent peu. Ce qui en ressort de plus clair, c'est le siège des lésions à la base et au voisinage du chiasma.

1. Weir-Mitchell, *Journ. of Nerv. and Mental Diseases*, XIV, p. 44, 1889.
2. Knapp, *Arch. Ophth. Scient. and Pract. Med.*, 1873.
3. Mandelstamm, *Klin. M. B. f. Augenheilk.*, 1875.

I. — HÉMIANOPSIES SUPÉRIEURE ET INFÉRIEURE

Lorsqu'on analyse les faits qui s'y rapportent, on ne tarde pas à se convaincre que l'on a affaire à des scotomes situés en haut ou en bas, plutôt qu'à des hémianopsies véritables. Ce qui nous confirme dans cette idée, c'est le rétrécissement à peu près constant de la partie périphérique du champ visuel, et l'existence non moins fréquente de l'atrophie papillaire. Ajoutons qu'il est difficile de concilier ces hémianopsies avec la distribution admise des fibres dans la rétine, surtout lorsque l'hémianopsie supérieure ou inférieure est bornée à un seul œil. Pour nous, il s'agit presque toujours de névrites optiques rétrobulbaires partielles.

Les cas sont d'ailleurs rares, et l'on ne saurait citer que ceux de v. Græfe, Mauthner, Schweigger et T. Wiethe[1]. L'observation de ce dernier concerne un homme de soixante-quinze ans qui, à la suite d'une chute sur la nuque, perdit du sang par la bouche, le nez et les oreilles. Quatre mois après, il survint une double hémianopsie homonyme supérieure sans achromatopsie ni altérations du fond de l'œil, mais avec adjonction d'anosmie et de paralysie du facial droit; mort par étranglement herniaire. A l'autopsie, on trouva les artères du cerveau athéromateuses, d'anciens foyers apoplectiques dans le lobe pariétal gauche et temporal droit, et de la pachyméningite chronique au niveau de la couche optique gauche, du noyau lenticulaire droit et du lobe frontal du même côté, jusqu'au sillon olfactif correspondant. Contre toute attente, le chiasma, les nerfs et les bandelettes optiques n'offraient aucune altération.

Pour compléter l'étude de l'hémianopsie en général, nous résumerons ce que nos connaissances actuelles nous permettent d'établir sur les lésions des centres, dont le trouble visuel est l'expression symptomatique. Toute altération donnant lieu à l'hémianopsie vraie doit siéger nécessairement au delà du chiasma.

Dans les cas où la bandelette optique est intéressée, l'affection se caractérise comme il suit :

Perte absolue de perception lumineuse dans les deux moitiés symétriques des champs visuels; scotomes *négatifs* empêchant le malade de voir la partie correspondante des objets, mais ne lui donnant pas la sensation d'un écran noir interposé; abolition de toute réaction pupillaire à la lumière, tant qu'on ne fait qu'éclairer la partie hémianopsique de l'une ou de l'autre rétine; apparition fréquente d'une névrite descendante, surtout lors de tumeurs de la base; complications

1. Th. Wiethe, *Arch. f. Augenh.*, XIII, p. 387.

paralytiques dans le territoire des différents nerfs moteurs de l'œil et dans celui du trijumeau, plus rarement du côté du facial et de l'hypoglosse; parfois, lorsque l'agent de la compression intéresse le lobe antérieur du cerveau, céphalalgie frontale persistante.

Quand l'hémianopsie homonyme est d'origine cérébrale, elle n'est souvent qu'ébauchée et peut s'accompagner de rétrécissement périphérique du champ visuel. Les réflexes pupillaires sont d'ordinaire conservés, par suite sans doute du siège de la lésion en arrière des noyaux pupillo-réflecteurs. Habituellement l'hémianopsie se montre sous forme d'accès, à moins qu'il ne s'agisse d'une altération organique grave, et la céphalalgie se fait sentir de préférence à la région occipitale. S'il s'ajoute une hémianesthésie ou une hémiplégie, il y a lieu de penser à l'extension du processus jusqu'à la capsule interne.

De même, lorsqu'il survient de l'aphasie ou de l'alexie et de l'agraphie, on a la preuve que la lésion envahit le territoire de l'artère sylvienne, la troisième circonvolution frontale et celle temporo-pariétale.

Wilbrand, sur 20 cas d'hémianopsie hémisphérique, a rencontré 4 fois des hémorrhagies cérébrales, 3 fois des embolies de l'artère sylvienne et de ses branches, 6 fois du ramollissement, 1 fois un abcès, 3 fois des tumeurs, 1 fois de la sclérose; enfin, dans deux cas, il y avait eu traumatisme.

Les choses se passent tout autrement dans les hémianopsies temporales et nasales. La clinique et l'anatomie pathologique démontrent le siège basilaire préchiasmatique des altérations, mais sans préciser exactement le point lésé. Ce problème est en effet difficile à résoudre, à cause de la texture presque inextricable du chiasma chez l'homme. La solution restera en suspens jusqu'au jour où le mode de décussation des fibres optiques sera définitivement établi.

Pour les hémianopsies supérieure, inférieure et monoculaire, on ne peut admettre le siège cérébral, à moins de supposer des lésions symétriques dans les deux lobes occipitaux, ce qui n'a pas été rencontré à l'autopsie. Il paraît plus rationnel de les envisager comme des scotomes se rattachant à des névrites périphériques.

C. — AMBLYOPIE OU AMAUROSE UNILATÉRALE CROISÉE DE CAUSE CENTRALE

C'est à Charcot que l'on est redevable de la connaissance de l'amblyopie et de l'amaurose croisées de cause centrale. On l'observe chez des individus atteints d'hémianesthésie ou d'hémiplégie avec perte de l'odorat, de l'ouïe ou du goût, à quoi s'ajoute fréquemment un certain degré de défectuosité de la vision de l'œil opposé.

Le champ visuel pour le blanc et les couleurs se rétrécit successivement de la périphérie au centre.

D'après Charcot, il s'agirait d'une lésion occupant le tiers postérieur de la capsule interne. Pour expliquer l'amblyopie croisée, l'auteur suppose qu'en arrière des tubercules quadrijumeaux, les faisceaux directs des nerfs optiques droit et gauche s'entre-croisent à leur tour, avant d'atteindre la sphère psycho-sensorielle du lobe cérébral opposé. Cette hypothèse ingénieuse manque jusqu'ici de preuves anatomiques : toutes les fois qu'à l'autopsie on a trouvé des lésions du lobe occipital, elles se sont traduites par de l'hémianopsie ou de l'amaurose bilatérale totale, et non par de l'amblyopie unilatérale croisée.

La conservation des réflexes pupillaires de l'œil amblyope et, suivant Westphal, Schweigger et nous, la possibilité pour cet œil de fonctionner avec son congénère lors de l'épreuve par le stéréoscope, constituent des signes différentiels importants. Partant de là, Wilbrand[1] pense qu'il s'agit presque toujours d'un trouble hystérique et non de lésions matérielles des centres. Il en serait de même de l'alexie, de la cécité verbale, de la surdité psychique, de l'aphasie et la perte de signification des formes qui rend l'individu incapable de distinguer les personnes et les objets qui l'entourent; état désigné sous le nom de *cécité de l'âme*, et que Munk dit avoir reproduit chez les animaux, en leur extirpant la substance corticale des deux lobes occipitaux. Exceptionnellement on a signalé, comme symptômes surajoutés, l'hémichorée et l'athétose.

Ainsi qu'on le voit, la signification pathologique de l'amblyopie et de l'amaurose unilatérales croisées n'est pas encore définitivement établie.

D. — SCOTOME SCINTILLANT.

Par *scotome scintillant*, *migraine ophtalmique* ou *teichopsie*, on entend un trouble visuel fugace consistant en sensations lumineuses entoptiques accompagnées d'ordinaire d'hémicrânie. Un autre caractère important est l'absence de lésions visibles à l'ophtalmoscope.

Les phénomènes lumineux subjectifs peuvent manquer ou être très atténués. Le plus souvent ils succèdent à l'apparition d'un brouillard qui débute par une moitié latérale et gagne en étendue. Le malade perçoit des raies lumineuses en zigzag ressemblant à des éclairs, ce qui a valu à l'affection le nom de *teichopsie*, de τεῖχος, rempart. Après une durée de 15 minutes à une demi-heure au plus, les scintillements ondulatoires et l'obscurcissement partiel disparaissent de la péri-

1. Wilbrand, *Die Hemianopsie Gesichtfeldformen, etc.*, Wiesbaden. 1890.

phérie au centre; rarement il subsiste un scotome annulaire paracentral, qui s'efface à son tour. Si la rémission n'est qu'incomplète et s'il s'ajoute des paralysies ou des contractures, il faut songer à des lésions du cerveau; même remarque au sujet du scotome scintillant monoculaire.

Le nombre des accès migraineux, leur durée et la longueur des intervalles d'accalmie varient. Le scotome peut se montrer tantôt à droite, tantôt à gauche, ce qui est le propre d'un trouble purement fonctionnel. Scintillant ou non, il est toujours négatif; l'individu cesse de voir la partie correspondante des objets, mais n'a pas la sensation d'un écran opaque interposé.

Outre l'accès de migraine qui est constant et se prolonge après la disparition des éclairs, on a signalé le vertige, une parésie fugace de l'un des membres supérieurs avec engourdissement qui envahit les lèvres et la langue, de l'aphasie et de l'amnésie transitoires, plus rarement une hémiplégie passagère.

D'après Charcot[1], ces troubles ainsi que l'hémiopie peuvent persister définitivement après des accès répétés. La paralysie temporaire de l'oculo-moteur est très rare, alors qu'elle est la règle dans la *migraine ophtalmoplégique*.

Des nombreuses causes invoquées, la mieux démontrée est l'influence du terrain névropathique, ainsi que cela ressort du travail de Babinski[2]. Les secousses morales, le surmenage par excès de toute sorte, la grossesse et les troubles menstruels n'interviennent que comme causes provocatrices.

Parmi les lésions organiques, ce sont principalement les tumeurs du cerveau et des méninges qui déterminent le scotome scintillant. Pour celui purement fonctionnel, le processus intime nous échappe. Charcot pense qu'il s'agit d'une ischémie corticale par spasme vasculaire, suivie d'hyperhémie localisée dans les circonvolutions pariétales. D'après cet auteur, ces lésions d'abord purement fonctionnelles peuvent par leur répétition déterminer des altérations des parois artérielles, donnant lieu à un vice de canalisation plus ou moins prononcé. Même incertitude au point de vue du siège exact de l'affection. Si en effet la forme hémianopsique du scotome nous conduit à incriminer la sphère visuelle corticale, y compris les noyaux et la bandelette optique, il n'en est plus ainsi de la photopsie, qui a pour cause habituelle des lésions du nerf optique et de la rétine.

Le pronostic est en général favorable. On ne doit concevoir des craintes que si les signes cérébraux, hémiopie, aphasie, parésie, crises épileptoïdes se prolongent et s'établissent d'une façon définitive.

1. Charcot, *Leçons sur les maladies du système nerveux*, t. I, p. 74, 1892.
2. Babinski, *Arch. de Neurologie*, nov. 1889.

Quant au traitement, il sera la plupart du temps celui de l'hystérie. Pour abréger la durée de la migraine, on aura recours au sulfate de quinine, à l'antipyrine et aux préparations bromurées.

E. — HÉMÉRALOPIE OU CÉCITÉ NOCTURNE

L'héméralopie ou cécité nocturne des Anglais consiste dans l'abaissement brusque et disproportionné de l'acuité visuelle, lors d'une diminution de l'éclairage ambiant.

En plein jour, l'héméralope jouit d'une vue normale, ce qui le différencie nettement des amblyopes.

L'affection se distingue en *idiopathique* et *symptomatique*. Cette dernière se lie presque exclusivement à la rétinite pigmentaire, et s'accompagne d'un rétrécissement concentrique du champ visuel. Nous n'aurons à nous occuper ici que de celle *essentielle*, indépendante de toute lésion du fond de l'œil.

Le terme d'*héméralopie* est relativement récent. Dans l'antiquité, sous le nom de *nyctalopie*, on confondait tous les troubles visuels survenant aussi bien de nuit que de jour. Si Galien parle d'*héméralopes*, ce n'est que d'une façon incidente et sans attacher à cette épithète aucune signification spéciale.

Au XVIIIe siècle, maître Jean, Guérin, Gendron et Richter cherchèrent à séparer ces deux états opposés, mais avec des variantes. Tandis que Guérin appelait *héméralopie* la cécité diurne, Gendron et Richter appliquaient cette désignation à la cécité nocturne. Depuis lors, cette dernière définition a été adoptée,

La distinction de l'héméralopie en *héréditaire* et en *acquise*, proposée avant la découverte de l'ophtalmoscope, ne saurait plus être admise, depuis que nous savons que la première se rattache presque invariablement à la rétinite pigmentaire.

Parmi les causes occasionnelles, on a incriminé l'action prolongée du soleil, comme chez les moissonneurs, les soldats, les individus exposés à la réverbération de la neige, les habitants des tropiques et les ouvriers employés dans les hauts fourneaux. Les mineurs, les prisonniers et les militaires logés dans des casernes mal éclairées y sont également exposés, ce qui explique les épidémies signalées par Dransard[1], Mackenzie[2], nous-mêmes et d'autres.

La débilité, les dyscrasies, le surmenage et, avant tout, une *nourriture insuffisante ou de mauvaise qualité* constituent des conditions étiologiques bien plus importantes. Divers états pathologiques, tels que l'ictère, l'impaludisme et l'albuminurie, ont été également invoqués.

1. Dransard, *Ann. d'ocul.*, 1882.
2. Mackenzie, *Traité des maladies des yeux.*

Les symptômes sont caractéristiques. En dehors des milieux insuffisamment éclairés, l'héméralope se conduit et travaille comme ses semblables; mais, dès que le crépuscule arrive, sa vision décline au point qu'il est incapable de se diriger seul; à grand'peine il parvient à s'adapter aux faibles éclairages, particularité sur laquelle a insisté Reymond, de Turin[1].

Des recherches photométriques entreprises par Förster et Charpentier, il résulte que l'œil héméralope a besoin pour voir distinctement d'un éclairage 50 à 70 fois supérieur à celui nécessaire pour un œil normal.

Les réflexes pupillaires et l'accommodation n'offrent rien de particulier, sauf que dans la demi-obscurité la pupille devient mydriatique et immobile. Förster et Reymond ont signalé parfois l'existence de petits scotomes paracentraux. Mais cette particularité n'a rien de bien important, vu que sur des yeux normaux Aubert, Ito, Landolt et Basevi[2] ont constaté des points aveugles, placés entre la tache de Mariotte et la fovea. Le rétrécissement concentrique du champ visuel à l'éclairage ordinaire et surtout à un éclairage faible n'a été guère rencontré que par Alf. Græfe dans certains cas atypiques compliqués de congestion et d'œdème de la papille.

L'examen à l'ophtalmoscope est négatif, ou ne révèle que de très légères altérations. Le rétrécissement des artères avec dilatation concomitante des veines, l'hyperhémie et la décoloration de la papille se rapportent à l'héméralopie symptomatique d'une névrite ou d'une rétinite pigmentaire.

La perception des couleurs est conservée, sauf pour les degrés inférieurs de l'éclairage, où, contrairement à l'état normal, le bleu se perd le premier. Cette particularité, admise par Förster, Macé et Nicati[3], a été contestée par Charpentier[4].

Bien qu'inégalement répartie, l'héméralopie essentielle est toujours bilatérale. Dans les formes épidémique des pays chauds, il s'y ajoute du xérosis conjonctival qui débute par les deux angles. Progressivement la muqueuse du globe s'épaissit et se recouvre d'un magma mousseux blanchâtre provenant de la macération de l'épithélium exfolié. Plus tard, l'état xérotique s'étend aux culs-de-sac et envahit la surface de la cornée, qui devient terne et rugueuse. Chez des enfants en bas âge (Leber et Thalberg), et chez des individus exténués, comme le sont les cultivateurs nègres du Brésil[5], on voit survenir la perfora-

1. Reymond, *Ann. d'ocul.*, 1870 et 1872.
2. Basevi, *Arch. f. Augenheilk.*, Abth., I, 1890.
3. Nicati, *Ann. d'ocul.*, 1881.
4. Charpentier, *Arch. d'opht.*, Paris, 1884.
5. Gouvea, *Arch. d'opht.*, 1883.

tion de l'œil accompagnée de sécrétion muco-purulente simulant la blennorrhée. L'anesthésie de la conjonctive et de la cornée est fréquente et précéderait, d'après Gouvea, la sclérose de l'épithélium.

En se fondant sur la présence de bactéries dans le stratum conjonctival, et sur la coexistence de troubles généraux graves, insensibilité de la peau, surdité, chute des cheveux, divers auteurs ont considéré l'héméralopie et le xérosis comme étant d'origine microbienne. C'est là un point de pathogénie non résolu, vu que les bacilles manquent souvent, et que, dans les cas où ils existent, on les trouve seulement à la surface de l'épithélium devenu scléreux.

Pour expliquer l'amblyopie nocturne, diverses théories ont été émises. Reymond invoque les scotomes périmaculaires dont il a été question. A l'état normal, dit-il, pour arriver à distinguer les objets qui nous entourent, nous nous en rapprochons le plus possible: or, chez l'héméralope, pareil artifice ne saurait suffire, étant donné que les cercles de diffusion des images rétiniennes coïncident avec la zone scotomateuse qui entoure la macula, d'où vice de perception nette. Parinaud pense que l'héméralopie réside dans un trouble de sécrétion du pourpre rétinien, mais sans fournir de preuves suffisantes à l'appui. Enfin Macé et Nicati accusent le défaut de perception pour le bleu, lors de faible éclairage: d'où résulterait l'impossibilité de voir au moment du crépuscule. Rappelons que Charpentier nie cette prétendue cécité pour la partie froide du spectre et par conséquent l'explication qui en découle.

Étant donné qu'il existe des cas légers et d'autres beaucoup plus graves, on conçoit que le pronostic soit variable. Dans les formes sporadiques, et lorsqu'il s'agit d'individus vigoureux, la disparition spontanée est la règle. Par contre, chez les enfants et en général chez les sujets mal nourris et cachectisés, non seulement l'affection est plus sérieuse, mais parfois la vie du malade se trouve menacée.

Le traitement local comporte le séjour dans l'obscurité et ultérieurement le port de verres fumés, afin de procurer à l'appareil optique le repos nécessaire.

Dans les cas compliqués de xérosis, les fomentations, les compresses humides et les douches de vapeur sont utiles. Pour ceux qui admettent l'origine microbienne des lésions de la cornée et de la conjonctive, les antiseptiques locaux : acide borique, sels de mercure, naphtol à 1 ou 2 pour 1000, bleu d'éthyle et autres agents de cet ordre, devront faire la base du traitement.

Contre l'anémie et l'hypotrophie, on usera des toniques, des ferrugineux, de l'huile de foie de morue, et l'on s'attachera par-dessus tout à réconforter les malades par une bonne hygiène et le changement de climat.

F. — NYCTALOPIE OU CÉCITÉ DIURNE

Le nyctalope, à l'encontre de l'héméralope, distingue nettement les objets avec le déclin de l'éclairage, alors qu'il en est empêché pendant le grand jour. Cette faculté d'adaptation exagérée rappelle ce qui se passe chez les oiseaux nocturnes.

On doit se garder de confondre la nyctalopie avec la photophobie qui accompagne les taies centrales de la cornée, les cataractes axiales, la mydriase, les brèches colobomateuses de l'iris, l'hyperesthésie rétinienne et certaines névrites d'ordre toxique ou succédant à l'anémie grave. Le diagnostic n'est justifié que si l'œil est exempt de lésions et l'acuité visuelle entière pendant le crépuscule.

Deux influences prédisposent à la nyctalopie : l'éblouissement de la rétine et le séjour prolongé dans des espaces sombres. Comme exemples d'éblouissement, nous signalerons la nyctalopie survenant chez les individus qui habitent les pays couverts de neige : forme décrite par les Anglais sous le nom de *snow-blindness*. Il s'y ajoute du blépharospasme (Reich)[1], du myosis (Caron du Villards[2]), ainsi qu'une irritation ciliaire avec injection périkératique et conjonctivale.

On ne saurait rien tirer de la citation de Galien au sujet d'une épidémie de nyctalopie apparue chez les prisonniers de Denys de Syracuse, attendu qu'à cette époque le même terme servait à désigner l'héméralopie. Les faits rapportés par Caron du Villards et observés à Séville à l'époque de l'Inquisition, comme aussi ceux relatés par Buffon et Larrey, semblent plus concluants. Ici le défaut d'éclairage paraît avoir joué le principal rôle.

L'hyperesthésie de la rétine est parfois telle que la moindre clarté éblouit le malade et provoque du larmoiement. Chaque fois que l'examen ophtalmoscopique est possible, on rencontre une simple hyperhémie. Les deux faits où Reich a constaté de la mydriase et le rétrécissement concentrique du champ visuel constituent des exceptions. Le manque habituel d'altérations nous conduit donc à penser que le siège de la nyctalopie doit être recherché du côté des centres percepteurs. Nous avons observé un cas de ce genre chez une femme franchement hystérique, qui devint nyctalope sans cause provocatrice. L'acuité parfaite dont elle jouissait à la nuit tombante ne permettait aucune confusion avec l'asthénopie rétinienne.

Traitement. — S'il existe une congestion de la conjonctive, les collyres de cocaïne et d'atropine sont indiqués, à quoi l'on ajoute les

1. Reich, *Arch. f. Opht.*, 1880, 3.
2. Caron du Villards, *Prats.*, 1858, p. 491.

douches de vapeur et les compresses chaudes trempées dans une décoction de pavot ou de feuilles de coca. Chez les individus nerveux, on conseillera l'hydrothérapie, les préparations bromurées, la valériane, l'antipyrine et la quinine. En cas d'anémie, surtout celle succédant à des hémorrhagies profuses, on administrera le fer, l'arsenic et les toniques.

Le choix des verres protecteurs n'est pas indifférent. Certains préfèrent ceux teintés en jaune brun, d'autres ceux simplement fumés. D'une façon générale, les verres bleus conviennent moins, étant donnée leur action excitante sur la rétine, ainsi que cela a été établi par Böhme[1]. Il faut toujours se rappeler que l'amélioration procède graduellement, et régler en conséquence le degré de saturation des verres.

Vu l'influence nuisible de la réverbération de la neige, on recommandera aux ascensionnistes le port de conserves fumées. C'est sans doute comme moyen préservatif que les habitants des régions polaires se couvrent les yeux pendant les grands froids avec des coquilles de bois munies d'une fente horizontale ou, comme cela se pratique dans le Caucase, avec du tissu de crin.

Lorsqu'il s'agit de mineurs, de prisonniers et de soldats logés dans des casernes mal éclairées, l'usage de verres sombres, chaque fois qu'ils s'exposent au grand jour, constitue une bonne précaution.

G. — AMBLYOPIE PAR INACTIVITÉ FONCTIONNELLE

Cette amblyopie résulte du manque de fonctionnement de l'œil par suite de taies cornéennes, d'intransparence du cristallin et du vitré, de vices de réfraction statique et de strabisme fixe remontant à l'enfance.

Une question importante est de savoir si le défaut de perception est *natif* ou *acquis*. La majorité des ophtalmologistes, et nous sommes du nombre, penchent pour cette dernière solution, alors que Alf. Græfe, Schweigger et quelques autres sont de l'avis opposé.

Les arguments qui militent en faveur de notre manière de voir sont nombreux. C'est ainsi que, dans les cas typiques, l'ophtalmoscope ne révèle pas la moindre différence entre l'œil amblyope et son congénère. Nous n'avons jamais rencontré sur les yeux strabiques les anomalies pigmentaires de la macula signalées par Claeys et Nuel[2], envisagées par eux comme autant de colobomes ébauchés. Bien entendu, nous exceptons les yeux devenus strabiques à la suite de cataracte congé-

1. Böhme, *Die Therap. d. Auges mittelst Farblichtes*, 1862.
2. Claeys et Nuel, *Traité de Wecker et de Landolt*, t. III, p. 253.

nitale, d'opacités de la cornée et d'hydrophtalmie. D'ailleurs le degré de l'amblyopie est rarement élevé. Sur 225 strabismes, dont 10 alternants et 215 fixes, Berlin ne compte que trois cas où l'acuité était très réduite.

Un argument plus décisif encore est qu'une fois l'amétropie corrigée la plupart recouvrent leur acuité normale ou à peu près. C'est ce que nous avons observé, non seulement chez les jeunes sujets, mais aussi chez des adultes. Nous citerons à l'appui l'exemple d'un homme de trente ans qui, dans un voyage sous les tropiques, perdit par névrite son œil correct. Deux ans plus tard, celui strabique interne et amblyope dès le bas âge parvint à déchiffrer les plus petits caractères d'imprimerie.

On conçoit que la restitution fonctionnelle soit d'autant plus complète que la période d'inactivité a été moins longue. C'est ce qui explique la persistance de l'amblyopie chez les individus atteints de cataracte congénitale opérés tardivement; en pareil cas, il s'ajoute l'atrophie de la rétine et du nerf optique.

Pouchet, en suturant les paupières d'un chien nouveau-né, dit n'avoir constaté aucune diminution de la vision. Cette expérience nous paraît peu concluante. Que l'œil fermé ne soit pas devenu amaurotique, cela se comprend, mais dire que chez l'animal l'acuité visuelle est restée identique des deux côtés, cela nous paraît difficile à prouver.

Le fait que l'amblyopie par défaut d'usage croît avec l'inaction témoigne qu'elle est acquise et en quelque sorte secondaire. C'est ainsi que, dans un œil strabique, l'acuité visuelle, tout d'abord normale, décline à mesure que le strabisme, de périodique et d'alternant qu'il était, devient fixe. Ajoutons que, même sur les yeux très amblyopes, les réflexes pupillaires et le sens chromatique sont conservés.

Toutes ces particularités nous portent à penser que le siège de cette amblyopie doit être recherché du côté des centres; dans les cas très avancés seulement il s'ajoute l'atrophie optique. D'après Berlin, toutes les fois que l'acuité visuelle descend au-dessous de $\frac{1}{30}$, il reste peu d'espoir d'une restitution intégrale.

Le traitement découle de ce qui vient d'être dit. Rétablir le fonctionnement de l'œil le plus tôt possible, et pour cela rendre aux milieux leur transparence perdue, redresser le strabisme, corriger les vices de réfraction et finalement exercer l'organe, dont la fonction est affaiblie. On pourrait ajouter, d'après le conseil de Nagel, en cas d'atrophie optique manifeste, les courants continus et les injections hypodermiques de strychnine.

II. — PERVERSION DU SENS CHROMATIQUE

En terminant l'étude pathologique de l'appareil optico-rétinien, nous exposerons brièvement ce qui a trait à deux perversions du sens chromatique, connues sous le nom d'*érythropsie* et de *cyanopsie*. Les faits les plus nombreux intéressent la première anomalie.

Érythropsie. — La vision en rouge, signalée déjà par Mackenzie et O. Becker, principalement chez les opérés de cataracte, n'a gagné tout l'intérêt qu'elle comporte que depuis les travaux de Purtscher[1], van Duyse[2], Szilli[3] et Dobrowolsky[4]. Les cas publiés se partagent en deux groupes : le premier, de beaucoup le plus vaste, comprend les yeux aphakes : le second, celui où le cristallin existe et se montre transparent, ainsi que tous les autres milieux.

Chez les opérés de cataracte on voit survenir l'érythropsie après un temps variable, presque toujours à la suite de l'éblouissement de la rétine par la lumière du soleil, la réverbération de la neige, l'éclairage artificiel ou la contemplation d'éclairs comme dans l'observation de Hilbert[5]. Une condition favorisant l'apparition du phénomène est l'élargissement de la pupille; Dobrowolsky a pu le provoquer sur lui-même en s'instillant de l'atropine. De même, Mackenzie fait mention de neuf personnes empoisonnées avec des racines de jusquiame, chez lesquelles, deux jours après l'ingestion, les objets apparaissaient écarlates.

Toute chose égale, l'excitabilité du système nerveux, l'hystérie et le nervosisme y prédisposent. Nous signalerons entre autres l'observation d'une dame nerveuse cataractée, ayant eu antérieurement un goitre exophtalmique. Trois mois après l'opération, alors qu'elle était à la campagne, elle fut prise d'érythropsie chaque fois qu'après avoir exposé ses yeux au grand jour elle rentrait dans une pièce tapissée en jaune. Ce phénomène se répéta dans les mêmes conditions l'année suivante, pour disparaître définitivement. De son côté, Benson[6] a vu une fois la vision chromatique affecter la forme d'une hémi-érythropsie localisée à la partie supérieure.

Le surmenage, l'anémie, la grossesse (Koubli[7]), ne sont pas non plus sans influence. Chez un individu ayant éprouvé de grandes fatigues,

1. Purtscher, *Centralb. f. prakt. Augenh.*, p. 333, 1881, et 1883, p. 161.
2. Van Duyse, *Rev. gén. d'opht.*, IV, p. 196.
3. Szilli, *Centralb. f. prakt. Augenh.*, 1885, p. 44.
4. Dobrowolsky, *Arch. f. Opht.*, XXXIII, 2, p. 213, 1887.
5. Hilbert, *Klin. Mbl.*, 1891, p. 389.
6. Benson, *The Opht. Rev.*, II, p. 361.
7. Koubli, *Revue russe d'opht.*, juin 1887.

Reich[1] observa de l'érythropsie qui, deux à trois mois plus tard, se transforma en xantho-cyanopie, laquelle disparut à son tour complètement au bout de huit mois.

L'apparition de la vision rouge, chaque fois que l'individu passe d'un endroit fortement éclairé dans une obscurité relative, concorde avec la fréquence des attaques d'érythropsie vers le coucher du soleil. Rappelons à cet égard le fait observé la veille de la Saint-Barthélemy par Henri IV et le duc d'Alençon jouant aux échecs. Les deux joueurs, placés à côté d'une fenêtre éclairée par le soleil, virent à plusieurs reprises des taches de sang sur l'échiquier; cette particularité s'explique par le phénomène de contraste simultané.

Chibret pense que si les yeux aphakes sont plus exposés à l'érythropsie, c'est qu'ils sont plus facilement éblouis et perçoivent avec plus d'intensité les rayons actiniques et la partie froide, vert violacé, du spectre. D'après lui la vision rouge serait l'expression de la fatigue de la rétine par les vibrations ultra-violettes.

Les avis sont partagés sur le siège des phénomènes de l'érythropsie. Chez les nerveux, Benson et Dimmer[2] admettent qu'il s'agit d'un trouble central d'ordre psychique; mais, comme les causes provocatrices sont les mêmes que celles signalées plus haut chez les aphakes, il y a lieu de penser que la rétine hyperesthésique et surmenée en est le siège principal. Telle est du reste l'opinion de Hirschler, Purtscher et Hilbert.

Cyanopsie. — La *xanthopsie*, la *chloropsie* et surtout la *cyanopsie* constituent des raretés. Pour ce dernier défaut de perception chromatique, nous ne connaissons que les cas de Szokalski[3], Hirschberg[4], Baas[5], Rosenthal[6] et Hilbert[7].

Le malade de Szokalski, sujet à des congestions céphaliques, apercevait les objets en *jaune* toutes les fois que ses yeux étaient vivement impressionnés par la lumière du jour; bientôt il les voyait dans leur couleur normale, puis teintés en bleu.

Dans le cas de Hirschberg, il s'agissait d'un homme de cinquante-cinq ans, goutteux et irritable. Après une iridectomie antiglaucomateuse, il survint, un an plus tard, de la cyanopsie qui dura plusieurs mois.

L'observation de Baas est relative à une forme larvée de fièvre intermittente. La vision bleue se montrait tous les deux jours, et dis-

1. Reich, *Arch. d'opht.*, 1891, p. 288.
2. Dimmer, *Wiener Med. Woch.*, n° 15, 1883.
3. Szokalski, *Uber die Empfindungen der Farben, etc.*, Giessen, 1842, p. 153.
4. Hirschberg, *Centralb. f. prakt. Augenh.*, 1885, p. 141.
5. Baas, *Klin. Mbl.*, 1885, p. 240.
6. Rosenthal, *Berl. Klin. Woch.*, 1890, p. 240
7. Hilbert, *Arch. f. Augenh.*, 1892, p. 240.

paraissait après l'administration du sulfate de quinine. A l'ophtalmoscope la papille et les veines étaient quelque peu hyperhémiées.

Rosenthal avait eu affaire à une demoiselle atteinte de coryza vasomoteur. Sitôt après l'application du thermocautère sur la muqueuse nasale, tous les objets apparurent colorés en bleu foncé.

Le fait de Hilbert concerne un homme de cinquante-sept ans, tuberculeux et brightique, avec urines peu albumineuses. Brusquement il présentait : pris de cyanopsie, $V = \frac{1}{6}$, avec pupilles égales, mais étroites et paresseuses ; milieux clairs ; légère hypermétropie ; papilles et rétine un peu troubles avec stries apoplectiques le long des vaisseaux ; macula normale et champ visuel quelque peu rétréci. Après une durée de dix-neuf jours, la cyanopsie disparut.

Pour l'auteur, ce défaut de perception chromatique rentrerait dans la classe des hallucinations propres aux individus nerveux ; chez son malade, ainsi que chez ceux de Szokalski, Hirschberg et Rosenthal, le nervosisme était manifeste. Il explique la plus grande fréquence de l'érythropsie et de la xanthopsie, en se fondant sur ce que les centres préposés à ces deux sensations sont plus facilement excitables que ceux dévolus à la vision du bleu et du vert.

APPENDICE

EXTRAIT DE L'INSTRUCTION DU 17 MARS 1890 SUR L'APTITUDE PHYSIQUE AU SERVICE MILITAIRE

MINISTÈRE DE LA GUERRE

Acuité visuelle et champ visuel. — Toute acuité visuelle à distance au-dessous de $\frac{1}{2}$ pour l'un des yeux et de $\frac{1}{10}$ pour l'autre œil, ainsi qu'un rétrécissement binoculaire du côté des tempes de plus de moitié, entraînent l'exemption, à moins que la correction par les verres ne soit possible.

Myopie. — La myopie entraîne l'*exemption* et la *réforme* : 1° quand elle est supérieure à 4 dioptries; 2° quand l'acuité visuelle n'est pas ramenée par des verres correcteurs au moins à $\frac{1}{2}$ pour un œil, et $\frac{1}{10}$ pour l'autre; 3° quand les altérations de la *choroïde* sont assez étendues et assez profondes pour indiquer une *myopie progressive*; 4° enfin, quand il existe une *asthénopie musculaire* prononcée ou un *strabisme* divergent, accompagnés d'une diminution de l'acuité visuelle dans les limites précitées.

Hypermétropie, astigmatisme et anisométropie. — Ces états entraînent l'*exemption* et la *réforme*, lorsqu'ils déterminent un abaissement de l'*acuité visuelle à distance*, au-dessous des limites fixées pour chacun des yeux.

Les **maladies des paupières** qui entraînent l'exemption sont :

La destruction;

La division étendue;

Les cicatrices vicieuses;

L'ankyloblépharon et le symblépharon étendus et gênants;

L'entropion et l'ectropion prononcés;

Les tumeurs volumineuses ou de mauvaise nature;

La blépharite ciliaire ancienne et déformante;

Le trichiasis avec pannus de la cornée;

Le ptosis congénital et paralytique;

Le blépharospasme invétéré.

La *réforme* ne sera prononcée, dans ces affections, que si elles ont résisté à un traitement rationnel.

Affections des voies lacrymales rendant impropres au service. — Les **tumeurs** de la glande lacrymale;

L'épiphora chronique et prononcé;
La dacryocystite chronique et suppurée;
La fistule lacrymale;
L'incurabilité entraîne seule la réforme.

Affections de la conjonctive. — Les conjonctivites chroniques;
Les tumeurs volumineuses ou malignes de la conjonctive et de la caroncule lacrymale peuvent nécessiter la réforme, si elles sont rebelles au traitement.

Affections de la cornée qui entraînent l'exemption en cas d'incurabilité reconnue :
Le staphylome antérieur de la sclérotique;
La sclérite et l'épisclérite anciennes;
Les vices de conformation de l'iris qui diminuent l'acuité visuelle au-dessous des limites fixées;
Les synéchies antérieures ou postérieures;
La mydriase paralytique;
L'iritis chronique;
La tumeur de l'iris de nature maligne et envahissante.
La *mydriase* pouvant être facilement provoquée dans un but de simulation, on doit, en l'absence de données étiologiques acceptables, prononcer l'admission dans l'armée, un examen sérieux et prolongé dans un hôpital étant nécessaire pour déjouer la supercherie.

Affections du cristallin. — Les déplacements, l'opacité du cristallin et de la capsule, l'absence de la lentille, réduisant l'acuité au-dessous des limites fixées, entraînent l'*exemption* et la *réforme*.

Affections du corps vitré. — Les opacités du corps vitré sont dans le même cas.

Affections de la choroïde. — Le colobome étendu;
L'absence de pigment ou albinisme;
Les tumeurs de la choroïde à marche progressive;
Les choroïdites;
Le glaucome, entraînent l'*exemption* et nécessitent la *réforme* après un traitement infructueux.

Affections de la rétine et du nerf optique. — Les diverses variétés de la rétinite;
Le décollement de la rétine;
La névro-rétinite et la névrite optique;
L'atrophie des nerfs optiques, quel qu'en soit le degré, nécessitent l'*exemption* et la *réforme*, quand elles sont reconnues incurables.

Affections du globe oculaire. — Entraînent l'*exemption* et la *réforme* :

La perte ou la désorganisation de l'œil ou des deux yeux;

La tumeur intra-oculaire;

L'exophtalmie.

Affections des muscles de l'œil. — Le strabisme fonctionnel, lorsqu'il détermine un abaissement de l'acuité visuelle ou du champ visuel binoculaire du côté des tempes, au-dessous des limites admises, et la paralysie de l'un ou de plusieurs muscles de l'œil nécessitent l'*exemption*. La *réforme* ne sera prononcée qu'après l'échec d'un traitement rationnel.

Le nystagmus entraîne les mêmes conclusions dans les mêmes conditions.

Affections de l'orbite. — Les tumeurs progressives ou malignes de la cavité orbitaire, les ostéites chroniques avec déformations prononcées, adhérences étendues et gênantes, nécessitent l'*exemption* et la *réforme* si elles sont incurables.

MINISTÈRE DE LA MARINE

Pour les inscrits maritimes, l'acuité de la vision, d'après une circulaire du 25 octobre 1881, ne doit pas être inférieure à $\frac{2}{5}$.

Pour l'infanterie de marine, l'instruction réglementaire du 4 août 1879 se rapproche de celle qui régit l'armée de terre.

En ce qui concerne les candidats à l'École navale et les élèves de l'École polytechnique qui désirent entrer dans le corps des officiers de la marine, les instructions sont plus sévères, d'après l'article 18 inséré au *Journal officiel* du 8 octobre 1888.

Ils doivent pouvoir lire à 1 mètre pour la vision monoculaire, et à 2 mètres pour la vision binoculaire, dans la proportion de 18 sur 24, des lettres capitales n° 15, noires sur fond blanc, de l'échelle typographique de Snellen, éclairées par une bougie placée à 50 centimètres des lettres.

Relativement au daltonisme, les candidats subissent une épreuve de nuit avec un appareil spécial, et une épreuve de jour avec les écheveaux de laine.

Quant à l'amétropie, on ne doit l'admettre à aucun degré, l'usage des verres étant inacceptable dans la marine.

TABLE DES MATIÈRES

CHAPITRE I

ANATOMIE DU GLOBE DE L'ŒIL

Pages

Cornée 2
Nerfs et vaisseaux 6
Sclérotique 8
Nerfs de la sclérotique 10
Tractus uvéal 10
Choroïde 11
Muscle accommodateur 14
Nerfs de la choroïde 16
Iris 17
Angle iridien 21
Rétine 25
Vaisseaux de la rétine 33
Nerf optique 34
Humeur aqueuse 42
Cristallin 42
Zone de Zinn 45
Corps vitré 46
Vaisseaux de l'œil 48

CHAPITRE II

PHYSIOLOGIE DE L'ŒIL

Nutrition du globe de l'œil 52
Sensibilité générale de l'œil 58
Motricité intrinsèque du globe de l'œil 60
Sensibilité spéciale de la rétine et du nerf optique 63

CHAPITRE III

EMBRYOLOGIE DE L'ŒIL

CHAPITRE IV

OPTIQUE PHYSIOLOGIQUE

Notions préliminaires 82
Lentilles 88

Pages
Numérotage des verres de lunettes. 93
Système dioptrique de l'œil dit schématique. 95
Œil réduit. 98
Réfraction statique. 98
Œil emmétrope 100
Œil myope 100
Œil hypermétrope 101
Accommodation. 103
Presbyopie 108
Convergence. 109
Détermination fonctionnelle de la réfraction statique 116
Mesure de l'acuité visuelle 117
Optométrie et optomètres. 119
Détermination objective de la réfraction statique. 121
Ophtalmoscope 122
Détermination de la réfraction statique par l'image droite. 127
Détermination de la réfraction statique par l'image renversée 129
Skioposcopie 131
Détermination de l'accommodation. 135
Détermination de l'amplitude de convergence 137
Astigmatisme 139
Détermination et correction de l'astigmatisme 142
Étude clinique de l'amétropie 150
Hypermétropie 150
Myopie. 156
Astigmatisme 167
Anisométropie. 173
Troubles de l'accommodation 174
Spasme de l'accommodation. 174
Myotiques. 174
Paralysie de l'accommodation 176
Mydriatiques. 176
Examen ophtalmoscopique 179
Emploi des lunettes 185
Verres. 187
Sens lumineux 192
Sens des couleurs. 193
Achromatopsie 199
Dyschromatopsie. 199
Daltonisme 201
Champ visuel 203
Sensibilité mécanique et électrique de la rétine 209
Phosphènes. 209
Tonométrie oculaire 210
Topométrie. 211
Statométrie de Snellen 211
Détermination des mouvements excursifs des yeux. 213
Vision binoculaire 215

PATHOLOGIE DU GLOBE DE L'OEIL

CHAPITRE I

MALADIES DE LA CORNÉE

Pages
Kératites ou inflammations de la cornée en général 217
Kératite phlycténulaire 221
Kératite en fusées 222
Kératite en bandelettes 222
Kératite scrofuleuse 226
Kératite vasculaire superficielle; pannus de la cornée 228
Ulcère transparent de la cornée 231
Ulcère par résorption 231
Kératite vésiculaire 232
Herpès de la cornée 232
Kératite ponctuée 234
Kératite dendritique exulcérante et mycotique 235
Kératite filamenteuse 236
Kératite interstitielle ou parenchymateuse 240
Kératite interstitielle circonscrite 240
Kératite interstitielle diffuse 241
Kératite bulleuse 247
Kératite purulente — abcès de la cornée 249
Ophtalmie post-variolique 253
Kératite neuro-paralytique 254
Ulcères de la cornée 260
Ulcère asthénique ou invasculaire 261
Ulcère sthénique et fistules de la cornée 262
Ulcères rongeants ou serpigineux 263
Tuberculose de la cornée 267
Opacités ou taies de la cornée 269
Opacités cicatricielles 269
Kératite chimique 272
Traitement des taies 273
Opacités cornéennes symptomatiques ou consécutives 276
Kératite en bandelette 277
Sclérose de la cornée 279
Gérontoxon 279
Staphylomes de la cornée 280
Kératocone ou staphylome pellucide 286
Traumatismes de la cornée 295
Contusions et ruptures de la cornée 296
Corps étrangers de la cornée 296
Plaies de la cornée 299
Plaies par instruments piquants 299
Plaies par instruments tranchants 301
Brûlures 303
Néoplasmes 304
Lèpre cornéenne 306

CHAPITRE II

MALADIES DU TRACTUS UVÉAL

Pages
Maladies de l'iris 307
Inflammation de l'iris — iritis. 307
Iritis albuminurique. 310
Iritis diabétique. 310
Iritis métritique. 310
Iritis plastique aiguë. 311
Iritis plastique subaiguë 312
Iritis séreuse 313
Iritis blennorrhagique 314
Iritis suppurative 315
Iritis hémorrhagique. 316
Iritis torpide ou insidieuse 317
Traitement de l'iritis en général. 317
Blessures et corps étrangers de l'iris 321
Mydriase 325
Myosis 327
Hippus. 328
Iridodonésis. 328
Atrophie de l'iris 329
Malformations. 330
Mélanose congénitale. 331
Colobomes 331
Aniridie congénitale. 333
Membrane pupillaire persistante. 334
Polycorie et colobomes atypiques 337
Néoplasmes de l'iris 338
Productions bénignes — kystes simples — kystes perlés. 338
Nævi pigmentaires de l'iris. 342
Granulomes. 343
Angiomes. 343
Productions malignes de l'iris. 344
Sarcomes 344
Lymphomes. 346
Gommes 347
Tubercules 348
Lépromes. 351
Cysticerques 352
Opérations qui se pratiquent sur l'iris 353
Iridotomie 353
Iridectomie. 356
Sphinctérectomie 357
Irido-dialyse, ... 360
Corélyse ou synéchitomie. 361
Maladies de la choroïde. 363
Cyclite ou irido-choroïdite 363
Cyclite séreuse 364

Pages
Cyclite plastique 365
Cyclite suppurative 366
Ophtalmie symphatique 367
Énucléation 379
Scléro-choroïdite antérieure 382
Staphylomes intercalaires, ciliaires, équatoriaux 385
Scléro-choroïdite postérieure 386
Choroïdite généralisée ou diffuse 390
Choroïdite disséminée ou aréolaire 391
Rétino-choroïdite syphilitique 395
Choroïdite suppurative spontanée 397
Choroïdite suppurative traumatique 400
Néoplasmes de la choroïde 404
Sarcome 404
Cancer métastatique 416
Angiome caverneux 419
Tuberculose 425
Hémorrhagies et ruptures 428
Productions hyalines ou verruqueuses 431
Ossifications et dépôts calcaires 435
Atrophie du globe 437
Anomalies congénitales de la choroïde 445
Colobomes de la choroïde et du nerf optique 445
Albinisme ou leucosis de la choroïde 450

CHAPITRE III

MALADIES DE LA SCLÉROTIQUE

Épiscléritis 452
Mélanose de la sclérotique 454
Épaississement pathologique 455
Plaies 458
Ruptures 459

CHAPITRE IV

MALADIES DU CORPS VITRÉ

Inflammations du vitré ou hyalites 463
Hémorrhagies spontanées 464
Mouches volantes 467
Synchisis du vitré 470
Corps étrangers 472
Entozoaires du vitré et de la rétine 476
Décollement du vitré 485
Persistance de l'artère hyaloïdienne 486
Colobome du vitré 489

CHAPITRE V

GLAUCOME ET PHTISIE ESSENTIELLE

Pages
Glaucome en général. 490
Glaucome primitif. 491
Glaucome consécutif. 505
Traitement du glaucome 517
Glaucome infantile ou hydrophtalmie congénitale 522
Ophtalmomalacie ou phthisie essentielle du globe 525

CHAPITRE VI

PATHOLOGIE DU CRISTALLIN

Cataracte. 527
Étiologie 529
Variétés de la cataracte 537
Cataractes molles, liquides ou lactées 537
Cataractes demi-molles. 538
Cataractes dures. 541
Cataractes capsulaires. 543
Cataracte calcaire et osseuse. 546
Cataractes diabétiques et albuminuriques. 548
Cataracte par la foudre. 548
Cataractes congénitales. 549
Cataracte zonulaire. 550
Cataracte molle et liquide. 553
Cataracte aride siliqueuse. 554
Cataracte axiale. 554
Cataracte traumatique. 555
Cataracte due à la présence d'entozoaires. 557
Cataractes secondaires. 557
Régénération du cristallin. 558
Symptômes, marche et complications des cataractes. 559
Traitement de la cataracte. 564
Discision. 565
Extraction. 568
Extraction linéaire simple. 569
Aspiration. 572
Extraction linéaire modifiée de v. Græfe 575
Extraction à grand lambeau. 577
Extraction simple à grand lambeau. 578
Extraction à grand lambeau avec iridectomie. 594
Extraction du cristallin avec sa capsule. 596
Extraction des cataractes incomplètes, maturation artificielle de la cataracte. 597
Extraction des cataractes unilatérales. 598
Extraction des cataractes secondaires et de celles réduites ou siliqueuses. . 599

Pages
Abaissement de la cataracte. 605
Luxations du cristallin. 607
Ectopie et luxation congénitale du cristallin. 608
Luxations traumatiques. 611
Malformations du cristallin. 615

CHAPITRE VII

PATHOLOGIE DE LA RÉTINE ET DU NERF OPTIQUE

Hyperhémie de la rétine. 618
Anévrysme de l'artère centrale. 620
Anémie et ischémie de la rétine. 622
Embolie de l'artère centrale. 623
Apoplexies rétiniennes. 628
Rétinites. 633
Rétinite albuminurique. 634
Rétinite diabétique. 639
Rétinite leucémique. 640
Rétinite dans l'anémie pernicieuse. 641
Rétinite pigmentaire. 642
Rétinite striée. 647
Rétinite proliférante. 647
Rétinite ponctuée albescente. 649
Rétinite circinée. 651
Altérations kystiques de la rétine. 652
Décollement de la rétine. 654
Néoplasmes de la rétine. 667
Gliome. 667
Fibres myéliniques. 679
Traumatisme de la rétine. 680
Surmenage de la rétine par éblouissement. 681
Maladies du nerf optique. 682
Névrites optiques. 682
Papillite. 683
Névrite périphérique ou rétro-bulbaire. 690
Névrite rétro-bulbaire aiguë. 690
Névrite syphilitique. 694
Névrite blennorrhagique. 695
Traumatismes du nerf optique. 697
Hémorrhagies du nerf optique. 698
Tumeurs du nerf optique. 699
Verrucosités hyalines du disque optique. 702
Atrophie optique. 704
Atrophie blanche ou cérébrale. 705
Atrophie grise ou spinale. 706
Atrophie tabétique. 706
Atrophie optique congénitale. 710
Atrophie optique dans la sclérose en plaques. 713
Amblyopies toxiques. 716

Pages
Amblyopie alcoolique et nicotinique. 716
Amblyopie diabétique. 723
Amblyopie saturnine. 724
Amaurose quinique. 726
Amblyopie et amaurose paludéennes. 728
Amblyopies toxiques diverses. 729
Amblyopie dans les maladies infectieuses. 731
Amblyopie et amaurose post-hémorrhagiques. 734
Amblyopie et amaurose par la foudre. 735
Amblyopie et amaurose réflexes. 735
Amblyopies et amauroses fonctionnelles. 736
Amblyopie hystérique. 736
Hémianopsie. 742
Hémianopsie horizontale homonyme. 743
Hémianopsie hétéronyme temporale. 747
Hémianopsie hétéronyme nasale. 748
Hémianopsie supérieure et inférieure. 749
Amblyopie ou amaurose unilatérale croisée de cause centrale. 750
Scotome scintillant. 751
Héméralopie ou cécité nocturne. 755
Nyctalopie ou cécité diurne. 756
Amblyopie par inactivité fonctionnelle. 757
Perversion du sens chromatique. 759

APPENDICE

Extrait de l'instruction du 17 mars 1890, sur l'aptitude physique au service militaire. 762

26 545. — Imprimerie Lahure, 9, rue de Fleurus, à Paris.

Date Due

Demco 293-5			

892
1.

Accession no.
2036
Author
Panas, P.
Traité des maladies
des yeux. v.1
Call no.

~~IGNORENT~~